This is a digital copy of a book that was preserved for generations on library shelves before it was carefully scanned by Google as part of a project to make the world's books discoverable online.

It has survived long enough for the copyright to expire and the book to enter the public domain. A public domain book is one that was never subject to copyright or whose legal copyright term has expired. Whether a book is in the public domain may vary country to country. Public domain books are our gateways to the past, representing a wealth of history, culture and knowledge that's often difficult to discover.

Marks, notations and other marginalia present in the original volume will appear in this file - a reminder of this book's long journey from the publisher to a library and finally to you.

Usage guidelines

Google is proud to partner with libraries to digitize public domain materials and make them widely accessible. Public domain books belong to the public and we are merely their custodians. Nevertheless, this work is expensive, so in order to keep providing this resource, we have taken steps to prevent abuse by commercial parties, including placing technical restrictions on automated querying.

We also ask that you:

+ *Make non-commercial use of the files* We designed Google Book Search for use by individuals, and we request that you use these files for personal, non-commercial purposes.
+ *Refrain from automated querying* Do not send automated queries of any sort to Google's system: If you are conducting research on machine translation, optical character recognition or other areas where access to a large amount of text is helpful, please contact us. We encourage the use of public domain materials for these purposes and may be able to help.
+ *Maintain attribution* The Google "watermark" you see on each file is essential for informing people about this project and helping them find additional materials through Google Book Search. Please do not remove it.
+ *Keep it legal* Whatever your use, remember that you are responsible for ensuring that what you are doing is legal. Do not assume that just because we believe a book is in the public domain for users in the United States, that the work is also in the public domain for users in other countries. Whether a book is still in copyright varies from country to country, and we can't offer guidance on whether any specific use of any specific book is allowed. Please do not assume that a book's appearance in Google Book Search means it can be used in any manner anywhere in the world. Copyright infringement liability can be quite severe.

About Google Book Search

Google's mission is to organize the world's information and to make it universally accessible and useful. Google Book Search helps readers discover the world's books while helping authors and publishers reach new audiences. You can search through the full text of this book on the web at `http://books.google.com/`

A propos de ce livre

Ceci est une copie numérique d'un ouvrage conservé depuis des générations dans les rayonnages d'une bibliothèque avant d'être numérisé avec précaution par Google dans le cadre d'un projet visant à permettre aux internautes de découvrir l'ensemble du patrimoine littéraire mondial en ligne.

Ce livre étant relativement ancien, il n'est plus protégé par la loi sur les droits d'auteur et appartient à présent au domaine public. L'expression "appartenir au domaine public" signifie que le livre en question n'a jamais été soumis aux droits d'auteur ou que ses droits légaux sont arrivés à expiration. Les conditions requises pour qu'un livre tombe dans le domaine public peuvent varier d'un pays à l'autre. Les livres libres de droit sont autant de liens avec le passé. Ils sont les témoins de la richesse de notre histoire, de notre patrimoine culturel et de la connaissance humaine et sont trop souvent difficilement accessibles au public.

Les notes de bas de page et autres annotations en marge du texte présentes dans le volume original sont reprises dans ce fichier, comme un souvenir du long chemin parcouru par l'ouvrage depuis la maison d'édition en passant par la bibliothèque pour finalement se retrouver entre vos mains.

Consignes d'utilisation

Google est fier de travailler en partenariat avec des bibliothèques à la numérisation des ouvrages appartenant au domaine public et de les rendre ainsi accessibles à tous. Ces livres sont en effet la propriété de tous et de toutes et nous sommes tout simplement les gardiens de ce patrimoine. Il s'agit toutefois d'un projet coûteux. Par conséquent et en vue de poursuivre la diffusion de ces ressources inépuisables, nous avons pris les dispositions nécessaires afin de prévenir les éventuels abus auxquels pourraient se livrer des sites marchands tiers, notamment en instaurant des contraintes techniques relatives aux requêtes automatisées.

Nous vous demandons également de:

+ *Ne pas utiliser les fichiers à des fins commerciales* Nous avons conçu le programme Google Recherche de Livres à l'usage des particuliers. Nous vous demandons donc d'utiliser uniquement ces fichiers à des fins personnelles. Ils ne sauraient en effet être employés dans un quelconque but commercial.

+ *Ne pas procéder à des requêtes automatisées* N'envoyez aucune requête automatisée quelle qu'elle soit au système Google. Si vous effectuez des recherches concernant les logiciels de traduction, la reconnaissance optique de caractères ou tout autre domaine nécessitant de disposer d'importantes quantités de texte, n'hésitez pas à nous contacter. Nous encourageons pour la réalisation de ce type de travaux l'utilisation des ouvrages et documents appartenant au domaine public et serions heureux de vous être utile.

+ *Ne pas supprimer l'attribution* Le filigrane Google contenu dans chaque fichier est indispensable pour informer les internautes de notre projet et leur permettre d'accéder à davantage de documents par l'intermédiaire du Programme Google Recherche de Livres. Ne le supprimez en aucun cas.

+ *Rester dans la légalité* Quelle que soit l'utilisation que vous comptez faire des fichiers, n'oubliez pas qu'il est de votre responsabilité de veiller à respecter la loi. Si un ouvrage appartient au domaine public américain, n'en déduisez pas pour autant qu'il en va de même dans les autres pays. La durée légale des droits d'auteur d'un livre varie d'un pays à l'autre. Nous ne sommes donc pas en mesure de répertorier les ouvrages dont l'utilisation est autorisée et ceux dont elle ne l'est pas. Ne croyez pas que le simple fait d'afficher un livre sur Google Recherche de Livres signifie que celui-ci peut être utilisé de quelque façon que ce soit dans le monde entier. La condamnation à laquelle vous vous exposeriez en cas de violation des droits d'auteur peut être sévère.

À propos du service Google Recherche de Livres

En favorisant la recherche et l'accès à un nombre croissant de livres disponibles dans de nombreuses langues, dont le français, Google souhaite contribuer à promouvoir la diversité culturelle grâce à Google Recherche de Livres. En effet, le Programme Google Recherche de Livres permet aux internautes de découvrir le patrimoine littéraire mondial, tout en aidant les auteurs et les éditeurs à élargir leur public. Vous pouvez effectuer des recherches en ligne dans le texte intégral de cet ouvrage à l'adresse `http://books.google.com`

REVUE
DE CHIRURGIE

SUPPLÉMENT AU NUMÉRO DU 10 DÉCEMBRE 1904.

COULOMMIERS
Imprimerie PAUL BRODARD

REVUE
DE CHIRURGIE

PARAISSANT TOUS LES MOIS

DIRECTEURS : MM.

F. TERRIER
Professeur de clinique chirurgicale
à la Faculté de médecine de Paris,
Chirurgien de la Pitié,
Membre de l'Académie de médecine.

A. PONCET
Professeur de clinique chirurgicale
à la Faculté de médecine de Lyon,
Ex-chirurgien en chef de l'Hôtel-Dieu de Lyon,
Correspondant de l'Académie de médecine.

P. BERGER
Professeur de médecine opératoire
à la Faculté de médecine de Paris,
Chirurgien de l'hôpital Beaujon,
Membre de l'Académie de médecine.

E. QUÉNU
Professeur agrégé
à la Faculté de médecine de Paris,
Chirurgien de l'hôpital Cochin.

RÉDACTEUR EN CHEF : **M. F. Terrier.**

VINGT-QUATRIÈME ANNÉE

XXX

(JUILLET A DÉCEMBRE 1904)

Avec 113 figures dans le texte.

FÉLIX ALCAN, ÉDITEUR

108, BOULEVARD SAINT-GERMAIN, 108

PARIS, 6e

1904

BOSTON MEDICAL
FEB 4 1905
LIBRARY.

CATALOGUED
FEB 4 1905
E. H. B.

BOSTON MEDICAL LIBRARY
FEB 4 1905
8443

ÉVOLUTION ANATOMIQUE
DES FRACTURES MOBILISÉES
DANS LE BUT DE PROVOQUER DES PSEUDARTHROSES

ROLE DES MUSCLES DANS LA CONSOLIDATION DES FRACTURES ET DANS LES PSEUDARTHROSES

Par le Prof. V. CORNIL et le Dr P. COUDRAY

A la suite de nos études sur le cal normal [1], nous avons cherché à provoquer des pseudarthroses chez des lapins, en mobilisant journellement et avec une certaine énergie, les fragments des fractures que nous avions faites sur ces animaux. Ce simple énoncé suffit pour faire comprendre que nos manœuvres n'ont qu'une relation fort éloignée avec la minime mobilité qu'on peut provoquer dans un foyer de fracture récente, lorsqu'on traite cette fracture par la méthode *de mobilisation articulaire* et *de massage*, méthode de M. Lucas Championnière. Certains points de ce sujet ont déjà été visés dans un travail que nous avons présenté à l'Académie de médecine (séance du 8 décembre 1903).

On croit volontiers que la mobilité, entretenue avec soin dans une fracture par des manœuvres journalières de déplacement des fragments, aboutit inévitablement à une non-consolidation de cette fracture, à une pseudarthrose. Il n'en est rien. La consolidation est un peu retardée, et elle s'opère avec un cal plus volumineux, parfois même difforme à cause de son volume, mais cette consolidation est très vigoureuse. Les études faites sur les fractures mobilisées sont rares. Nous devons cependant rappeler les travaux de V. Ollier et surtout de Rigal et W. Vignal.

Victorin Ollier [2] relate des expériences qu'il a faites sur *deux*

1. V. Cornil et P. Coudray, *Acad. des sciences*, 20 juillet 1903, et *Journal de l'anat. et de la physiol. norm. et path.*, mars-avril 1904.
2. V. Ollier, *Du cal et de ses modifications sous l'influence de l'inflammation*, thèse de Montpellier, 1864.

lapins en mobilisant, tous les trois jours, les fragments d'une fracture de l'avant-bras et de l'humérus. Dans le premier cas, où l'animal fut sacrifié le vingtième jour, la mobilité était devenue obscure, et le cal était complètement cartilagineux; la cavité médullaire était agrandie. Dans le second fait, où les pièces furent examinées au bout de vingt-huit jours, le cal était volumineux, très solide, la cavité médullaire agrandie. En somme, la mobilisation des fragments prolongeait la période cartilagineuse du cal et en amenait la médullisation prématurée; telles étaient les deux conclusions de l'auteur.

Rigal et W. Vignal [1], dans leur remarquable travail de 1881, ont vu qu'il était extrêmement difficile de provoquer des pseudarthroses sur les animaux, tels que le rat, le cobaye et le lapin. Ils sont arrivés chez ces animaux à maintenir des fractures mobiles pendant assez longtemps, mais dès qu'ils cessaient la mobilisation des fragments, la consolidation s'effectuait. En somme, ces auteurs ne sont pas arrivés non plus à provoquer des pseudarthroses véritables par la mobilisation des fragments, c'est-à-dire des *pseudarthroses définitives.*

Nos expériences ont été faites sur les côtes, l'avant-bras et l'humérus des lapins; ce sont les côtes qui ont montré la plus grande facilité à conserver assez longtemps la mobilité. La mobilisation a été faite régulièrement, tous les jours.

I. — Fractures mobilisées.

Dès les premiers jours on observe un gonflement énorme, beaucoup plus considérable que celui des fractures ordinaires. Les fractures de l'avant-bras et de l'humérus mobilisées ne présentent plus que de faibles mouvements au bout de dix-huit jours. La consolidation paraît se faire vers vingt ou vingt et un jours. La mobilisation des fragments n'amène donc qu'un retard de quelques jours (quatre ou cinq jours) dans la consolidation. Au niveau des côtes, nous avons pu maintenir la mobilité plus longtemps, jusqu'à vingt-cinq jours environ.

Dans les premiers jours, la mobilisation provoque une certaine douleur, qui s'atténue assez vite, à mesure que les mouvements sont restreints par la néoformation du cal. Puis, contrairement à ce qu'on observe dans les fractures simplement abandonnées à elles-mêmes, le cal, qui présente son maximum de volume le sixième jour

1. *Arch. de phys. norm. et path.*, 1881.

environ, pour diminuer ensuite progressivement, continue à augmenter de volume dans les fractures mobilisées. C'est ainsi que sur une fracture de l'humérus de trente-cinq jours, consolidée après mobilisation, le cal était au moins *sept ou huit fois* plus volumineux que l'os voisin.

Au bout de *dix jours*, nous avons trouvé, comme dans le cal ordinaire, une ossification périostique assez épaisse; mais ce qui domine, c'est une énorme production cartilagineuse : au niveau d'une fracture du cubitus, on reconnaissait facilement à l'œil nu les blocs cartilagineux du cal. Le cartilage n'existe pas seulement sous le périoste, mais il prend une place considérable entre les deux fragments qu'il coiffe et qu'il sépare; on trouve même des *îlots cartilagineux dans le canal médullaire* et *dans les espaces médullaires de l'extrémité des fragments*, fait qui ne se montre pas dans le cal des fractures ordinaires. Ces îlots cartilagineux qu'on voit dans la moelle, au niveau de l'un des fragments, sont constitués par un tissu cartilagineux fœtal, formé de cellules petites, allongées, et séparées par une couche homogène hyaline et fibrillaire, sans capsules colorables. Entre les deux blocs cartilagineux qui ne recouvrent pas les fragments dans leur totalité, il existe une *cavité centrale* contenant du sang et de la fibrine; c'est en ce point que se passent les mouvements.

Peu après, au bout de *douze jours*, sur une coupe longitudinale de fracture de côte, nous voyons les deux blocs cartilagineux *c*, *c*, qui coiffent les extrémités osseuses *o*, *o* et qui sont devenus énormes, séparés par une bande de tissu fibreux *tt* (fig. 1). Cette bande est plus large à son centre qu'à ses extrémités où elle se renfle cependant en forme de cône dont la base se confond avec les fibres du périoste. Ce tissu fibreux des extrémités est très vascularisé; entre ses fibres, on trouve des cellules de tissu conjonctif allongées avec de gros noyaux ovoïdes. De même que ce tissu fibreux, le cartilage voisin est très vasculaire; on y voit de gros capillaires dilatés dont un certain nombre ne sont constitués que par un simple endothélium.

Dans la partie centrale de ce diaphragme fibreux intercartilagineux, le tissu conjonctif, très vascularisé, présente des fibrilles irrégulières, comme cassées (voyez la fig. 2); dans les interstices ainsi créés entre les fibrilles conjonctives, on trouve quelques globules blancs disséminés. A la périphérie de cette partie fibreuse centrale, le tissu cartilagineux est pénétré par des fibres conjonctives, qui se placent au milieu de la substance fondamentale du cartilage *ff* (fig. 2). Ces fibres minces bordent les capsules cartilagineuses; elles peuvent entourer un groupe de trois, quatre capsules, et même davantage. C'est ainsi que nous avons représenté

dans la fig. 2 le tissu cartilagineux *cc*, voisin de la bande fibreuse centrale avec ses cellules et capsules et ses fibres *f*. A mesure qu'on se rapproche de la bande centrale, les fibres conjonctives *t* deviennent plus nombreuses et elles sont alors séparées par des cellules aplaties de tissu conjonctif *a*, *a*. C'est là que se passaient les mouvements.

Le canal médullaire, qu'on ne trouve qu'à une certaine distance par le fait de cette exubérance cartilagineuse, présente de la moelle enflammée; il ne renferme ni cartilage, ni ossification. Disons de

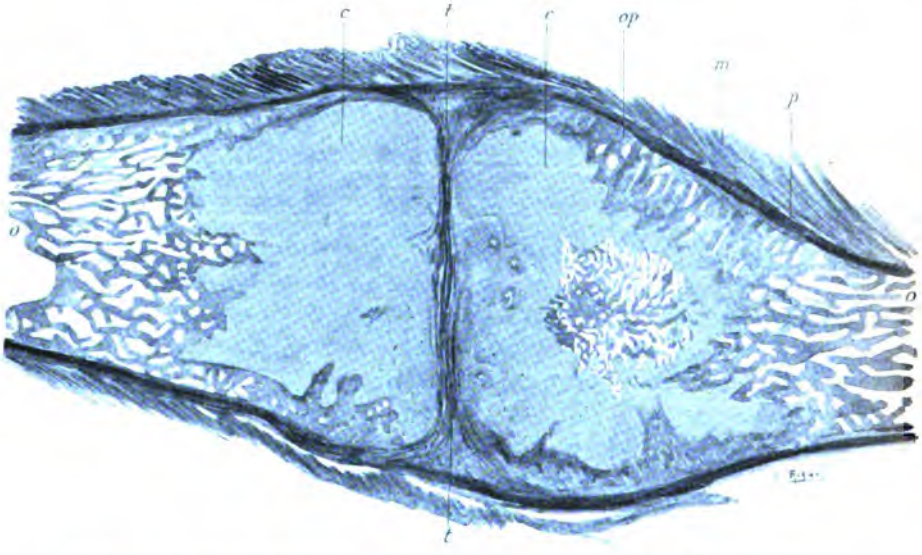

FIG. 1. — Fracture de côte mobilisée après douze jours : — *o*, *o*, extrémités des deux fragments coiffées d'un os aréolaire de nouvelle formation, et de cartilage *c*, *c* ; *p*, periosteé ; *m*, muscles ; *op*, os périostique ; *t*, *t*, tissu fibreux au centre de la fracture, intermédiaire aux deux blocs cartilagineux et dans lequel se passaient les mouvements. Grossissement de 10 diamètres.

suite que la présence du cartilage dans le canal médullaire des fragments mobilisés est un fait très inconstant. Rigal et W. Vignal avaient signalé l'existence du cartilage dans le canal médullaire vers le vingtième jour. Après l'y avoir vu au dixième jour, comme nous l'avons indiqué plus haut, nous ne l'avons retrouvé ni au douzième, ni au dix-huitième, ni au vingt-cinquième.

Dans une autre pièce de douze jours où les fragments n'étaient pas au contact et bout à bout, comme dans la pièce précédente, et où il s'agissait aussi d'une fracture de côte mobilisée, la disposition des blocs cartilagineux et du tissu fibreux était beaucoup moins régulière.

Plus tard, *au dix-huitième jour*, sur une fracture de l'avant-bras

avec chevauchement et dans laquelle la mobilité commençait à devenir minime, nous retrouvons encore les mêmes éléments. Les fragments, avec leur ossification terminale sont coiffés de cartilage, et ce dernier est en contact avec du tissu fibreux. Au niveau du point où s'effectuent les mouvements, ce tissu fibreux est lâche; les cellules conjonctives sont généralement aplaties. En certains points, du côté du périoste, on note de petites extravasations sanguines. Le canal médullaire est presque complètement rempli par une néo-

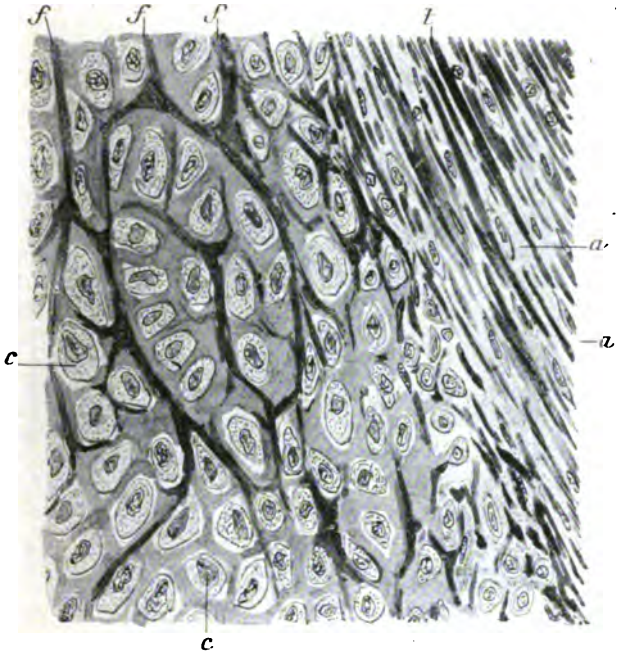

FIG. 2. — Fracture de côte mobilisée après douze jours; partie fibro-cartilagineuse centrale représentée en *t*, dans la figure 1; — *fff*, tissu fibro-cartilagineux; *c*, cellules et capsules de cartilage; *t*, tissu fibreux central avec ses cellules conjonctives *a*, *a*. Grossissement de 350 diamètres.

formation osseuse, et ne renferme pas de cartilage; la moelle y est déjà moins enflammée que précédemment. Le cartilage sous-périostique est encore très abondant, mais moins qu'à douze jours. L'ossification commence à prendre une place prépondérante.

Sur une fracture *de côte de vingt-cinq jours*, sans déplacement et sur le point d'être consolidée, car elle ne conservait plus que de très minimes mouvements, nous notons des changements importants (fig. 3). Il n'y a plus de cartilage à l'extrémité des fragments *o*, *o*; les deux extrémités, coiffées de leur ossification propre, *op*, *op*

(fig. 3) à laquelle se joint l'ossification médullaire, ne sont séparées que par une bande de tissu fibreux *f* dont nous avons vu l'existence déjà au bout de douze jours. L'un des fragments pénètre, comme par effraction, en un point de ce tissu conjonctif, et tend visiblement à rejoindre le fragment opposé, placé vis-à-vis de lui. Entre les deux fragments existe une petite cavité claire *a* (fig. 3) remplie en grande partie par du tissu conjonctif lâche, très vasculaire, et dont les fibres sont cassées et en partie détruites par places. C'est là que se passaient les mouvements. L'ossification déborde de toutes parts le cartilage que nous voyons confiné en

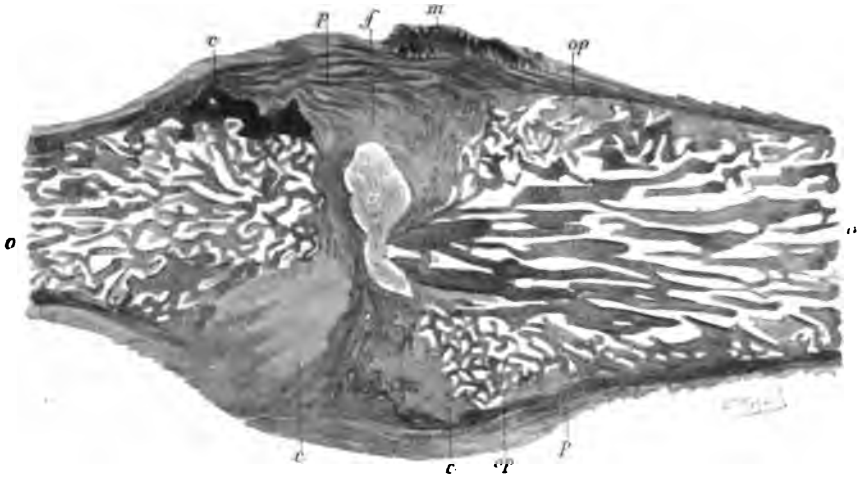

Fig. 3. — Fracture de côte mobilisée après vingt-cinq jours : — *o*, *o*, extrémités des fragments ; *op*, os nouveau périostique ; *p*, périoste ; *m*, muscles ; *c*, *c*, cartilage ; *f*, tissu conjonctif central creusé d'une cavité et dans lequel s'effectuaient encore quelques mouvements. Grossissement de 10 diamètres.

deux points restreints sous le périoste, en contact avec l'ossification latérale ou périostique, qui est très considérable sur l'un des fragments (en *op*, *op*). En un mot le cal de la fracture est près d'être achevé.

Sur une autre côte *de vingt-cinq jours*, où les fragments chevauchaient l'un sur l'autre, on observe un processus analogue (fig. 4). Les deux fragments *o*,*o*, qui ne se touchent que par un point et à une certaine distance de leur extrémité, ne sont pas revêtus de cartilage; ils se perdent dans le tissu conjonctif. Sur l'un d'eux, sous le périoste en *p*, ce tissu fibreux semble adhérent; sur l'autre, il y a un espace libre entre le fragment et le tissu conjontif. A une petite distance, dans le tissu conjonctif enflammé et très vascularisé,

en *e*,*e*, on trouve une multitude de petites esquilles souvent microscopiques, évidemment détachées de l'os néoformé par le frottement provoqué. Dans les plus petites esquilles, les cavités osseuses manquent, mais elles sont visibles dans les plus grandes où elles sont vides et dépourvues de cellules. Quant au cartilage, il est, comme dans la pièce précédente, confiné en *c*, *c*, au pourtour des fragments sous le périoste et à une certaine distance du foyer de la

FIG. 4. — Fracture de côte mobilisée après vingt-cinq jours: — *p*, périoste; *op*, os périostique; *o*, *o*, extrémité des fragments; *f f*, tissu fibreux entre les fragments; *c*, *c*, cartilage; *e*, *e*, petites esquilles. Grossissement de 10 diamètres.

fracture. Le canal médullaire est à peu près complètement comblé par du tissu osseux. Il y avait encore un peu de mobilité dans cette fracture; le lieu où se passaient ces mouvements se lit facilement sur la figure 4 dans l'espace vide central.

II. — PRÉTENDUES SYNOVIALES DANS LES PSEUDARTHROSES.

Avant d'aller plus loin, il est utile de revenir sur un point des deux dernières observations de vingt-cinq jours, sur les cavités au

niveau desquelles se passent les mouvements, cavités ou espaces remplis en partie par du tissu conjonctif lâche. Ces cavités et le tissu conjonctif représentent, à un degré peu marqué, les membranes d'aspect plus ou moins séreux que quelques auteurs ont cru être de véritables synoviales, et dont on a signalé l'existence dans le groupe des pseudarthroses désignées par Cruveilhier sous le nom d'arthrodies mobiles, et que les chirurgiens ont appelées pseudarthroses flottantes.

En pareil cas, dit Cruveilhier, les fragments semblent lubrifiés par de la synovie, mais il ne décrit pas de synoviale véritable. Plusieurs auteurs ont vu aussi, en pareil cas, un liquide ressemblant à de la synovie, mais personne n'a jamais vu en réalité de synoviale. Béranger-Féraud a essayé de démontrer l'existence de synoviales dans les pseudarthroses flottantes. Il a rappelé en particulier un cas de pseudarthrose du fémur dû à Kuhnotz, dans laquelle le fragment supérieur était creusé d'une dépression ou cavité; la fausse articulation contenait un liquide analogue à du blanc d'œuf, mais Kuhnotz lui-même, dans son observation, ne parle pas de synoviale. Comme autre preuve clinique à l'appui de sa manière de voir, Bérenger-Féraud raconte un fait de Letenneur (de Nantes) de pseudarthrose de l'humérus dans laquelle il y avait une synoviale évidente. Mais il s'agit dans ce cas particulier d'une simple communication orale de Letenneur à Bérenger-Féraud. Cet auteur appelle aussi à son aide des faits expérimentaux dus en particulier à Villermé et Breschet. Malheureusement, dans tous ces cas, on n'a eu sous les yeux que des faits contestables au point de vue anatomique.

En réalité, aucun examen histologique des prétendues synoviales n'a été fait en ce qui concerne les observations anciennes, et pour les observations contemporaines, les examens histologiques, les seuls qui aient été faits par Rigal et W. Vignal, de *pseudarthroses temporaires* avec capsules fibreuses et apparence de synoviales, ces examens, disons-nous, ont été négatifs. En effet, si ces auteurs ont trouvé un liquide analogue à la synovie, ce liquide était en si minime abondance qu'il n'a pu être examiné. De plus, et ce fait est capital, les essais d'imprégnation au nitrate d'argent n'ont donné aucun résultat. Donc pas d'endothélium, pas de synoviale véritable.

Il peut se produire, au niveau des surfaces des fragments, un fibro-cartilage de nouvelle formation, comme l'a bien vu Ziegler[1] dans la fracture intra-capsulaire du col du fémur et une capsule fibreuse plus ou moins complète autour des fragments, mais

1. E. Ziegler, *Lehrbuch der speciellen pathologischen Anat.*, 10e édit., Iena, 1902.

pas de synoviale véritable. Au résumé, tous les faits bien étudiés concourent au même résultat, à savoir que, dans les pseudarthroses, il n'y a pas de synoviales véritables. Du moins leur existence n'est nullement démontrée.

III. — Fractures consolidées après mobilisation des fragments.

L'examen des fractures consolidées après mobilisation va nous montrer la série des phénomènes qui suivent ceux que nous venons d'exposer. Une fracture de l'humérus de vingt-sept jours, consolidée depuis sept ou huit jours, fracture avec chevauchement très marqué des fragments, se présente avec un cal volumineux dans lequel les extrémités osseuses sont réunies entre elles par un tissu osseux aréolaire de nouvelle formation. Le cartilage est devenu très peu abondant, et se trouve réduit à un petit point sous le périoste. Ce qu'il y a d'intéressant dans ce fait, c'est l'existence d'une bande fibro-musculaire qui, partant du périoste, va se fixer sur l'un des fragments et se trouve enfermée dans le cal. Nous reviendrons sur ce point dans le chapitre suivant, en étudiant le rôle des muscles dans l'évolution du cal et dans la production des pseudarthroses.

Sur deux *fractures de côtes de trente et un jours*, consolidées depuis deux ou trois jours, nous constatons un état à peu près complet du cal. Sur l'une d'elles (fig. 5), nous voyons que le foyer de la fracture est occupé par du tissu osseux unissant les deux bouquets d'os nouveau partis du périoste et de l'extrémité des deux fragments. A la périphérie de la fracture, l'ossification sous-périostique est très avancée, tandis qu'au centre du foyer il existe encore un tissu fibro-cartilagineux *c*. Au bord de ce tissu, les travées osseuses de nouvelle formation contiennent des capsules cartilagineuses avec des cellules incluses. Il y a donc là une ossification irrégulière, très différente de la rivulation que nous avions parfois observée dans l'ossification par le cartilage central des fractures ordinaires.

Le cartilage *c* reste encore assez abondant, non seulement sous le périoste, mais dans les parties latérales du foyer de la fracture. On voit, en *d*, la portion persistante du diaphragme fibreux intra-fragmentaire, que nous avons étudié plus haut en détail (fig. 1 et 2).

Sur la seconde côte de 31 jours, où les fragments faisaient un angle obtus, le cartilage sous-périostique, encore assez épais, s'enfonce en s'amincissant jusque vers le centre de la fracture où il rejoint un tissu conjonctif vascularisé avec des capillaires très

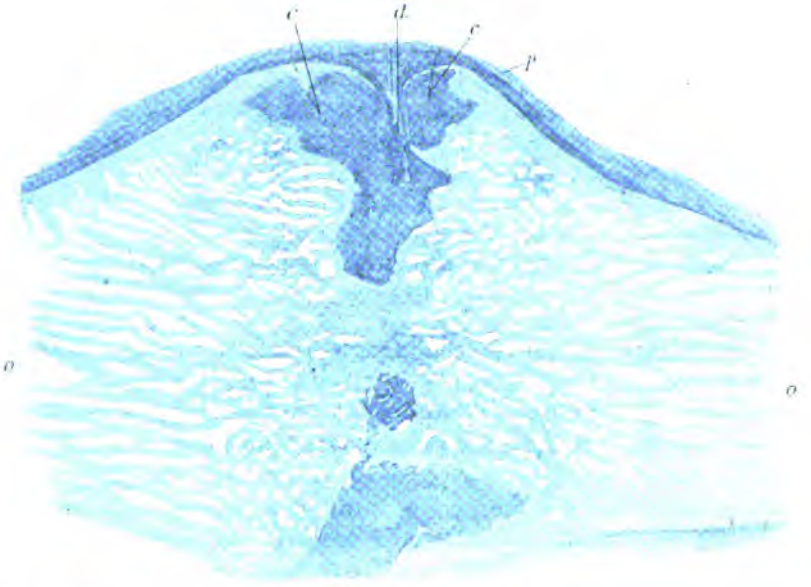

Fig. 5. — Fracture de côte mobilisée après trente et un jours. Consolidation osseuse complète : — *p*, periostes ; *c*, cartilage ; *o*, *o*, os coiffant l'extrémité des fragments et complet dans le foyer de la fracture ; *d*, tissu fibreux périostique. Grossissement de 10 diamètres.

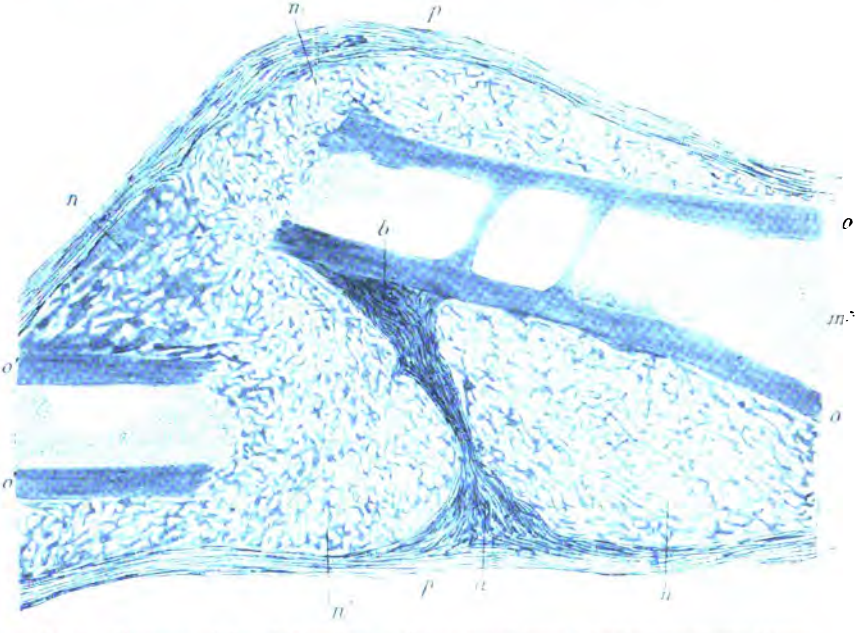

Fig. 6. — Fracture mobilisée de l'humérus, après trente-cinq jours, présentant une cloison fibreuse reliant le periostes à l'un des fragments : — *o*, *o*, l'un des fragments relié au periostes *p*, par la cloison fibreuse *o b*, qui est interposée entre l'os nouveau sous-périostique *n*, et l'os nouveau *o'* coiffant l'extrémité osseuse *o' o* ; *n*, *n*, os nouveau sous-periostique comblant l'espace situé entre les fragments ; *m*, moelle. Grossissement de 10 diamètres.

dilatés remplis de sang, tissu conjonctif renfermant aussi quelques petites esquilles microscopiques.

Une fracture de l'humérus de *trente-cinq jours* nous montre un cal énorme, ayant sept ou huit fois le volume de l'os lui-même (fig. 6). Les deux fragments sont très écartés l'un de l'autre. On trouve néanmoins entre eux du tissu osseux de nouvelle formation assez épais *n*, *n'*. Comme nous l'avions vu déjà dans d'autres cas, il existe une bande fibreuse *a*,*b* qui, partant du périoste, va se fixer près de l'extrémité de l'un des fragments. Le cartilage est réduit à un petit noyau sous-périostique, qui est un type de fibro-cartilage.

IV. — Rôle des muscles inclus dans le cal. Muscles interposés dans les pseudarthroses.

Les résultats de nos expériences précédentes ont montré l'impossibilité de provoquer chez les animaux des pseudarthroses en mobilisant les fragments journellement et avec le soin le plus rigoureux. Nous n'aurions attribué à ces résultats qu'une minime valeur, en raison de leur nombre restreint, si ces résultats n'avaient été précédés par d'autres résultats similaires dus à V. Ollier et surtout à Rigal et W. Vignal.

Mais si la mobilité des fragments, invoquée comme cause de pseudarthrose, est bien plutôt un résultat qu'une cause proprement dite, un fait paraît bien établi, c'est *l'interposition musculaire*, comme étant l'origine fréquente des pseudarthroses.

Les faits sur lesquels repose cette donnée sont surtout *d'ordre clinique* et dus à la constatation directe, à l'œil nu, de portions de muscles interposés aux fragments, soit dans les autopsies, soit au cours d'opérations pratiquées pour ces pseudarthroses.

Bérenger-Féraud[1] a recueilli un certain nombre de faits anciens : *a*) un cas d'Earle, cité par S. Cooper, dans lequel le biceps brachial était embroché par le fragment inférieur pointu d'une fracture de l'humérus; *b*) un cas complexe de Bonnet, relatif à une pseudarthrose du fémur, où l'interposition musculaire coïncidait avec un grand écartement des fragments; *c*) deux autres cas, de Stanley, de Teissier, où l'on trouva de gros faisceaux musculaires interposés aux fragments dans des fractures du fémur.

Des faits moins anciens et d'autres récents ont été rassemblés par Roy (thèse de Paris, 1903). Ils établissent, comme les précédents, la réalité des interpositions musculaires, trouvées au cours d'opérations

1. *Traité des fractures non consolidées ou pseudarthroses*, Paris, 1871.

pour pseudarthroses. C'est ainsi qu'Ollier, sur 10 opérations, a constaté sept fois l'interposition musculaire. Bruns partage l'avis d'Ollier sur la fréquence des interpositions musculaires, et Tillaux a rappelé l'attention sur ce point au Congrès de chirurgie de 1888, à propos d'une pseudarthrose du fémur, en préconisant la large libération des fragments, sans suture des fragments réséqués.

Cette doctrine de l'interposition musculaire, comme cause très fréquente de la pseudarthrose a été soutenue plus récemment par Meyer[1], qui, dans un important mémoire, dit avoir vu, dans 12 opérations pour pseudarthroses, l'interposition musculaire évidente dans sept cas. Tous ces faits pris parmi la masse des documents qui existent à ce sujet, nous semblent assez précis pour pouvoir être opposés à l'opinion de Gurlt, d'après lequel l'interposition musculaire ne constituerait qu'un obstacle passager à la consolidation des fractures.

L'*expérimentation* éclaire-t-elle cette question? Nous ne le croyons pas, jusqu'ici du moins. En effet, ces expériences sont peu nombreuses et contradictoires. Cruveilhier dit que les muscles altérés, contusionnés autour du cal, contribuent par leurs réactions cellulaires à la formation du cal. Au contraire, lorsque de gros faisceaux sains sont interposés entre les fragments, ils deviennent une cause fréquente de pseudarthrose. Cruveilhier ne dit malheureusement pas si cette opinion est basée sur les faits cliniques ou sur l'expérimentation.

MM. Areilza et Arregui (de Bilbao) ont communiqué au Congrès de Madrid de 1903 un mémoire dans lequel ils disent avoir inutilement essayé de provoquer des pseudarthroses par interposition musculaire sur des chiens, au niveau du fémur et des côtes. Les animaux mis en liberté aussitôt après les opérations, les auteurs ont toujours vu la consolidation osseuse se faire, les fibres musculaires interposées par l'opération se résorbant. Les mêmes auteurs vont plus loin. Ils estiment que les opérations basées sur le principe de l'interposition musculaire, agent de mobilité, sont condamnées à échouer. Cette opinion, il est vrai, n'a pour fondement qu'une seule observation clinique, dans laquelle ces auteurs ont vu une section simple du maxillaire inférieur suivie d'interposition des muscles du plancher buccal, opération pratiquée pour une constriction des mâchoires, échouer complètement. Cette tentative ne nous semble pas suffisante pour juger la méthode. D'ailleurs, le fait intéressant dû à Nélaton, qui a utilisé avec succès

1. *Beit. zur klin. Chir.*, XVI, 1896.

cette méthode d'interposition musculaire à la hanche, est, sans en chercher d'autres, en contradiction avec l'opinion des chirurgiens espagnols.

Nous ignorons comment MM. Areilza et Arregui ont procédé dans leurs expériences, s'ils ont réuni toutes les conditions de la persistance de l'interposition musculaire à la suite de leurs opérations, c'est-à-dire l'immobilisation des membres. Cette remarque n'est pas une critique *a priori*; elle est inspirée par les quelques essais que nous avons faits nous-mêmes dans la même voie, et nous avons vu nettement qu'à la jambe, par exemple, les mouvements de défense que font les animaux, mouvements de flexion énergique, ont pour résultat de sectionner les fibres musculaires par l'intermédiaire des fils de suture. Il est donc vraisemblable que l'interposition n'existe plus; c'est du moins ce que nous avons vu dans une fracture ouverte non consolidée au bout de trente et un jours, dont nous donnons plus loin la relation.

Le fait anatomique invoqué par les auteurs espagnols, à savoir que les fibres musculaires placées entre les fragments se résorbent, est inexact. Tout au contraire, nous avons vu les faisceaux musculaires inclus dans des cas déjà anciens, dont l'un datait de trois mois, à peine dégénérés. Nous en avons rencontré aussi d'altérés, mais parfaitement reconnaissables, dans un cas de pseudarthrose de l'avant-bras dont l'examen nous avait été confié par le Professeur Le Dentu.

Le *rôle des muscles dans les fractures* et dans les pseudarthroses est double et pour ainsi dire paradoxal.

Les *muscles interposés* entre les fragments retardent en effet ou empêchent complètement la consolidation dans le foyer de la fracture, tandis que ceux qui se trouvent à une certaine distance de ce foyer, entrent dans la constitution du cal périphérique et contribuent eux-mêmes à l'ossification.

Les muscles ne peuvent être interposés qu'à la suite d'une large déchirure du périoste, de la saillie d'un ou des deux fragments entre les muscles voisins. Pour qu'un muscle soit perforé par une extrémité pointue d'un fragment qui s'y embroche, il faut que le traumatisme soit considérable. Nous avons vu dans une de nos fractures expérimentales un mode particulier d'interposition musculaire que nous avons dessiné dans la figure 33 de notre mémoire sur les fractures épiphysaires.[1] Au niveau d'une fracture diaphysaire du radius siégeant à deux millimètres au-dessus du cartilage,

1. V. Cornil et P. Coudray, *Archives de méd. expérim. et d'anat. pathol.*, mai 1904.

le périoste, largement déchiré, avait pénétré entre les deux fragments, en entraînant avec lui les attaches des muscles voisins (fig. 7). Des faisceaux musculaires *m* (fig. 7) dissociés par le traumatisme, se trouvaient ainsi au contact des travées osseuses brisées. Ces faisceaux bordaient les extrémités des travées osseuses en se courbant sur elles; ils pénétraient dans les espaces médullaires ouverts, et l'on comprend qu'en pareil cas il ne pouvait y avoir de réparation.

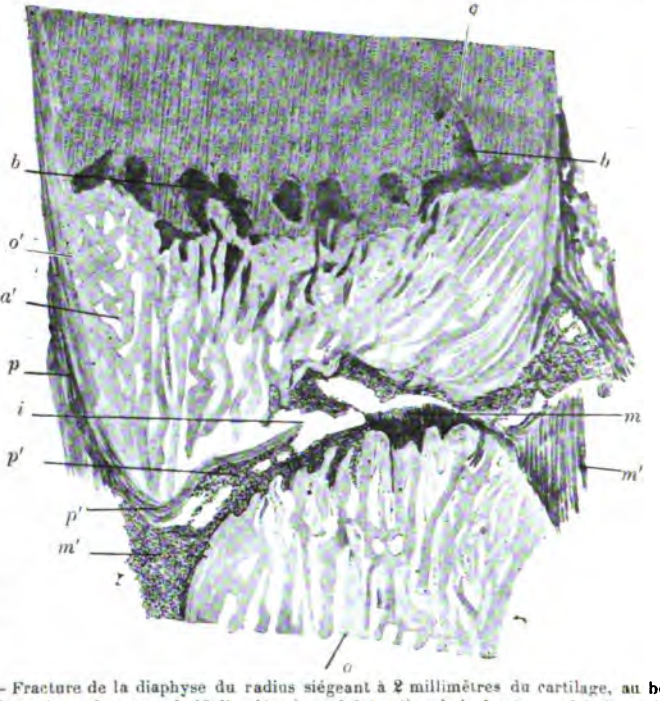

Fig. 7. — Fracture de la diaphyse du radius siégeant à 2 millimètres du cartilage, au bout de douze jours (grossissement de 12 diamètres) : — *i*, interstice de la fracture qui était comblé par du sang et des muscles en *m*; *o*, fragment supérieur, *o'* fragment inférieur; *c*, cartilage sérié; *b*, *b*, bourgeons médullaires vasculaires pénétrant dans le cartilage; *p*, périoste; *p'*, périoste ayant pénétré avec les muscles entre les deux fragments; *m'*, *m'*, muscles à la surface de l'os.

Les muscles introduits ainsi, à la faveur d'une déchirure périostique, entre les fragments osseux pr,amtue dns'yfgs eltneen plus, car ils ne peuvent y puiser les matériaux de leur nutrition, et les cellules du sarcolemme se mortifient en même temps que les faisceaux fragmentés. Mais la résistance des faisceaux musculaires à la destruction est très grande. Ils présentent encore au bout de plusieurs mois leur forme de blocs, leur diamètre transversal, leur striation longitudinale, et souvent leur striation transversale. Nous avons vu ce fait dans un cal de la diaphyse du radius datant de

trois mois (*Journal de l'anatomie*, etc., mars-avril 1904, p. 173). Dans les muscles des fœtus macérés et dans les lithopédions calcifiés depuis des années dans le ventre, les faisceaux musculaires sont parfaitement reconnaissables. Il en est de même dans les pseudarthroses par interposition musculaire. Ainsi, dans l'observation que M. le professeur Le Dentu a bien voulu nous communiquer, où il s'agissait d'une fracture non réparée des deux os de l'avant-bras datant de trois mois, nous avons reconnu à l'examen microscopique des faisceaux musculaires à l'extrémité libre de deux des fragments. Cependant, à l'œil nu, on ne pouvait se douter qu'il y eût là des muscles parce que, précisément, ils étaient trop dissociés, et avaient perdu tous les caractères qu'ils présentent à la simple vue.

Ces faisceaux musculaires dissociés, cassés, mortifiés, broyés comme dans une bouillie, soumis à l'agitation que leur communiquent les fragments mobiles de la fracture, se décomposent sans doute en leurs principes chimiques qui nous ont semblé jouer un rôle important dans les lésions observées à l'extrémité des fragments.

Cette observation, à cause de la rareté du cas, doit être relatée avec détails.

Observation de M. Le Dentu. — Il s'agissait d'un homme d'une quarantaine d'années, d'une bonne santé, sans aucune tare apparente, atteint d'une pseudarthrose des deux os de l'avant-bras. La fracture remontait à trois mois; il y avait une assez grande mobilité, et la palpation, comme la radiographie, accusaient un chevauchement marqué des fragments. M. le professeur Le Dentu libéra des adhérences d'aspect fibreux interposées aux fragments, réséqua les extrémités des quatre fragments et maintint par des sutures les extrémités osseuses mises au contact. Les quatre fragments furent confiés à M. Cornil pour l'examen. L'un des fragments, qui paraissait répondre au fragment inférieur du radius, était légèrement pointu; les autres étaient à peu près mousses et épais. Tous ces fragments étaient recouverts, sauf au niveau de la section opératoire, par une enveloppe fibro-cellulaire, contenant pour deux d'entre eux des faisceaux musculaires striés. Après une décalcification préalable dans l'acide picrique additionné d'acide azotique à 5 p. 100, puis montage dans la celloïdine, ces fragments ont été étudiés sur des coupes longitudinales comprenant toute leur étendue. Ces fragments nous ont donné des résultats un peu différents.

1° *Extrémité pointue du radius.* — Le type anatomique de cet os se rapproche beaucoup de ce que l'un de nous a décrit dans un cas de Morestin, dans un moignon d'amputation (Cornil et Morestin, *Société anatomique*, décembre 1903), et dans un autre cas de Chaput,

chez de jeunes sujets. Il s'agissait, en effet, d'un amincissement progressif de l'extrémité de l'os par ostéite raréfiante.

L'extrémité de ce fragment aminci était irrégulièrement déchiquetée (fig. 8) et présentait dans le point le plus saillant deux lacunes de Howship contenant chacune une cellule géante et des cellules de tissu conjonctif volumineuses, anastomosées en réseau. En dehors de ces cellules géantes, l'os était coiffé par du tissu conjonctif à fibrilles parallèles à la surface de l'extrémité osseuse.

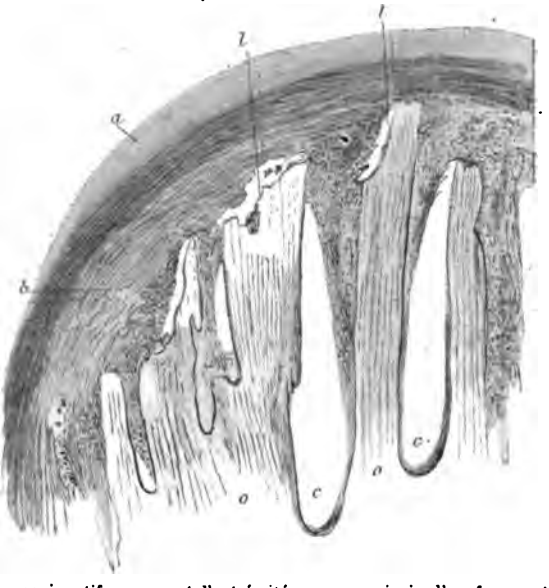

Fig. 8. — *a*, Tissu conjonctif recouvrant l'extrémité osseuse amincie d'un fragment ; *b*, tissu conjonctif serré à fibres concentriques ; *o*, *o*, lamelles osseuses terminées à leur extrémité par des encoches *l*, *l*, où l'on trouve parfois des cellules géantes ; *c*, cavité médullaire. Grossissement de 40 diamètres.

Ce tissu conjonctif dense, fibrillaire, contenait peu de cellules conjonctives.

Cette enveloppe fibreuse pseudo-périostique recouvrait la surface osseuse dans toute la périphérie du moignon, sauf au niveau de la surface de section dont les lamelles étaient régulièrement sectionnées. Entre ce pseudo-périoste et la surface de l'os, on trouvait un tissu conjonctif lâche présentant de nombreuses cellules conjonctives, qui pénétrait dans des cavités irrégulières, creusées dans la partie superficielle de l'os. Ces cavités médullaires, agrandies et irrégulières, montraient souvent au contact de l'os ancien des cellules géantes plus ou moins volumineuses, contenant de 5 à 20

noyaux isolés. Les travées osseuses de l'os ancien étaient irrégulièrement découpées dans les lacunes de Howship logeant les cellules géantes; les lamelles parallèles des canaux de Havers antérieurement existantes étaient brusquement coupées et interrompues. Dans beaucoup de ces espaces médullaires de la partie centrale du moignon on notait un semblable agrandissement par ostéite raréfiante, avec des cellules géantes ou des ostéoblastes en bordure.

2° Deux des fragments examinés sur les coupes avaient une extrémité mousse, en tout cas moins pointue que les précédents, coiffée aussi de tissu cellulaire.

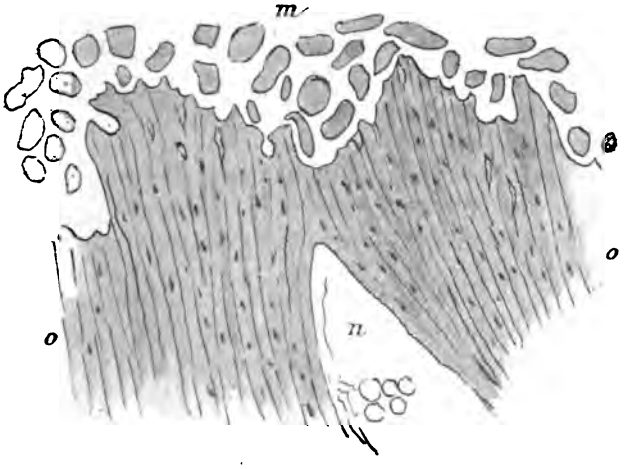

Fig. 9. — Extrémité osseuse d'un fragment d'os au point où elle est couverte de faisceaux musculaires. — *m*, faisceaux musculaires; *o*, *o*, lamelles osseuses qui sont déchiquetées à leur extrémité en contact avec les faisceaux musculaires. Grossissement de 100 diamètres.

Sur les coupes, cette extrémité montrait, à un faible grossissement, une quantité de petites découpures, plus régulières et moins grandes que les lacunes de Howship; les lames osseuses étaient ainsi interrompues, à leur extrémité libre, par une quantité de petites crénelures arrondies et à bords saillants qui se continuaient dans les espaces médullaires voisins (fig. 9). Ces pertes de substance sont en rapport avec des faisceaux musculaires striés *m* que la section du rasoir a coupés en travers (fig. 10) ou obliquement, ou en long. Ces faisceaux musculaires sont isolés les uns des autres ou en amas; leurs stries longitudinales sont très évidentes; parfois même on peut voir, sur quelques-unes d'entre elles, des stries transversales. Ils sont mis en évidence par leur mode de coloration qui conserve souvent la couleur jaune de l'acide picrique sans se

teinter en rouge par le van Gieson. Leur diamètre aussi les fait reconnaître, ainsi que les incisures de ceux qui sont coupés en travers et montrent les champs de Cohnheim (fig. 11).

Dans les dépressions ou crénelures de l'os qui sont en rapport avec ces fibres musculaires, il n'y a ni cellules géantes, ni éléments médullaires vivants. De plus, les lamelles osseuses, coupées au niveau de ces pertes de substance de l'os, présentent des cavités osseuses élargies, claires, ne possédant pas de noyaux colorables. Il existe donc à ce niveau une véritable nécrose osseuse sans réaction inflammatoire du tissu conjonctif médullaire (voyez *c*, fig. 12).

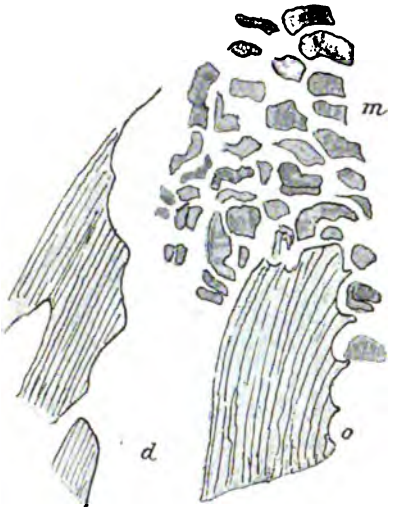

Fig. 10. — Muscles fragmentés à la pointe d'une lamelle osseuse et dans un espace médullaire. — *m*, muscles; *o*, os; *d*, espace médullaire (50 diamètres).

Fig. 11. — Muscles au niveau d'une extrémité de lamelles osseuses dans le foyer de la fracture; — *m*, muscles; *o*, *o*, os crénelé; *c*, cellules médullaires. (Gross. de 50 diamètres).

Nous insistons sur ce fait que les lacunes, dues à une dissolution et à une mortification de la substance osseuse au contact des faisceaux musculaires, ne sont pas causées par une inflammation; les faisceaux musculaires eux-mêmes ne présentent pas de multiplication de leurs cellules sarcolemmiques.

La mortification osseuse et les crénelures ne sont donc pas dues à un processus vital réactionnel, mais selon toute vraisemblance à une dissolution des substances calcaires par un agent chimique. En cette occurrence, quel acide dissolvant pourrait-on incriminer?

On sait que la substance musculaire contient de l'acide phosphocarnique qui donne par décomposition, outre l'acide phosphorique,

de l'acide lactique et carbonique et de la glycose, celle-ci donnant aussi de l'acide lactique.

Il est donc probable que cette action dissolvante est due à l'acide lactique. Elle ne se limite pas aux lames osseuses en contact avec les faisceaux musculaires, car ces lames osseuses montrent, au voisinage de la perte de substance, des cavités osseuses agrandies dont les cellules et noyaux sont absents ou ne se colorent pas par les colorants habituels du noyau. Ces cellules sont par conséquent détruites ou en partie mortifiées.

Les faisceaux musculaires ont généralement leur diamètre trans-

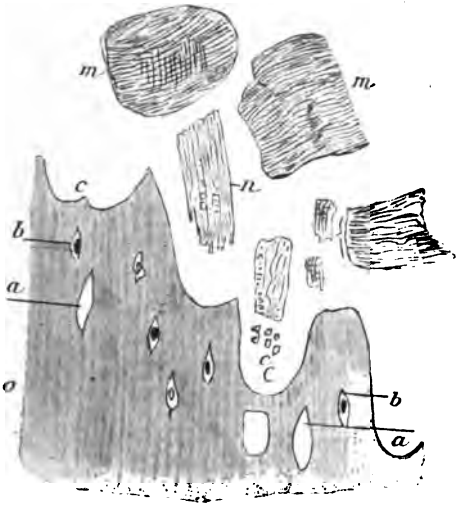

FIG. 12. — Un point de la figure précédente dessiné à un grossissement de 300 diamètres : — *o*, lame osseuse dont certaines cavités osseuses *a*, *a*, sont vides et agrandies tandis que d'autres *b*, contiennent des cellules et des noyaux ; *m*, faisceau musculaire strié en long et en travers ou seulement en long ; *n*, faisceau musculaire ramolli et désintégré en partie. Dans l'encoche *c*, on voit des débris plus petits de faisceaux musculaires.

versal normal ; ils forment des blocs parce que ces faisceaux sont coupés transversalement ou obliquement ; ils n'ont plus autour d'eux de cellules sarcolemmiques ni de vaisseaux visibles ; quelques-uns sont vitreux ou avec de larges stries transversales (fig. 12). Ils sont donc en mortification ou en voie de mortification. Mais les faisceaux musculaires qui siègent au contact de l'os, dans les encoches superficielles, sont en désintégration complète, sous la forme de sarcous elements isolés, ou de fragments de faisceaux, où l'on reconnait encore les stries longitudinales et des granules hyalins à contour foncé qui paraissent être aussi des sarcous elements altérés (voyez *m*, *n*, fig. 12).

Sur certaines extrémités de lamelles osseuses, dans le point où elles sont détruites, on trouve des faisceaux musculaires qui les entourent en se couchant et s'infléchissant le long de leur sommet (fig. 11).

3° Les deux autres fragments montraient, l'un un recouvrement par du tissu fibreux comme le fragment n° 1, l'autre des fibres musculaires comme dans le n° 2.

En somme, dans cette très intéressante observation de pseudarthrose où quatre fragments, deux appartenant au cubitus, deux au radius étaient dans le foyer d'une fracture de l'avant-bras sans aucun indice de réparation ni de cal, les fragments de l'un de ces os étaient couverts de tissu fibreux et présentaient de l'ostéite raréfiante chronique; les deux autres montraient à leur extrémité des faisceaux musculaires interposés. La présence de ces faisceaux musculaires désintégrés et en mortification avait déterminé dans l'os contigu des phénomènes de nécrose, des encoches sans processus inflammatoire, phénomènes qui nous paraissent devoir être rapportés simplement à une action chimique, à une décalcification de l'os par des acides contenus dans la substance musculaire, l'acide lactique par exemple.

Les *muscles extérieurs au périoste conservé* ou très peu déchiré interviennent dans la constitution du cal périphérique. Ils sont en effet, dès le second ou le troisième jour de la fracture, le siège d'une inflammation avec formation nouvelle de cellules dans leur tissu conjonctif, de multiplication des cellules du myolemme, etc., tous phénomènes que nous avons décrits à propos des fractures simples[1]. Il en résulte qu'autour du périoste ils forment un cal semi-transparent et assez épais pendant les quinze premiers jours qui suivent le traumatisme. Mais si le périoste a été déchiré au point que des faisceaux musculaires en plus ou moins grand nombre se trouvent entre le périoste et l'os à une certaine distance des fragments, ces faisceaux sont englobés dans le tissu cellulaire inflammatoire né entre le périoste et l'os. Lorsque, du 5e au 12e jour, le tissu inflammatoire sous-périostique se transforme en tissu cartilagineux, ces faisceaux musculaires se trouvent au milieu de ce tissu. Ils sont contenus dans de petites loges cartilagineuses dont la paroi interne présente des cellules de tissu conjonctif.

Les faisceaux musculaires ainsi emprisonnés sont striés en long, souvent aussi en travers. Ils ont conservé leur diamètre normal ou

1. *Journal de l'anatomie et de la physiologie*, mars-avril 1904, p. 151 (fig. 33).

sont un peu atrophiés. Nous avons observé plusieurs fois cet état dont nous avons donné un dessin (voyez fig. 13).

Les faisceaux musculaires (*m*, fig. 13) ainsi englobés dans le cal périphérique à l'os, compris dans le tissu nouveau sous-périostique cellulaire ou cartilagineux, continuent à vivre et à faire partie du cal au moment de la formation de l'os nouveau et ils concourent eux-mêmes à l'ossification. Nous avons observé ce fait deux fois : 1° dans une fracture consolidée après mobilisation; 2° dans une pseudarthrose du tibia d'un chien autour de l'os nouveau du cal siégeant à la base de l'un des fragments.

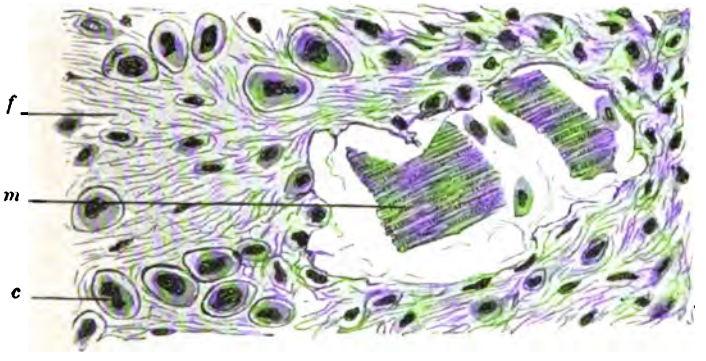

FIG. 13. — Faisceaux musculaires inclus dans l'inflammation sous-périostique d'une fracture diaphysaire incomplète du fémur après quinze jours (grossissement de 350 diamètres) : — *m*, faisceau musculaire strié; *f*, tissu conjonctif contenant des cellules cartilagineuses, *c*, et des ostéoblastes d'origine périostique.

1° *Ossification aux dépens des fibres musculaires.* — Cette observation est relative à une fracture de l'humérus datant de vingt-sept jours, consolidée après mobilisation des fragments.

Lapin 27. — Il s'agit de l'humérus provenant du lapin sur lequel nous avons précédemment étudié les côtes au bout de vingt-cinq jours. Dans cet humérus où la fracture siégeait un peu au-dessous de la partie moyenne, le cal était très volumineux et les mouvements avaient disparu depuis neuf jours.

Les fragments ne sont pas en contact; ils chevauchent fortement, mais ils sont entourés à leur extrémité et réunis entre eux par un tissu osseux aréolaire de nouvelle formation. Il y a sous le périoste un petit point cartilagineux. Du périoste part un tissu fibro-musculaire en cône, qui va s'insérer sur l'os nouveau de l'un des fragments. Ce tissu fibro-musculaire forme une bande d'une certaine épaisseur dans laquelle on peut suivre toutes les modifications des faisceaux musculaires jusqu'à leur ossification. Dans sa partie la

plus externe cette bande présente des faisceaux musculaires striés, parallèles les uns aux autres et séparés par un tissu conjonctif contenant de petites cellules conjonctives (fig. 14). Il n'y a pas d'éléments cartilagineux dans cette bande fibreuse. Les fibres musculaires *a*, *b*, *b'*, bien caractérisées par leur striation longitudinale et transversale, sont colorées en jaune par la double coloration avec l'hématoxyline et le liquide de van Gieson; elles perdent en certains points leur striation transversale, s'amincissent tout en conservant leur parallélisme. Elles présentent souvent une multiplication de leurs noyaux sarcolemmiques, ovoïdes et dirigés dans le sens de la longueur des faisceaux. Ces faisceaux minces arrivent à

Fig. 14. — Une bride fibro-musculaire incluse dans le foyer d'une fracture mobilisée de l'humérus vingt-sept jours après le traumatisme : — *a*, faisceau musculaire atrophié, mais ayant conservé sa striation transversale; *b'*, faisceau musculaire mince montrant encore quelques stries transversales; *b*, *b*, *b*, faisceaux musculaires très amincis ne montrant plus que les fibres longitudinales; *c*, *c*, tissu conjonctif. Grossissement de 300 diamètres.

la limite du tissu ossifié dans lequel ils pénètrent; leur couleur devient alors plus violette, car leur tissu s'infiltre de sels calcaires. Il est facile de saisir le mode d'ossification de ce tissu musculaire (voyez fig. 15). Au bord des parties ossifiées, les faisceaux musculaires pénètrent dans l'os nouveau comme le feraient des fibres de Sharpey : ils sont parallèles les uns aux autres dans le tissu ossifié, et les cellules du tissu conjonctif qui les accompagnaient deviennent corpuscules osseux (*a*, fig. 15). Ces corpuscules sont petits comme les cellules conjonctives d'où ils émanent (fig. 15). Lorsque du bord de cette ossification, on examine ce qui se passe plus loin dans la partie ossifiée, on voit, entre les fibres de Sharpey qui ne sont autres que les faisceaux musculaires, des corpuscules osseux petits, dirigés parallèlement aux fibres de Sharpey.

2° *Fracture du tibia non consolidée datant de trente et un jour chez un chien.*

Nous avions tenté chez cet animal une interposition musculaire après section au ciseau du tibia vers sa partie moyenne (voyez observation p. 40 et suiv.). Au quatrième jour, on enlevait les fils de suture. L'animal faisait pendant cette manœuvre des efforts violents de défense et les sutures cutanées et musculaires cédaient. La solution de continuité avec chevauchement de l'os se trouvait ainsi transformée en fracture compliquée de plaie; un certain degré de suppuration et d'infection en résultait. La pièce, dans ces con-

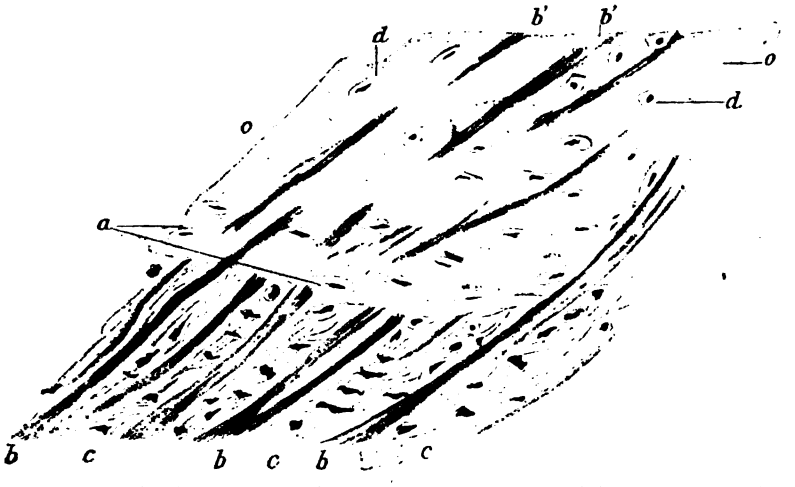

Fig. 15. — La même bride fibro-musculaire en voie d'ossification : — *b, b, b*, faisceaux musculaires très amincis entourés de tissu conjonctif; *c, c, c*, ces faisceaux pénètrent dans l'os nouveau, *o, o* et y deviennent fibres de Sharpey; *b' b'*, les cellules du tissu conjonctif qui les accompagnent deviennent des cellules osseuses comme cela se voit en *a*; *d, d*, cellules osseuses dans leurs cavités. Grossissement de 300 diamètres.

ditions, montre le mode de réparation des fractures compliquées, et aussi, dans une certaine mesure, le rôle des muscles dans les fractures avec chevauchement.

Les deux fragments, qui sont parallèles, sont entourés d'une capsule fibro-musculaire qui adhère à leur base. La figure 16 montre la disposition de ces fragments, leur extrémité conique, en partie mortifiée, en *a* et en *b*. La pointe de ces fragments est libre, irrégulière, crénelée. En *n*, on remarque un sillon d'élimination entre la partie mortifiée du fragment et la partie vivante. En *d*, on voit un cal osseux périphérique. A l'extrémité libre du fragment *a*, on trouve dans les crénelures de cette extrémité quelques fragments granuleux qui résultent de faisceaux musculaires dégénérés.

Entre les fragments, en *m*, il existe un tissu embryonnaire extrêmement vasculaire.

La figure 17 montre la dilatation énorme des capillaires, gonflés et remplis de sang *a*, *v*, *v'*, capillaires s'insinuant entres les lamelles osseuses.

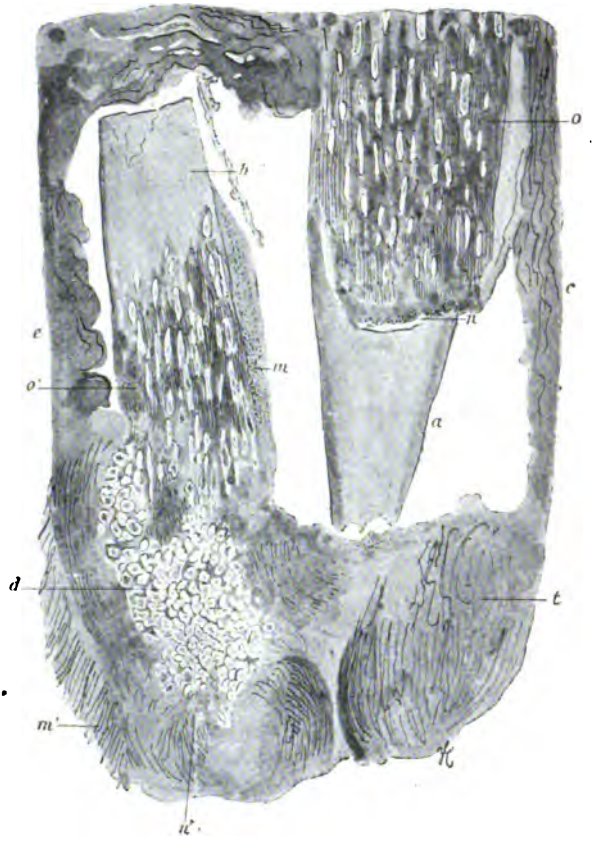

Fig. 16. — Coupe d'ensemble de la fracture non réparée du tibia du chien après trente et un jours : — *a*, *b*, extrémités mortifiées de deux fragments ; *n*, sillon d'ostéite raréfiante entre l'os vivant *o*, et la partie mortifiée ; *a*, *e*, *e*, tissu conjonctif formant l'enveloppe des fragments ; *d*, os nouveau sous-périostique ; *m'*, muscles ; *n'*, muscles entrant dans l'os nouveau ; *t*, tissu conjonctif ; *m*, tissu embryonnaire et leucocytes. Grossissement de 6 diamètres.

Le sillon d'élimination (*n*, fig. 16) présente une moelle embryonnaire très vascularisée. Si l'animal n'avait pas été sacrifié, l'extrémité du fragment se serait détachée en forme de séquestre, après quoi la consolidation aurait pu se faire, étant donné le commencement de cal périphérique siégeant à la base des fragments. On

ne trouve pas de cartilage; probablement il y a eu à un moment donné du cartilage qui s'est transformé en os.

Le tissu musculaire qui entoure ce cal périphérique *d* (fig. 16) pénètre même dans son épaisseur en *n'*. Dans les points où l'on trouve cette pénétration réciproque de l'os nouveau et du tissu musculaire, on voit des fibres musculaires, *m*, *m* (fig. 18), à direction parallèle, entrer dans l'os et s'y continuer d'une façon

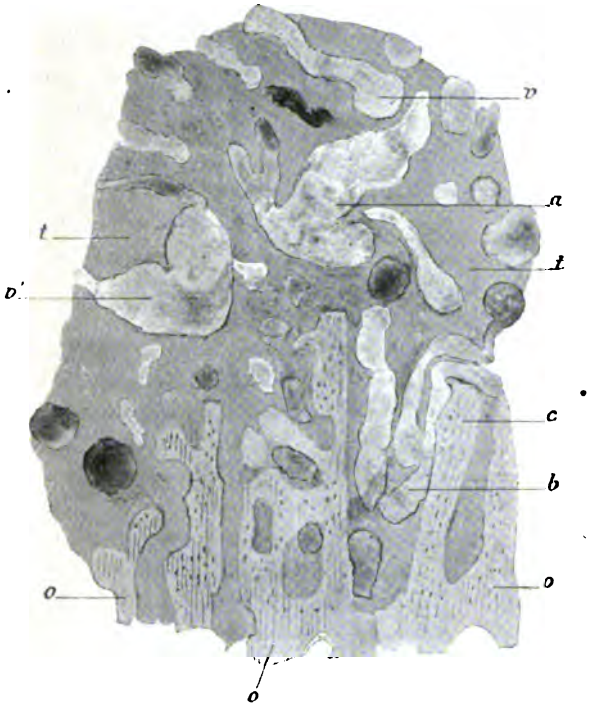

FIG. 17. — Tissu embryonnaire inflammatoire très vascularisé coiffant l'extrémité d'un fragment (grossissement de 20 diamètres) : — *a*, vaisseaux capillaires très dilatés ; *v*, *v'*, vaisseaux capillaires énormes ; *t*, tissu conjonctif riche en leucocytes ; *o*, *o*, os de l'extrémité du fragment ; *b*, vaisseaux et tissu inflammatoire pénétrant dans les espaces médullaires.

évidente. Ces faisceaux ont perdu leur striation transversale, mais leur striation longitudinale reste très nette. Ils sont accompagnés de fibrilles minces de tissu conjonctif. Ces fibres musculaires sont calcifiées elles-mêmes. On peut les comparer aux fibres de Sharpey dérivant du périoste; elles ont, comme ces dernières, un rôle dans l'ossification par le fait des cellules du sarcolemme qui pénètrent dans le tissu calcifié et qui y deviennent des corpuscules osseux.

Les fibres musculaires traversent aussi les espaces médullaires (*g*, *g*, fig. 18). Dans la figure 19 nous voyons plusieurs fibres, plus minces que précédemment, passant d'une paroi osseuse, d'une cavité médullaire à la paroi opposée, et sont comprises dans le

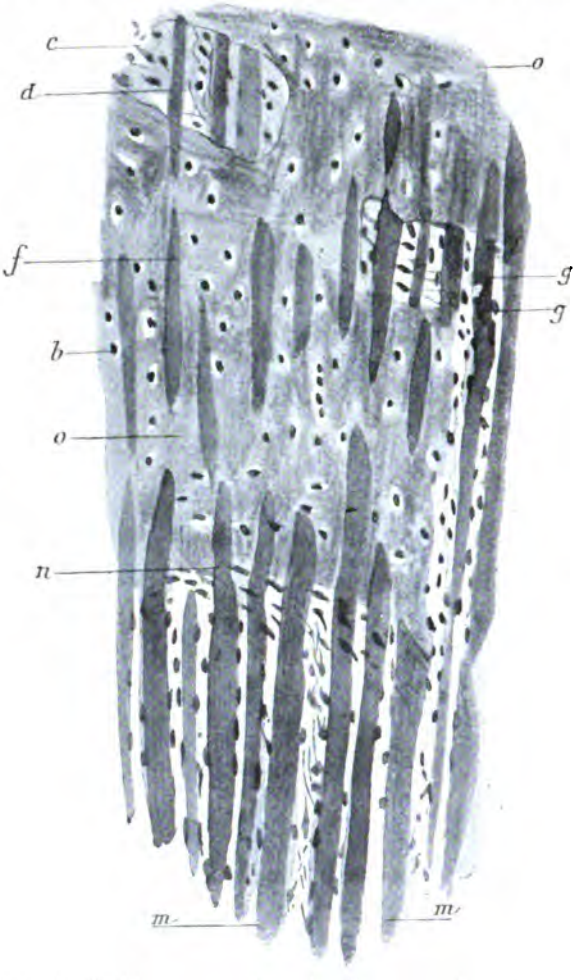

Fig. 18. — Pénétration des faisceaux musculaires dans l'os nouveau (grossissement de 300 diamètres): — *m*, *m*, dix faisceaux musculaires primitifs entourés de cellules de tissu conjonctif et de cellules du sarcolemme pénétrant en *n*, dans l'os nouveau ; *o*, *f*, faisceaux musculaires compris dans l'os ; *g*, *g*, faisceaux musculaires dans un espace médullaire de l'os nouveau ; *d*, faisceaux musculaires dans un espace médullaire de l'os nouveau (espace coupé transversalement).

nouvel os. Le grand nombre des ostéoblastes *m*, qui tapissent les parois de la cavité médullaire indique l'intensité de l'ossification.

Au résumé, dans cette pseudarthrose expérimentale qui n'eût peut-être été que temporaire, nous voyons que les muscles jouaient un double rôle; détruits à l'une des extrémités fragmentaires, leurs débris s'étaient mêlés au pus et aux éléments nécrotiques des frag-

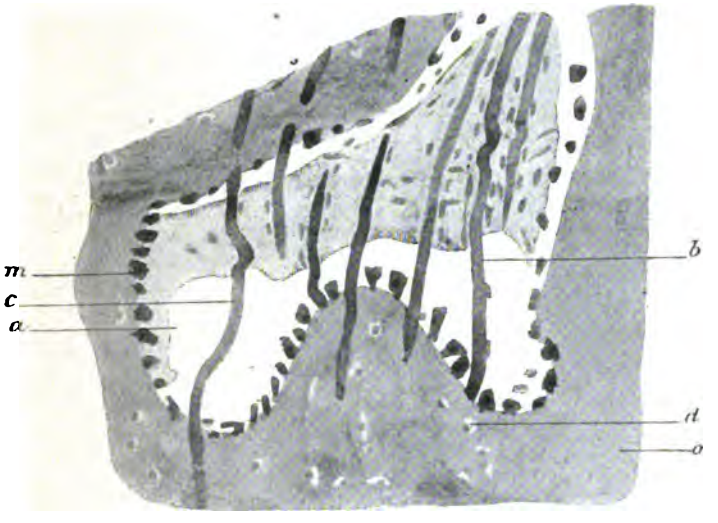

FIG. 19. — Un espace médullaire de l'os nouveau traversé par des faisceaux musculaires (300 diamètres): — *o*, *o*, os nouveau avec ses ostéoblastes volumineux; *d*. *m*, espace médullaire traversé par des muscles amincis; *b*, *c*; *m*, ostéoblastes qui recouvraient la surface de l'espace médullaire.

ments; à la périphérie, des éléments musculaires peu altérés concouraient à la formation du cal osseux.

V. — CAUSES DES PSEUDARTHROSES.

Il ne peut entrer dans le cadre de ce travail expérimental d'étudier toutes les causes des pseudarthroses; les éléments nous feraient défaut pour cela. Néanmoins nous trouvons dans l'analyse des faits expérimentaux plusieurs données dont voici le résumé :

1° Les pseudarthroses ne sont pas dues à la mobilité seule des fragments.

2° L'interposition *musculaire*, absolument démontrée par la clinique humaine, comme cause réelle et très fréquente de la pseudarthrose, paraît être plus commune encore qu'on ne le suppose. Comme le montre le fait de M. Le Dentu, bon nombre de pseudarthroses, qui paraissent fibreuses, appartiennent sans doute au

groupe de l'interposition musculaire. Il convient d'ajouter ici que le chevauchement joue aussi un rôle en pareil cas, l'interposition et le chevauchement étant d'ailleurs liés l'un à l'autre, du moins en ce qui concerne les fractures diaphysaires.

3° *Chevauchement.* — Dans certains cas, le chevauchement des fragments paraît être la seule cause, ou du moins la cause prédominante de la pseudarthrose. Nous citerons à cet égard l'observation suivante que nous devons à l'obligeance de M. Mauclaire.

Cas de Mauclaire. — Il s'agit d'une pseudarthrose du tibia datant de quatre mois. La fracture, fermée, existait chez un homme de trente-neuf ans, sans tare appréciable. Deux appareils plâtrés, successivement appliqués, avec l'aide de l'extension continue, laissèrent un chevauchement appréciable au bout de 43 jours. Le malade, marchant un peu avec des béquilles, fut envoyé à Vincennes. Malgré cela, au bout de quatre mois, mobilité et chevauchement persistaient. M. Mauclaire réséqua 1 cent. 1/2 du fragment inférieur, 2 cent. 1/2 du supérieur, et pratiqua sur le péroné une résection équivalente. Au cours de l'opération on ne rencontra pas de fibres musculaires interposées; le tissu intermédiaire aux fragments était fibreux avec des parties assez dures, peut-être cartilagineuses; en tout cas, leur libération nécessita l'emploi du ciseau.

Examen histologique. — Nous avons examiné quatre séries de coupes, prises sur les extrémités des fragments. L'os ancien était partout reconnaissable par la direction des travées osseuses.

a. Dans l'une de ces séries de coupes, l'extrémité conique de l'os ancien, très pointu, était recouverte à son sommet et le long de ses bords par du tissu fibreux, mais quand on se rapprochait de la base du fragment on tombait sur un tissu ostéo-cartilagineux de nouvelle formation. Les îlots de cartilage nouveau étaient vascularisés, parcourus par des fibrilles de tissu conjonctif et se continuaient directement avec des travées osseuses. Le tissu fibro-cartilagineux vascularisé ne présentait pas de boyaux de rivulation, mais seulement des cellules cartilagineuses et des capsules arrondies avec de gros noyaux. Dans les travées osseuses voisines, on trouvait des capsules et des cellules de cartilage plus ou moins nombreuses au centre des travées. Les espaces médullaires de ce tissu osseux nouveau contenaient un tissu conjonctif très vascularisé avec des vaisseaux capillaires bien formés, limités par un endothélium continu, à noyaux volumineux; ce système vasculaire était soutenu par des fibres et des cellules de tissu conjonctif. Au bord des lamelles il y avait une quantité d'ostéoblastes, le plus souvent en forme d'épithélium.

b. Dans une deuxième série de coupes, nous avons vu l'os ancien entouré de tissu fibreux dense, formé de fibrilles et de travées épaisses, très vascularisées; dans cette série, il n'y avait qu'un tout petit îlot cartilagineux au milieu du tissu fibreux. Ce petit îlot entourait lui-même un îlot de lamelles osseuses de nouvelle formation.

c. Dans une troisième série de coupes, il n'y avait pas du tout de cartilages, ni de tissu osseux nouveau, mais seulement du tissu fibreux.

d) Enfin dans la quatrième série, nous trouvions autour du tissu osseux ancien un tissu osseux nouveau, à lamelles renfermant de gros ostéoblastes, avec des espaces médullaires larges, extrêmement vascularisés et remplis de tissu conjonctif.

A la périphérie de ce tissu osseux, il y avait du tissu cartilagineux et fibro-cartilagineux en masses assez volumineuses. En somme le tissu fibreux recouvre les trois quarts de l'étendue des fragments; le tissu ostéo-cartilagineux nouveau en occupe à peu près un quart et n'existe que sur deux séries de coupes.

4° A côté de ces causes et pouvant se joindre à elles, il faut signaler une *ostéite raréfiante*, comme nous l'avons vu dans le cas de M. le Dentu.

5° Enfin dans un fait tout récent dont la pièce nous a été obligeamment confiée par M. le professeur Tillaux et par M. Marcille, une *raréfaction graisseuse* de l'os paraissait être la *cause* de la *pseudarthrose*, qui datait de quarante jours. En effet, cette pièce était relative à une fracture de l'extrémité inférieure du fémur, chez un jeune homme de trente-quatre ans qui avait été atteint de coxalgie à l'âge de douze ans et avait subi la résection de la hanche à quinze ans. Une première fracture de l'extrémité inférieure du fémur (côté coxalgique) avait eu lieu à vingt-six ans; la quatrième avait conduit le malade à l'hôpital; toutes les quatre s'étaient produites au même niveau. Toute l'extrémité inférieure du fémur était ramollie, graisseuse. Le trait de fracture n'était pas entouré d'un cal volumineux comme à l'état normal; en un mot il n'y avait pas d'ossification visible à l'œil nu autour des fragments, qui étaient cependant presque au contact, réunis à l'œil nu par du tissu fibreux serré; il n'y avait qu'une faible mobilité.

Le fémur avait été fracturé à environ 7 centimètres au-dessus de son plateau articulaire. Les fragments ne chevauchaient pas d'une façon absolue, mais il y avait un certain déplacement des fragments, l'un d'eux, l'inférieur, un peu oblique.

Sur une coupe longitudinale de l'os comprenant les deux frag-

ments, on constate qu'ils sont au contact par une partie de leur étendue, tandis que le fragment inférieur oblique est libre sur la moitié environ de son extrémité. Dans la portion où ces deux fragments sont en contact, les mouvements entre eux sont à peu près impossibles, et on voit à l'œil nu un interstice assez mince qui est

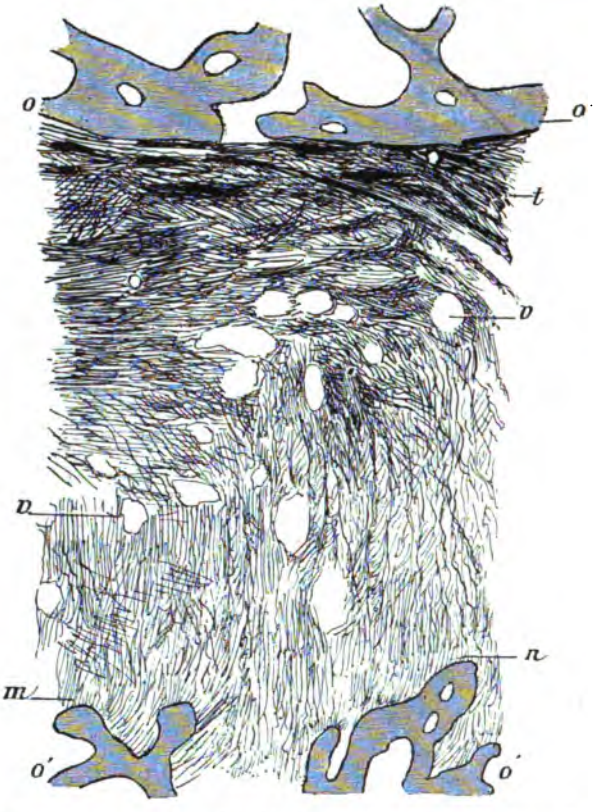

Fig. 20. — Union fibreuse des deux extrémités osseuses dans une pseudarthrose datant de quarante jours : — *o*, *o*, extrémité de l'un des fragments ; *o' o'*, extrémité de l'autre fragment ; *t*, tissu conjonctif à faisceaux épais ; *m*, *n*, tissu conjonctif à fibrilles plus minces ; *v*, *v*, vaisseaux. Grossissement de 10 diamètres.

fibreux, ainsi que l'a montré l'examen histologique. Il n'existe pas de cal périphérique, ni osseux ni cartilagineux, appréciable à l'œil nu. L'extrémité inférieure du fémur au-dessus de la fracture, et la diaphyse tibiale au-dessous de la solution de continuité, sont tout à fait poreux, avec des cavités médullaires volumineuses, pleines de graisse jaune.

Nous avons décalcifié la pièce totale y compris toute la tête du tibia et la fracture.

Au bout de deux jours de séjour dans l'acide picrique additionné de 5 p. 100 d'acide azotique, la tête tibiale et l'os à moelle grasse étaient ramollis déjà comme du carton mouillé. Nous avons ensuite durci dans l'alcool et monté dans la celloïdine.

Les coupes comprenant à la fois les deux fragments et le tissu intermédiaire montrent que ce dernier est uniquement formé de tissu fibreux vascularisé (fig. 20). Les fibres et fibrilles qui composent ce cal fibreux sont à direction variable; les unes, parallèles, formées de fibres épaisses ou trousseaux fibreux *t*, sont transversales et consti-

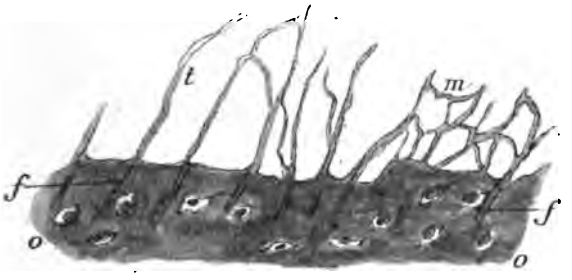

FIG. 21. — Ossification aux dépens du tissu conjonctif à l'extrémité d'un fragment dans une pseudarthrose datant de quarante jours: — *o*, *o*, os dont les cavités osseuses et les cellules osseuses sont assez grandes; *t*, fibres, et *m*, réticulum fibreux qui se continuent dans l'os comme fibres de Sharpey, *f*, *f*. Grossissement de 300 diamètres.

tuent un plan intermédiaire aux fragments; d'autres en grand nombre, minces, réticulées, à direction généralement perpendiculaire *n*, s'unissent aux faisceaux horizontaux et s'insèrent sur les fragments. Leur insertion sur l'os, à la surface des extrémités des fragments, se fait par des fibrilles qui pénètrent dans l'os et s'y continuent en servant de fibres de Sharpey (voyez la figure 21). Entre ces fibrilles, dans l'os nouveau où elles pénètrent, on voit des ostéoplastes dans des cavités osseuses parallèles aux fibres conjonctives ou fibres de Sharpey. Cette couche mince d'os nouveau est accolée aux lamelles de l'os ancien.

L'os ancien des fragments est, dans deux côtés de la fracture, spongieux, à espaces médullaires considérables remplis de graisse, et à lamelles minces espacées. C'est un type d'os raréfié.

Tout le tissu intermédiaire est donc fibreux, à fibres plus ou moins épaisses, feutrées dans tous les sens, contenant peu de cellules conjonctives, et ce tissu entre dans la formation, à la surface des fragments, d'un os nouveau par ossification du tissu conjonctif.

Cependant, dans une série de coupes, nous avons trouvé dans des travées d'ossification nouvelle, quelques capsules et cellules cartilagineuses, ce qui indique un processus d'irritation périostique ayant donné naissance à des cellules ostéoblastiques et cartilagineuses, processus avorté et peu abondant.

6° Les *causes générales de pseudarthroses* nous sont mal connues. Comme l'a fait remarquer M. le Professeur Le Dentu, dans une clinique récente faite à l'Hôtel-Dieu, la syphilis est la seule cause bien établie, la syphilis secondaire avec lésions en évolution au moment où la fracture se produit.

7° Enfin *d'autres causes* peuvent intervenir, dans lesquelles des éléments complexes existent le plus souvent. Quelques observations rassemblées par Roy (*Contribution à l'étude des causes et du traitement des pseudarthroses*, Thèse de Paris, 1903) nous en fournissent des exemples.

a. Dans quelques cas, c'est le corps étranger sous *forme d'esquille* qui semble jouer le principal rôle ou du moins un rôle important. Tel est le fait du Professeur Reclus (Thèse de Duret, 1898) dans lequel une fracture de l'extrémité supérieure de l'humérus n'étant pas consolidée au bout de cinquante-quatre jours, on pensa à une interposition musculaire. Reclus trouva une poche kystique avec une esquille dans son intérieur, esquille de plus d'un centimètre, interposée entre les deux fragments. Dans un cas de Delorme, une fracture de l'extrémité supérieure de l'humérus par coup de feu ne s'était pas consolidée. On trouva une esquille intermédiaire aux fragments et du tissu fibreux, sans muscles apparemment; de plus, l'un des fragments était pointu.

b. L'*épanchement sanguin* très abondant peut jouer un rôle. Nous l'avons vu, en même temps que l'interposition musculaire, empêcher complètement la réparation dans une fracture de douze jours chez un lapin. Ce rôle paraît capital dans une observation du professeur Berger, relative encore à une fracture de l'extrémité supérieure de l'humérus non consolidée. On trouva un épanchement sanguin formant poche et suppuré. Après l'ouverture, la consolidation se fit très lentement ou parut se faire, mais la fracture se reproduisit.

Dans ce dernier cas il est difficile de faire la part de l'épanchement et de la suppuration, mais il est vraisemblable de croire que l'épanchement sanguin primitif a été la cause initiale de la non-consolidation.

c. *Dans les fractures ouvertes ou avec suppuration*, le mécanisme de la pseudarthrose est encore plus complexe; on retrouve fréquemment le *chevauchement*. Tantôt il n'y a pas d'interposition muscu-

laire, apparente du moins, comme dans un cas de Mauclaire, où la *suppuration* et un *chevauchement très marqué* expliquaient la pseudarthrose. Tantôt il y a en même temps que ces deux éléments une *interposition musculaire* en plus, ou même encore, en outre de l'interposition musculaire, un *séquestre*, comme dans un cas de fracture de l'extrémité inférieure du fémur avec plaie, — ostéite, etc., — cas communiqué par M. Bérard à la Société de Chirurgie de Lyon en 1902.

Dans les cas de suppuration, la pseudarthrose s'explique facilement. Les fragments sont entourés par le pus, le périoste décollé perd au contact du pus sa fonction ostéogénique, le tissu osseux lui-même des fragments est atteint d'ostéite, d'ostéomyélite; dans ces conditions, et tant que le pus baigne les fragments, il n'y a pas de réparation osseuse. Nous avons pu vérifier ces données sur la pseudarthrose expérimentale du chien. Ces faits sont d'ailleurs surabondamment connus en clinique.

VI. — Observations.

1° *Fractures mobilisées.*

10. jours. — Lapin 48. Fracture des deux os de l'avant-bras, patte gauche, le *8 octobre*. Grande mobilité et chevauchement du côté du radius. Mobilisation journalière. Les jours suivants, énorme gonflement. Un abcès, évident le 17, nous oblige à sacrifier l'animal le *18 octobre*. On trouve l'abcès en relation avec la fracture du radius dont l'un des fragments, très superficiel, tendait à perforer la peau. La pièce est mise en entier, radius et cubitus, à décalcifier.

Examen histologique. — Le cal est énorme. Au-dessous du périoste, on trouve presque partout du cartilage très vascularisé. A l'œil nu, on pouvait déjà reconnaître des blocs cartilagineux au niveau de la fracture du cubitus. Des travées osseuses nouvelles sont généralement en contact avec ce cartilage; ces travées, épaisses, nombreuses, forment des mailles étroites; elles sont obliques ou perpendiculaires à la surface de l'os.

Au niveau du foyer de la fracture, on voit à l'extrémité des fragments quelques travées osseuses, mais surtout du *cartilage* en quantité considérable. A l'extrémité de l'un des fragments, la moelle est remplie par un bouchon de *tissu cartilagineux fœtal*, dont les cellules petites, très voisines les unes des autres, presque toutes fusiformes, allongées, sont séparées par une mince couche de tissu homogène, hyalin ou fibrillaire, sans capsules colorables. C'est un tissu intermédiaire entre le tissu d'ostéoblastes et le cartilage. Le tissu cartilagineux est formé tantôt de cellules allongées de cartilage embryonnaire, tantôt de cellules plus grosses. Cette masse cartilagineuse, interposée aux fragments, est elle-même interrompue au centre du foyer de la fracture par des cavités contenant du sang et de

la fibrine. La bordure de ces cavités est formée de tissu fibreux. Dans un point de l'extrémité osseuse, une partie de cette extrémité est à nu dans le foyer de la fracture.

12 jours. — Des fractures de côtes mobilisées de douze jours nous ont montré des phénomènes très nets. Dans l'une d'elles, il n'y avait pour ainsi dire pas de déplacement, et c'est sur cette pièce que nous avons surtout constaté les faits qui suivent.

Lapin 57. — Jeune; deux mois et demi environ, fracture des deux dernières côtes droites le 30 octobre, mobilisation journalière. L'animal est sacrifié le 11 novembre. La mobilité est encore évidente, mais il n'y a plus de crépitation.

Examen histologique. — Les extrémités osseuses bien en face l'une de l'autre sont coiffées, d'abord par du tissu osseux nouveau, puis par une grande quantité de tissu cartilagineux.

Au centre, entre les deux masses cartilagineuses, et les séparant, existe un tissu fibreux, formé de fibres et de cellules de tissu conjonctif (fig. 1).

Examinée à un faible grossissement, cette bande fibreuse de séparation est extrêmement régulière. Elle a la forme de deux cônes, dont la base part du périoste, et qui se réunissent au centre dans une partie un peu renflée. Nous avons donc à examiner dans ce diaphragme fibreux, intercartilagineux, deux parties : 1° les deux cônes dont la base est sous-périostique et qui se dirigent vers le centre; 2° la partie centrale.

1° *Cônes.* — Au-dessous du périoste existe un tissu fibreux dont les fibres, d'abord parallèles à la direction du périoste, prennent bientôt une direction perpendiculaire à la surface périostale. Ces fibrilles minces enserrent dans leurs mailles des cellules assez volumineuses, à noyau ovoïde. C'est un tissu fibreux avec de grosses cellules de tissu conjonctif. Par places, les mailles sont si régulières qu'elles forment des cercles ayant quelque analogie avec la substance fondamentale du cartilage; mais, comme ces fibres se colorent fortement en rouge par l'hématoxyline et le liquide de van Gieson, il est impossible de les rattacher au cartilage. En effet, dans le cartilage qui est à côté, on voit que la substance cartilagineuse a une teinte violacée et que les cellules sont un peu plus grosses. Le tissu du cône sous-périostique est très vascularisé. Au centre et à l'extrémité du cône, les cellules conjonctives s'allongent, leurs noyaux s'amincissent et deviennent plus longs; les fibrilles sont très nettes également.

2° *Partie centrale.* — La partie centrale du diaphragme fibreux est beaucoup plus large que les extrémités des deux cônes auxquelles elle fait suite (fig. 1). Son tissu conjonctif est très vasculaire, ainsi que celui des parties cartilagineuses voisines. On y voit des fibrilles épaisses de tissu conjonctif longitudinales, comme interrompues, comme cassées par places, se colorant très fortement en rouge par le van Gieson. Ces fibres s'envoient les unes aux autres par places des expansions latérales minces. Entre ces grosses fibres il y a des cellules de tissu conjonctif allongées avec de gros noyaux ovoïdes. Dans ce tissu et dans les interstices qui existent entre les fibres, on trouve quelques globules rouges dissiminés.

Ce tissu est immédiatement en contact avec des capsules et des cellules cartilagineuses bien vivantes. Les vaisseaux du tissu cartilagineux lui-même sont entourés de tissu fibreux dans lequel on trouve aussi quelques globules rouges du sang.

Le tissu cartilagineux périphérique à cette partie centrale montre aussi une autre lésion qui consiste dans l'entrée de fibres conjonctives au milieu de la substance fondamentale du cartilage (fig. 2). Ces fibres, minces, forment comme une sertisssure ou bordure autour des capsules cartilagineuses : elles peuvent entourer un groupe de trois ou quatre capsules et même davantage.

Sur certaines coupes, on voit une fente assez étendue dans le tissu fibreux à sa périphérie, fente se continuant dans une partie du cartilage voisin.

Sur une autre préparation de cette même pièce, la partie centrale de la pseudarthrose présente la section de plusieurs vaisseaux, et, dans le cartilage, immédiatement à son voisinage, plusieurs gros vaisseaux capillaires très dilatés, entourés d'un peu de tissu conjonctif. La paroi de ces capillaires est formée d'une simple couche d'endothélium, et ils sont si larges, qu'au premier abord, on pourrait penser qu'il s'agit de sang épanché, et cependant, dans cette même coupe, il n'y a pas de lacunes pleines de sang dans la partie centrale de la pseudarthrose.

Canal médullaire. — Sur les deux fragments, le canal médullaire présente de la moelle non adipeuse, contenant des myélocytes, une assez grande quantité de globules rouges libres et des myéloplaxes, pour la plupart petits; il n'y a dans le canal médullaire ni ossification, ni cartilage.

Sur la seconde côte de douze jours, les fragments n'étaient pas en contact; il y avait entre eux une certaine distance.

La grande cavité médullaire renferme beaucoup de petits myéloplaxes indiquant une inflammation médullaire; il y a aussi beaucoup de sang épanché dans cette cavité médullaire; il n'y a pas de graisse. L'un des fragments présente à son extrémité un os nouveau aréolaire très volumineux, tandis que l'autre se termine au milieu d'un tissu fibreux. L'extrémité d'un des fragments, coiffée de son os nouveau et de son cartilage, envoie une expansion conjonctive à une portion de l'autre fragment également fibreuse d'abord, puis cartilagineuse, mais assez loin de l'extrémité; c'est dans le tissu conjonctif intermédiaire entre deux îlots cartilagineux qu'on voit une partie fibreuse avec des lacunes qui devait être le siège des mouvements.

18 jours. — La pièce relative à une pseudarthrose de l'avant-bras de dix-huit jours est un type très net de réunion par des tissus fibreux.

Les deux fragments sont coiffés par de l'os nouveau dont la périphérie sous-périostique est en contact avec du cartilage. A l'extrémité de chaque fragment, l'os nouveau lui-même présente un îlot cartilagineux. Entre les deux îlots du cartilage existe du tissu fibreux vascularisé. Au contact du cartilage, ce tissu fibreux représente un véritable périchondre; on voit d'abord au pourtour du cartilage des capsules cartilagineuses, allongées,

parallèles à la surface du cartilage, puis du tissu fibreux. C'est un tissu fibreux lâche, tantôt réticulé, tantôt fibrillaire, dont les fibres parallèles forment une bande transversale, ces fibrilles minces étant séparées par des cellules conjonctives plates. Dans le tissu fibreux qui sépare les cartilages interfragmentaires, il y a un grand nombre de capillaires de nouvelle formation, en général assez larges, remplis de sang. Sur certains points, surtout en se rapprochant du périoste, on trouve un tissu conjonctif infiltré de sang extravasé. Ce tissu, très jeune, est formé de cellules conjonctives anastomosées et il possède aussi des capillaires de nouvelle formation, dont la paroi très mince est constituée par un simple endothélium.

Le canal médullaire est le siège d'une néoformation osseuse qui l'oblitère presque complètement; on n'y trouve pas de cartilage. La moelle elle-même est fibrillaire avec des cellules de tissu conjonctif très vascularisé et l'on y rencontre quelques vésicules adipeuses dans un point rapproché de la fracture. Ces vésicules adipeuses deviennent plus nombreuses quand on s'éloigne de ce point. Les myéloplaxes sont très rares.

Sous le périoste existent des îlots de cartilage multiples et épais; le cartilage est parcouru par des fibres conjonctives et de nombreux vaisseaux; il présente dans sa profondeur les phénomènes de l'ossification par le cartilage; envahissement et découpement de ce cartilage par la moelle et les vaisseaux, etc.

Dans une série de coupes, les bouquets osseux qui coiffent l'extrémité des fragments se continuent directement dans le tissu conjonctif qui est très étendu entre eux. Les faisceaux de ce tissu fibreux sont entrecroisés, les uns horizontaux, entre les deux fragments, les autres obliques ou perpendiculaires aux premiers. Ces faisceaux de tissu conjonctif sont séparés par des cellules aplaties, fusiformes, et il y a beaucoup de vaisseaux très dilatés, mais sans hémorragies.

25 jours. *Lapin* 27. — Adulte jeune auquel on fait, le 28 octobre, une fracture de l'extrémité inférieure de l'humérus avec chevauchement et, le 30 octobre, une fracture des deux dernières côtes droites

L'animal a été sacrifié le 24 novembre, l'humérus (27 jours) étant consolidé depuis neuf jours, les côtes (vingt-cinq jours) ayant encore une mobilité très obscure.

A. L'une des *deux côtes* relatives à ces fractures encore mobiles ne présentait pas de chevauchement; les deux fragments étaient vis-à-vis l'un de l'autre, comme l'indique la figure 3. Près de l'extrémité des fragments, on voit une ossification sous-périostique étendue. Les deux productions osseuses nouvelles qui coiffent les fragments et qui sont dues, en partie à l'ossification médullaire et en partie à l'ossification des bouts de la diaphyse, sont presque au contact, séparées seulement l'une de l'autre par une portion fibreuse assez mince.

Dans cette portion fibreuse, il y a, sur certaines coupes, une cavité transversale qui est remplie par du tissu fibreux en partie détaché, morcelé par les mouvements. Entre ce tissu fibreux, partiellement détruit, et la cavité qui le contient existe un espace vide (fig. 3).

Le tissu fibreux central montre des fibres qui se colorent bien et des cellules de tissu conjonctif, dont les unes ont des noyaux bien colorés, tandis que d'autres sont à peine teintées par l'hématoxyline. Il y a très peu de globules rouges libres. Autour de cet espace, le tissu conjonctif est tout à fait vivant; il présente quelques globules blancs polynucléaires, indiquant un certain degré d'inflammation récente. Ce tissu conjonctif est en rapport immédiat avec le tissu médullaire et l'os de nouvelle formation; ses fibres sont disposées en faisceaux perpendiculaires aux extrémités osseuses; il est assez vasculaire.

Il n'y a pas de *cartilage* dans le foyer même de la fracture, ni autour du tissu conjonctif intermédiaire aux fragments; le tissu cartilagineux existe sous le périoste et à la périphérie des bouquets osseux périostiques et sur les côtés de la formation osseuse du bout des fragments, en rapport avec le périoste.

Le *canal médullaire* est rempli par une formation osseuse.

Sur d'autres coupes de la même pièce, la cavité située entre les deux extrémités osseuses a la forme d'une fente qui entoure surtout l'un des fragments, et le tissu conjonctif central n'est pas détaché partout; il adhère à l'un des fragments. Ce tissu conjonctif de la partie centrale montre des fibrilles généralement transversales, des cellules de tissu conjonctif à noyaux ovoïdes peu volumineux et des globules blancs mous et polynucléaires en assez grand nombre. La fente ou espace vide très étroit entre les fragments a la forme d'une demi-lune contournant l'une des extrémités fragmentaires; il n'y a pas de cartilage au centre, mais seulement à la périphérie sous le périoste.

Dans une autre série de coupes, le tissu conjonctif, intermédiaire aux fragments, ne présente qu'une solution de continuité, très minime, autour de l'un des fragments qui est un peu pointu. Quand on s'éloigne du centre pour aller du côté du périoste, on a un tissu conjonctif fibrillaire dans lequel on voit des cellules conjonctives petites, à prolongements multiples, situées dans des loges vides entre les fibrilles, et l'on trouve tous les intermédiaires entre ce tissu conjonctif et le tissu fibro-cartilagineux qui se trouve à côté. Ce tissu fibro-cartilagineux, assez épais, se continue avec le tissu cartilagineux sous-périostique dans lequel on trouve cependant des fibrilles conjonctives avec des vaisseaux.

B. Dans la *seconde pièce* de fracture non consolidée de vingt-cinq jours, les deux fragments n'étaient pas bout à bout; il y avait chevauchement (fig. 4). Les deux fragments ne se touchent que sur un point, sans soudure; leurs extrémités sont en contact avec du tissu conjonctif au niveau duquel se passent les mouvements. Le centre des mouvements semble être surtout à l'extrémité de l'un des fragments où l'on voit un petit espace vide ou cavité. Près de l'extrémité de l'un des fragments dans le tissu conjonctif on trouve de minuscules esquilles provenant de l'os nouveau, esquilles détachées par les mouvements provoqués. Ces petits fragments, en voie de destruction, sont entourés de globules blancs et de myéloplaxes; les îlots eux-mêmes sont très riches en globules blancs. La plupart de ces

petites esquilles, irrégulières, ne présentent pas de cavités ostéoplastiques visibles; on les distingue cependant par une coloration plus rouge par le van Gieson. Dans celles qui sont plus volumineuses, les ostéoplastes sont vides et petits.

Il y a trois centres principaux de ces esquilles, l'un à la périphérie du fragment qui est en rapport avec la cavité de mobilisation, l'autre à l'extrémité du second fragment; le troisième îlot est en rapport avec l'os périostique d'un côté (fig. 4). Les petites esquilles et les cellules qui les entourent siègent dans un tissu fibreux à fibres conjonctives minces.

Il y a des îlots de cartilage le long du périoste. Autour de la cavité de mobilisation, le tissu conjonctif vascularisé est riche en cellules conjonctives, et contient aussi des leucocytes.

2° *Fracture consolidées après mobilisation* : 27 jours (Voir page 21).

31 jours. — Lapin 61. Adulte. On avait fait chez ce lapin une fracture de l'humérus au-dessous de la partie moyenne le 26 octobre, et une fracture des deux dernières côtes le *30 octobre*. L'animal a été sacrifié le *30 novembre*. Depuis deux ou trois jours, les fractures de côtes ne présentaient plus de mouvements certains.

Côte n° 1. — Les deux fragments étaient au contact; il n'y avait pas de chevauchement; il y a une consolidation complète. Les nombreuses coupes faites, passant par la périphérie et par le centre du foyer, montrent que, d'une manière générale, l'ossification sous-périostique est très avancée, tandis qu'au centre on trouve un tissu fibro-cartilagineux, les fibres ayant une direction perpendiculaire à la surface, comme cela est constant (fig. 5).

Les fibres de tissu conjonctif qui entourent les capsules et les cellules cartilagineuses sont assez rapprochées dans le foyer même de la fracture, et elles sont plus écartées quand on se rapproche de la périphérie. Ces cartilage et fibro-cartilage s'ossifient sur les bords de la ligne fibreuse, de telle sorte que les travées osseuses de nouvelle formation contiennent encore des capsules cartilagineuses avec les cellules qui y sont incluses. C'est une ossification irrégulière, et on ne retrouve là rien qui rappelle la rivulation que nous avions observée parfois dans l'ossification par le cartilage central dans les fractures ordinaires, non mobilisées.

Sur d'autres coupes, l'os sous-périostique n'est pas complet; il est interrompu au niveau de la ligne fibro-cartilagineuse; mais, par contre, on trouve par places, dans le foyer même de la fracture, une ossification complète à travers le cartilage qui s'ossifie des deux côtés, de manière que les travées osseuses se continuent d'un fragment à l'autre. Le bouquet osseux, qui coiffe les fragments, est extrêmement riche en travées aréolaires, plus épaisses quand on se rapproche de l'os ancien. La partie centrale de ces deux bouquets osseux présente dans toutes les travées, soit des capsules et des cellules de cartilage, soit simplement des lignes directrices cartilagineuses. La partie centrale de cette néoformation osseuse a été sans doute, en grande partie, le résultat d'une ossification du cartilage, tandis que du côté de l'os ancien, les travées de l'os nouveau ne présentent pas trace de cartilage.

La moelle du grand canal médullaire est très riche en vésicules adipeuses; c'est une moelle d'apparence normale. La moelle située entre les travées osseuses de nouvelle formation est partout constituée par du tissu conjonctif vascularisé avec de grandes cellules et des ostéoblastes qui se trouvent à la surface des travées osseuses en voie d'accroissement.

Côte n° 2. — Les fragments formaient un angle obtus. Toutefois, dans le foyer de la fracture, les bouquets osseux, émanant de l'un et de l'autre fragments étaient au contact, séparés seulement par des îlots cartilagineux et du tissu conjonctif, de telle sorte que des mouvements auraient pu avoir lieu. Le cartilage, encore assez épais au niveau du périoste, s'enfonce, en se rétrécissant vers le centre de la fracture. C'est un fibro-cartilage, se continuant avec un tissu conjonctif vascularisé dans le foyer même de la fracture. Ce tissu conjonctif se continue lui-même de chaque côté avec le tissu conjonctif des espaces médullaires de l'os nouveau. Là, les vaisseaux capillaires sont extrêmement dilatés, remplis de sang. On y trouve aussi par places de petits fragments de tissu osseux, esquilles microscopiques, très minimes, entourées d'ostéoblastes ou de petits myéloplaxes.

35 jours. — Humérus du *lapin précédent.*

La fracture siège à la partie moyenne; le cal est énorme, présentant un volume sept à huit fois plus considérable que le volume de l'os lui-même.

Les fragments chevauchent fortement (fig. 6). Une des extrémités est très près du périoste d'un côté, et l'autre extrémité fait avec lui un angle obtus, mais ces bouts de l'os ne sont nullement en contact; ils sont séparés l'un de l'autre par un tissu osseux de nouvelle formation, à aréoles assez minces. Au niveau de l'une des extrémités, celle qui touche au périoste, on constate un enfoncement en coin du tissu fibreux sous-périostique qui est séparé de l'extrémité du fragment par le tissu osseux de nouvelle formation. Une autre bande de tissu fibreux existe en face de l'autre fragment, recouvert également par du tissu osseux nouveau. Cette bande fibreuse épaisse part du périoste et va s'insérer obliquement sur le premier fragment. En résumé, nous avons affaire à une ossification complète dans laquelle on voit cependant deux bandes fibreuses incomplètes, déterminées par les mouvements provoqués. Il n'existe qu'un minime point de cartilage dans le tissu osseux, près de la dernière bande fibreuse, au milieu du tissu osseux nouveau.

Le tissu fibreux sous-périostique du premier est très riche en éléments cellulaires allongés qui se continuent dans les travées osseuses périphériques dont l'ossification a lieu par des éléments fibreux. La large bande fibreuse du second fragment possède aussi de grandes cellules étoilées anastomosées et beaucoup de vaisseaux sanguins. Ses fibres sont allongées et parallèles à sa direction. Le noyau cartilagineux qui persiste est un type de fibro-cartilage avec beaucoup de fibres de tissu conjonctif. La moelle contenue dans le grand canal médullaire est purement graisseuse à une très petite distance de la fracture. A l'extrémité des fragments, elle est ossifiée et embryonnaire.

3° *Pseudarthrose de l'avant-bras datant de trois mois chez un adulte* (Cas de M. Le Dentu; voir page 15).

4° *Pseudarthrose expérimentale du tibia datant de trente et un jours sur le chien* (Voir p. 23). — Le membre était ballant et l'animal marchait sur trois pattes sans mettre par terre la patte du côté malade. La mobilité était très grande au niveau de la fracture. La partie fracturée présentait un volume considérable.

A l'ouverture, on trouva du pus dans le foyer de la fracture. Les deux fragments chevauchaient et la mobilité était très grande. La pièce toute entière a été décalcifiée, puis durcie dans l'alcool, et ce n'est qu'après ces opérations préliminaires que nous l'avons sectionnée en long.

Sur la pièce examinée à l'œil nu, on voit les deux fragments qui sont parallèles l'un à l'autre et séparés par un tissu mollasse imprégné de liquide. L'extrémité des deux fragments est coiffée par un tissu qui ne leur adhère pas, et au niveau duquel ils peuvent se mouvoir. Tout l'ensemble de cette fracture, comprenant les deux fragments et le tissu qui les sépare et les coiffe, est entouré d'une capsule périphérique fibro-musculaire adhérente à la base des deux fragments. Nous avons représenté, dans la figure 16, à un grossissement de 6 diamètres, une coupe totale des deux fragments et de leur capsule. Cette figure d'ensemble, nécessaire pour bien comprendre la disposition des parties, montre les deux fragments de l'os ancien *o*, *o'*, parallèles entre eux, terminés par deux extrémités légèrement coniques *a*, *b*, formées par de l'os en partie mortifié. Ces deux extrémités *a*, *b*, sont libres, irrégulières, crénelées à leur pointe, en rapport avec un tissu enflammé appartenant à la capsule qui enveloppe le foyer de la fracture. On remarquera en *n* un sillon séparant l'os vivant, *o*, de la partie mortifiée du même os, *a*.

La coupe étant un peu oblique et les deux fragments osseux n'étant pas exactement dans le même plan, on voit en *d* une partie superficielle de l'os où il existe un cal osseux périphérique dont les travées osseuses de nouvelle formation, visibles à ce faible grossissement, présentent une disposition aréolaire. Ce cal osseux, assez volumineux, est entouré de muscles *m' n'*. C'est ce cal qui donnait à l'œil nu une augmentation de volume et une induration périphérique à la lésion osseuse.

Si l'on étudie avec de plus forts grossissements les diverses parties de cette fracture, on verra : 1° à l'extrémité conoïde des fragments osseux, *a* et *b* (fig. 16), un os dont la surface est crénelée et les lamelles osseuses interrompues. Là, les cavités osseuses sont vides ou ne renferment que des granulations nucléaires et les cellules osseuses sont mortifiées; les cavités médullaires de la surface apointée de ces os contiennent des globules blancs polynucléaires et, dans les crénelures du bout libre de l'os, on trouve quelques fragments granuleux appartenant à des faisceaux musculaires. En s'éloignant de cette surface apointée, l'examen de l'os montre des espaces médullaires vides ou contenant des éléments atrophiés; les lamelles osseuses présentent encore quelques cellules osseuses colorables,

mais la plupart des cellules osseuses sont pâles ou tout à fait dégénérées.

2° Le tissu conjonctif périphérique aux fragments est imbibé de globules blancs polynucléaires ou mononucléaires et il contient des vaisseaux capillaires extrêmement dilatés et nombreux. C'est un tissu de bourgeons charnus dont les capillaires sont remarquablement distendus par le sang qu'ils contiennent. Il existe à la pointe des fragments et par places sur leur bord comme en *m* (fig. 16); il pénètre dans les cavités médullaires du bout des fragments, et il forme toute la périphérie de la cavité qui limite le large foyer de la fracture. Ce tissu était si vascularisé parce qu'il était constamment le siège des frottements exercés par les fragments mobiles dans la cavité qui les entourait. Nous avons représenté, à un grossissement de 50 diamètres (fig. 17), ces vaisseaux et leur entrée dans les espaces médullaires de l'os au bout de l'un des fragments. Ces capillaires pleins de sang, *v*, sont renflés et boudinés en *v'*, en *a*, et s'insinuent en *b* dans les espaces médullaires entre les lamelles osseuses. Celles-ci présentent des lacunes irrégulières qui les coupent et qui sont remplies du tissu de bourgeons charnus plein de leucocytes, *t*.

3° Un sillon d'ostéite raréfiante éliminatoire se montrait dans l'un des fragments (Voir *n*, fig. 16), entre la partie vivante, *o*, de ce fragment, et son bout en partie mortifié, *a*. Ce sillon était occupé par de la moelle embryonnaire très vascularisée, et il est certain qu'à un moment donné, si l'animal avait été conservé vivant, on aurait assisté à une séparation complète de l'os, *o*, d'avec le bout, *a*, devenu un séquestre détaché.

4° En même temps que ces lésions destructives et éliminatrices, il y avait un début de réparation, un véritable cal osseux très manifeste, situé au pourtour de la base des fragments, à une certaine distance du foyer de la fracture. Nous avons représenté en *d* (fig. 16) le tissu osseux aréolaire qui constituait ce cal osseux. Le tissu musculaire qui l'entoure, *m'*, pénètre même dans son épaisseur comme en *n'* (fig. 16). Lorsqu'on examine ce cal avec de plus forts grossissements, on constate qu'il n'y a pas de cartilage. Ce dernier a probablement disparu par les progrès de l'ossification si tant est qu'il ait existé. L'os nouveau aréolaire, à travées assez minces, est pourvu de grosses cellules osseuses, comme cela a lieu pour tout os de nouvelle formation. Ses cavités médullaires montrent le plus souvent, le long des travées osseuses, une couche d'ostéoblastes.

Dans les points où cet os est pénétré par les muscles voisins, on voit des trousseaux musculaires *m*, *m*, (fig. 18), dont les faisceaux se dirigent parallèlement, entrer dans la substance osseuse, *o*, *o*, et s'y continuer de la façon la plus évidente au sein du tissu osseux. Ces faisceaux musculaires amincis ont presque tous perdu leur striation longitudinale. Ils sont accompagnés de fibrilles minces de tissu conjonctif et de cellules disposées autour d'eux, qui représentent des cellules du sarcolemme. D'autres cellules, au lieu d'être disposées en long suivant la direction des faisceaux musculaires, sont transversales, comme cela se voit en *n* (fig. 18), et appartiennent au tissu conjonctif médullaire. Dans la substance calcaire de l'os

nouveau, *o*, *o*, les cavités osseuses, *b*, sont tantôt disposées longitudinalement suivant la direction des fibres musculaires, tantôt irrégulières ou dans le sens opposé à la direction des fibres musculaires. Ces fibres musculaires ayant conservé à peu près le même volume qu'elles possédaient avant d'entrer dans l'os, y sont calcifiées elles-mêmes, comme le sont les fibres de Sharpey dérivant du tissu conjonctif du périoste. On peut comparer ces faisceaux musculaires aux fibres de Sharpey, car elles ont un rôle comme agents directeurs de l'ossification. A une certaine distance de leur entrée dans l'os, on retrouve ces faisceaux musculaires soit dans l'os calcifié, soit dans les cavités médullaires à travers desquelles ils passent comme autant de ponts rectilignes. C'est ce qu'on voit dans la cavité médullaire, *c* (fig. 18), qui est traversée par trois faisceaux musculaires parallèles, allant de l'un de ses bords au bord opposé. On verra en *g* la même disposition.

Nous avons dessiné (fig. 19) une cavité médullaire assez éloignée de l'entrée des muscles; les faisceaux y sont plus étroits que dans la figure précédente. Ils passent de la paroi osseuse de la cavité à la paroi opposée et sont compris dans l'os en formation. Le grand nombre d'ostéoblastes, *m*, qui se trouvent le long du bord de la cavité médullaire, indique une ossification d'une assez grande intensité.

D'après ce qui précède, les muscles périphériques au tibia, à la base des fragments, entraient dans la composition du cal osseux périphérique et jouaient un rôle important dans l'ossification elle-même.

Par contre, les mêmes organes compris dans le foyer de la fracture s'y étaient fragmentés et leurs débris s'étaient mêlés au pus.

En résumé, cette fracture, non consolidée après un mois, véritable pseudarthrose, montrait aux extrémités des fragments une nécrose partielle, du pus et du tissu de bourgeons charnus autour des fragments et, à la base des fragments, une néoformation du cal osseux périphérique. La consolidation totale aurait été très longue en raison des parties nécrosées de l'extrémité des fragments devenus des séquestres et qui auraient entretenu la suppuration.

BACTÉRIOLOGIE DE L'APPENDICITE

PAR MM.

O. LANZ,
Professeur de chirurgie
à l'Université d'Amsterdam.

et

E. TAVEL,
Professeur de bactériologie
à l'Université de Berne.

Dans un travail antérieur, se basant sur 72 observations (*Über die Aetiologie der Peritonitis, Mittheilungen aus Kliniken und medicinischen Instituten der Schweiz*, H. 1, Tavel et Lanz), nous avons montré, il y a dix ans, que la péritonite bactérielle n'était pas due à un agent microbien unique, le coli, comme le croyaient *Barbacci*, *Laruelle*, *Vendricz*, et d'autres, mais que les organismes les plus divers pouvaient engendrer le même syndrome clinique, et que la péritonite *par perforation*, aussi bien que la péritonite *par propagation* ou que la péritonite d'origine *hæmatogène*, pouvait avoir pour cause des organismes très divers.

Dans notre travail, la périty phlite, avec ou sans péritonite diffuse, formait la majorité des cas qui servaient de base à notre raisonnement; il était donc intéressant de voir quels étaient les rapports entre la flore microbienne de l'appendice normal, de l'appendice malade et de l'abcès appendiculaire.

C'est l'étude de ces relations qui fait l'objet du présent travail, basé sur l'analyse bactériologique et la description clinique de 130 cas d'appendicite.

I

Les recherches bactériologiques systématiques sur l'appendicite ne sont pas encore très nombreuses.

Le plus ancien travail sur la question est, avec le nôtre, celui de *Hodenpyl*, qui, en 1893, a étudié 11 cas d'appendicite et rapporté 24 autres cas trouvés dans la littérature.

Ses 11 cas ont donné les résultats suivants :

Dans 10 cas, le bactérium coli en culture pure.
Dans 1 cas, le bactérium coli + le streptocoque.
Les 24 autres cas trouvés ont donné :
Dans 22 cas, le bactérium coli en culture pure.
Dans 1 cas, le bactérium coli + bac. pyog. fœtid.
Dans 1 cas, le streptocoque pyogène seul.

Rappelons à cette occasion le travail de *Barbacci*, qui, dans 14 cas de péritonite par perforation, trouve 13 fois le bactérium coli en culture pure et une fois le bactérium coli + le pneumocoque.

Barbacci relève à ce propos le fait que, soit chez l'homme, soit dans des expériences sur le chien, il y a « ein auffallender Gegensatz zwischen den Resultaten der direkten mikroscopischen Untersuchung des Exsudats und den durch die Cultur gelieferten ».

Barbacci conclut du fait que le coli seul s'est développé dans les cultures à la mort de ces autres organismes dans le péritoine, mais ajoute dans ses conclusions que la cause de la mort de ces organismes n'est pas connue.

Nous avons déjà eu l'occasion de nous exprimer à ce sujet dans notre travail de 1893 et nous avons montré que si les organismes observés au microscope n'ont pas tous poussé dans les cultures, c'est que, d'une part, ils n'ont pas toujours été cultivés dans les conditions voulues d'anaérobiose, et que, d'autre part, nos terrains ordinaires de culture ne sont pas toujours appropriés à leur croissance. N'oublions pas enfin que ce n'est que si les microbes sont convenablement répartis dans les milieux de culture qu'ils pourront se développer en colonies isolées et que trop souvent, sans cette précaution, les germes moins aptes à une croissance rapide sont étouffés par les autres. Les conclusions de Barbacci ne sont donc pas justifiées et nos recherches montrent, ainsi que celles de *Veillon* et *Zuber* pour les anaérobies, que les organismes observés au microscope sont en général parfaitement vivants.

En 1894, *Roux*, préoccupé de la question de l'étiologie de l'appendicite, faisait une série d'expériences sur le porc pour chercher à élucider la genèse de l'appendicite. La question des corps étrangers paraît l'avoir particulièrement intéressé, mais il conclut qu'ils ont toujours été rejetés sans lésion et pense que ni la tuberculose, ni les ulcérations typhiques, ni les causes ordinairement admises, corps étrangers, coudures, etc., ne font l'appendicite, mais que l'affection est due à un *microbisme latent* qui inspira, en 1897, la thèse de *Mlle Charlotte de Mayer*. Celle-ci examine bactériologiquement 40 cas d'appendicite opérés dans la clinique de *Roux*.

L'examen bactériologique a été fait par des coupes de la paroi

de l'appendice avec colorations appropriées et par des plaques sur agar en biais. Mlle de Mayer s'est surtout appliquée à rechercher les modifications histologiques et les rapports des microbes avec ces dernières; elle ne donne pas une statistique exacte des microbes trouvés, mais il résulte de ses indications que :

Dans 25 cas, le pus contenu dans l'appendice ou dans l'abcès appendiculaire fut trouvé stérile;

Dans 9 cas, on trouve le bacillus coli;

Dans 2 cas, le staphylococcus aureus exclusivement, et dans 19 cas, le bacille décrit par l'un de nous (Tavel) comme *pseudo-tétanique.*

Comme conclusion de son travail, Mlle de Mayer explique la réapparition des abcès d'appendicite par deux causes principales : la *récidive par microbisme latent*, ses recherches ayant démontré la présence des microorganismes dans les parois épaissies du processus vermiforme, dans les rétrécissements, dans les cicatrices et adhérences péri-appendiculaires et pariétales; la *réinfection causée par réparation incomplète de la muqueuse*, qui permet aux microbes de pénétrer à nouveau dans les tissus et de causer de nouveaux dégâts qui se traduisent par un accès.

La même année, *Achard* et *Broca* étudient la bactériologie de 20 cas d'appendicite suppurée et trouvent dans 5 cas le bactérium coli seul et dans 10 cas ce microbe associé à d'autres espèces, 6 fois avec le streptocoque, une fois avec le pneumocoque.

Letulle rappelle à cette occasion ses recherches anatomo-pathologiques sur l'appendicite, qui est selon lui caractérisée par une folliculite infectieuse dont les microbes pathogènes sont les plus variés.

Cette folliculite se propage par les lymphatiques péri-folliculaires, d'où la fréquence des lésions interstitielles subaiguës et chroniques de la muqueuse ou des autres couches de l'intestin y compris le péritoine.

Les cas de sténose fibroïde de l'appendice relèvent du même processus.

Les appendicites spécifiques (tuberculeuses ou éberthiennes) sont également folliculaires, comme les appendicites non spécifiques.

Les recherches de Mlle de Mayer et de Letulle se complètent, en précisant les espèces bactériennes trouvées et en décrivant la nature histologique de l'inflammation.

En 1898, *Veillon* et *Zuber*, dans une étude sur le rôle en pathologie de quelques microbes strictement anaérobies, étudient entre autres 22 cas d'appendicite. Dans un cas, le pus est sans odeur et on ne trouve que le pneumocoque; dans 19 cas où le pus a une odeur très fétide, on trouve constamment une association d'anaérobies

avec le streptocoque et le coli. Dans 2 cas, il n'y a que des anaérobies.

Nous reviendrons ultérieurement sur les anaérobies trouvés et décrits par ces auteurs à propos de ceux que nous décrivons nous-mêmes.

Le dernier travail paru sur la bactériologie de l'appendicite est celui de *Kelly* (*Pathogenesis of appendicitis*). Cet auteur donne les résultats de l'examen pathologique de 460 appendices excisés. Sur ce nombre, 201 cas ont été examinés bactériologiquement : 94 cas aigus, 107 cas chroniques.

Cas aigus :

Dans	73,4	p. 100,	coli seul.
—	13,85	—	coli + staphylococcus aureus.
—	1,5	—	coli + streptococcus.
—	6,4	—	bacillus pyocyaneus seul.
—	3,2	—	staphylococcus albus seul.
—	1,5	—	staphylococcus aureus seul.

Cas chroniques :

Dans	89,71	p. 100,	coli seul.
—	4,7	—	coli + staphylococcus aureus.
—	0,93	—	coli + prodigiosus.
—	0,93	—	Bac. pyocyaneus seul.
—	0,93	—	staphylococcus aureus.
—	3	—	staphylococcus aureus.

Le bactérium coli a donc été trouvé dans 92 p. 100 des cas.

Une infection mixte a été constatée, pour les cas aigus, dans 15 p. 100 et pour les cas chroniques, dans 5,6 p. 100 des cas.

Ce résumé des recherches faites jusqu'ici montre que ceux qui se sont bornés à la culture des microbes par les méthodes ordinaires ont trouvé presque exclusivement le bactérium coli (*Hodenpyl*, *Barbacci*, *Kelly*).

Veillon et *Zuber*, qui ont employé des milieux spéciaux et ont surtout voué leur sollicitude aux anaérobies, les ont cultivés dans 21 cas sur 22.

Mlle de Mayer, qui venait d'assister, à l'Institut bactériologique de Berne, à l'étude du bacille pseudo-tétanique, l'a reconnu dans 19 cas sur 40 étudiés à Lausanne.

Que l'on ait voulu trouver un rapport de cause à effet entre les microbes constatés et l'inflammation, cela paraît bien naturel et, selon que ces microbes sont des coli ou des anaérobies, on incriminera les uns ou les autres de préférence.

II

Notre but n'étant pas de démontrer que les uns ou les autres des microbes constatés sont les agents pathogènes, mais de rechercher avant tout, sans parti pris, quels microbes se trouvent dans l'appendice à l'état normal et pathologique, nous avons recueilli le plus grand nombre possible d'appendices normaux et pathologiques; quelques-uns, les normaux, trouvés fortuitement au cours d'opérations de hernies, de tumeurs abdominales sans appendicite, d'autres, les pathologiques, enlevés pour prévenir le retour d'accès déjà plus ou moins nombreux.

Les abcès intra- ou extra-appendiculaires forment dans notre étude la 3e série et, dans plusieurs de ces cas, nous avons eu l'occasion de rechercher la flore bactérienne de l'appendice et celle de l'abcès qui en était parti.

Nous donnons enfin, comme terme de comparaison, le contenu bactériologique d'abcès provenant d'autres parties de l'intestin ou d'autres infections ayant pour point de départ les organes abdominaux.

Les 2/3 environ des cas proviennent de la clinique de l'un de nous (Lanz, au Lindenhof), les autres ont été opérés à Salem ou à l'hôpital des Enfants, en majorité par Tavel, d'autres par MM. Dumont, Niehans et Arnd, auxquels nous exprimons ici nos remerciements de nous les avoir cédés.

Les recherches bactériologiques ont toutes été faites à l'Institut de Berne par *M. Tomarkin*, sous la direction de l'un de nous, et, d'emblée, il a été voué la plus grande attention, non seulement aux aérobies, mais aussi aux anaérobies. Dans l'indication des résultats obtenus, il a été tenu compte non seulement des microbes cultivés, mais aussi de ceux vus dans les préparations.

Avant de donner les résultats de nos recherches, il sera utile d'orienter le lecteur sur notre terminologie bactériologique.

Par *streptocoque*, nous entendons le microbe qui a été décrit sous le nom de streptocoque pyogène, de l'érysipèle, de la fièvre puerpérale, de l'angine souvent, de la laryngite aiguë, de la gastro-entérite (Tavel), de l'endocardite, etc. C'est la variété à grains aplatis, à chaînettes plus ou moins longues dans les bouillons de culture (*Streptococcus longus*, Lingelsheim).

Dans les *diplostreptocoques*, nous rangeons les streptocoques à grains allongés, groupés par deux dans les chaînes, quand ils forment des chaînes; ce sont les microbes que l'un de nous a décrits

comme *Diplostreptococcus intestinalis* et, suivant leurs dimensions, divisés en *major* et *minor*; dans ce dernier groupe est compris le *Coccus conglomeratus*, le coccus qu'on trouve fréquemment comme microbe étiologique de l'angine (angines à coccus de Roux). Son groupement le fait facilement distinguer d'avec le Diplostreptococcus minor ordinaire; il présente quelques particularités biologiques et morphologiques qui en font une variété bien définie; mais, pour notre but, il n'y avait pas d'utilité à le placer dans une rubrique spéciale. Le *Staphylococcus parvulus*, décrit par *Veillon* et *Zuber*, est probablement notre *Coccus conglomeratus*, bien que Veillon et Zuber le décrivent comme décolorable par le Gram, apparemment parce que leur manière de colorer diffère un peu de la nôtre qui le colore, pas très fort, c'est vrai, mais suffisamment pour qu'on puisse le considérer comme colorable. Les diplostreptocoques troublent le bouillon, coagulent le lait régulièrement, ont une croissance apparente sur la pomme de terre, et ne forment que rarement de longues chaînes dans le bouillon (*Streptococcus brevis* Lingelsheim). Par *pneumococcus* j'entends le streptocoque ou diplostreptocoque encapsulé qui est l'agent pathogène ordinaire de la pneumonie, mais qu'on trouve dans bien d'autres processus infectieux. *Weichselbaum* a décrit les premiers cas d'entérites à pneumocoques; nous avons déjà relevé sa présence dans le pus de la périty phlite dans notre première étude, dès lors on l'a trouvé, ou à l'état de pureté ou avec d'autres microbes, dans le pus des appendicites (*Ferrier*, *Sem. méd.*, 345, 1902), et il est probable que l'appendicite à pneumocoques est une des causes de la péritonite à pneumocoques, cette forme déjà fréquemment observée et qui a fait l'objet de nombreux travaux dans ces dernières années.

Si nous avons fait une colonne spéciale pour le *tétragène*, c'est par des considérations théoriques et parce que ce microbe, comme le pneumocoque, est un hôte sinon régulier, du moins très fréquent de notre appareil respiratoire et que donc il semblerait normal qu'on le trouvât très souvent aussi dans l'intestin; il n'en est rien, on verra au contraire, par notre tableau synoptique, que malgré sa fréquence dans les sputa, il est bien rare dans le pus de l'appendicite et dans le contenu normal de l'appendice.

Dans le groupe des *staphylocoques*, nous classons : le *Staphylococcus aureus* (staphylocoque doré), le plus pathogène; le *Staphylococcus albus* et le *Staphylococcus citreus*; tous trois ont été trouvés dans les complications appendiculaires, mais en général, la présence des staphylocoques dans l'intestin est rare : ils préfèrent l'épiderme aux épithéliums.

Le *coli bacille* ou *bacterium coli* forme un groupe varié, dont les propriétés principales et caractéristiques sont la non-liquéfaction de la gélatine, la non-coloration par le Gram et la non-formation de spores. Le coli-bacille est l'hôte par excellence du tube intestinal, et si son utilité, sa bienfaisance paraissent démontrées par les expériences de *Schottelius*, si d'autre part son rôle pathogène a été exagéré par beaucoup d'auteurs, il n'en est pas moins certain que son activité est souvent funeste et prouvée par les cas de péritonite diffuse à coli-bacilles qui souvent terminent la scène dans la pérityphlite, eux seuls, dans de certains cas, ayant résisté aux attaques des leucocytes tandis que leurs compagnons succombaient. Dans d'autres cas il est vrai, si leur virulence est moindre, ils seront englobés et on aura une péritonite à streptocoques, à pneumocoques, à Friedländer, etc.

Sous l'étiquette du *bacille de Friedländer*, nous groupons tous les coli-bacilles encapsulés. La séparation qu'on a voulu établir en *bacille aérogène d'Escherich*, *bacille muqueux*, *Proteus capsulatus hominis*, etc., basée en général sur des différences minimes et contingentes, est absolument artificielle et sans valeur. Si nous avons adopté le nom de bacille de Friedländer, c'est uniquement pour rappeler qu'il s'agit là du microbe qu'on a cru un certain temps l'agent étiologique de la pneumonie et que Friedländer a décrit le premier. Il serait plus logique de l'appeler *coli capsulé*, comme aussi de donner au pneumocoque la dénomination de *diplostreptocoque capsulé*.

Le groupe du *Proteus* renferme tous les microbes, ne faisant pas de spores, mais liquéfiant la gélatine. Dans ce groupe rentre le Bacillus termo, le Bacillus liquefaciens fœtidus décrit dans notre travail antérieur, les variétés de proteus décrits par Hauser, etc.

La morphologie et la biologie de ce groupe sont au moins aussi variables et étendues que celle du coli. C'est à ce groupe que se rattache le *Bacillus pyocyaneus* et ses variétés. Dans notre étude de 1893, nous l'avons rencontré une fois dans une péritonite, suite de blessure par coup de feu dans le gros intestin. Il est probable que si l'on avait repiqué les cultures de bacilles liquéfiants isolés dans nos appendicites on l'eût trouvé quelquefois, car nous avons remarqué à différentes reprises que dans les premières générations, le pyocyaneus du canal intestinal avait dans sa vie anaérobie perdu son pouvoir chromogène.

Le *bacille de l'œdème malin* forme aussi un groupe de variétés dont les points communs sont la spore terminale, mais entourée de protoplasma (*Clostridium*), et la croissance anaérobie. Des recher-

ches faites dans l'Institut de Berne, mais non encore publiées, nous ont fait voir que le bacille en question, que nous appelons bacille de l'œdème malin, formait un groupe de variétés fort nombreuses dont la variété virulente la plus connue est le *vibrion septique de Pasteur*, ou *bacille de l'œdème malin de Koch*. Le *Bacillus perfringens* de Veillon et Zuber est ce que nous appelons bacille de l'œdème malin.

Le *bacille pseudo-tétanique* a été décrit par nous en premier lieu dans notre travail de 1893 sur la péritonite, puis l'un de nous en a donné la morphologie et la biologie exacte dans le *Centralblatt für Bakteriologie* en 1898 : c'est le microbe que *Veillon* et *Zuber* décrivent comme *Bacillus fragilis* et aussi celui qu'ils ont appelé *Bacillus ramosus* (indication orale du Dr Zuber); le premier n'est pas colorable par le Gram-tandis qu'ils considèrent le second comme colorable; ces auteurs ne leur ont pas trouvé de spores, bien qu'en réalité il en fasse, tardivement, il est vrai et non dans tous les milieux. Les spores de ce bacille sont très grosses, absolument terminales et non entourées de protoplasma; il devra donc être rangé dans le groupe *Plectridium*; il diffère du bacille du tétanos par sa spore ovale, tandis que celle du bacille tétanique est ronde, il est strictement anaérobie et beaucoup plus difficile à isoler et à cultiver que l'œdème malin.

Nous avons reconnu que les bacilles décrits dans notre précédent travail comme *Actinomyces ähnlich*, *Tetanus ähnlich* et souvent aussi le *diphtérie ähnlich* n'étaient autres que le pseudo tétanos.

Le *bacille pseudo-diphtérique* avait déjà été trouvé par nous dans les complications de l'appendicite et a été décrit et photographié dans notre travail de 1893. Bien que nous ne l'ayons rencontré que trois fois, nous lui avons fait une place spéciale dans notre tableau, parce qu'il représente un groupe spécial, celui des bacilles à division simultanément transversale et longitudinale.

Quant aux autres microbes trouvés et qui sont inconstants ou mieux encore très rares, ils ont été indiqués dans une colonne à part : « autres microbes ». Le *Leptothrix* est le représentant le plus fréquent de ce dernier groupe. Le *bacille fusiforme* se trouve aussi de temps en temps. Le *vibrion de Lewis* n'a pas été cultivé, mais on voit certainement de temps en temps des bacilles incurvés qui appartiennent à cette espèce. Des *spirilles* très ténues, mais également non cultivables s'observent de temps à autre. Toutes ces espèces sont des hôtes ordinaires de notre bouche et il semble, à leur rareté, qu'elles ne se soient pas développées, mais se trouvent là comme souillure accidentelle, aussi n'en faisons-nous pas de mention spéciale.

III

APPENDICES NORMAUX.

CAS 94. — Enfant de huit mois. Appendice enlevé lors d'une laparotomie, paraît absolument normal; présente une longueur de 5 cent. 3, une épaisseur de 4 millimètres.

Examen bactériologique. Quantité modérée de coli-bacilles, de streptocoques et beaucoup de leptothrix; ces derniers n'ont pas fourni de cultures.

CAS 95. — Tumeur abdominale de la grosseur d'une tête d'adulte. L'appendice présente plusieurs adhérences sans que le malade ait jamais eu de symptômes d'appendicite. Sauf les adhérences, l'appendice paraît absolument normal.

Examen bactériologique. Diplo-streptocoques, coli, proteus, œdème malin, pseudo-tétanos et bacilles très fins, longs, incurvés.

CAS 96. — Enfant de quatre ans. Appendice enlevé lors de l'opération d'une hernie inguinale droite. Il se trouve dans le sac herniaire, paraît être absolument normal, sans aucune adhérence, présente une longueur de 9 cent. 5, et un diamètre de 5 millimètres.

Examen bactériologique : Coli-bacilles, œdème malin, pseudo-tétanos.

CAS 97. — Homme de trente-deux ans. Cure radicale pour hernie double. La pointe de l'appendice apparaît au niveau de l'anneau inguinal interne droit. Il est attiré au dehors, et trouvé parfaitement normal.

Examen bactériologique : Passablement de coli-bacilles en culture pure, pas d'autres microbes.

CAS 98. — Enfant d'un an, atteint de hernie inguinale droite. A l'ouverture du sac, on trouve l'appendice libre, sans adhérences.

Pour éviter toute complication ultérieure, l'appendice, de 7 centimètres de long environ, est attiré en dehors et amputé.

Examen bactériologique : Beaucoup de diplo-streptocoques, beaucoup de coli, beaucoup de bacilles de l'œdème malin, passablement de bacilles pseudo-tétaniques.

CAS 99. — Mme X..., opérée le 13 novembre 1901 pour un gros myome utérin. Plusieurs anses intestinales ainsi que l'appendice sont adhérents à la tumeur. Il paraît; préférable d'enlever aussi l'appendice pour éviter des adhérences ultérieures de cet organe dont l'aspect est du reste normal.

Examen bactériologique: Au microscope, on ne voit pas de microbes dans le contenu muqueux de l'organe; la culture donne passablement de coli-bacilles.

CAS 100. — Enfant d'un an et demi, atteint de grosse hernie inguinale droite; la percussion donne un son fortement tympanique. A l'ouverture

du sac, on trouve tout le cæcum avec l'appendice. L'appendice est amputé, le méso-cæcum détaché jusqu'à ce que la réduction puisse se faire facilement.

Examen bactériologique : Streptocoques, coli-bacilles, bacilles de l'œdème malin, bacille pseudo-tétanique.

Le coli-bacille étudié à part appartient à la variété opaque (culture sur agar et gélatine); il décompose le sucre, coagule le lait, donne une réaction intense d'indol et est très mobile.

Cas 122. — Enfant d'un an, porteur d'une hernie inguinale droite assez volumineuse. L'appendice trouvé dans la hernie avec une anse d'intestin grêle est amputé.

La pointe de l'appendice, du reste perméable, renferme un peu de matières fécales.

Examen bactériologique : Diplostreptococcus major, coli-bacilles en quantité moyenne, beaucoup de bacilles de l'œdème malin et surtout de bacilles pseudo-tétaniques.

Dans ces 8 cas d'appendices normaux, nous trouvons :

Les streptococques pyogènes dans 2 cas.....	25	p. 100.
Les diplostreptocoques intestinaux dans 3 cas...	37,5	—
Les coli-bacilles dans les 8 cas.....	100	—
Le proteus dans 1 cas.....	12,5	—
Les bacilles de l'œdème malin dans 5 cas	62,5	—
Les bacilles pseudo-tétaniques dans 5 cas.....	62,5	—

Aucun de ces appendices n'a été trouvé stérile.

Dans 2 cas	il n'y avait que	1	espèce	(coli-bacille) soit dans	25	p. 100 des cas
— 2 cas	il y avait	3	—	—	25	—
— 3	—	4	—	—	37,5	—
— 1	—	6	—	—	12,5	—

Appendices pathologiques.

Pour rendre le texte aussi court et concis que possible nous adoptons les abréviations suivantes :

Sexe masculin.....	♂
Sexe féminin.....	♀
Beaucoup de microbes.....	++
Passablement.....	+
Peu.....	L
Pas.....	—

p. p. (per primam) = guérison par première intention.

1. — A. J., 18 ans, ♀.

Antécédents et état présent : Première attaque de 3 semaines de durée, il y a 2 ans. L'automne passé, seconde attaque très légère. Depuis, douleurs

locales à la suite de fatigues. 3 semaines et 1 semaine avant l'opération, nouvelles exacerbations de ces douleurs.

Pas de tumeur, mais sensibilité à la palpation dans la région cæcale.

Opération : 3 avril 1901. Le péritoine est ouvert par la gaine postérieure du droit antérieur. Le grand épiploon est fixé au péritoine pariétal. L'appendice est libre. Reconstitution des parois abdominales. Pansement au collodion.

Appendice : Long de 6,8 centimètres, présente un diamètre de 6 millimètres en moyenne. Dans une petite dilatation du bout périphérique se trouve un tout petit coprolithe.

Examen bactériologique : Coli mobilis et streptococcus.

Séjour à la clinique : 1901, 2-13 avril. Guérison par première intention.

2. — **W. S.**, 19 ans, ♂.

Ant. : Première attaque typique de 3 semaines en décembre 1900. Depuis, douleurs locales. Récidive plus grave en février.

A la palpation, on sent nettement l'appendice épaissi et sensible.

Op. : 6 avril. Boutonnière péritonéale sous le droit. Pas d'autres adhérences qu'à l'appendice. Reconstitution sans drainage. Collodion.

App. : Long de 10 centimètres. Le tiers moyen est couvert par une forte adhérence large de 3,5 centimètres. Diamètre de la partie basale, 0,8 centimètre, de la partie périphérique, 1,3 centimètre.

Fortement injecté, sa pointe renferme du pus verdâtre derrière un rétrécissement.

Ex. bact. : ++ coli immobile; L streptococcus.

Séj. : 4-17 avril, p. p.

3. — **J. B.**, 33 ans, ♂.

Ant. : Noël 1899, douleurs iléo-cæcales après influenza. Printemps 1900, nouvelles douleurs. Symptômes de « typhlite stercorale » de 8 jours, avec formation d'un boudin sensible il y a 6 semaines.

Examen local négatif.

Op. : 1er mai. *Idem.*

App. : Long de 6 centimètres; diamètre à la base, 0,6 centimètre; à la pointe, 1,1 centimètre. Oblitération cicatricielle de la pointe.

Ex. bact. : ++ coli mobile; + streptococcus.

Séj. : 30 avril au 10 mai, p. p.

4. — **H. R.**, 18 ans, ♂.

Ant. : Attaque unique en mars 1901, avec grand plastron. Ce cas fait partie d'une endémie de 8 cas dans la même commune, dont 3 morts de péritonite par perforation.

Appendice palpable, légèrement sensible.

Op. : 15 mai. *Id.* Quelques légères adhérences.

App. : Long de 12,5 centimètres, diamètre de 1 centimètre en moyenne; recourbé et fixé à angle droit par une bride à 2 centimètres de sa base. Follicules hypertrophiques.

Ex. bact. : Coli mobile.

Séj. : 13 au 27 mai, p. p.

5. — **A. B.**, 3 ans 1/2, ♀.

Ant. : Troubles digestifs depuis 2 ans. Attaque aiguë le 25 février 1901. État grave pendant 3 jours. Plastron. Récidive le 14 mars 1901, avec température, 39°,5.

Ventre ballonné. Selles diarrhéiques fétides. Défense musculaire et douleur locale. Séjour de 3 semaines à la clinique jusqu'à refroidissement complet.

Op. : 25 mai. *Id.* Côlon transverse tiré en bas et fixé par des adhérences de l'épiploon. Localement hyperémie et fortes adhésions. Opération difficile.

App. : Fortement injecté. Pointe amputée par une bride et recourbée par une adhérence. Dilatation près de la base contenant un pus visqueux.

Ex. bact. : ++ coli mobile; + pseudo-tétanos; + diplo-streptococcus major et minor.

Séj. : 2 mai au 7 juin, p. p.

6. — **K. H.**, 17 ans, ♂.

Ant. : Attaque aiguë. Grosse résistance. Température, 38°,6. L'exsudation locale disparaît après 3 semaines de séjour à la clinique; l'appendice est palpable.

Op. : 25 mai. *Idem.*

App. : Appendice hypérémié doublement recourbé par des adhérences. Formation d'une cavité close à la suite d'étranglement par le grand épiploon. Épiploïte.

Ex. bact : + coli immobile.

Séj. : 2 mai au 3 juin, p. p.

7. — **I. B.**, 36 ans, ♂.

Ant. : 1896, douleurs au ventre. En automne, attaque d'appendicite de 4 semaines. 5 mois après, récidive très grave de 8 semaines. Depuis, toute une série de légères attaques.

Résistance locale sensible.

Op. : 25 mai. *Id.* Fixation massive du cæcum. Tumeur de la grosseur d'un œuf renfermant l'appendice. L'excision de cette masse est impossible, étant trop fixée à la fosse iliaque interne. Excision difficile de l'appendice avec les ciseaux. Ce faisant on découvre un abcès, qui contient une cuillère à café de pus. Reconstitution de la paroi abdominale sans drainage. Pansement au collodion.

App. : Contient un grand coprolithe dans son extrémité renflée en massue, derrière une stricture calleuse. Le bout est recourbé par une forte adhérence. Près de la base, une perforation qui conduit dans l'abcès décrit.

Ex. bact. : Coli immobile, pseudo-tetanus; L diplo-streptococcus; L streptococcus.

Séj. : 24 mai au 10 juin, p. p.

8. — **L. Z.**, 37 ans, ♀.

Ant. : Légère attaque il y a 2 ans avec légère récidive 1 mois plus tard.

Depuis, souvent douleurs au ventre et selles irrégulières. Dernière attaque, 1er mai 1901, avec plastron. Examen local négatif.

Op. : 29 mai. *Idem.*

App. : Tiers central libre. Le reste fixé au cæcum. Coudure entre la partie libre et la partie fixée, derrière laquelle un petit coprolithe. Oblitération de la pointe.

Ex. bact. : + pseudo-tetanus; + diplo-streptococcus major et minor; L œdème malin; ++ coli immobile. Bacilles? (diphtérie), streptococcus.

Séj. : 27 mai au 8 juin, p. p.

9. — **I. H.**, 20 ans, ♀.

Ant. : Première attaque, novembre 1900 avec plastron. 2 légères récidives sans résistance locale en février et en avril 1901.

Examen local négatif.

Op. : 1 juin. *Idem.*

App. : Doublement coudé par des adhérences. Oblitération de la pointe.

Ex. bact. : Pseudo-tetanus; streptococcus; diplo-streptococcus major; proteus; coli immobile.

Séj. : 30 mai au 10 juin, p. p.

10. — **E. Sch.**, 15 ans, ♂.

Ant. : Douleurs au ventre depuis plus d'une année, se localisant toujours davantage dans la région cæcale.

Appendice sensible à la palpation.

Op. : 1er juin. *Idem.*

App. : Long de 8,5 centimètres, épaissi (0,8 cm.). Follicules hypertrophiés.

Ex. bact. : Coli mobile, diplo-streptococcus.

Séj. : 30 mai au 10 juin, p. p.

11. — **H.**, 25 ans, ♀.

Ant. : Malade depuis le commencement d'avril. Entrée à la clinique, le 8 mai, moribonde avec symptômes de péritonite générale. Le 4 juin, nouvelle poussée fébrile. Ballonnement très fort et sensibilité générale.

Op. : 5 juin. *Id.* Exsudation séro-fibrineuse. Appendice fixé au promontoire dans un grand abcès contenant du pus extrêmement fétide. Abcès légèrement tamponné à la gaze iodoformée.

App. : Très enflammé. Contient un grand coprolithe derrière une première stricture. Son bout plonge dans un grand abcès.

Ex. bact. : Coli mobile; streptococcus; diplo-streptococcus, pseudo-tetanus; Friedländer.

Séj. : 8 mai au 26 juillet. Traitement de la plaie à ciel ouvert.

12. — **P. M.**, 24 ans, ♂.

Ant. : 2 attaques légères au courant des 2 derniers mois, avec léger empâtement.

Op. : 26 juin. *Idem.*

App. : Long de 9,5 centimètres, parois épaissies (0,8 cm.); rétracté par mésentériolum court et épais. Muqueuse fortement hyperémique.

Ex. bact. : + leucocytes et globules rouges; + coli, streptococcus, œdème malin.

Séj. : 24 juin au 13 juillet, p. p.

13. — **A. E.**, 25 ans, ♂.

Ant. : Première attaque légère en novembre 1900, récidive en mai 1901, et depuis, sensibilité locale à la pression.

Op. : 6 juillet. *Id.* Adhérences très fortes.

App. : Très long (14 cm.). Excessivement adhérent; dilatation derrière une oblitération à 3 centimètres de sa base. Seconde oblitération à 3 centimètres de la pointe; celle-ci est recourbée à angle aigu.

Ex. bact. : ++ leucocytes; ++ streptococcus; coli; pseudo-tetanus.

Séj. : 4 au 15 juillet, p. p.

14. **A. K.**, 36 ans, ♂.

Ant. : Accès très nombreux, pas moins de 6 dans les derniers 6 mois. Appendice palpable et sensible.

Op. : 9 juillet. *Id.* Forte hyperémie locale.

App. : Très épais, de la grosseur d'un doigt; fortement injecté. Mésentériolum considérablement épaissi.

Ex. bact. : + leucocytes; ++ streptococcus; + coli; L œdème malin; abcès.

Séj. : 5 au 18 juillet, p. p.

15. — **A. R.**, 14 ans, ♂.

Ant. : Péritonite aiguë. Plus tard, symptômes d'occlusion intestinale, enfin, possibilité du diagnostic par tumeur iléo-cæcale.

Résistance dans la cavité de Douglas, sans fluctuation.

Op. : 2 juillet. Incision Mc Burney-Roux. Opération difficile. 2 anses intestinales sont collées par un abcès dans lequel se trouve l'appendice avec infiltration purulente et perforation. Excision de l'abcès avec l'appendice; mèche de gaze iodoformée.

App. : Coudé au milieu où se montre une perforation. Rétention dans la pointe; forte inflammation de la base.

Ex. bact. : abcès : ++ leucocytes; L streptococcus; appendice : ++ leucocytes; L streptococcus.

Séj. : 21 juin au 31 juillet. Guérison sans sécrétion après l'enlèvement de la mèche iodoformée.

16. — **M. G.**, 25 ans, ♀.

Ant. : Depuis quelque temps, fortes douleurs dans l'épigastre à droite. Oophorite droite et douleur au point de Mc Burney.

Op. : 2 juillet. Laparotomie sur la ligne blanche. Examen des 2 ovaires, dont le droit, gros comme un œuf de pigeon, se trouve en contact avec la pointe de l'appendice qui paraît être de même légèrement gonflé.

App. : Long de 11,5 centimètres; diamètre de la pointe, 0,9 centimètre, sans adhérences, parois épaissies.

Ex. bact. : ++ leucocytes; + pseudo-tetanus; diplo-streptococcus capsulatus.

Séj. : 9 au 20 juillet, p. p.

17. — **E. P.**, 29 ans, ♀.

Ant. : Péritonite généralisée en 1889. Oophorite double en 1891. Malade depuis le mois de mai avec symptômes de péritonite. Perforation dans le vagin au milieu de juin. La fièvre continue. 1er juillet, tumeur iléo-cæcale de la grosseur du poing, qui se réduit durant un séjour d'un mois à la clinique.

Op. : 1er août. Boutonnière péritonéale par la gaine postérieure du droit antérieur. Peu d'adhérences.

App. : Recourbé en arrière par des adhérences à sa base. Les 2/3 périphériques sont libres. La pointe est dilatée.

Ex. bact. : + leucocytes; ++ pseudo-tetanus; + coli; + œdème malin; + diplo-streptococcus.

Séj. : 2 juillet au 14 août, p. p.

18. — **A. W.**, 68 ans, ♀.

Ant. : Entrée à la clinique avec tumeur grosse comme 2 poings qui disparaît en 4 semaines. Première attaque.

Op. : 6 septembre. *Id.* Pas d'adhérences.

App. : Contient un petit coprolithe dans la pointe légèrement dilatée.

Ex. bact. : ++ coli; ++ streptococcus; ++ bacillus subtilis. Dans les cultures anaérobies des spirilles.

Séj. : 6 août au 26 septembre, p. p.

19. — **B.**, 44 ans, ♂.

Ant. : Attaque grave en 1900. En avril 1901, récidive avec fièvre pyémique. Incision d'un petit abcès à pus extrêmement fétide par la voie lombaire. Depuis, 2 récidives et frissons répétés. — Son fils est opéré le même jour pour appendicite.

Op. : 6 septembre. *Id.* Opération difficile. Appendice rétro-cæcal fortement inflammé; infiltration purulente de ses parois et rétention dans sa pointe.

Ex. bact. : ++ streptococcus; + diplococcus; + œdème malin et pseudo-tetanus.

Séj. : 5 au 16 septembre, p. p.

20. — **P. B.**, 8 ans, ♂.

Ant. : Péritonite aiguë dans sa première jeunesse. Depuis, de temps à autre, douleurs au ventre et troubles digestifs, mais jamais d'attaques.

Défense musculaire et sensibilité profonde à la pression.

Op. : 6 septembre. *Id.* Légères adhérences à la pointe.

App. : Long de 9 centimètres. Pointe renflée en massue, contient un coprolithe.

Ex. bact. : ++ streptococcus et diplo-streptococcus, coli, œdème malin, pseudo-tetanus.

Séj. : 5 au 16 septembre, p. p.

21. — **L. G.**, 31 ans, ♀.

Ant. : 2 accès dans le courant de l'année écoulée, sans jamais être alitée. Examen local négatif.

Op. : 6 septembre. *Id.* Adhérences très étendues.

App. : Cicatriciel; très difficile à sortir des adhérences; réduit à 2,5 centimètres de longueur et 0,4 centimètre de diamètre.

Ex. bact. : ╪ négatif.

Séj. : 6 au 17 septembre, p. p.

22. — **Dr. St.**, 51 ans, ♂.

Ant. : Depuis le second accès, certains mouvements causent des douleurs et de la gêne abdominale.

Point de Mc Burney sensible à la pression.

Op. : 16 octobre, *Id.* Sans narcose. Grand épiploon fixé au péritoine pariétal.

App. : Parois épaissies, cicatricielles.

Ex. bact. : + leucocytes; + coli; + diplo-streptococcus major; + streptococcus; + pseudo-tetanus; L œdème malin.

Séj. : 14 au 28 octobre, p. p.

23. — **R. W.**, 7 ans, ♂.

Ant. : Coliques appendiculaires et sensibilité de l'appendice épaissi.

Op. : 16 octobre. *Id.* Peu d'adhérences; rétraction et fixation du cæcum et de l'appendice.

App. : Long de 8,5 centimètres. Légèrement injecté, surtout à sa pointe nettement gonflée. Parois épaissies. Muqueuse hyperémiée; rétention de matières fécales.

Ex. bact. : négatif.

Séj. : 15 au 24 octobre, p. p.

24. — **I. V.**, 21 ans, ♂.

Ant. : 2 accès dans le courant de l'année; le dernier avec péritonite généralisée. Depuis, toujours des douleurs dans la région cæcale et de la sensibilité locale à la pression.

Op. : 19 octobre, *Id.* Fortes adhérences. Hyperémie et épaississement du cæcum.

App. : Fixé par plusieurs brides à la fosse iliaque. Long de 3,7 centimètres. Les 2/3 périphériques sont gonflés (0,9 cm. de diamètre).

Ex. bact. : ╪ leucocytes; + coli immobile.

Séj. : 14 au 28 octobre, p. p.

(*A suivre.*)

DES OSTÉOMES DE L'INTESTIN

Par É. QUÉNU,

Professeur agrégé à la Faculté de Médecine de Paris.

Nous avons opéré une malade offrant les signes d'un rétrécissement du grêle. L'analyse histologique du segment atrésié nous révéla la présence de plaques osseuses au point rétréci et l'existence d'un tissu de nouvelle formation. Voilà, en deux mots, l'exposé du fait, extrêmement rare, peut-être unique chez l'homme, que nous rapportons.

L'interprétation n'en est pas très facile : ossification, néoplasie, rétrécissement, tels sont les 3 termes du problème; dans quel ordre faut-il les placer, quel lien les rattache l'un à l'autre, c'est ce que nous discuterons après avoir exposé l'observation clinique et anatomique dans ses moindres détails.

Mme G. Virginie, âgée de quarante ans, nous fut adressée le 8 juillet 1901 par notre collègue et ami le Dr Mathieu pour des douleurs abdominales et des troubles intestinaux, avec le diagnostic probable de brides intéressant le cæcum.

Bien qu'ayant beaucoup maigri, Mme G. ne présente pas l'aspect cachectique. Sa mère est bien portante encore, son père est mort à soixante ans d'une affection cardiaque. Elle est mariée, a eu une couche normale à l'âge de vingt ans, précédée d'une fausse couche à l'âge de dix-neuf ans. Fièvre typhoïde à l'âge de dix ans.

Les symptômes pour lesquels elle vient nous consulter remontent à l'année 1896, par conséquent à environ cinq années. Ils consistèrent tout au début en douleurs de ventre survenant immédiatement après le repas et mal localisées encore; aucune nausée, aucun vomissement, ni éructation, selles régulières.

La durée de ces douleurs, d'abord assez courte, s'étendit peu à peu jusqu'à atteindre quatre à cinq heures. A diverses reprises, les périodes douloureuses furent coupées d'intervalles de repos de deux à trois mois. Nous les relevons pendant l'hiver de 1896, l'été de 1898 et de 1899. Mais à partir de Pâques 1900, les souffrances n'ont pas cessé.

Au mois de juin 1900, apparurent pour la première fois des vomissements.

Ces vomissements revenaient à intervalles à peu près réguliers de quatre à cinq jours, purement alimentaires et à une heure indépendante des repas.

Quelques mois après (octobre 1900), les vomissements deviennent plus abondants, mais plus espacés (tous les huit à dix jours); les matières vomies ont une mauvaise odeur.

A cette époque, apparaît de la diarrhée (de 9 à 10 et 12 selles par jour). L'état général s'était maintenu bon, il commence à décliner et l'amaigrissement s'accentue de décembre 1900 à juillet 1901, époque de l'entrée dans notre service. La malade estime à 30 kilogrammes le poids qu'elle aurait perdu.

Le 8 juillet, elle est hospitalisée au Pavillon Pasteur, salle Bichat, n° 5, voici quel est son état.

Elle se plaint de douleurs continues assez vagues, et de crises douloureuses ou coliques violentes survenant de préférence après les repas, mais facilement provoquées par toute autre cause telles qu'une pression, un léger choc sur le ventre, le palper abdominal, etc.; alors, à travers la paroi abdominale, on voit se dessiner les anses intestinales contractées et animées de mouvements péristaltiques. Les contractions débutent assez uniformément sous le foie, traversent la région ombilicale et viennent mourir à gauche. Elles s'accompagnent de bruits musicaux entendus à distance: tantôt c'est une sorte de ronflement, tantôt une sorte de glouglou. Les crises, des plus pénibles, se répètent jusqu'à 15 et 20 fois par jour.

A certains jours surviennent des vomissements alimentaires, ou bilieux, ou même d'odeur fécaloïde.

Les évacuations diarrhéiques se répètent jusqu'à 10 et 15 fois par jour; à aucun moment on ne constate de sang pur ou altéré dans les garde-robes. A l'inverse des vomissements non constants, la diarrhée fut continuelle de juillet 1900 à juillet 1901. J'ajoute à ces troubles la digestion très lente et pénible, l'absence complète d'appétit. Du 8 juillet au 21 juillet, la malade perdit encore 6 kilogr. : son poids, qui était de 62 kilogrammes à l'entrée, descendit à 56 kilogrammes.

Opération. — Le 24 juillet 1901, la malade étant anesthésiée par le chloroforme, sur le plan incliné, nous pratiquâmes une laparotomie médiane.

Le ventre est rempli d'anses grêles excessivement distendues, dont le diamètre atteint jusqu'à 6 cent. 5. En suivant ces anses distendues, nous arrivons sur une portion d'intestin grêle normal aboutissant au cæcum qui est vide. En amont de la portion distendue, l'intestin reprend peu à peu son calibre normal jusqu'au pylore qui est sain.

La longueur d'anse distendue est assez difficile à évaluer; nous l'estimons à environ 1 mètre. Le raccordement de l'intestin normal et de l'intestin distendu se fait d'une façon progressive en amont, d'une façon plus brusque en aval. Nous ne découvrons en ce dernier point ni bride, ni tumeur apparente. Nous refermons le ventre par une suture en étage.

Suites. — Les suites opératoires furent bonnes. La malade éprouva de l'intervention un soulagement manifeste qui dura un mois, les vomissements cessèrent, les coliques et les contractions apparentes de l'intestin disparurent ainsi que la diarrhée; au bout d'un mois, ces symptômes recommencèrent progressivement à se montrer, mais plutôt atténués; somme toute, l'amélioration était réelle et se traduisait en décembre par une augmentation de poids : de 5 kg. 650 sur juillet (61 k. 900 en décembre, 56 k. 250 en juillet).

En décembre 1901 notre opérée vient nous revoir à l'hôpital Cochin. Les crises augmentent d'intensité depuis ces derniers jours, survenant toujours après le repas et durant trois ou quatre heures.

Les vomissements ont été assez fréquents à la fin de septembre, et s'espacent depuis.

La diarrhée est constante, de couleur jaune, non mélangée de sang, pas de lienterie.

Le ventre n'est pas ballonné, il est même assez souple, un peu sensible à la pression au niveau du flanc droit.

La palpation rappelle chaque fois la formation d'anses péristaltiques très apparentes à travers la paroi abdominale.

A la percussion, sonorité tympanique à l'épigastre, à l'ombilic et à la région hypogastrique, c'est-à-dire en somme sur la ligne médiane; son hydroaérique dans les deux fosses iliaques, c'est-à-dire aux points déclives.

L'examen du foie, du cœur et du poumon ne révèle rien d'anormal. Ni sucre ni albumine dans l'urine, quantité importante d'indican, présence d'urobiline, urates, acides de soude. Rien à noter du côté du système nerveux, réflexes normaux.

Le facies est un peu pâle, mais l'état général en somme assez bon.

Nous décidons la malade à une nouvelle intervention, qui a lieu le 21 décembre, sur plan incliné.

2° Opération. — Incision médiane; apparition immédiate d'anses intestinales dont la coloration et la distension tranchent avec le reste de l'intestin. Ces anses, en effet, ont une coloration plutôt blanche, qu'on peut comparer à celle de l'estomac; leur surface est lisse, leur diamètre atteint 7 centimètres, leur consistance est plus molle.

La portion d'intestin ainsi modifiée dans son calibre et son aspect mesure à peu près 1 m. 50.

En aval, vers le cæcum, la dilatation cesse brusquement, tandis qu'en remontant vers le duodénum, elle s'atténue et cesse progressivement.

Nous explorons plus attentivement encore qu'à la première intervention le point de raccord brusque de l'intestin dilaté et normal; il existe là une sorte de sillon, mais la palpation ne donne pas la sensation d'une tumeur, il y a tout au plus une consistance plus grande et une coloration un peu plus blanche.

Nous procédons à la résection de cette partie où siège évidemment un obstacle, et nous enlevons ainsi environ 25 centimètres d'intestin avec le segment mésentérique correspondant qui contient trois ou quatre ganglions du volume d'une noisette.

Le bout inférieur de l'intestin est implanté latéralement dans le bout supérieur, dilaté, et fermé préalablement (anastomose termino-latérale); suture du mésentère. Nous nous assurons que les gaz et les liquides passent facilement à travers la zone suturée.

Drainage abdominal. Le lendemain, élévation de température (38°,7) qui coïncide avec l'apparition des règles. Le 24 décembre, le thermomètre redescend à la normale, oscille désormais entre 37°,3 le soir et 36°,8 le matin. Le pouls a suivi une marche parallèle : de 110, il tombe à 80 et 78. Le 26, enlèvement du drain.

Le 6 janvier, enlèvement des fils, lever le 12. Le poids est à cette date de 60 kg. 450.

La malade est revue au mois de mars 1904, c'est-à-dire deux ans et trois mois après l'opération : sa santé est parfaite, les digestions bonnes, aucune souffrance. Le ventre est souple, une éventration assez marquée est constatée, qui s'explique du reste, la malade pesant actuellement 96 kilogrammes; l'engraissement a donc atteint 35 kg. 1/2.

Examen de la pièce enlevée. — Longueur réséquée : 23 centimètres.

Dans cette portion réséquée :

Longueur du bout supérieur jusqu'au rétrécissement : 14 centimètres.

Longueur du bout inférieur jusqu'au rétrécissement : 4 cent. 5.

Longueur de la portion altérée : 4 cent. 5.

Diamètre du bout supérieur au niveau de la section : 7 centimètres.

Diamètre du bout inférieur : 2 cent. 5.

Le bout supérieur est rempli d'un liquide jaunâtre semblable à de la bile. Ce liquide ne passe pas dans le bout inférieur. Avec de l'eau et sous une certaine pression, on obtient un écoulement goutte à goutte par le bout inférieur.

Les parois du bout supérieur, malgré la dilatation, sont épaissies, hypertrophiées.

Le mésentère contient plusieurs ganglions assez gros.

Le maximum de dilatation siège contre le rétrécissement, le diamètre étant en ce point de 8 cent. 5.

A la coupe, le rétrécissement est *dur*, *squirrheux*.

A la surface, il existe une production dure, paraissant de structure osseuse ou calcaire, oblitérant la lumière de l'intestin déjà très rétrécie par l'épaississement des parois.

Cette production, de la grosseur d'un noyau de cerise, est enchatonnée par sa base dans la muqueuse intestinale.

L'épaisseur de la couche musculaire, mesurée à un faible grossissement, est de 1 millimètre *en dessous* du rétrécissement; de 3 millimètres immédiatement au-dessus; puis elle augmente encore jusqu'à 4 millimètres à une distance de 5 centimètres au-dessus du rétrécissement; enfin, elle est encore de 3 millimètres à une hauteur de 15 centimètres au-dessus du point rétréci.

Aspect macroscopique du rétrécissement. — Le rétrécissement est *annu-*

laire; sa longueur est de 1 cent. 5; il est constitué par l'ensemble des parois de l'intestin très épaissies. A la surface interne, la muqueuse a toutefois disparu; elle se termine brusquement sur les bords supérieur et inférieur pour laisser place à une ulcération annulaire.

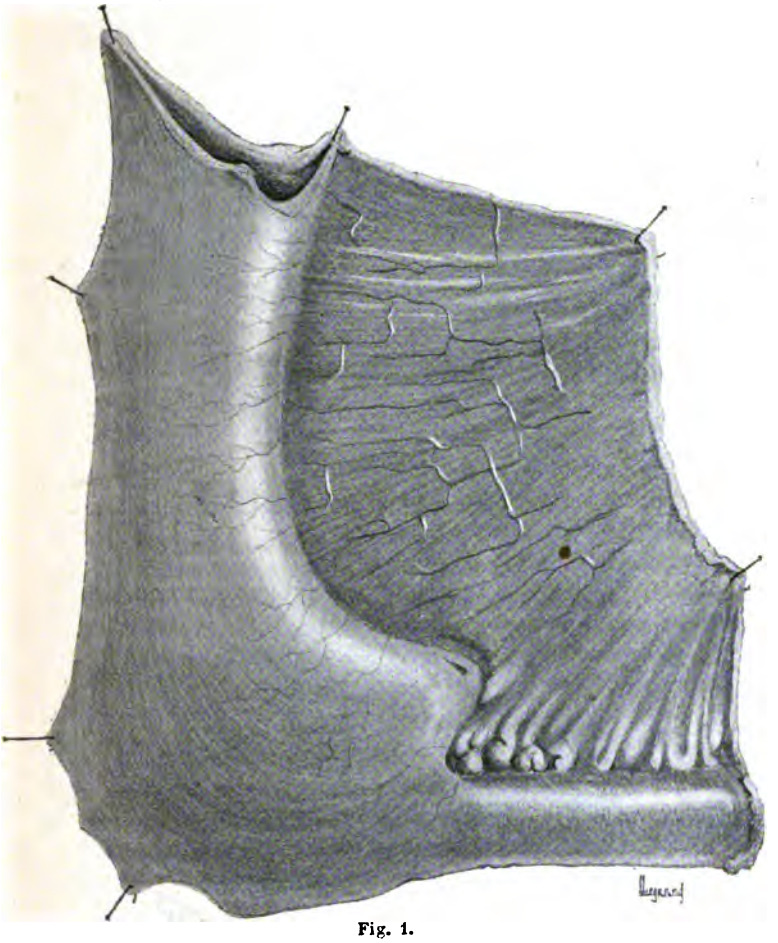

Fig. 1.

A la coupe, le tissu du rétrécissement est *dur*, résistant, jaunâtre et rappelle absolument la consistance du squirrhe.

La production dure qui fait saillie dans la lumière de l'intestin et l'oblitère complètement, a la forme d'une petite pyramide irrégulière, de la taille d'un gros noyau de cerise. Elle est enchatonnée par sa base dans la muqueuse intestinale (contrôle par l'examen microscopique). Elle se trouve un peu en amont du rétrécissement et vient s'appliquer sur la lumière, à la façon d'une soupape.

Examen microscopique par MM. Quénu et Landel. Note rédigée par M. Landel.

Nos recherches ont été faites à l'aide d'un assez grand nombre de coupes

Fig. 2.

pratiquées dans les diverses régions du segment intestinal extirpé [1]. Nous décrirons successivement :

1. Nous avons suivi notre technique habituelle pour la préparation des coupes : fixation par la liqueur de Flemming forte; inclusion à la paraffine; coloration par la safranine suivie du mélange de Binda, et diverses autres couleurs d'aniline.

1° La petite tumeur ossiforme et sa base d'implantation ;
2° La muqueuse enchatonnant cette production ;
3° Le tissu du rétrécissement dans le voisinage de l'ulcération ;
4° Le même tissu au niveau de l'ulcération ;
5° Les tuniques de l'intestin au-dessus et au-dessous du rétrécissement ;
6° Les ganglions mésentériques hypertrophiés.

1° *Tumeur ossiforme et sa base d'implantation.* Sur les préparations de pièces soumises à une décalcification préalable, on voit que la petite tumeur comprend un tissu mou, formé d'éléments fibreux et d'éléments cellulaires, et un tissu dur, se présentant sous forme de petites masses en occupant le sommet. Sur la coupe, ces masses décalcifiées ont l'apparence de plaques à contours très irréguliers, séparées les unes des autres par le tissu dont est formé le reste de la tumeur. Ces plaques prennent fortement les colorants acides et présentent les réactions micro-chimiques de la substance fondamentale du tissu osseux. Leur structure est généralement homogène, fibroïde cependant dans quelques régions. Elles contiennent un grand nombre de petites cavités disposées sans ordre apparent, semblant ramifiées ; chacune d'elles renferme une cellule à contours irréguliers, contenant un noyau très coloré, semblable à une cellule du tissu osseux ; parfois cette cellule est arrondie, avec un noyau vésiculeux comme les cellules conjonctives jeunes. — Ces plaques ne renferment pas de vaisseaux, mais simplement des cavités irrégulières dans lesquelles pénètre le tissu ambiant.

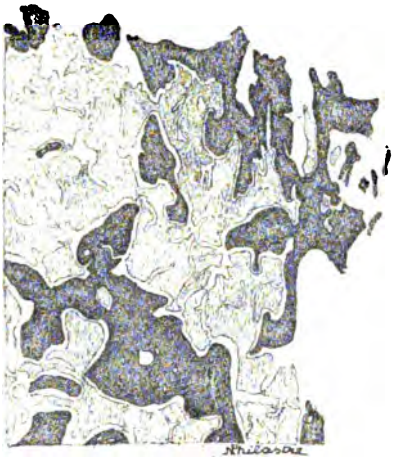

Fig. 3.

Il était nécessaire, pour identifier ces formations avec de la substance osseuse, d'examiner des coupes non décalcifiées. Nous avons donc traité une portion de la petite tumeur suivant la technique usitée pour l'os [1], et nous avons aperçu des ostéoplastes à nombreux prolongements très ramifiés et communiquant les uns avec les autres.

En nous reportant aux coupes décalcifiées, nous remarquons très fréquemment, sur les bords de ces plaques osseuses, des rangées de cellules assez grandes, ramifiées, à noyau prenant mal les colorations, à petits prolongements pénétrant dans la substance fondamentale, en un mot, tout à fait semblables à des ostéoblastes élaborant de la substance osseuse.

1. Amincissement par usure de petites plaques.

Le reste de la petite tumeur est constitué par un stroma fibreux et par des éléments cellulaires. Le stroma fibreux est surtout abondant vers le

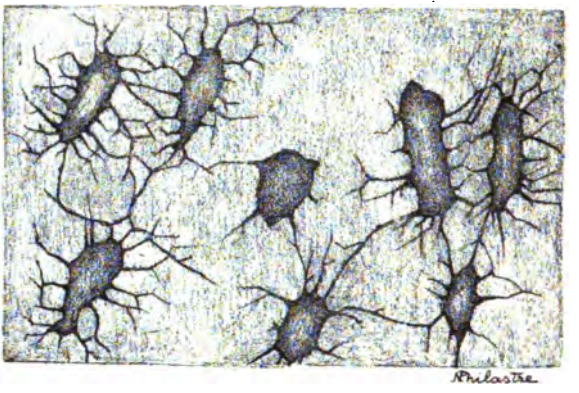

Fig. 4.

sommet, dans le voisinage des plaques osseuses, bien que les éléments cel-

Fig. 5.

lulaires viennent assez souvent aussi à leur contact. Il est constitué par des fibres conjonctives assez longues, serrées parallèlement les unes contre les autres avec interposition de longues cellules à noyaux linéaires, ou au con-

traire, formant des mailles lâches, bourrées d'éléments cellulaires à noyaux mal colorés par les réactifs, à protoplasme ramifié le plus souvent, très analogues aux ostéoblastes décrits plus haut. Il n'y a en aucun point de tissu fibreux dense semblable à du tissu cicatriciel. On trouve parfois aussi de véritables colonies de grosses cellules à granulations, rappelant celles que l'on rencontre fréquemment dans les espaces interglandulaires de la muqueuse intestinale. Toutes ces formes représentent des éléments relativement différenciés. Mais en d'autres régions, et principalement vers la base de la tumeur, les éléments cellulaires ont un tout autre aspect : leur taille atteint celle d'une cellule épithéliale ; leur protoplasme est abondant, leur noyau très gros, tantôt allongé, tantôt irrégulier, est très riche en grains chromatiques ; les nucléoles sont bosselés ou irrégulièrement ovalaires ; la présence de noyaux bourgeonnants ou incomplètement segmentés, de figures caryokinétiques irrégulières témoigne d'une multiplication cellulaire relativement rapide. Tantôt ces éléments sont isolés dans le tissu fibreux environnant, où leur forme est ordinairement allongée, tantôt, le plus souvent, ils sont groupés en petit nombre, fusionnés les uns avec les autres dans de véritables alvéoles où ils prennent alors exactement l'aspect des éléments épithéliaux d'un cancer alvéolaire du sein. On doit noter cependant que jamais ces éléments n'offrent aucune tendance à la disposition pseudo-glandulaire.

Quant aux vaisseaux, ils sont relativement nombreux ; quelques-uns, quoique de grande taille, ne possèdent qu'une mince enveloppe endothéliale ; d'autres présentent en outre une enveloppe fibreuse et ne diffèrent pas des capillaires normaux.

2° *Muqueuse enchatonnant la tumeur.* — Cette muqueuse est parfaitement normale et présente absolument l'aspect de la muqueuse de l'intestin grêle avec ses glandes et ses villosités. On ne constate en aucun point de transformation néoplasique.

3° *Tissu de l'intestin rétréci au voisinage de l'ulcération.* — A la surface interne, on voit la muqueuse intestinale ayant son aspect normal. L'examen de cette muqueuse sur de nombreuses préparations ne nous a jamais laissé voir une transformation néoplasique des tubes glandulaires ni de l'épithélium de revêtement ; les modifications que présentent quelques cellules épithéliales dans certains tubes glandulaires entourés d'éléments néoplasiques paraissent plutôt liées à une simple dégénérescence qu'à une transformation cancéreuse.

Dans les espaces interglandulaires, on remarque un nombre de leucocytes un peu plus grand qu'à l'état normal ; les follicules clos ne paraissent pas altérés et reposent sur une *muscularis mucosæ* bien visible. En dessous de la *muscularis*, on aperçoit la sous-muqueuse et la musculeuse facilement reconnaissables, mais très œdématiées, augmentées d'épaisseur jusqu'à 15 millimètres. Le maximum d'épaississement porte sur la musculeuse. En outre, ces deux tuniques sont infiltrées d'éléments néoplasiques tantôt réunis en îlots isolés, tantôt disposés suivant de larges bandes qui traversent perpendiculairement les couches profondes de l'intestin et s'arrê-

tent généralement à la *muscularis mucosæ*. Parfois, ces travées néoplasiques arrivent jusque dans la muqueuse qu'elles infiltrent entièrement.

A un fort grossissement, les éléments normaux de la sous-muqueuse, œdématiée et plus ou moins pénétrée par des cellules néoplasiques, sont difficiles à distinguer. Mais les éléments de la musculeuse sont aisément reconnaissables. Leur protoplasme très clair est augmenté de volume; leur noyau en bâtonnet est presque toujours en voie de fragmentation, bien qu'il conserve généralement l'aspect normal. Dans le voisinage des zones néoplasiques, la prolifération paraît plus active; les noyaux sont plus riches en chromatine et plus irriguliers; on aperçoit des cellules néopla-

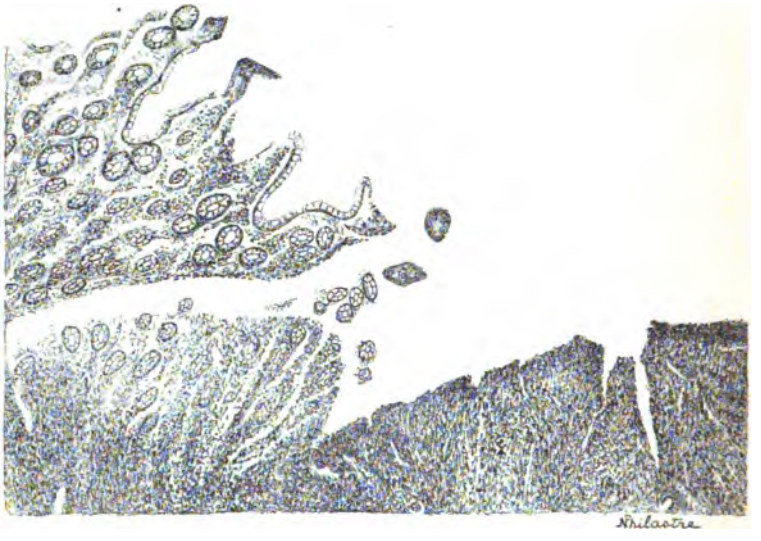

Fig. 6.

siques allongées à côté de fibres musculaires en voie de multiplication, de telle sorte qu'il est fort difficile parfois de distinguer ces deux ordres d'éléments. On observe parfois des faisceaux musculaires qui semblent s'épanouir en un véritable bouquet de cellules allongées, à noyaux énormes, manifestement néoplasiques. Bien que les formes intermédiaires entre les fibres lisses et les cellules néoplasiques paraissent évidentes, nous devons admettre la possibilité d'une pénétration intime des éléments néoplasiques dans les faisceaux musculaires avec une réaction proliférative de ces derniers; la prudence ne nous permet donc point, malgré les apparences, de conclure d'une façon absolue à la transformation sarcomateuse des fibres lisses.

Les éléments néoplasiques ont ici une étroite ressemblance avec ceux de la petite production ossiforme, bien que les cellules allongées soient plus abondantes et que les éléments arrondis aient une tendance peu marquée à prendre la disposition alvéolaire.

Les vaisseaux des couches profondes de l'intestin conservent leur aspect normal : dans les régions néoplasiques, ils se présentent tantôt à l'état de lacunes circonscrites directement par les éléments néoplasiques, tantôt par une zone fibreuse sans endothélium visible.

Il convient de remarquer que ni dans la petite tumeur, ni dans les parois de l'intestin, l'endothélium des vaisseaux ne semble servir de point de départ à la prolifération cellulaire. Il faut noter aussi que l'on ne retrouve dans les points de l'intestin ni tissu fibreux néoplasique relativement différencié, rappelant le tissu périostique, comme dans la petite tumeur, ni formation osseuse, les éléments cellulaires conservant toujours plus ou moins l'aspect embryonnaire.

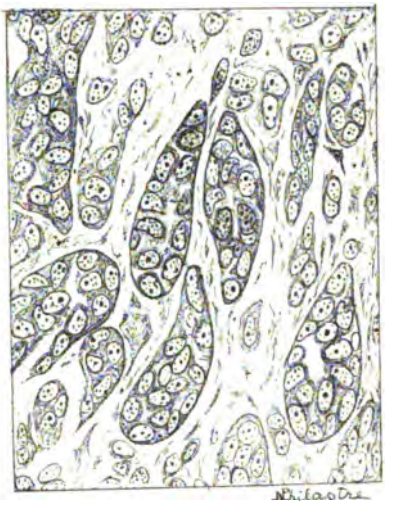

Fig. 7.

4° *Tissu de l'intestin rétréci au niveau de l'ulcération.* — Sur les bords de l'ulcération, la muqueuse finit brusquement, ainsi que la *muscularis mucosæ*; le fond de l'ulcération se trouve à peu près sur le même plan que la sous-muqueuse.

Mais cette tunique, de même que la musculeuse, est remplacée entièrement par un tissu fibreux très dense, contenant encore dans ses parties profondes des faisceaux isolés de fibres musculaires.

Ce tissu fibreux est infiltré à la surface d'une couche épaisse de cellules néoplasiques mêlées à des leucocytes de différentes sortes; il présente aussi dans sa profondeur de petits îlots néoplasiques constitués de la même façon que ceux des régions voisines.

La tunique séreuse n'offre rien d'intéressant à signaler.

5° *Parois de l'intestin au-dessus et au-dessous du rétrécissement.* — Au-dessus du rétrécissement, la muqueuse est complètement déplissée par suite de l'augmentation du calibre de l'intestin ; la hauteur des papilles est réduite d'un tiers environ. Les glandes présentent l'aspect normal.

La *muscularis* et la sous-muqueuse ne sont pas modifiées.

La musculeuse n'est pas œdématiée, mais ses éléments sont hypertrophiés et elle présente une épaisseur totale de 2 mm. 5 environ. La structure des fibres musculaires ne paraît pas modifiée.

Au-dessous du rétrécissement, les tuniques de l'intestin ne présentent aucune modification et conservent leur aspect normal.

Ganglions mésentériques. — Nous avons examiné successivement cinq ganglions mésentériques voisins du rétrécissement et paraissant hypertrophiés. Ceux-ci présentent la structure de ganglions lymphatiques chroniquement enflammés. On ne rencontre aucune infiltration néoplasique.

L'étude microscopique de la pièce au niveau du rétrécissement nous a fait en résumé constater qu'il existe là deux processus distincts : 1° une production osseuse, 2° un tissu embryonnaire s'accompagnant de lésions œdémateuses et cicatricielles des tuniques de l'intestin. Quelle est la nature de ce tissu embryonnaire? S'agit-il de simples altérations inflammatoires? Landel nous dit : « Les éléments cellulaires étudiés isolément ne peuvent être confondus avec aucune variété d'éléments inflammatoires en raison de leur forme, de leur taille, des particularités de leurs noyaux bosselés,

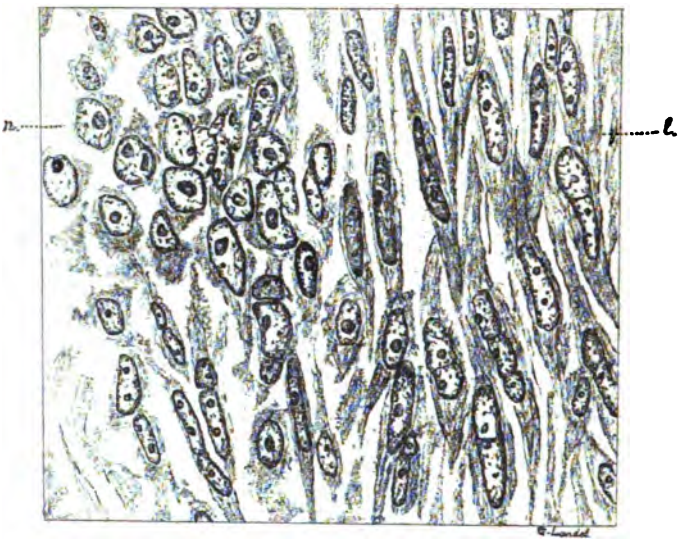

Fig. 8.

fragmentés et souvent multiples, à substance chromatique affectant, soit à l'état de repos, soit à l'état de division, des apparences absolument anormales et présentant les signes d'une multiplication à la fois rapide et atypique.

« De plus, leur mode de groupement si spécial, tantôt dans de véritables alvéoles, tantôt dans les lacunes du tissu conjonctif, plaident en faveur d'un véritable néoplasme.

« Nous avons vérifié l'absence complète de toute forme parasitaire actinomycosique ou autre.

« Si on accepte le diagnostic histologique de néoplasme vrai, dans quelle classe convient-il de le ranger? Est-il d'origine épithéliale ou mésodermique? Après avoir multiplié les préparations et répété les examens, ce problème nous paraît encore des plus difficiles à

résoudre. Certes, si l'on s'en rapporte exclusivement à l'aspect macroscopique de la pièce, qui montre un rétrécissement serré avec une induration presque cartonneuse des tissus environnants, il semblerait bien plutôt que l'on ait affaire à une tumeur épithéliale qu'à une tumeur conjonctive, car les néoplasmes embryonnaires de cette dernière sorte sont généralement mous et ne produisent presque jamais une sténose importante de l'intestin.

« De plus, si l'on a recours à l'examen histologique, on est frappé par la disposition alvéolaire des éléments néoplasiques dans la petite tumeur, donnant lieu à des figures qui pourraient être superposables à celle d'un cancer de la mamelle; il semble que le doute ne soit plus permis, et que l'on se trouve en face d'une tumeur épithéliale atypique et diffuse de l'intestin. Mais en poursuivant cette étude, nous abordons une série d'autres faits qui plaident au contraire en faveur du sarcome et nous obligent à modifier notre opinion. Nous constatons en effet, dans toutes les parties de l'intestin envahi, la séparation complète entre la muqueuse et le tissu néoplasique; nous notons l'absence de tubes pseudo-glandulaires, même à l'état d'ébauche; nous observons des cellules néoplasiques allongées, complètement isolées au milieu des fibres conjonctives, ne pouvant guère être considérées comme des éléments épithéliaux.

« Nous remarquons en certaines régions des vaisseaux sans parois propres au milieu du tissu néoplasique.

« Notre attention est particulièrement retenue par l'aspect si spécial des fibres lisses qui semblent se confondre en quelques points, par transitions ménagées, avec le tissu néoplasique. Enfin, nous sommes frappés par l'intégrité constante des ganglions mésentériques, dont les lésions inflammatoires décèlent cependant les rapports avec les tissus malades.

« Toutes ces particularités ne sont-elles pas celle d'un sarcome, et principalement, comme nous serions portés à le croire, d'un sarcome musculaire de l'intestin, ainsi qu'il en a été signalé quelques cas[1]; tumeurs qui s'éloignent d'ailleurs, au point de vue macroscopique, des sarcomes globo-cellulaires par leur dureté plus grande et leur tendance plus marquée à déterminer des rétrécissements?

« Il n'existe alors plus en faveur de l'épithélioma que la disposition alvéolaire des éléments néoplasiques; mais nous savons fort bien aujourd'hui qu'une semblable disposition peut être observée dans les sarcomes; ce caractère n'a donc rien d'absolu. »

Ainsi Landel aboutit à cette conclusion qu'il s'agit probablement

1. Goullioud et Maillard, Cancer musculaire de l'épiploon et de l'estomac, *Lyon médical*, 1889, p. 545. — Gangolphe et Duplan, *Presse médicale*, 1898.

d'un sarcome alvéolaire ayant pour point de départ les fibres lisses. J'ai vu et analysé avec lui les préparations, et j'avoue que ma conviction n'est pas aussi absolue. Les raisons qu'il invoque en faveur d'un vrai néoplasme ne me paraissent pas devoir lever tous les doutes et reposer sur des nuances plutôt que sur des caractères absolus; on sait en effet combien parfois il est difficile de différencier les tumeurs conjonctives d'avec les néoplasies inflammatoires ou parasitaires.

Avant d'aller plus loin et d'interpréter la signification des plaques osseuses, recherchons si la comparaison de notre observation avec celles qui sont publiées peut nous fournir quelque éclaircissement. La thèse récente de notre ancien interne Lecène[1], sur les tumeurs malignes primitives de l'intestin grêle, nous fournit tous les matériaux de ce parallèle.

Lecène s'est servi, pour établir les caractères anatomo-pathologiques du sarcome de l'intestin, de 45 observations complètes avec autopsie et examen histologique. Voici un résumé de ses conclusions : la tumeur sarcomateuse est en général assez grosse (grosse orange à tête d'enfant), infiltrée dans l'épaisseur des tuniques de l'intestin, irrégulière, bosselée. La couleur n'a rien de constant, mais la *consistance* est molle; cette mollesse due au tissu sarcomateux est encore augmentée par l'existence de foyers de nécrose ou pseudo-kystes. La muqueuse est ulcérée.

Dans la majorité des cas, la circonférence de l'intestin grêle est envahie en totalité, mais, *fait capital sur lequel ont insisté tous les observateurs*, l'intestin n'est pas rétréci, il y a plutôt même une dilatation de l'intestin au niveau du néoplasme. Sur 45 observations, il n'y eut que 2 cas dans lesquels la lumière de l'intestin fut notablement obstruée, un cas de Rutherfurd et un cas de Lecène; mais il ne s'agissait pas d'un véritable rétrécissement annulaire de l'intestin : la tumeur développée au niveau de l'insertion mésentérique avait déterminé une coudure de l'intestin et non une sténose proprement dite.

3 observations seulement s'éloignent des précédentes par la fermeté, la couleur blanc jaunâtre du tissu nouveau; dans l'une d'elles, celle de Lange, on observait des zones de calcification.

Rappelons que chez notre malade, il n'y avait pour ainsi dire pas de grosseur, mais une virole au point rétréci, que le tissu pathologique était très dur, blanchâtre, que le rétrécissement était très marqué et annulaire, que les ganglions mésentériques étaient indemnes (les métastases existent dans les trois quarts des cas).

1. Paris, 1904, Steinheil, édit.

Conclusion : au point de vue macroscopique, notre cas s'éloigne en tous ses points des 45 cas de sarcome jusqu'ici publiés.

La deuxième question à éclaircir, c'est de savoir quelles relations existent entre le tissu osseux et le tissu du rétrécissement et lequel a précédé l'autre.

Si nous admettons d'une manière définitive le diagnostic histologique de sarcome pour notre cas, nous pouvons supposer qu'il s'agit purement et simplement d'un sarcome ossifiant analogue aux sarcomes ostéoïdes dans lesquels on trouve bien de véritables cellules osseuses, sans que le tissu osseux toutefois se dispose en lamelles stratifiées, autour des vaisseaux.

Mais on peut, d'autre part, soutenir que l'ossification est indépendante du tissu de nouvelle formation, qu'elle l'a précédé, qu'il y a eu, en d'autres termes, un ostéome primitif de l'intestin.

Nous savons en effet que le tissu musculaire se prête aux formations osseuses : les ossifications dans les muscles à fibres striées sont particulièrement connues et observées. On les expliquait jadis en invoquant un mouvement d'ossification partant de la surface osseuse normale (Virchow), ou, d'une manière plus répandue, par un arrachement périosté.

Mais on sait, d'autre part, qu'une autre thèse tend à se faire jour qui place dans le muscle lui-même l'origine de l'ossification, et alors, selon les uns, ce serait la cellule conjonctive, selon les autres, la cellule musculaire elle-même (Durante) qui subirait la différenciation en ostéoblastes; il y aurait là une sorte de déviation de la fonction : « au lieu de sécréter du myoplasma, de régénérer des fibres striées ou de se confondre avec les éléments conjonctifs, la cellule musculaire serait susceptible de se transformer en cellules adipeuses ou de sécréter de la substance osseuse »[1].

Cette hypothèse, basée sur de récentes recherches, est évidemment applicable aux fibres lisses.

Mais voici qui vaut mieux qu'une hypothèse, c'est qu'il existe un petit nombre d'observations incontestables d'ossification dans les tissus mous et loin de tout squelette, dans le tissu conjonctif des enveloppes de l'encéphale, dans la choroïde, dans la peau, autour des glandes, fait qui nous intéresse plus encore, dans le *tissu musculaire* du cœur[2] et, enfin, dans l'intestin.

Chez un poney mort d'une déchirure du rectum. Wheatley[3] trouva dans l'épaisseur de cet organe « de petites plaques qui semblaient constituées

1. Durante, *Manuel d'histol. path.* de Cornil et Ranvier, 1902, t. II, p. 460.
2. Cornil et Ranvier, 1901, t. I, p. 417.
3. Wheatley, *The Veterinarian*, 1839.

par du tissu osseux ». Malheureusement on ne fit pas l'examen histologique de ces plaques.

Cette lacune se retrouve aussi dans l'observation de Smith [1], qui observa, à l'autopsie d'un cheval de cavalerie, des nodules osseux dans les couches sous-péritonéales et sous-muqueuses du gros intestin.

Mais le doute s'évanouit à la lecture de l'observation de Drouin [2] : il s'agit encore d'un cheval.

L'autopsie de ce cheval, mort de coliques avec déchirure du gros intestin, fut faite par M. Roger, vétérinaire à Roubaix, et les pièces furent envoyées à M. Drouin. Les plaques osseuses siégeaient sur la quatrième partie du côlon. « A une petite distance de la déchirure, la paroi intestinale était parsemée de plaques indurées, de dimensions variables, depuis la largeur d'une tête d'épingle jusqu'à celle d'un ongle. Ces plaques sont enchâssées dans la paroi à laquelle elles adhèrent; flexibles quand elles sont soumises à un léger effort, elles se brisent dès que la limite de leur élasticité est atteinte; l'amincissement d'une de ces lamelles en démontre jusqu'à l'évidence la nature osseuse. Autour de canaux de Havers ramifiés se rangent des ostéoplastes typiques envoyant vers les couches adjacentes leurs multiples prolongements. Sur une coupe transversale, c'est-à-dire prenant également des tissus mous, on trouve *dans l'épaisseur même de la couche musculaire* des surfaces transparentes présentant des cercles concentriques de cellules ostéoplastiques avec, au centre, la section des mêmes canaux de Havers. Au niveau de ces lésions, le tissu conjonctif sous-muqueux est épaissi, la musculeuse est atrophiée. Ces quelques faisceaux musculaires, qui séparent la lame osseuse du tissu sous-muqueux, semblent avoir été inclus dans la masse qui aurait pris naissance dans le tissu conjonctif du chorion. L'auteur pense que l'irritation produite par la présence de ces ostéomes détermina des contractions violentes qui ont été la cause de la déchirure, celle-ci se trouvait à une certaine distance des tumeurs.

Un second fait incontestable d'ostéome de l'intestin vient d'être publié par M. G. Petit, d'Alfort [3]; il mérite que nous le rapportions en entier.

Grâce à l'amabilité de M. Dauphin, vétérinaire à Mantes, je puis présenter à la Société une pièce des plus curieuses et en même temps des plus rares, puisqu'il n'en a jamais été recueilli de même nature à ma connaisnaissance, du moins aussi bien chez l'homme que chez les animaux. Il s'agit de tumeurs conglomérées, formant une masse plus grosse que le

1. Smith, *Jahresb. über die Leistungen*, 1891.
2. Drouin, *Recueil de médecine vétérinaire*, VIIIe série, t. I, n° 23, p. 131, 1894.
3. *Bullet. Soc. Anat.*, 1902, séance du 3 janvier.

poing, découpée à sa surface à la manière d'un papillome et siégeant sur la muqueuse du cæcum. En promenant le doigt sur les végétations, on éprouve la sensation de rudesse et de dureté que procure l'infiltration calcaire; il en est de même au niveau des surfaces des sections. L'examen histologique démontre qu'il s'agit d'adénomes ossifiés. En effet, on voit des tubes glandulaires tapissés de longues cellules cylindriques et caliciformes, séparées les unes des autres par une charpente conjonctive qui n'a pas subi l'infiltration calcaire, mais s'est bel et bien ossifiée. Des fragments minces, prélevés à l'aide du scalpel et examinés dans l'eau, montrent déjà leurs ostéoplastes avec leurs canalicules anastomotiques. Les mêmes détails s'observent sur les coupes faites après décalcification et colorées par des méthodes diverses.

Le cheval qui offrait ces tumeurs a succombé à une obstruction intestinale par suite de l'arrêt des matières à leur niveau.

Atteint de coliques le 19 décembre dernier, sans météorisation, il finissait par mourir le 23, malgré toute intervention thérapeutique. A l'autopsie, aucune autre lésion n'a été rencontrée que les polyadénomes ossifiés ci-devant décrits. Il convient d'ajouter que le sujet, âgé de vingt-cinq ans, très vieux par conséquent, présentait de temps à autre, depuis deux ans, de légères coliques.

La représentation très nette d'une coupe histologique nous prouve bien qu'il s'agit d'un adénome simple et non d'un épithélioma.

Nous ne connaissons pas un seul exemple d'une tumeur épithéliale quelconque, carcinome, ou adénome, dans laquelle le tissu conjonctif ait subi l'ossification. M. Cornil[1], auquel nous nous sommes adressé, nous a dit ne connaître aucun fait de ce genre.

D'autre part, l'animal souffrait depuis deux ans de coliques, qu'il est peu vraisemblable d'attribuer à de simples végétations. L'observation est d'ailleurs un peu brève quant à la part respective que prenaient les plaques osseuses et les végétations, mais nous pouvons raisonnablement soutenir, en raison de ce qu'aurait de particulièrement exceptionnel et d'inconnu l'ossification d'un adénome, que l'ossification a été primitive et que la végétation a suivi, à titre de lésion irritative secondaire.

Ces faits tirés de la pathologie animale nous paraissent devoir jeter quelque lumière sur notre observation.

Ils nous portent à supposer que, chez notre malade, il pourrait bien comme chez les animaux de Drouin et de Petit, s'agir d'une ossification primitive, d'un ostéome de l'intestin grêle.

Nous avons vu déjà combien les caractères macroscopiques de notre pièce la différenciaient des sarcomes; l'étude clinique est plus

1. Communication orale.

convaincante encore. La nature des productions pathologiques nous est surtout démontrée par leur évolution. Or, quelle est la durée ordinaire d'évolution d'un sarcome intestinal? Lecène trouve qu'il s'est écoulé en moyenne quatre mois entre le début de la maladie et la mort du malade, dans les cas de sarcomes globo-cellulaires; huit à dix mois en moyenne dans les cas de sarcomes fuso-cellulaires. « Il faut retenir que la marche du sarcome primitif de l'intestin grêle est en moyenne très rapide. »

Or, comment s'est présentée l'évolution chez notre malade? Elle est venue nous consulter le 8 juillet 1901; nous ne l'avons débarrassée de sa lésion qu'en décembre 1901 ; or, en 1896, *cinq ans* auparavant par conséquent, elle souffrait déjà de douleurs du ventre sous formes de crises côliques d'abord espacées, puis rapprochées de plus en plus jusqu'en 1900, où apparurent pour la première fois les vomissements d'abord, puis la diarrhée et les signes d'une entrave à la libre circulation du grêle.

Déjà nous trouvions en face du diagnostic histologique de sarcome des caractères anatomiques exceptionnels; la clinique offre avec lui non moins de discordance.

Voilà un sarcome qui anatomiquement diffère de tous les sarcomes de l'intestin connus : il forme tellement peu tumeur qu'il échappe à l'exploration à une première laparotomie, tant il se réduit à une virole, indurée autour de l'intestin.

Contrairement à la règle, ses signes sont ceux d'une atrésie, son évolution est longue, en contraste avec la marche rapide des néoplasmes conjonctifs du grêle; seules les nuances délicates d'un examen histologique, entre la néoplasie inflammatoire et le néoplasme véritable, pourraient faire pencher la balance en faveur du néoplasme sarcomateux. Tout compte fait, j'estime que l'hypothèse sarcome est des plus contestables et qu'en tout cas, l'analyse clinique, la comparaison avec les faits de pathologie animale que j'ai rapportés, nous autorisent à dire que, selon toute vraisemblance, la lésion primitive de l'intestin a été l'ostéome; tant qu'elle s'est bornée à des plaques d'ossification, cette lésion n'a donné lieu qu'à des coliques, comme chez les chevaux de Drouin et de Petit. Puis est survenue une période clinique différente, accusée par les signes d'une atrésie intestinale. On peut soutenir que cette atrésie est tout simplement une atrésie cicatricielle résultant de la cicatrisation partielle d'un ulcère simple, engendré par l'ostéome et à son contact. C'est la conclusion que nous adoptons, éliminant comme moins satisfaisante et comme cadrant moins avec l'ensemble des données cliniques et anatomiques celle d'un sarcome ossifiant.

Tout au plus pourrait-on se rallier à l'hypothèse d'un sarcome développé secondairement autour d'une plaque d'ossification de l'intestin.

CONCLUSIONS.

Ce petit nombre de faits ne peut à coup sûr servir que d'ébauche, de point de départ, pour l'histoire des ossifications de l'intestin. Il en ressort néanmoins que l'ostéome de l'intestin peut s'observer seul et en dehors de toute autre altération des tuniques intestinales (Cas de Drouin). Sa réaction clinique est la douleur violente sous forme de crises côliques (phase clinique initiale de notre malade) pouvant aboutir à la rupture de l'intestin (Cas chez le cheval. Drouin).

L'ostéome peut s'associer, secondairement selon toute vraisemblance, à l'adénome végétant de la muqueuse intestinale et former une tumeur susceptible d'engendrer par son volume une obstruction intestinale (Cas de Petit chez le cheval).

L'ostéome peut déterminer des lésions ulcéreuses de la muqueuse intestinale (avec ou sans néoplasme véritable, selon l'interprétation qu'on voudra donner à nos descriptions histologiques), occasionnant en dernier lieu un rétrécissement serré, cicatriciel, de l'intestin grêle.

PERFORATION DE L'ESTOMAC PAR ULCÈRE

PAR MM.

F. GROSS, et **G. GROSS,**

Professeur de clinique chirurgicale — Chef de clinique chirurgicale
à la Faculté de Médecine de Nancy.

(*Suite* [1].)

XI. — Résultats opératoires. Mortalité. Causes de la mort.

1. *Mortalité.* — La mortalité à la suite des opérations pour ulcère gastrique perforé est élevée. Dans les statistiques que nous avons pu relever, nous l'avons trouvée en moyenne de 63,41 p. 100. La plus élevée est celle indiquée par Chapt [2] : 26 opérations avec 21 décès, soit 84 p. 100. Elle est suivie par celle de Brun [3] : 29 opérations avec 20 morts, soit 79,2 p. 100. Viennent ensuite les mortalités de Hofmeier et Strauch [4], 77,08 p. 100 (48 opérations avec 37 décès) ; de Weir et Foote [5], 70,5 p. 100 (78 opérations avec 55 décès) ; de Mitchell [6], 67,96 p. 100 (103 opérations avec 70 décès) ; de Pariser [7], 66,66 p. 100 (99 opérations avec 66 décès) ; de Bidwell [8], 66,42 p. 100 (414 opérations avec 275 décès) ; de Barling [9], 64,86 p. 100 (73 opérations avec 24 décès) ; de Roux [10], 63,88 p. 100 (72 opérations avec

1. Voir le numéro de juin 1904.
2. Chapt, Contribution à l'étude de la perforation de l'ulcère simple de l'estomac, Thèse de Paris, 1895, n° 255.
3. Brun, Traitement chirurgical de la péritonite aiguë généralisée consécutive à l'ulcère perforé de l'estomac, Thèse de Lyon, 1901, n° 28.
4. Strauch, *Deutsche med. Woch.*, 1896, n° 34, p. 551.
5. Weir et Foote, The surgical treatment of round ulcer of the stomach and its sequelae with a account of a case successfully treated by laparotomy, *Med. News*, New-York, 1896, V. 68, p. 449.
6. Mitchell, *Brit. med. Journ.*, 1900, I, p. 567.
7. Pariser, *Centralblatt. f. Chir.*, 1896, p. 1054.
8. Bidwell, Operation of gastric ulcer, *Americ. Journ. of med. sciences*, 1899, II, p. 251; *Gaz. hebd. de méd.*, 1899, p. 1019.
9. Barling, The Ingleby Lectures. Perforation of gastric ulcer. *British. med. Journal*, 1895, n° 1798.
10. Roux, *in* Akermann, Thèse; Lausanne, 1896.

47 décès); de Hartmann[1], 52,66 p. 100 (169 opérations avec 89 décès); de Finney[2], 48,13 p. 100 (268 opérations avec 129 décès), qui est également la mortalité de F. Brunner[3], pour 386 opérations avec 186 décès. Notre statistique portant sur 369 opérations avec 187 décès donne une mortalité de 50,67 p. 100.

Nous donnons ces chiffres pour ce qu'ils valent, car nous ne saurions oublier les nombreux facteurs qui, dans l'espèce, faussent la vérité.

Cependant les statistiques faites avec des éléments moins disparates, ne comprenant que les résultats obtenus par un seul chirurgien, ou dans un même hôpital, ou dans les hôpitaux d'une même région, donnent une moyenne de mortalité sensiblement égale.

Ainsi Barker[4] a perdu 7 opérés sur 12, Littlewood[5], 8 sur 12; Hume[6], 5 sur 11; Körte[7], 10 sur 14; Mitchell[8], 7 sur 14.

Power[9] a relevé depuis 1895, à Saint-Bartholomew's Hospital, 14 opérations avec 8 décès; Heaton[10], dans les hôpitaux de Londres, dans les 5 dernières années, 40 opérations et 28 décès; Sprave[11], à la clinique de Greifswald, 8 opérations avec 6 décès; F. Brunner[12] a relevé, dans le canton de Zurich, 16 décès pour 18 opérations d'ulcères gastrique et duodénal, pratiquées par Kroenlein, Haberlin, Tschudi, Stierlin.

En faisant le relevé des opérations pour perforation d'ulcère gastrique pratiquées en France et en y ajoutant les deux nôtres, nous trouvons 47 opérations avec 36 décès.

Les mortalités indiquées par ces chiffres varient entre 45,45 p. 100 (Hume) et 88,88 p. 100 (F. Brunner); leur moyenne donne 65,95 p. 100; c'est un taux qui ne diffère que peu de la mortalité

1. Hartmann, *in* Terrier et Hartmann, *loc. cit.*, p. 365.
2. Finney, Perforating ulcer of the stomach, *Annals of Surgery*, 1900, V, 32, p. 1.
3. Brunner, *loc. cit.*, p. 178.
4. Barker, Remarks on twelve consecutive cases treated by operation for perforating gastric ulcer, *Centralblatt f. Chir.*, 1891, p. 333.
5. Littlewood, *British med. Journal*, 1901, I, p. 1270, et Hildebrand, *Jahresberitch für Chirurgie*, 1901, p. 648.
6. Hume, A serie of eleven operations for perforated gastric ulcer, *Lancet*, 1900, II, p. 1345; *Ctlb. f. Chir.*, 1901, p. 52.
7. Körte et Brentano, Bericht über 63 Magenoperationen, *Centrb. f. Chir.*, 1903, p. 204.
8. Mitchell, A contribution to the surgery of perforated gastric ulcer, *Brit. med. Journ.*, 1900, I, p. 567.
9. Power, *British med. Journal*, 1901, I, p. 705.
10. Heaton, *British med. Journal*, 1902, II, p. 96.
11. Sprave, Einige Faelle von operativer Behandlung der Perforationsperitonitis nach Ulcus Ventriculi, Diss. Inaug., Greifswadl, 1898.
12. Brunner, *loc. cit.*, p. 183.

moyenne des statistiques générales des auteurs, qui est de 63,41 p. 100. On peut donc admettre qu'un tiers environ des opérés pour perforation d'ulcère gastrique guérissent.

Un fait relevé par tous les auteurs, et admis d'ailleurs sans discussion aujourd'hui pour toutes les perforations intra-abdominales en général, est que la gravité de l'intervention augmente avec le temps qui la sépare de la perforation. Weir et Foote[1] indiquent pour les opérations faites avant douze heures 28 p. 100 de mortalité; pour les opérations faites entre douze et vingt-quatre heures, 76 p. 100; entre vingt-quatre et quarante-huit heures, 89 p. 100; après un temps plus long, 85 p. 100, avec une mortalité générale de 71 p. 100.

Keen et Tinker[2] indiquent, pour les opérations faites dans les mêmes limites, des mortalités de 19, 50, 56 et 25 p. 100, avec une mortalité générale de 36 p. 100. Hartmann[3], en réunissant les statistiques de Weir et Foote et de Keen et Tinker et en y ajoutant 13 autres opérations qu'il a pu réunir, trouve 30, 53, 76 et 54 p. 100, avec une mortalité générale de 52,5 p. 100; Tinker[4], 25, 54, 71 et 52 p. 100 avec mortalité générale, 49 p. 100; C. Brunner[5], 25, 46, 58 et 80 p. 100 avec mortalité générale, 48 p. 100; F. Brunner[6], 27, 52, 56 et 79 p. 100 avec mortalité générale, 48 p. 100.

Notre statistique donne des chiffres analogues. Sur les 409 observations que nous avons colligées, nous en comptons 237 dans lesquelles le moment de la laparotomie est exactement indiqué. Les opérations faites avant douze heures sont au nombre de 88 avec 22 décès, soit une mortalité de 25 p. 100; les opérations faites entre douze et vingt-quatre heures sont au nombre de 55 avec 29 décès; mortalité, 52,72 p. 100; les opérations faites entre vingt-quatre et quarante-huit heures, au nombre de 63 avec 36 décès; mortalité, 56,06 p. 100; après un temps plus long, il y a eu 31 opérations avec 25 décès; mortalité, 73,91 p. 100. La mortalité générale pour les 237 laparotomies a été de 47,26 p. 100.

Les chances de guérison diminuent donc pour le moins de moitié après les douze premières heures.

En évaluant la mortalité de cinq en cinq heures, nous trouvons pour les cinq premières heures 29 opérations avec 9 décès; soit

1. Weir et Foote, *loc. cit.*
2. Keen et Tinker, The Surgery of the Stomach, *The Philadelphia medical Journ.*, 1898, I, p. 1104.
3. Hartmann, *in* Terrier et Hartmann, *loc. cit.*, p. 365.
4. Tinker, Diss., Berlin, 1899.
5. C. Brunner, *Beitrage zur klin. Chirurgie*, t. 31, p. 780.
6. F. Brunner, *loc. cit.*, p. 178.

31,03 p. 100 de mortalité; entre cinq et dix heures, 48 opérations avec 8 décès, soit 16,25 p. 100 de mortalité; entre dix et quinze heures, 21 opérations avec 9 décès, soit 42,85 p. 100 de mortalité; entre quinze et vingt heures, 25 opérations avec 13 décès; soit 54 p. 100, de mortalité; entre vingt et vingt-cinq heures, 21 opérations avec 12 décès, soit 57,14 p. 100 de mortalité; entre vingt-cinq et trente heures, 19 opérations avec 10 décès, soit 52,63 p. 100 de mortalité; puis, entre trente et trente-six heures, 11 opérations avec 6 décès, soit 54,54 p. 100 de mortalité; entre trente-six et quarante-huit heures, 32 opérations avec 20 décès, soit 62,50 p. 100 de mortalité; après 3 jours, il y a eu 15 opérations avec 11 décès, soit 73,33 de mortalité; après 4 jours, 6 opérations avec 4 décès, soit 66,66 p. 100 de mortalité; 10 opérations faites entre le 4e et le 8e jour, ont toutes été suivies de mort.

C'est donc pour les opérations pratiquées entre la 5e et la 10e heure que la mortalité a été la plus faible, 16,25 p. 100. La mortalité plus élevée pour les laparotomies faites dans les cinq premières heures s'explique sans doute par le fait qu'un certain nombre d'entre elles ont dû être pratiquées chez des malades en état de choc prononcé. A partir de la dixième heure, la mortalité opératoire s'accroît rapidement.

F. Brunner [1] est arrivé à une conclusion analogue. D'après sa statistique, la gravité opératoire augmenterait à partir de la onzième heure. En traçant la courbe des proportions de guérisons et celle de la mortalité, cet auteur a montré que c'est à partir de la onzième heure que la ligne de mortalité dépasse celle des guérisons, et, particularité à relever, en comparant ces courbes à celles qu'il a obtenues, d'une part, pour la rigidité des parois abdominales, d'autre part, pour le ballonnement du ventre, il a trouvé que la courbe des guérisons avant la onzième heure est parallèle à celle de la rigidité de l'abdomen, et la courbe de mortalité après la onzième heure parallèle à celle du ballonnement. C'est la démonstration graphique de l'accroissement de la gravité avec l'apparition du ballonnement, en un mot, avec l'éclosion des signes de la péritonite consécutive.

Si quelques statistiques semblent, au premier abord, indiquer que la mortalité serait moindre pour les opérations faites plus tard, telle la statistique d'Ewans et Robson [2], qui indique une mortalité de 46 p. 100, pour les opérations dans les douze premières heures, et de 33 p. 100, pour les opérations entre douze et vingt-quatre

1. F. Brunner, *loc. cit.*, p. 178.
2. Ewans et Robson, *Lancet*, 1900, I, p. 748.

heures, le fait peut s'expliquer, comme le dit F. Brunner, par le chiffre relativement faible des opérations qui ont servi à établir le pourcentage.

De même, la mortalité moindre pour les opérations pratiquées après quarante-huit heures, indiquée dans la statistique de Keen et Tinker et dans celle de Hartmann, a sans doute sa raison dans ce fait que les cas graves plus nombreux sont déjà éliminés et qu'il s'agit, chez les malades qui ont résisté au-delà de ce temps, de perforations avec accidents péritonéaux localisés et enkystés. Chez une malade de Wilson[1], opérée quatre-vingt-douze heures après la perforation, l'épanchement gastrique était enkysté. Chez une malade de Villard[2], opérée après trente-neuf heures, l'épanchement était limité par des adhérences entre la paroi stomacale antérieure, la face inférieure du foie et le petit épiploon. Chez le malade de Hartmann[3], opéré après trois fois vingt-quatre heures, il ne semble pas y avoir eu diffusion des accidents; l'intestin en effet n'était nullement météorisé.

D'autres raisons expliquent encore la guérison après des opérations tardives. L'estomac peut avoir été vide au moment de la perforation de l'ulcère. C'est ainsi que Hume[4] a vu guérir un de ses malades opéré après vingt-huit heures, tandis qu'un autre auquel on avait administré une forte dose d'huile de ricin a succombé, bien qu'il ait été opéré cinq heures un quart après l'accident.

La perforation peut être petite, ne laisser passer que peu de liquide gastrique. Chez un malade de Rice[5], opéré après vingt-sept heures, la perforation n'a pu être trouvée. Chez un opéré de Wheeler[6], elle était cachée au fond d'un pli et n'a pu être démontrée qu'à l'aide d'une fine sonde qui pénétra dans l'estomac. Lorsque la perforation se fait sur la paroi postérieure de l'estomac, l'épanchement d'ordinaire se circonscrit, et la péritonite se généralise plus difficilement. Ne peut-il y avoir enfin des cas où la péritonite, bien que généralisée, soit moins infectieuse. Les études bactériologiques donneront peut-être un jour l'explication des guérisons obtenues malgré l'existence d'accidents péritonéaux en apparence graves, telles que celles que Hildebrandt[7] et Wiesinger[8] ont signalées.

1. Wilson, *Lancet*, 1901, I, p. 1681 [obs. 331].
2. Villard, *Province médicale*, 1901, n° 15, p. 169 [obs. 327].
3. Hartmann, *loc.cit.* [obs. 72].
4. Hume, *Lancet*, 1900, II, p. 1345 [obs. 223-233].
5. Rice, *Lancet*, 1901, I, p. 248 [obs. 314].
6. Wheeler, *Lancet*, 1901, II, p. 1121 [obs. 329].
7. Hildebrandt, *Gazette hebdomadaire*, 1899, p. 360 [obs. 191].
8. Wiesinger, *Deutsche med. Wochen.*, 1902, p, 82 [obs. 353].

Quoi qu'il en soit de ces guérisons tardives, toutes exceptionnelles, la notion qui ressort à l'évidence de la discussion des statistiques est que le *pronostic opératoire* dépend de la rapidité et de la précocité de l'intervention, avant l'éclosion de la péritonite.

Une série d'autres facteurs, sur lesquels nous avons déjà insisté, interviennent encore. Tels l'état de vacuité ou de réplétion de l'estomac au moment de la perforation, qui est d'autant moins meurtrière qu'elle se produira sur un estomac moins rempli; — le siège de la perforation, ses dimensions, desquels dépendront le plus ou moins de facilité et de rapidité de l'irruption des produits gastriques; — la quantité des produits épanchés et leur degré de virulence, desquels dépendront l'extension des accidents péritonéaux et leur degré de septicité. Les péritonites avec prédominance de symptômes d'intoxication sont plus graves que la péritonite purulente.

Viennent ensuite les facteurs opératoires : la durée de l'intervention, le plus ou moins de rapidité de l'exécution opératoire, de facilité de l'accès de la perforation, de facilité de l'application de la suture, et de la toilette péritonéale, l'efficacité du drainage. Notons enfin la différence de résistance des sujets.

On admet généralement que les résultats opératoires sont devenus meilleurs dans ces dernières années. Mikulicz[1] a avancé que depuis 1893 la mortalité serait tombée de 90,15 à 52,90 p. 100. Pour F. Brunner, l'écart serait plus grand encore : en prenant le pourcentage des chiffres qu'il indique[2], la mortalité eût été de 72 p. 100 avant 1898 et serait de 37,5 p. 100 seulement depuis. Avant 1892, tous les opérés ont succombé; ce n'est que depuis 1894 que le chiffre des guérisons dépasse celui des morts.

Quant aux abcès sous-diaphragmatiques, Weir et Foote[3], en 1896, en ont indiqué 34 cas avec 15 guérisons. Bidwell[4], sur 33 abcès sous-phréniques, a relevé 16 guérisons et 17 morts, après incision de l'abcès, soit une mortalité de 51,50 p. 100. Maydl[5], sur 35 abcès gazeux sous-phréniques d'origine stomacale, indiquait en 1894, 25 cas non opérés avec 25 morts et 10 cas opérés avec 3 guérisons, soit 30 p. 100 seulement. Martinet[6], en 1898, réunit 22 opérations avec

1. Mikulicz, *Rev. de Chir.*, 1898, p. 89.
2. Brunner, *loc. cit.*, p. 184.
3. Weir et Foote, The surgical treatment of round ulcer of the stomach and its sequelae, *Med. News*, 1896, mai et avril; *Centr. f. Chir.*, 1896, p. 977.
4. Bidwell, *Brit. med. Journ.*, 1900, I, p. 567.
5. Maydl, *Ueber subphrenische Abscesse*, Wien, 1894.
6. Martinet, Thèse de Paris, 1898.

9 morts et 13 guérisons, soit 60 p. 100. Körte et Gruneisen[1], sur 9 opérations, comptent 4 morts et 5 guérisons, soit 55,55 p. 100. Depuis que la thérapeutique des abcès sous-diaphragmatiques est mieux connue, la gravité des interventions a diminué. Des observations de Barker[2], Heaton[3], Monod[4], Mc Cosh[5], Lejars[6], Delbet[7], Malgaigne et Souligoux[8] mentionnent la guérison d'abcès sous-diaphragmatiques après incision et drainage.

2. *Causes de la mort.* — Les causes principales de la mort des opérés sont la septicémie péritonéale et la péritonite généralisée. Les deux tiers des opérés succombent à ces complications, le plus dans les premières vingt-quatre ou quarante-huit heures.

Viennent ensuite les accidents péritonéaux localisés, au voisinage de l'estomac, dans les espaces sous-diaphragmatiques, en divers points de la cavité péritonéale, parfois en plusieurs endroits à la fois. Schuchardt[9], à l'autopsie d'un de ses opérés, trouva une abondante collection de pus entre la rate et l'estomac et dans la concavité gauche du diaphragme. Barker[10], Lennander[11], Jones[12] ont perdu leurs opérés à la suite d'abcès sous-diaphragmatiques qu'ils avaient dû ouvrir. Jaboulay[13] a trouvé une collection dans l'arrière-cavité des épiploons en communication avec un abcès sous-diaphragmatique. Lennander[14] a trouvé une collection le long du côlon ascendant et ayant fusé jusque dans le bassin, plus deux abcès sous-diaphragmatiques; Heaton[15], une collection entre le côlon transverse et l'anse sigmoïde, en même temps que des abcès sous-diaphragmatiques droit et gauche; F. Brunner[16], une collection dans la fosse iliaque gauche et le bassin; Delore[17], un abcès dans la fosse iliaque droite, avec broncho-pneumonie et pleurésie à droite; Morison[18] perdit au neuvième jour, de

1. Gruneisen, *loc. cit.*, p. 40.
2. Barker, *The Lancet*, 1896, II, p. 1583 [obs. 65].
3. Heaton, *Brit. med. Journ.*, 1902, I, p. 591 [obs. 340].
4. Monod, *loc. cit.* [obs. 105].
5. Mc Cosh, *Centr. f. Chir.*, 1896, p. 979 [obs. 76].
6. Lejars et Bourcy, *Bull. Soc. Chir.*, 1902, p. 580 [obs. 343].
7. Delbet, *Bull. Soc. Chir.*, 1902, p. 582 [obs. 337].
8. Malgaigne et Souligoux, *Méd. mod.*, 1903, n° 6 [obs. 395].
9. Schuchardt, *Archiv f. klin. Chir.*, 1895, t. 50, p. 615 [obs. 48].
10. Barker, *loc. cit.*, 1896 [obs. 59, 65].
11. Lennander, *Centralblatt f. Chir.*, 1898, p. 976 [obs. 140, 141, 143, 144].
12. Jones, *British med. Journal*, 1899, I, p. 963 [obs. 193].
13. Jaboulay et Viannay, *loc. cit.* [obs. 261].
14. Lennander, *loc. cit.* [obs. 143].
15. Heaton, *loc. cit.* [obs. 340].
16. F. Brunner, *loc. cit.* [obs. 375].
17. Delore, *Lyon médical*, 1899, n° 22 [obs. 188].
18. Morison, *Centralblatt f. Chir.*, 1895, p. 305 [obs. 44].

pelvi-péritonite circonscrite, un malade opéré deux heures après la perforation.

Les abcès sous-diaphragmatiques peuvent être cause par eux-mêmes de complications graves. Mitchell[1], Stelzner[2] ont constaté un pyothorax concomitant; chez des opérés de Gérulanos[3], de Monod[4], de Haward[5], le pyothorax communiquait avec un abcès pulmonaire; chez un opéré de Horsley[6], l'abcès sous-diaphragmatique communiquait avec un abcès pulmonaire à travers une perforation du diaphragme. Chez un opéré de Mitchell, on trouva en plus une péricardite, chez celui de Prichard[7] un abcès du rein, chez un opéré d'Anderson[8], un abcès du foie et une bronchopneumonie. Heaton[9] a décrit un abcès sous-diaphragmatique communiquant avec un abcès du foie.

Maunsell[10] perdit un de ses opérés de pneumonie; Littlewood[11], d'abcès du poumon avec empyème. Mc Cosh[12], chez un malade à qui il dut inciser un abcès de la rate, vit survenir une bronchopneumonie et une endocardite mortelle. La situation peut se compliquer de pyémie[13]. Heussner[14], Mitchell[15] perdirent des opérés par étranglement interne post-opératoire.

Après les complications dues à la perforation, il en est qui proviennent de la maladie initiale.

Des opérés de Borchgrewinck[16], de Wallis[17], de Brentano[18] ont succombé à des hémorragies gastriques. Lücke[19] perdit un opéré par hémorragie suite d'ulcération de l'artère hépatico-duodénale au fond d'un ulcère duodénal concomitant.

Rappelons les cas de mort par perforation d'un deuxième ulcère

1. Mitchell, *Brit. med. Journ.*, 1900, I, p. 567.
2. Stelzner, *Centr. f. Chir.*, 1889, n° 29, Suppl., p. 67 [obs. 7].
3. Gérulanos, *loc. cit.* [obs. 133].
4. Monod, *loc. cit.* [obs. 106].
5. Haward, *Brit. med. Journ.*, 1893, I, p. 118 [obs. 237].
6. Horsley, *Brit. med. Journ.*, 1895, II [obs. 42].
7. Prichard, *Brit. med. Journal*, 1900 II [obs. 252].
8. Anderson, *Lancet*, 1897, II, p. 1109 [obs. 89].
9. Heaton, *Brit. med. Journ.*, 1902, I, p. 591 [obs. 340].
10. Maunsell, *Brit. med. Journ.*, 1901, I, p. 692 [obs. 305, 308].
11. Littlewood, Hildebrand, *Jahresbericht f. Chirurgie*, 1901, p. 648 [obs. 294, 303].
12. Mc Cosh, *Revue de chirurgie abdominale*, 1897, p. 941 [obs. 104].
13. Davey, *Medic. Press and Circular*, 1899, 27 décembre, p. 662 [obs. 187].
14. Heussner, *in* Krieger, *loc. cit.* [obs. 13].
15. Mitchell, *Cent. f. Chirurgie*, 1900, p. 770.
16. Borchgrewinck, Hildebrand, *Jahresbericht für Chir.*, 1897, p. 501 [obs. 92].
17. Wallis, *The Lancet*, 1898, II, p. 1476 [obs. 167].
18. Brentano, *Centr. f. Chir.*, 1903, p. 204 [obs. 357-370].
19. Lücke, *in* Pinner, Dissert. Inaug., Strasbourg, 1892, p. 52 [obs. 17].

méconnu, signalés par Mikulicz[1], Barker[2], Guinard[3], Borélius[4], Stelzner[5], Mitchell[6], Diriat[7], Verral[8], Begouin[9], Peper[10], Dalgren[11]. C. Brunner[12] vit la perforation se reproduire sur l'ulcère suturé. La perforation d'un deuxième ulcère se reconnaîtra difficilement lorsqu'elle survient peu après l'opération, ses manifestations étant facilement prises pour des accidents de péritonite dus à la perforation du premier ulcère. Un malade de Heussner[13] présenta, à l'autopsie, une deuxième perforation située sur le duodénum.

XII. — Suites opératoires. — Accidents consécutifs. Résultats définitifs.

Les *suites opératoires* peuvent être bénignes et simples. Elles l'ont été, d'après F. Brunner, 64 fois sur 162 observations où elles sont spécialement indiquées; elles le sont tout particulièrement dans les cas où l'intervention a eu lieu de bonne heure. Ainsi les 64 opérations suivies de guérison facile et simple, colligées par Brunner, ont été faites en moyenne onze heures après la perforation. On cite néanmoins quelques interventions pratiquées après un intervalle plus long, quarante-huit heures, comme chez une malade de Maclaren[14], où, malgré certaines difficultés opératoires, la guérison a encore été absolument simple. Chez la malade de Maclaren, la perforation ne put être trouvée facilement; elle siégeait sur la face postérieure de l'estomac, près du fond. Pour pouvoir la suturer, il a fallu inciser la totalité du ligament gastro-côlique; malgré cela, l'application des fils a été très difficultueuse, l'arrière-cavité était remplie par d'épais amas fibrineux; on fit le lavage de la cavité péritonéale; un drain en verre fut laissé en place jusqu'au quatrième jour. Le cas était assurément complexe, et malgré cela la guérison se fit sans aucune complication.

1. Mikulicz, *Arch. f. klin. Chir.*, I, 39, 1889, p. 780 [obs. 6].
2. Barker, *Centr. f. Chir.*, 1901, p. 333 [obs. 170 à 181].
3. Guinard, *Congrès français de Chirurgie*, 1898, p. 320 [obs. 137].
4. Borélius, *Centralblatt f. Chir.*, 1896, p. 1023 [obs. 38].
5. Stelzner, *Verhandlungen der deutschen Gesellschaft f. Chirurgie*, 1889; *Centralblatt f. Chir.*, 1889, n° 29 bis, p. 67 [obs. 8].
6. Mitchell, *Centralblatt f. Chir.*, 1900, p. 772 [obs. 237-250].
7. Diriat et Appert, *Bull. Soc. Anat.*, 1896, p. 297 [obs. 71].
8. Verral, *The Lancet*, 1898, II, p. 1628 [obs. 166].
9. Begouin, *Journ. de méd. de Bordeaux*, 1897, n° 4 [obs. 91].
10. Peper, *Brit. med. Journ.*, 1894, II, p. 861 [obs. 36].
11. Dalgren, *Samm. klinischer Vorträge*, nouvelle série, 1903, n° 354 [obs. 377].
12. C. Brunner, *loc. cit.*, 1901 [obs. 371].
13. Heussner et Kruge, *loc. cit.* [obs. 13].
14. Maclaren, *The Lancet*, 1899, II, p. 1094 [obs. 194].

Dans les cas simples, la guérison a lieu au bout d'un mois environ; elle peut être retardée par des *accidents consécutifs divers*.

Dans un certain nombre de cas, on a noté pendant les premiers jours des manifestations péritonéales, telles que ballonnement, douleur, vomissements, élévation du pouls, tendance au collapsus; parfois il a existé de la fièvre, sans autre phénomène morbide.

De même qu'après toute laparotomie, il peut survenir des *abcès de la paroi*. Il en a été ainsi chez les opérés de Moore[1], de Thompson[2], de Wiesinger[3].

Une complication plus importante est l'apparition secondaire d'un *abcès péritonéal enkysté*; le plus fréquemment il s'agit d'un *abcès sous-diaphragmatique*. Barker[4] dut en inciser un, le vingt-deuxième jour après son intervention : son opéré guérit; C. Brunner[5] se trouva dans la même nécessité le quinzième jour: son opéré guérit également. Hahn[6] intervint pour un abcès sous-phrénique avec empyème, son malade guérit encore. Reconnus et incisés à temps, les abcès sous-diaphragmatiques peuvent guérir.

La suture stomacale peut ne pas tenir et il peut se faire une *fistule gastrique*. L'accident s'est produit chez des opérés de Weber[7], de Noorden[8]; les malades sont morts d'inanition; chez un opéré de F. Brunner[9], la fistule était le résultat d'une ulcération perforante située à côté de la suture stomacale; le malade succomba également. Wœlfler[10], au contraire, vit guérir un de ses opérés malgré une fistule gastrique survenue consécutivement à une déchirure de la suture.

Les *accidents pleuro-pulmonaires* sont assez fréquents. Schuchardt[11] vit la convalescence d'un de ses opérés être retardée par des accidents pleurétiques; Körte[12] a constaté un épanchement pleurétique gauche qui s'est résorbé spontanément; Furner[13] dut en ponctionner. Heussner[14] parle d'un empyème qu'il dut opérer. Mackay[15]

1. Moore, *Lancet*, 1900, II, p. 1496 [obs. 251].
2. Thompson, *Lancet*, 1896, II, p. 486 [obs. 84].
3. Wiesinger, *Deut. med. Woch.*, 1902, p. 82 [obs. 353].
4. Barker, *Lancet*, 1896, II, p. 1583 [obs. 65].
5. C. Brunner, *Beitr. zur klin. Chir.*, t. 31, 1901, p. 740 [obs. 272].
6. Hahn, *Deutsche mediz. Wochenschrift*, 1902, p. 115 [337 bis].
7. Weber, Hildebrand, *Jahresbericht f. Chirurgie*, 1901, p. 645 [obs. 328].
8. Noorden, *Munch. med. Wochenschrift*, 1896, n° 35, et *Centralblatt f. Chir.*, 1896, p. 1175 [obs. 78].
9. F. Brunner, *loc. cit.*, p. 220 [obs. 375].
10. Woelfler *in* Schloffer, *loc. cit.*, p. 375 [obs. 352].
11. Schuchardt, *loc. cit.* [obs. 49].
12. Körte, *Centralblatt f. Chir.*, 1903, p. 203 [obs. 392].
13. Furner, *The Lancet*, 1898, II, p. 1761 [obs. 130].
14. Heussner, *in* Kriege, *loc. cit.* [obs. 14].
15. Mackay, *Lancet*, 1901, II, p. 470 [obs. 304].

vit guérir un de ses opérés malgré un abcès pleural sans doute consécutif à un abcès sous-phrénique latent, et qui s'évacua par les bronches. Griffiths[1] rapporte une observation analogue; chez un de ses opérés, un abcès sous-phrénique se vida dans le poumon; le malade guérit.

Barling[2] a signalé la présence de pus dans les selles, indice de l'évacuation de quelque foyer péritonéal par l'intestin.

On a encore signalé la *parotidite*, l'*otite moyenne suppurée*, des *phlébites diverses*, qui peuvent se rencontrer d'ailleurs chaque fois qu'il existe quelque part dans l'organisme un foyer de suppuration ou d'infection.

Bowlby et Steedmann[3], Wiesinger[4], ont observé des *étranglements post-opératoires*. Wiesinger vit les accidents disparaître après évacuation d'un abcès intra-abdominal par la ligne d'incision des parois; une autre fois, il dut faire la laparotomie et put remédier à la coudure d'une anse grêle, cause de l'étranglement.

Bowlby et Steedmann remédièrent, par une deuxième laparotomie, à une torsion de l'intestin par adhérences dans le cul-de-sac de Douglas. Jowers[5] fit une deuxième laparotomie, le douzième jour après la première opération, pour des accidents qui pouvaient laisser supposer une nouvelle perforation. Il ne constata que de la périgastrite adhésive au niveau de la suture; son malade guérit. Roux[6], chez un de ses opérés, fit ultérieurement une gastro-entérostomie pour remédier à des crises douloureuses dues probablement à l'ulcère gastrique primitif. Capanin[7] remédia à des hématémèses en pratiquant une gastro-entérostomie.

Furner[8] fit une entérostomie temporaire pour des accidents d'hémorragie intestinale.

Les *résultats définitifs* sont peu connus. On comprend que l'opération, tout en remédiant avec succès à la perforation de l'estomac, ne saurait guérir la maladie première, l'ulcère, et, lors même que l'excision eût été faite, les modifications stomacales primitives, qui ont présidé à la lésion, ou les altérations qui se sont produites secondairement dans l'estomac, peuvent persister.

1. Griffiths, *Brit. med. Journal*, 1900, I, p. 572 [obs. 219].
2. Barling, *Brit. med. journ.*, 1895, n° 1798.
3. Bowlby et Steedmann, *Lancet*, 1901, I, p. 1266 [obs. 271].
4. Wiesinger, *Deut. med. Wochenschrift*, 1899, n° 48, suppl., p. 294 [obs. 213]; et 1902, p. 82 [obs. 353].
5. Jowers, *Lancet*, 1895, I, p. 544 [obs. 43].
6. Roux, *in* Ackermann, p. 49 [obs. 57].
7. Capanin, *Centr. f. Chir.*, 1895, p. 152 [obs. 124].
8. Furner, *The Lancet*, 1898, II, p. 1761 [obs. 131].

Il est néanmoins un certain nombre de malades dont la guérison complète a pu être vérifiée au bout de plusieurs mois et même de plusieurs années. Tel un malade de Hartmann[1] qui, opéré en décembre 1889, a été revu en bonne santé en septembre 1898. Chez un certain nombre d'opérés, le résultat thérapeutique favorable s'est vérifié par une augmentation de poids. Un opéré de Villard[2], a augmenté de 9 kilogr. 500 en six mois, un opéré de Heaton[3] de 13 kilogr., un autre de Kiefer[4] de 15 kilogr., et il est à remarquer qu'il s'agit d'opérés chez lesquels l'ulcère n'a pas été excisé. Chez les malades de Hartmann et de Villard, il n'y a même pas eu de suture, on avait fait le tamponnement.

Chez un opéré de Braun[5], l'amélioration peut être attribuée à une gastro-entérostomie complémentaire.

Par contre, il est des observations où des *accidents tardifs* sont notés. Un opéré de C. Brunner[6] a continué à souffrir de troubles gastriques.

Chez un malade de Lennander[7], des hémorragies intestinales mortelles, attribuées à un ulcère du duodénum, se sont produites deux mois après l'opération.

Un malade d'Atherson[8] eut des hématémèses et une pleurite neuf mois après la perforation, et succomba.

Roux[9] dut faire à un de ses opérés une gastro-entérostomie pour des accidents de sténose pylorique survenus sept mois après la suture de la perforation.

Un opéré de Lennander[10] succomba à un abcès sous-phrénique avec pleurite et péricardite qui se sont déclarées deux mois après l'opération.

Des accidents plus ou moins éloignés provenant soit de la perforation, soit de l'ulcère gastrique, sont donc toujours à craindre, et si les résultats immédiats de l'intervention chirurgicale après la perforation de l'estomac par ulcère sont actuellement bien connus et relativement favorables, les observations faisant mention des suites éloignées sont encore trop peu nombreuses pour permettre une appréciation générale des résultats définitifs.

1. Hartmann, Terrier et Hartmann, *loc. cit.*, p. 363 [obs.].
2. Villard, *Province médicale*, 1901, p. 169 [obs. 327].
3. Heaton, *loc. cit.* [obs. 338].
4. Kiefer, *Münch. med. Woch.*, 1900, p. 837 [obs. 236].
5. Braun, *Centralblatt f. Chir.*, 1897, n° 27 [obs. 93].
6. C. Brunner, *loc. cit.* [obs. 376].
7. Lennander, *loc. cit.* [obs. 142].
8. Atherson, *Med. Record*, 1901, I, p. 12.
9. Roux, *in* Ackermann, p. 49 [obs. 57].
10. Lennander, *loc. cit.* [obs. 141].

Observations.

1884. — 1. — MIKULICZ. Ueber Laparotomie bei Perforation des Magens und Darmes. Verhandlungen der chirurgischen Sektion der 57. Versammlung deutscher Naturförscher und Aerzte in Magdeburg, *Cent. f. Ch.*, 1884, p. 747, et *Arch. f. kl. Chir.*, t. 39, 1889, p. 773.

Homme de vingt-cinq à trente ans; subitement, péritonite par perforation; une ponction exploratrice donne issue à des gaz épanchés dans la cavité abdominale; les gaz sont inflammables et ont une odeur d'alcool.

Laparotomie sus-ombilicale, 7 octobre 1880. La cavité abdominale se trouve remplie d'un liquide brunâtre, couleur de café, sentant l'alcool, et mêlé de grains de riz.

Estomac très dilaté; à la petite courbure, à 6 ou 8 centimètres du cardia, une déchirure. Suture. Lavage de la cavité péritonéale avec une solution de thymol, pendant que les anses intestinales qui prolabent sont recouvertes de compresses phéniquées chaudes. Mort après trois heures.

1888. — 2-3. — STEINTHAL. Ueber die chirurgische Behandlung der ulcerösen Magen und Darmperforation, *Arch. f. klin. Chir.*, t. 37, 1888, p. 850.

1. F., vingt ans; depuis quelques mois, de temps en temps, douleur parfois très violente dans la région épigastrique sans vomissements. Il y a cinq jours, subitement douleur vive dans l'hypocondre gauche, avec irradiation dans le thorax. Dyspnée, respiration costale. T. 60; P. 120, petit. Abdomen fortement ballonné, très sensible à la pression, sonorité tympanique, un peu de matité dans les flancs. Disparition de la matité hépatique. Matité à la base gauche. Bruit métallique à la percussion à gauche. Diagnostic : Pneumatose péritonéale par perforation. Laparotomie par Czerny. Évacuation d'une grande quantité de gaz sans odeur, affaissement du ventre. Liquide légèrement hémorragique entre les anses grêles peu distendues. Exsudats fibrineux récents sur la paroi antérieure de l'estomac vers la petite courbure, et vers le bord du foie. On ne trouve pas de perforation. Nettoyage à sec. Poudre d'iodoforme. Drainage. Réunion de la paroi. Collapsus. Mort le quatrième jour. Autopsie : Péritonite purulente circonscrite. Perforation sur la face antérieure de l'estomac, à 8 centimètres du cardia. Pleurésie gauche.

2. H., trente-trois ans. Depuis huit ans, souffrant de l'estomac. En décembre 1887, pendant un mouvement brusque exécuté peu de temps après le diner, douleurs soudaines dans la région épigastrique, à droite de l'ombilic, étendues bientôt à gauche. Vomissements, pas de selle, pas de gaz. A son entrée à la clinique : Pouls 152. Respiration costale, fréquente. Ventre ballonné, matité hépatique disparue. Matité dans le flanc droit et la fosse iliaque droite. Diagnostic : Pneumatose péritonéale par perforation de l'estomac ou du cæcum. Laparotomie par Czerny. Incision médiane, puis seconde incision transversale. Épanchement abondant de gaz et environ 300 à 400 centimètres cubes de liquide jaunâtre trouble.

Exsudats fibrineux sur les anses intestinales. Les lésions sont surtout localisées dans le côté droit du ventre. Abcès péri-cæcal enkysté, environ 100 centimètres cubes de pus fétide. Appendice hyperémié, non perforé. Perforation sur la face antérieure du pylore, vers la grande courbure. Suture à 2 étages. Lavage de la cavité péritonéale avec solution salicylée chaude. Drainage. Suture de la paroi. Mort neuf ans après l'opération. Autopsie : Péritonite purulente circonscrite. Péritonite fibrineuse diffuse.

1889. — 4 5. — Köhler. *Charité Annalen*, XV, 1888-1889, p. 450.

1. H., vingt-quatre ans. La perforation n'est point trouvée pendant l'opération. Mort. Autopsie : Perforation située à la petite courbure. Ancienne cicatrice étoilée d'ulcère à côté de la perforation.

2. F., quarante-sept ans. Laparotomie dix-huit ans après la perforation. Mort. Autopsie. Perforation située à la petite courbure.

6. — Mikulicz. Weitere Erfahrungen uber die operative Behandlung der Perforationsperitonitis, *Arch. f. klin. Chir.*, t. 39, 1889, p. 780.

Jeune femme de dix-sept ans; troubles gastriques depuis six mois; le 22 juin 1889, pendant qu'elle était occupée à traire une vache, douleur subite et violente dans le bas-ventre, avec état syncopal. Ventre ballonné, sensible à la pression, principalement dans la région épigastrique. Respiration superficielle, fréquente. Matité anormale dans les flancs. Matité hépatique normale. Température élevée. Pouls, 110 à 120. Diagnostic : Perforation d'un ulcère de l'estomac. Le lendemain, 23 juin 1889, laparotomie, après une ponction exploratrice qui dénote la présence d'un épanchement purulent; deux incisions latérales de 6 à 8 centimètres; écoulement d'une quantité notable de pus séreux, sans odeur; incision médiane de l'appendice xiphoïde à l'ombilic, avec débridement à gauche. Exsudat jaunâtre entre le lobe gauche du foie et l'estomac, exsudat purulent sur le péritoine. Perforation de la paroi antérieure de l'estomac vers le pylore, des dimensions d'une pièce de 5 pfennigs. Suture avec trois points, désinfection du champ opératoire avec solution de sublimé à 1 p. 100. Lavage du péritoine avec eau boriquée chaude. Drainage. Mort après vingt-quatre heures.

Autopsie : Péritonite suppurée généralisée; sur la face postérieure de l'estomac, un second ulcère perforant.

7-8. — Stelzner. Verhandlungen der deutschen Gesellsch. f. Chirurgie (XVIIIe Congrès), *Centralb. f. Chir.*, 1889, n° 29, Suppl., p. 67.

1. Jeune fille. Perforation d'un ulcère gastrique. Laparotomie après dix-huit heures. Exsudats abondants. Anses intestinales agglutinées. Suture de la perforation. Mort le dixième jour. Abcès sous-phrénique ouvert dans la plèvre gauche.

2. Jeune fille. Laparotomie, quarante-huit heures après la perforation. Exsudats péritonéaux abondants. Anses agglutinées. Suture de la perforation. Mort le quatrième jour. Péritonite purulente diffuse. On découvre un deuxième ulcère gastrique perforé, méconnu pendant l'opération.

1890. — 9. — MOUISSET. Ulcère de l'estomac, perforation. *Lyon médic.*, t. 64, 1890, p. 516.

H., trente-quatre ans, alcoolique; antécédents mal connus, vomissements fréquents, aqueux et bilieux, rarement alimentaires.

Brusquement, douleur atroce, généralisée dans tout l'abdomen; le malade se roule par terre en poussant des cris, ne vomit pas. Sensibilité extrême à la pression. Le lendemain, il vient au service de M. Lépine. Pouls, 140; T., 37° 5; ventre non ballonné, mais très dur. En aucun point, matité, ni même submatité. La pression forte sur l'abdomen est seule douloureuse. Collapsus commençant, 2 ou 3 hoquets, pas de vomissements. Le patron du malade a été frappé de la cessation des vomissements, coïncidant avec l'apparition des symptômes abdominaux.

Diagnostic : gastrite alcoolique probable, péritonite par perforation.

Laparotomie par Poncet. Ulcère perforé dans la région pylorique, au voisinage de la petite courbure, sur la paroi antérieure; perforation des dimensions d'une pièce de 50 centimes. Suture impossible. Mort pendant l'opération.

10. — NISSEN. Zur Frage der Indikation der operativen Behandlung des runden Magengeschwüres. *St-Petersburger med. Wochenschrift*, 1890, nos 41-42; *Centralb. f. Chirurgie*, 1891, p. 423.

H., quarante-six ans, pas d'antécédents gastriques. Le 28 août 1889, douleur subite à l'épigastre, irradiée dans la poitrine et le dos. Hématémèse et melæna. Le 9 septembre, douleur vive à l'épigastre, légère diarrhée, léger ballonnement, vomissements de matières liquides. Le 14 septembre, ballonnement dans la région inférieure du ventre, matité dans les parties déclives et les flancs, fluctuation. Matité hépatique disparue. Succussion hippocratique, sans retentissement métallique. Ballonnement modéré. Diagnostic : Péritonite par perforation. Laparotomie sus-ombilicale par V. Wahl, cinq jours après le début des accidents. Écoulement de liquide clair, jaunâtre, pas de gaz. On ne trouve pas de perforation sur la paroi antérieure, ni postérieure, à travers le ligament gastro-côlique. On ferme le ventre. Le lendemain, vomissements. Péritonite chronique. Mort le 17 octobre. Autopsie : Gaz et liquide trouble avec flocons fibrineux dans le ventre. Foie éloigné de la paroi et du diaphragme par un épanchement de gaz. Adhérences entre foie et estomac; en les libérant, on découvre une perforation de la paroi antérieure, près de la petite courbure. Péritonite chronique.

11. — WALTHER. Ulcère perforant de la face antérieure de l'estomac. Péritonite suppurée. Opération au bout de trois jours. Ulcère méconnu pendant l'intervention. Mort. *Bull. Soc. Anat.*, 1890, p. 421.

F., dix-sept ans. Sans antécédents. Prise tout à coup (5 octobre 1892) de douleurs violentes dans l'abdomen accompagnées de vomissements alimentaires. Le lendemain, aggravation, douleurs abdominales plus fortes. Ventre très développé. Diagnostic : Péritonite aiguë, due peut-être à une salpingite. Laparotomie, le troisième jour après le début des accidents. Grande

quantité de pus dans le péritoine. Épiploon rouge, épaissi; anses intestinales agglutinées et recouvertes de fausses membranes. Le maximum des lésions porte sur le petit bassin; au niveau du cæcum, l'inflammation paraît aussi plus prononcée. Craignant une perforation de l'appendice iléo-cæcal, on le résèque. Rien du côté des annexes. Grand lavage à l'eau boullie salée. Sutures. Dans la soirée, mort dans le collapsus.

Autopsie: Vaste épanchement jaunâtre, épais, collecté entre le foie et le diaphragme. Perforation des dimensions d'une pièce de 50 centimes sur la face antérieure de l'estomac, au niveau de la partie moyenne, à 3 centimètres de la petite courbure. A la face postérieure, deux ulcères en voie de perforation. Péritonite suppurée dans le petit bassin qui est tapissé de fausses membranes.

12. — OERGEL. Casuistische Beitrag zur Pathologie und Therapie der Perforationsperitonitis nach Ulcus Ventriculi, Inaug. Dissert., Greifswald, 1891.

F., vingt ans. Depuis quelques années, douleur de l'estomac après le repas. Vomissements fréquents, souvent de couleur chocolat. Jamais d'hématémèses. Le 15 juin 1890, en voulant attacher une vache, elle est violemment attirée de côté, et fit un effort; immédiatement, douleur interne dans le côté gauche; elle s'affaissa; et fut incapable de rentrer chez elle; on dut la porter. D'heure en heure, les douleurs s'accroissent. Pas de vomissements. Elle est vue quarante-huit heures plus tard. Ballonnement du ventre; forte douleur spontanée et à la palpation de la région stomacale. Ni gaz, ni selle. A gauche, tension légère. Matité du foie remontée. Sonorité tympanique générale; légère submatité vers les cotés. Respiration accélérée, principalement costale. P. 120, assez fort. T. 37°,7. Diagnostic : Volvulus ou perforation probablement d'un ulcère gastrique. Péritonite généralisée. Laparotomie exploratrice par Helferich, trois jours après le début des accidents. Issue d'environ 2 litres de liquide séro-purulent. Anses intestinales injectées, couvertes en partie d'un exsudat fibrineux, adhérentes entre elles et à la paroi abdominale. Adhérences entre l'estomac, le foie et la paroi; en les détachant, irruption d'un flot de liquide grisâtre, à odeur acide, de nature gastrique. L'incision première est élargie. Perforation des dimensions d'un pois, à la paroi antérieure, au-dessus du cardia. Suture à plans, assez pénible. Lavage avec eau salée. Nettoyage. Exsudats fibrineux particulièrement abondants dans le petit bassin, où s'est trouvée une collection purulente enkystée. Suture de la paroi. Nécessité d'injections d'éther camphré. Mort. Péritonite purulente. Un ulcère cicatrisé sur la paroi postérieure.

1892. — 13-14. — KRIEGE. Ein Fall von einem frei in die Bauchhöhle perforirtem Magengeschwur. *Berl. klin. Woch.*, 1892, p. 1244-1280.

1. F., vingt et un ans. Hématémèse, douleurs gastriques fréquentes après les repas depuis quatre semaines. Depuis trois jours, douleur vive, ballonnement, sensibilité à la pression. P. 140, T. 36°,6. Diagnostic : Perforation d'ulcère gastrique.

Laparotomie par Heussner (25 déc. 1898) après deux jours et neuf heures. Incision médiane jusqu'au pubis. Péritonite généralisée. Nombreux exsudats entre les anses intestinales. Météorisme intense. Cinq ponctions de l'intestin, de l'estomac. Face antérieure de l'estomac adhérente au foie; derrière une ponction, les adhérences, épanchement trouble, floconneux. Débridement latéral gauche de l'incision médiane. Ulcère perforé sur paroi antérieure près du cardia. Environ 1/2 litre de contenu stomacal s'écoule par la perforation. Suture à 2 plans. Toilette du péritoine avec tampons humides au sublimé. Un quart de litre de pus dans le bassin. Mort le dixième jour.

A l'autopsie : Phlegmon de la paroi abdominale. Péritonite; déchirure de la suture. Perforation d'un ulcère situé sur le duodénum. Étranglement post-opératoire de l'intestin grêle à travers une déchirure de l'épiploon.

2. H., quarante et un ans. Antécédents héréditaires et gastriques depuis vingt ans. Hématémèse à 4 reprises. Depuis quelques jours, douleur légère dans l'épaule gauche. Subitement au milieu de la nuit, douleur abdominale de plus en plus forte, particulièrement vers l'épigastre. Pas de ballonnement. Sensibilité à la pression dans la région épigastrique. Apparence de tension dans la région iléo-cæcale, matité hépatique normale. Le lendemain, nouvelle crise douloureuse. Ventre dur, rétracté, un peu moins dans la région épigastrique. Sonorité préhépatique. P. 84; T. 37°,5. État général bon. Point de collapsus.

Laparotomie par Heussner (19 mai 1892), le lendemain soir, dix-sept heures après la perforation. Épanchement de gaz dans la cavité péritonéale. Intestins non distendus. Épanchement de contenu gastrique en haut et à gauche. Vers la petite courbure, quelques exsudats. Difficulté de trouver la perforation. Débridement de l'incision médiane à droite et à gauche. L'ulcère perforé est situé sur la paroi antérieure près du cardia, et a les dimensions d'un pois. Suture difficile, à deux plans. Nettoyage à sec avec gaze stérile. Drainage avec lanières de gaze iodoformée pendant vingt-quatre heures. Suites bénignes. Alimentation rectale pendant onze jours. Dans la cinquième semaine, empyème par propagation. Guérison.

15-16. — Parsons. Acad. royale de Médecine d'Irlande, 22 avril 1892, *Sem. méd.*, 1892, p. 200.

1. Ulcère perforant de l'estomac. Péritonite généralisée. Laparotomie deux jours après le début des accidents. Mort quelques heures après.

2. Ulcère perforant de l'estomac. Laparotomie huit heures après le début des accidents. Suture de l'estomac aux bords de l'incision abdominale. Mort six jours plus tard.

17. — Pinner. Ueber die chirurgische Behandlung des Magengeschwures, Inang. Dissert., Strasbourg, 1892.

F., dix-huit ans. Chlorose. Depuis quinze jours, sensation de pression dans le ventre après le repas. Le 10 février 1892, subitement, douleur vive dans le ventre, principalement à gauche de l'ombilic. Ballonnement et sensibilité à la pression dans la région épigastrique. Sonorité tympanique.

Point de matité déclive. Matité hépatique diminuée. Pouls petit, 150 à 160. Respiration costale. Diagnostic : Péritonite par perforation, probablement d'ulcère gastrique. Laparotomie par Lücke, trente-six heures après le début des accidents. Incision sous-ombilicale. Épanchement de gaz. Peu de liquide. Région ilio-cæcale normale. Incision sus-ombilicale. Gaz. Grande quantité de liquide trouble, légèrement purulent, mêlé de flocons de lait caillé. Perforation de la paroi antérieure, vers le cardia et près de la petite courbure. Excision de la perforation. Suture de Lembert. Lavage avec la solution d'acide salicylique chaude. Drainage du cul-de-sac de Douglas par l'incision sous-ombilicale. Suture de la paroi. Mort le cinquième jour. Autopsie : Péritonite généralisée. Perforation bien suturée. Ulcère du duodénum avec hémorragie dans l'estomac et le duodénum.

18-19-20. — BARLING. Cases of perforation of the stomach, *Brit. med. Journ.*, 1892, I, p. 63, et 1893, I, p. 1258.

1. F., vingt-cinq ans. Pas d'antécédents gastriques. Douleur violente subite dans l'abdomen, en se baissant. Perforation d'estomac. Abdomen légèrement distendu. Vomissements fréquents. Collapsus. Laparotomie médiane, au niveau de l'ombilic. Liquide épanché dans la cavité péritonéale. Impossible de trouver une lésion quelconque des organes abdominaux. Lavage péritonéal. Drainage. Mort vingt-quatre heures après l'opération. Autopsie : Perforation au niveau de la face antérieure de l'estomac.

2. F., vingt ans. Douleurs vives à l'épigastre. Vomissements fréquents le deuxième jour. Abdomen faiblement distendu, sensible à la palpation, surtout à l'épigastre; muscles abdominaux fortement tendus. Peu à peu l'abdomen se ballonne. Laparotomie le troisième jour après le début des accidents. Péritonite légère au bord inférieur de l'estomac et supérieur du côlon transverse. En élargissant l'incision, on trouve une collection purulente entre le lobe gauche du foie et l'estomac, qui communique avec une perforation, à bords indurés, située au milieu de la paroi antérieure, près de la grande courbure. Il s'en échappe du liquide. La perforation est fermée par 5 points de Lembert à la soie,. Drain en verre entre le foie et l'estomac. Lavage à l'eau chaude. Alimentation par le rectum. Mort trente-six heures après l'opération. Autopsie : Péritonite généralisée; collection de pus dans le bassin. Suture solide couverte d'adhérences. Un second ulcère, sur le point de perforer, est situé à la paroi postérieure de l'estomac.

3. F, vingt-neuf ans. Douleurs vives et subites dans tout l'abdomen; beaucoup plus fortes à l'épigastre; perte de connaissance. Vomissements. Abdomen sensible, peu ballonné, parois très rigides. Il se forme peu à peu à l'épigastre une tumeur mal limitée. Traitement, opium. Après trois semaines, opération.

Incision sur la tumeur. Epiploon adhérent à la paroi abdominale. A travers les adhérences, le doigt pénètre derrière l'estomac, à un niveau très adhérent à la rate; poche contenant du pus à très forte odeur. On ne trouve pas de perforation. Lavage de la poche. Drainage. On retire le drain le quinzième jour. Guérison, après phlébite double.

21. — GILFORD. Perforated gastric ulcer, *Brit. med. Journ.*, 1893, I, p. 944.

F., vingt ans. Antécédents : quelques accès de gastralgie et des vomissements; le 19 octobre 1892, douleur atroce dans le ventre, respiration uniquement costale; ventre dur, paroi rétractée; nausées sans vomissements. Deuxième accès douloureux, quelques heures après le premier. Laparotomie, deux jours après le début des accidents. Incision sus-ombilicale. Épanchement avec débris alimentaires. Perforation de l'estomac au niveau de la petite courbure permettant l'introduction du doigt. Suture. Lavage. Drainage. Fermeture du ventre. Alimentation rectale. Les aliments liquides, introduits par la bouche, passent par la plaie. Affaiblissement. Broncho-pneumonie à gauche; puis ouverture d'un foyer purulent péri-stomacal à travers la plaie. Accidents septicémiques. Mort le trente et unième jour. Autopsie : Abcès entre le foie et l'estomac. Deux ulcères, l'un sur la grande courbure, cicatrisé; l'autre, qui avait donné lieu à la perforation, sur la petite courbure.

22. — HASLAM. Perforated gastric ulcer, *Lancet*, 1893, II, p. 327.

F., dix-sept ans. Antécédents gastriques. Hématémèses. Perforation d'estomac. En se lavant, deux heures après le repas, douleurs très fortes et subites à l'épigastre. Laparotomie quatre heures et demie après le début des accidents. Gaz et liquide trouble dans la cavité péritonéale. Perforation de la paroi antérieure de l'estomac, près du cardia et de la petite courbure. Elle permet l'introduction du bout du petit doigt, et est située au milieu d'une masse indurée. Suture à trois étages. Drain en verre entre le foie et l'estomac. Mort quarante heures après l'opération. Autopsie : Péritonite suppurée diffuse. Suture intacte.

23. — HAWARD. Perforated gastric ulcer, *Brit. med. Journ.*, 1893, I, p. 118 et 952.

F., vingt-six ans. Antécédents gastriques. Symptômes de perforation d'ulcère gastrique. Collapsus. Laparotomie quatorze heures après le début des accidents. Perforation située sur la paroi postérieure, des dimensions du petit doigt. Suture impossible à cause de l'étendue de l'infiltration et de l'épaississement de la paroi stomacale. Suture de l'estomac à la paroi abdominale, des bords de l'ulcère aux lèvres de la plaie abdominale. Lavage de la cavité péritonéale. Drain placé dans l'estomac. Fistule gastrique. Empyème à gauche. Mort à la fin de la sixième semaine. Autopsie : estomac adhérant fortement à la paroi abdominale. Abcès à la base du poumon gauche.

24. — LE DENTU. Ulcère perforé ayant fait croire à une occlusion. Laparotomie. Mort. *Revue internationale de Thérapeutique*, 30 janv. 1893.

H., quarante-deux ans; quelques antécédents dyspepsiques (gastralgie, vomissements). Début bruyant, puis douleurs à l'épigastre et à l'aine gauche, vomissements bilieux, arrêt des matières et des gaz. Collapsus.

Sensibilité dans la région lombaire et le cul-de-sac de Douglas. Diagnostic : péritonite aiguë et occlusion intestinale. Opéré d'urgence le troisième jour après le début des accidents. Laparotomie par Lyot. Incision médiane inférieure. On trouve dans le ventre un liquide stomacal analogue aux matières vomies. Exploration du bassin sans résultat. Agrandissement de l'incision par en haut; perforation comme un pois à la face postérieure de la région pylorique de l'estomac. Suture. Lavage. Drainage. Mort en douze heures. Autopsie : Péritonite. Ulcère stomacal perforé.

25. — BENETT. A case of perforated gastric ulcer, *Lancet*, 1894, II, p. 21.

F., quarante et un ans. Pas d'antécédents gastriques. Douleurs vives et brusques à l'épigastre. Pas de vomissements. Abdomen légèrement distendu. Respiration abdominale fort diminuée, mais pas complètement absente. Laparotomie huit heures et demie après le début des signes de la perforation gastrique. Ulcère situé sur la paroi postérieure, près du pylore. Liquide trouble dans le péritoine. Foie et pylore couverts de plaques de fibrine. Suture. Nettoyage à sec. Pas de drainage. Guérison.

26. — GILFORD. Perforated gastric ulcer, *Lancet*, 1894, I, p. 1369.

F., vingt-neuf ans. Douleurs vives et subites au niveau de l'ombilic. Muscles abdominaux rigides. Respiration costale. Laparotomie, huit heures et demie après le début des signes de perforation gastrique. Celle-ci est trouvée sur la partie moyenne de la paroi antérieure. Excision des bords de l'ulcère. Suture. Irrigation et drainage. Guérison.

27-29 — MACLAREN, Perforated gastric ulcer, *Brit. med. Journ.*, 1894, II, p. 863; *Centralbl. f. Chirur.*, 1895, p. 302.

1. Ulcère perforé de l'estomac. Laparotomie, douze heures après début des accidents. Suture. Mort par péritonite.

2. F., quatorze ans. Ulcère perforé de l'estomac. Laparotomie, neuf heures après le début des accidents. Suture. Guérison.

3. Ulcère perforé de l'estomac. Laparotomie, cinq heures après l'accident. Suture. Mort par péritonite. Suppuration pelvienne attribuée à un lavage insuffisant.

(*A suivre.*)

DE LA

VALEUR CLINIQUE DE LA COURBE LEUCOCYTAIRE

DANS LES MALADIES CHIRURGICALES

ET EN PARTICULIER DANS L'APPENDICITE

ÉTAT DE LA QUESTION

Par le Dr Ch. JULLIARD

Privat-docent,
Chef de clinique chirurgicale à l'Université de Genève.

(*Suite* [1].)

A. Appendicites non suppurées.
(Adhésives. Exsudatives.)

I. — Forme bénigne.

Les signes cliniques habituels sont peu accentués et non inquiétants. La température est normale, ou légèrement élevée, au début de la crise. Parfois on ne constate qu'une sensibilité un peu exagérée an niveau de la fosse iliaque. Il peut exister un empâtement plus ou moins étendu qui disparaît bientôt.

La guérison s'opère spontanément et sans tarder.

Leucocytose. Dans la règle, elle est nulle ou légèrement élevée au début, sans dépasser toutefois le chiffre de 22 000.

En voici trois exemples représentant trois types différents.

Obs. I. — (Curschmann). O. M., trente-trois ans, manœuvre. Entré le 1er avril 1899 (6e jour de la maladie), avec un large exsudat, sensible à la palpation, s'étendant à trois travers de doigt au-dessus du ligament de Poupart. Cet exsudat diminue rapidement.

Le 6, il n'existe qu'une petite dureté, sensible dans la fosse iliaque.

Le 13 avril, elle a complètement disparu et le malade sort guéri (Voir courbe I).

1. Voir le numéro de mai 1904.

Obs. II. — (*Idem*). W. M., dix-sept ans, domestique. Entré le 3 janvier 1900 (4e jour de la maladie). Il existe, à un demi travers de doigt au-dessus du ligament de Poupart, à la hauteur de la crête iliaque, une place sensible à la palpation, grande comme une pièce de cinq francs. Le 12e jour de la maladie, l'exsudat n'est plus appréciable. Le malade sort guéri (Voir courbe II).

Obs. III. — (*Idem*). Ce cas est très intéressant parce qu'il a pu être observé depuis le 2e jour de la maladie. M. D., dix-neuf ans, entrée à l'hôpital le 26 mars 1900. Elle avait déjà, au moment de son entrée, une résistance mal limitée dans la fosse iliaque droite, s'étendant en dedans jusqu'à la ligne blanche et en haut à trois travers de doigt au-dessus du ligament de Pou-

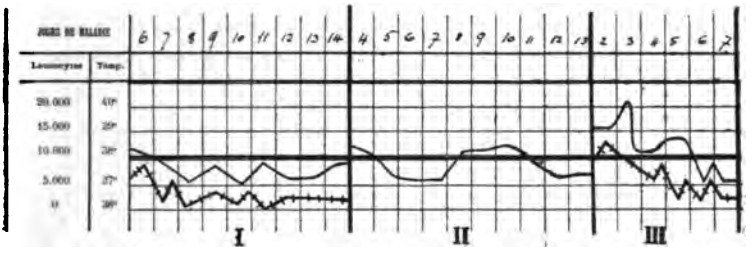

Tracés 1, 2, 3.

part. Dans les jours suivants, cette résistance se transforme en une tuméfaction bien limitée, de la grosseur d'un œuf de poule.

Déjà, le 30, l'exsudat commence à rétrocéder.

Le 5 avril, les douleurs et les signes objectifs ont disparu.

Le 10 avril, la malade sort (voir courbe III).

La ligne pleine représente la courbe leucocytaire.

La ligne barrée représente la courbe thermique.

La courbe leucocytaire, dans ces 3 cas, correspond exactement à la courbe thermique, elle lui est parallèle. Elle est en rapport également avec l'intensité des symptômes.

Elle fournit la preuve qu'il n'existe pas de pus.

II. — Forme bruyante.

L'établissement des symptômes est bruyant, inquiétant. La douleur est extrême au niveau de la fosse iliaque. Dans les premières quarante-huit heures, on ne peut prévoir l'évolution ultérieure de la crise.

La fièvre cependant est nulle ou peu élevée. Mais bientôt, au bout de un ou deux jours, le calme se rétablit, l'intensité des symptômes

initiaux diminue considérablement et la maladie continue à évoluer avec un caractère bénin.

Leucocytose. Très élevée au début, elle redescend rapidement à la normale (en un ou deux jours) pour s'y maintenir, éventuellement avec quelques exacerbations passagères.

Obs. IV. — (Personnelle). Très caractéristique. R. F., vingt-huit ans, ménagère. Entre à l'hôpital le 6 mai 1902 (1er jour de la maladie). Le matin même, elle est prise d'une violente douleur au côté droit de l'abdomen. A plusieurs reprises, elle a des vomissements. L'abdomen est tendu, ballonné,

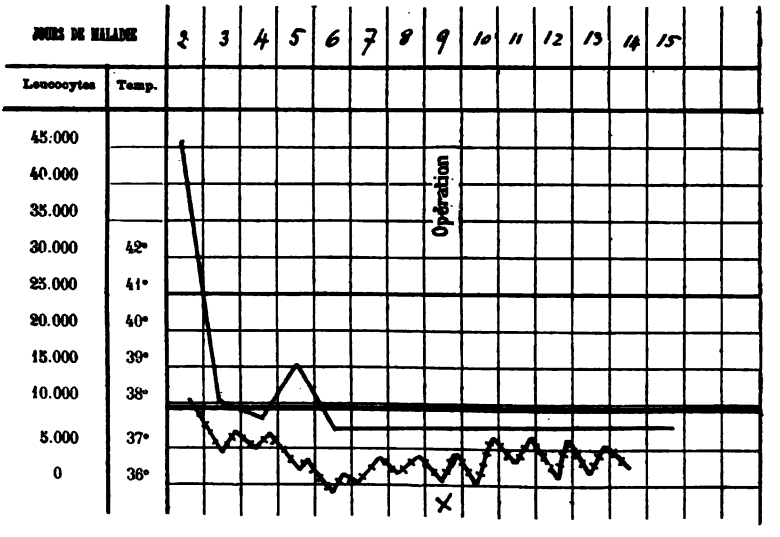

Tracé 4.

douloureux dans toute son étendue, mais spécialement au point de Mac Burney. Il existe une résistance profonde au niveau de la fosse iliaque. Cependant, la percussion révèle une sonorité complète dans toute l'étendue du ventre. Température, 38°,2, normale depuis le lendemain. Le surlendemain (3e jour de la maladie), l'abdomen est toujours très douloureux, ballonné. Pas de vomissements. Le 4e jour, les douleurs sont beaucoup moins fortes et mieux localisées. La malade demande de la nourriture. Le 5e jour, légère recrudescence de la douleur. Le 6e jour, la douleur a cessé. On ne sent pas d'empâtement. Le 10e jour, opération. Appendice adhérent au cæcum, légèrement hypertrophié. Suites opératoires bonnes. Réunion per primam. Sort guérie.

Ce cas démontre nettement qu'une forte leucocytose *passagère* ne signifie pas abcès. Il faut signaler ici en outre la discordance entre la courbe thermique et la courbe leucocytaire au début.

La chute rapide de la leucocytose le 3e jour indiqua d'une façon nette qu'il n'y aurait pas suppuration.

La courbe leucocytaire démontre ici, d'une façon éclatante, l'inutilité et la fausseté des indications fournies par les examens isolés du sang.

III. — Forme soutenue.

Les symptômes cliniques sont de moyenne intensité, sans tendance à s'aggraver ni à s'améliorer.

Il est souvent impossible de se rendre compte s'il existe ou non un abcès. Il peut y avoir des signes inquiétants : vomissements, sensibilité assez exagérée, etc.

La température est en général normale, mais peut s'élever à certains moments jusqu'à 39°.

Ce qui caractérise cette forme, c'est que l'état en question se prolonge plus que de coutume, il peut durer plusieurs semaines.

Il se termine dans la règle par une guérison momentanée spontanée. Si l'on opère au cours de la crise, on ne trouve pas de pus, mais un appendice gros, hyperémié, avec ou sans formation de vase clos, souvent sur le point de se perforer, adhérent au voisinage. Cette forme comprend en général les malades qui ont eu plusieurs crises antérieures, les formes chroniques.

Leucocytose. Elle se maintient dans tout le cours de la crise entre la normale d'une part et la limite inférieure de suppuration (soit entre 10 000 et 25 000).

Elle peut présenter des élévations momentanées coïncidant avec une augmentation des phénomènes morbides.

Son abaissement persistant au niveau normal indique la guérison. Son élévation progressive indique l'apparition du pus. Le cas fait partie alors d'une des formes suivantes.

Obs. V. — (Wassermann). B. K., trente-huit ans, cordonnier, tombe malade le 24 décembre. Fortes douleurs dans la partie droite de l'abdomen, selles irrégulières. A l'entrée, le 26 décembre, le malade se plaint de douleurs dans la partie droite de l'abdomen. Arrêt des selles et des gaz. Vomissements bilieux. Teint légèrement cyanotique. Pouls, 102. Température, 39°. La région de la fosse iliaque droite est très sensible à la pression. Tout le ventre est tendu, mais pas ballonné. Dans la région iléo-cæcale, spécialement en dehors, on sent une résistance diffuse, accompagnée de légère voussure.

Toucher rectal : résultat négatif.

Le 5e jour, les douleurs diminuent.

général s'améliore ; la douleur diminue ; le mieux s'accentue tous les jours ; l'empâtement se résorbe et finit par disparaître complètement. Le 31, opération : péritonite adhésive. Les anses intestinales sont accolées, rouges. Entre elles existe un espace, près de l'appendice, où l'on distingue les traces d'une ancienne collection purulente. L'appendice, qui est petit, est tordu sur lui-même, obstrué. Extirpation. Suites opératoires simples. Réunion per primam.

Le + indique l'opération.

Dans cette forme, il peut y avoir discordance complète entre les

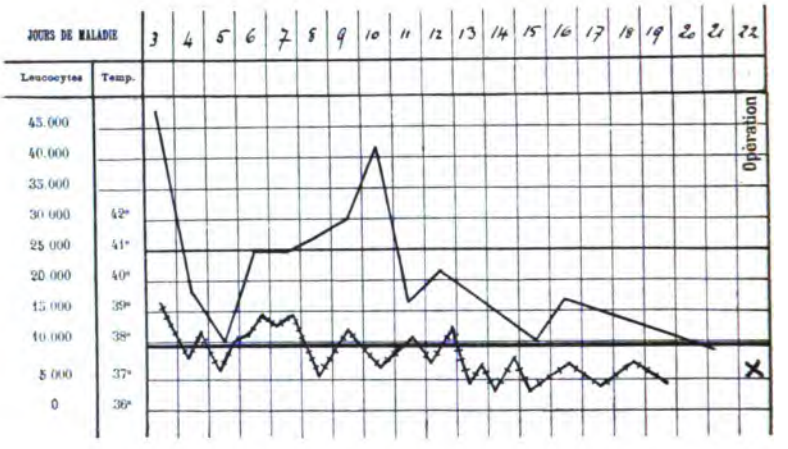

Tracé 7.

courbes leucocytaires et thermiques, car la fièvre peut faire complètement défaut.

Dans le cas précédent (obs. VII), il est intéressant de remarquer que la fièvre est tombée avant la leucocytose. Celle-ci n'a disparu qu'avec les dernières manifestations du processus inflammatoire, ce qui est encore en faveur de sa sensibilité. Il sera donc favorable, si l'on a l'habitude d'opérer à froid, d'attendre le retour complet de la leucocytose à la normale et non pas de se fier seulement à la chute de la température pour intervenir.

V. — Forme enkystée.

L'évolution de la maladie est en général chronique. Les symptômes indiquant le pus ne sont pas toujours nettement accusés. C'est l'opération, le plus souvent, qui révèle sa présence.

Leucocytose. Oscille entre la limite normale et la limite de suppura-

tion (25 000). Elle dépasse rarement ce chiffre excepté quand l'abcès acquiert une tendance nouvelle à s'étendre. La courbe leucocytaire ressemble beaucoup à celle de la forme non suppurée dite « continue ». La différence entre ces deux formes se manifeste par les symptômes cliniques, en particulier par la fièvre.

Obs. VIII. — (Wassermann), résumée. B. S., vingt et un ans, tailleur. Appendicite datant de huit années. La crise débute brusquement par des douleurs très fortes, frisson, arrêt des matières. On constate, à l'arrivée à l'hôpital, une résistance et une faible voussure dans la fosse iliaque, sensible, s'étendant jusque dans la région rénale. Fièvre à caractère rémittent. *Le nombre des leucocytes atteignit au maximum 16 200.* Opération: Adhérences épaisses. On ouvre la cavité d'un abcès circonscrit par une forte coque siégeant en dehors du péritoine et s'étendant jusque dans la région rénale. Évacuation de pus. Tamponnement. La veille de l'opération, le nombre des leucocytes fut de 16 700 et le jour même, de 25 600, ce qui avait engagé à intervenir.

Le diagnostic d'abcès péri-appendiculaire et même périnéphrétique put, dans ce cas, être posé avec certitude, d'après l'ensemble des symptômes, la sensibilité à la pression qui durait depuis des semaines, la résistance de la fosse iliaque, la voussure et la matité de la région rénale, la fièvre, malgré le tableau en somme compliqué de la maladie.

L'examen leucocytaire, indépendamment du moment qui précéda l'opération, ne montra pas une élévation notable des globules blancs.

La cause de ce manque durable d'une leucocytose accentuée doit être cherchée dans le fait que l'abcès s'était enkysté hors du péritoine durant la maladie qui avait évolué d'une façon chronique. L'élévation soudaine constatée avant l'opération fut causée très probablement par un début d'envahissement du péritoine par le pus.

C. — Appendicites suppurées.

VI. — Forme progressive.

Les symptômes habituels indiquent la présence d'un accès qui s'étend de plus en plus. Parfois on ne peut constater cette extension, qui s'opère dans la profondeur. La fièvre est élevée. Il existe des cas cependant où la température reste normale.

Leucocytose. Elle augmente progressivement, régulièrement, jusqu'au moment où le pus est évacué.

Dans certains cas, formant l'exception cependant, la leucocytose

peut faire complètement défaut malgré l'existence indubitable d'une collection purulente. Cette anomalie, signalée particulièrement par Grawitz, ne peut être suffisamment expliquée actuellement.

Obs. IX. — (Curschmann). B. M., dix-sept ans, commissionnaire. Entré le 15 octobre 1899, le 3e jour de la maladie. Il existe une région peu résistante, légèrement mate, sensible à la pression, grosse comme la paume de la main, au-dessus du ligament de Poupart droit. On ne peut pas sentir de tuméfaction bien limitée. Le 7e jour de la maladie, la résistance est plus

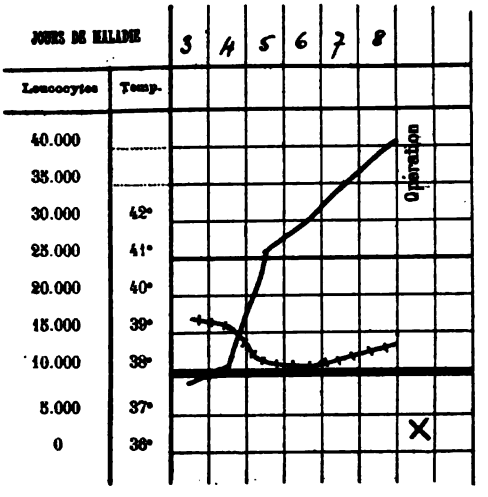

Tracé 8.

accusée. On transfère le malade en chirurgie. Incision. Évacuation d'une moyenne quantité de pus avec un coprolithe (Voir courbe VIII).

Il est impossible de prévoir quelle eût été la terminaison de la crise si l'on n'avait pas opéré. L'abcès eût pu se refroidir et diminuer. Il eût pu également s'étendre toujours plus et s'ouvrir soit à l'extérieur, soit dans le péritoine. L'augmentation progressive du nombre des leucocytes pendant 5 jours fait plutôt croire à cette dernière alternative.

VII. — Forme à poussées.

Cette forme est caractérisée par des périodes de recrudescence des phénomènes morbides alternant avec des périodes d'amélioration. Il se produit des poussées successives pendant lesquelles la collection s'étend, augmente de volume. Dans l'intervalle, le processus infec-

tieux semble s'atténuer. La guérison spontanée peut s'obtenir, mais le pus qui s'est amassé en grande quantité, ne peut pas toujours se résorber, et l'opération, même à froid, révèle presque toujours l'existence d'un abcès. La fièvre présente une courbe inégale, à grandes oscillations; il existe souvent des périodes d'apyrexie coïncidant avec l'amélioration de l'état local.

Leucocytose. La courbe leucocytaire présente de grandes oscillations correspondant aux périodes cliniques sus-mentionnées. Son ascension indique que l'abcès a de la tendance à s'étendre, à augmenter, récupère une activité nouvelle. Sa chute correspond à une période d'accalmie.

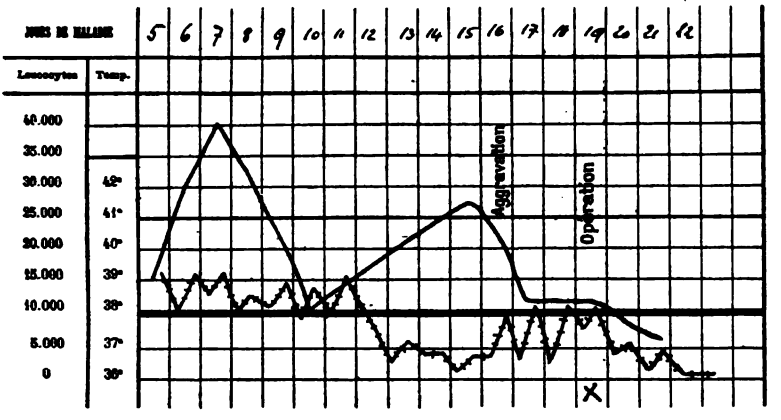

Tracé 9.

Son élévation ou sa descente peuvent précéder de plusieurs jours les fluctuations correspondantes de la courbe thermique. Elles ont donc plus de valeur que cette dernière et sont un moyen plus rapide d'apprécier l'évolution du processus morbide. La courbe leucocytaire reste à la normale quand l'abcès est refroidi.

Obs. X. — (Personnelle). V. P., dix-huit ans, garçon d'écurie. Entre au 5e jour de la maladie. Celle-ci a débuté brusquement par de violents maux de ventre et des vomissements.

La douleur a diminué alors pour reprendre au moment de l'arrivée à l'hôpital. On constate alors l'existence d'un très volumineux empâtement dans la fosse iliaque, remontant jusqu'à l'ombilic. Très forte résistance, douleur violente. Toucher rectal négatif. Le 7e jour, on constate une amélioration. La douleur est moins forte, la voussure semble diminuer, mais la fièvre persiste. Elle tombe brusquement entre le 11e et le 12e jour. Cependant, tout à coup, les phénomènes reprennent avec plus d'intensité. La fosse iliaque devient extrêmement sensible et on aperçoit une voussure

très accentuée à cet endroit. C'est une collection qui bombe sous la peau. Le 19e jour, opération. Évacuation d'une grande quantité de pus. Suites opératoires normales.

On remarque dans ce cas que l'élévation ou l'abaissement de la courbe leucocytaire ont toujours précédé les variations correspondantes de la courbe thermique.

VIII. — Forme grave.

Connue sous le nom de gangreneuse, ou péritonitique. La marche de l'affection est très rapide; le péritoine est rapidement envahi dans une étendue plus ou moins grande. Le processus morbide, qui a l'appendice pour siège, est très intense. La réaction n'a souvent pas le temps de se faire.

Les symptômes en ont été bien décrits par Coste :

1° Basses températures qui doivent être envisagées comme des températures de collapsus, et discordance existant entre elles et le pouls qui est très souvent très fréquent. 2° Paralysie immédiate et complète de l'intestin, qui provoque les mêmes symptômes que l'ileus. 3° Agitation et affaiblissement rapide de l'organisme.

Leucocytose. Les faits ne permettent pas d'établir des règles suffisamment constantes. On peut distinguer cependant deux modalités : 1° la leucocytose est très basse, souvent subnormale. — Ce cas-là comporte un pronostic grave. C'est l'indice que l'organisme ne réagit plus. 2° Ou bien la leucocytose est assez élevée et tend à augmenter. Cela indique que l'organisme réagit, en formant du pus.

Mais on ne peut tirer un pronostic uniquement des indications fournies par l'examen du sang. Ces formes sont encore mal connues au point de vue clinique, et l'opinion du chirurgien doit se baser sur l'ensemble des symptômes observés.

Voici quelques types de courbes leucocytaires chez des malades atteints d'appendicite grave avec péritonite généralisée. Dans les cas XI, XIII et XIV (courbes X, XII, XIII), la mort est survenue. Dans le cas XII (courbe XI), l'opération réussit à sauver le malade.

Il faut remarquer ici que la courbe leucocytaire n'indique pas l'issue terminale de l'affection, et par conséquent ne peut former les éléments d'un pronostic définitif. Elle indique seulement la manière dont se comporte l'organisme au moment de l'observation, et acquiert par cela même une valeur momentanée. Tel individu, par exemple, qui réagit très bien au début de la crise, succombera aux suites de la péritonite généralisée, purulente, laquelle, cependant,

est bien l'expression la plus nette de la défense de l'organisme. La courbe leucocytaire indiquera dans ce cas la formation de cette péritonite; elle sera donc la preuve que l'organisme réagit, mais ne permettra pas de savoir si celui-ci succombera ou non à l'extension trop vaste du processus infectieux. Les signes cliniques habituels seuls pourront trancher la question.

Obs. XI. — (Stadler). Appendicite datant de quatre jours. Péritonite purulente généralisée à la suite de gangrène et de perforation de l'appendice. Exitus (Voir courbe X).

Obs. XII. — (Wasserman.) Attaque d'appendicite observée le 1er jour de

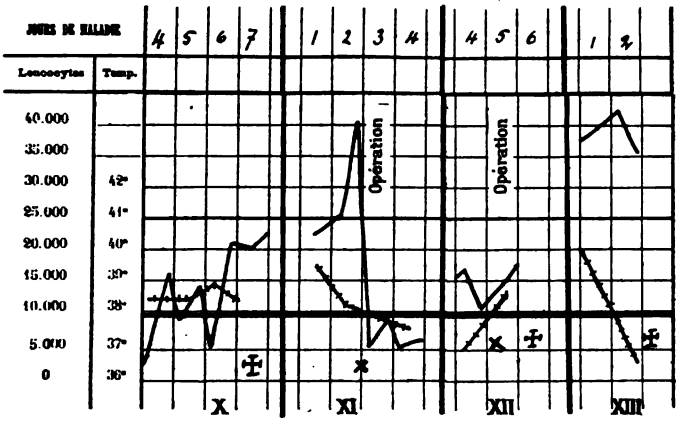

Tracés 10, 11, 12, 13.

la crise. Le lendemain, opération. Péritonite généralisée (Voir courbe XI). L'élévation de la courbe a été, dans ce cas, d'un pronostic favorable.

Obs. XIII. — (Wassermann). Résumée. S. W., vingt ans, domestique. Début brusque de la maladie le 20 janvier, fortes douleurs, vomissements bilieux. Arrêt des selles et des gaz. Deux jours après son entrée, vomissements fécaloïdes. *12 200 leucocytes.* Température, 37°,2. Transféré en chirurgie pour symptômes d'iléus. Facies abdominal. Langue chargée. Pouls, 112, régulier, plein. Abdomen tendu, généralement sensible. Matité et résistance dans la fosse iliaque droite. Le toucher rectal révèle une résistance douloureuse à droite.

Opération : péritonite généralisée. L'appendice présente à sa base une perforation ; il est extirpé. Coprolithe. Drainage. Suture. Infusion salée.

Le chiffre bas des leucocytes accompagné de symptômes graves est d'un fâcheux pronostic, comme le démontre fort bien cette observation.

Obs. XIV. — (Wessermann). Péritonite purulente généralisée consécutive à une perforation du cæcum. Exitus (Voir courbe XIII).

Ici, au contraire, on a observé une leucocytose élevée; mais, comme elle coïncidait avec un ensemble de phénomènes cliniques très graves, elle ne pouvait plus être envisagée comme un indice de la réaction favorable de l'organisme, mais bien comme une leucocytose d'agonie.

Perforation. Au moment de la perforation d'un abcès appendiculaire dans la cavité péritonéale, on constate un léger abaissement de la courbe leucocytaire suivi soit d'une élévation si la péritonite se développe, soit d'un abaissement encore plus grand ou d'un maintien à l'état stationnaire si l'organisme ne peut réagir et succombe.

IX. — Formes anormales.

Grawitz a attiré l'attention sur le fait qu'on peut observer des appendicites suppurées qui ne sont pas accompagnées d'une augmentation des leucocytes. Ces formes constituent une anomalie que l'on ne peut expliquer dans l'état actuel de nos connaissances, mais qu'il sera bon d'avoir toujours présentes à la mémoire, lors de l'interprétation d'une courbe leucocytaire.

Ces faits cependant ne sont pas de nature à détruire complètement la valeur du symptôme dont il est question ici. On ne refuse pas à la mensuration de la température du corps toute valeur clinique parce qu'on a constaté des cas de suppurations abdominales évoluant sans fièvre. Il en est de même pour les indications fournies par la leucocytose.

Avant d'exposer les conclusions pratiques qui ressortent des faits cités plus haut, il me reste à examiner de quelle façon se comporte la leucocytose après l'opération.

Suites opératoires.

A. — *Simples.*

a. *Appendicites non suppurées.* Si la plaie guérit par première intention, la courbe leucocytaire, après une courte élévation post-opératoire, reste à la normale. Si la plaie s'infecte et suppure, cette suppuration est révélée par une élévation de la courbe qui disparaît au moment de l'évacuation du pus.

b. *Appendicites suppurées.* Au moment de l'évacuation de l'abcès

(spontanée ou artificielle), la courbe leucocytaire tombe, dans la règle, à la normale, soit brusquement, soit progressivement. Cette

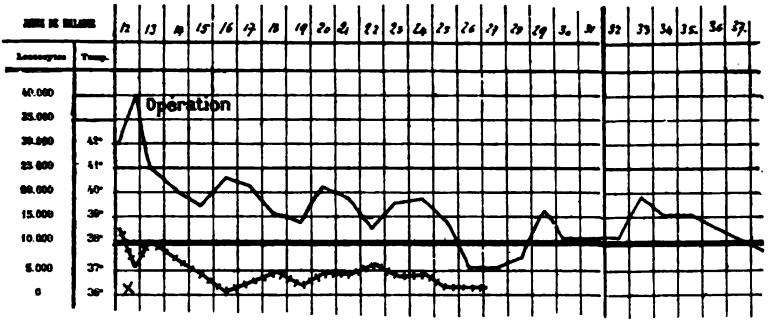

Tracé 14.

dernière alternative a lieu lorsque la plaie sécrète beaucoup de pus ou que le drainage est insuffisant (Courbe XIV).

B. — *Compliquées.*

a. *Rétention.* La courbe leucocytaire, après une chute momentanée, remonte à son niveau antérieur, ou le dépasse même, s'il

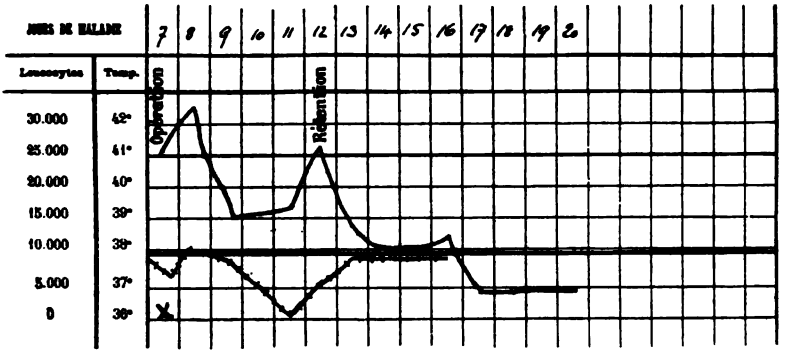

Tracé 15.

existe de la rétention, ou un second foyer. Il en est de même lorsqu'un pansement trop occlusif empêche l'issue du pus (Courbe XV).

b. *Apparition d'une autre maladie.* L'apparition d'une affection (pneumonie, érysipèle) qui par elle-même provoque de la leucocytose, s'accompagne d'une élévation de la courbe leucocytaire, qui

peut éventuellement se surajouter à l'élévation due à l'appendicite elle-même.

La courbe leucocytaire n'a pas été étudiée dans ce qui concerne les rapports entre l'appendicite et la péricholécystite.

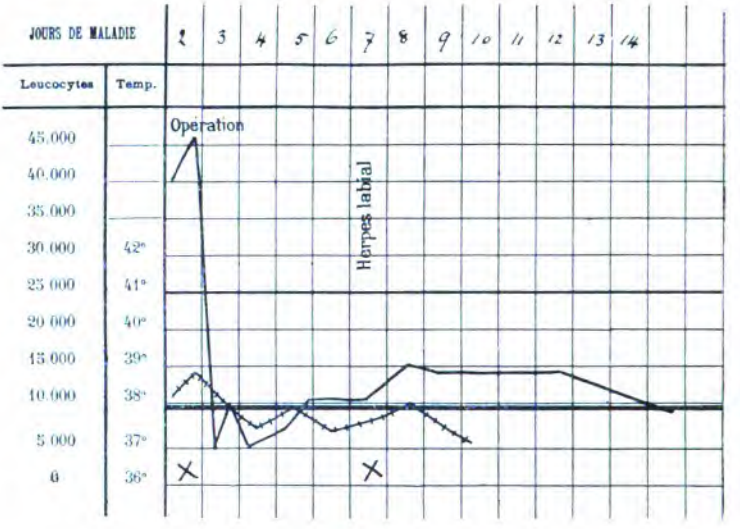

Tracé 16.

Obs. XV. — (Wassermann.) Le 2e jour, opération ; le 7e jour, apparition d'un fort *herpès labial*. (Appendicite suppurée) (Voir courbe XVI).

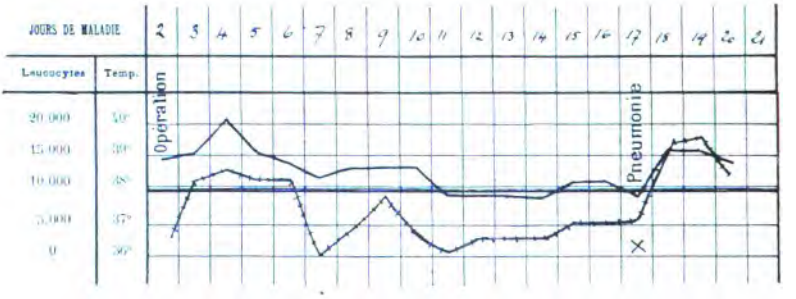

Tracé 17.

Obs. XVI. — (Curschmann). Appendicite suppurée. Apparition d'une *pneumonie* le 17e jour (Voir courbe XVII).

Obs. XVII. — (Personnelle). Appendicite suppurée. L'appendice n'a pu être trouvé lors de l'évacuation de l'abcès.

Le 23e jour, il se produit un *second foyer purulent* à une certaine distance. On l'évacue.

Le 26e jour, nouvelle *rétention* ; le 28e jour, nouvelle opération, résection de l'appendice.

A partir de ce jour, il se développe une *endocardite aiguë*, qui finit par emporter le malade et dont l'apparition est révélée par l'ascension de la courbe (Voir courbe XVIII).

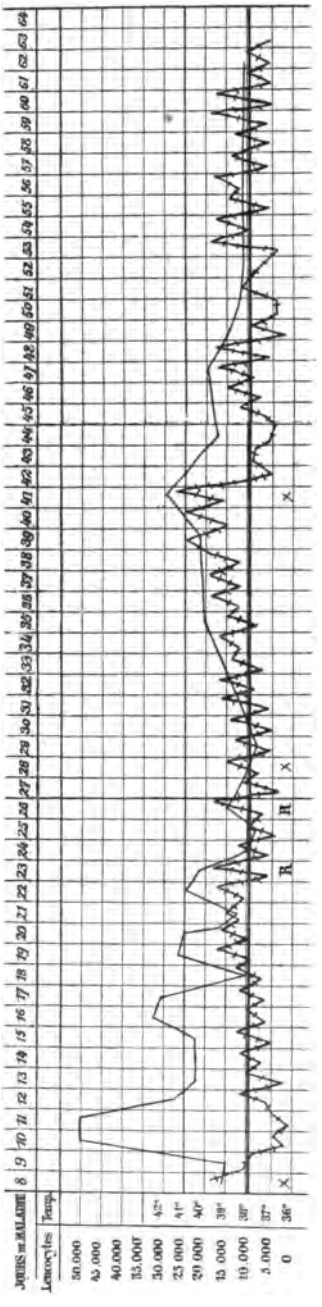

Tracé 18.

Conclusions pratiques.

La recherche de la leucocytose dans l'appendicite n'est pas destinée à remplacer les symptômes habituels qu'une longue expérience a consacrés. Mais elle pourra, dans bien des cas, servir à les compléter et à les contrôler. A ce titre, elle mérite de prendre place dans le cadre de la symptomatologie clinique.

Utilité de la recherche de la leucocytose au point de vue du :

Diagnostic.

1° Les appendicites non suppurées sont caractérisées par une courbe leucocytaire qui oscille soit autour de la normale (9000), soit entre la normale et la *ligne inférieure de suppuration* (c'est-à-dire entre 10 000 et 25 000).

Cette courbe peut présenter, dans certains cas, une élévation initiale parfois considérable, mais qui n'est que passagère.

2° Les appendicites suppurées se distinguent par une courbe leucocytaire se maintenant pen-

dant 2-3 jours au moins au delà de la limite inférieure de suppuration (25000).

3° Les appendicites gangreneuses, à allure grave, s'accompagnent de variations leucocytaires encore mal déterminées. On peut cependant constater qu'une courbe leucocytaire normale, ou hyponormale, concomitante à des phénomènes généraux graves, indique la marche foudroyante de l'affection et la non résistance de l'organisme. Une leucocytose élevée indiquera la formation d'une péritonite purulente.

4° La courbe leucocytaire revêt certaines formes particulières relativement constantes, qui se trouvent être en rapport avec les diverses modalités cliniques de l'affection.

Elles ont été exposées plus haut.

En conséquence, la courbe leucocytaire permet de distinguer une appendicite suppurée d'une fièvre typhoïde, d'une tumeur non inflammatoire du cæcum ou de la stase fécale dans cet organe. Dans le premier cas, elle est élevée, dans les autres, elle est normale.

Le diagnostic d'une des formes d'appendicite ne devra pas être basé uniquement sur les indications fournies par la courbe leucocytaire, mais devra résulter de la comparaison de celle-ci avec les signes cliniques habituels. Toutefois, lorsqu'ils seront en contradiction manifeste les uns avec les autres, on devra attribuer une importance toute particulière aux indications fournies par la courbe leucocytaire. Lorsque celle-ci, surpassant le chiffre de 25 000 pendant plusieurs jours, indiquera l'existence d'une suppuration, son importance sera prépondérante sur les autres symptômes. En effet, il arrive souvent qu'une collection suppurée appendiculaire ne peut être révélée avec certitude au moyen des signes somatiques, et les indications fournies par la température sont souvent infidèles ou fausses. L'absence d'une leucocytose élevée n'infirmera pas la présence d'une collection suppurée, celle-ci pouvant évoluer exceptionnellement sans augmentation du nombre des globules blancs.

Au point de vue du diagnostic, la courbe leucocytaire possède une valeur au moins égale, sinon supérieure à celle de la courbe thermique.

Elle sera rigoureusement établie dans les cas douteux, ceux où les signes habituels ne permettront pas de déterminer exactement la modalité clinique de l'affection.

Pronostic.

1° Dans les quarante-huit premières heures de la crise, on ne peut tirer de l'examen de la leucocytose des éléments utiles pour le pro-

nostic; car une haute leucocytose initiale, passagère, peut s'obtenir aussi bien dans l'appendicite simple (forme bénigne ou forme bruyante) que dans la gangreneuse.

2° La tendance de la courbe à s'élever ou à s'abaisser, par contre, est de toute importance. L'élévation indique la formation du pus, l'extension du processus infectieux, ou un retour de son activité. L'abaissement révèle la bénignité de l'affection ou la résolution d'un abcès déjà constaté.

3° Dans les formes graves, péritonitiques, une haute leucocytose est plutôt d'un bon pronostic dans ce sens qu'elle indique une réaction favorable de l'organisme. Lorsqu'elle coïncide avec des phénomènes généraux très graves, elle doit être considérée comme une leucocytose d'agonie. Une leucocytose faible, ou nulle, alors que les signes cliniques ne font pas prévoir une guérison prochaine, est d'un mauvais pronostic pour une raison inverse de la précédente.

Traitement.

Les indications fournies par la leucocytose varient suivant que l'on appartient à la secte des interventionnistes ou à celle des temporisateurs.

1° Le retour de la courbe leucocytaire à la normale et son maintien à ce niveau, indiquent d'une façon plus sûre, par la chute de la courbe thermique, que le processus infectieux a cessé son activité et que l'opération à froid peut être pratiquée. Ce fait est particulièrement utile dans les cas qui évoluent sans fièvre.

2° Une collection suppurée ne sera véritablement refroidie que lorsque les courbes leucocytaire et thermique seront retombées à la normale. Il faudra donc attendre ce moment pour évacuer l'abcès.

3° Les chirurgiens qui opèrent aussitôt qu'ils constatent un abcès appendiculaire — et heureusement ils sont de plus en plus rares — trouveront une justification à l'intervention dans le fait que la courbe leucocytaire se sera maintenue, pendant 2 ou 3 jours au moins, au delà de 25 000.

4° Si l'élévation permanente de la courbe leucocytaire au delà de 25 000 indique la présence du pus et toutes les conséquences qui en découlent, l'absence d'une telle leucocytose ne devra pas contr'indiquer l'opération, lorsque les signes habituels y seront favorables, car il peut exister des cas d'appendicite, rares il est vrai, sans leucocytose.

5° Dans les formes graves, l'indication de l'intervention sera basée

plus sur les symptômes cliniques habituels que sur le contenu du sang en leucocytes.

En résumé : *la courbe leucocytaire devra être rigoureusement établie dans tous les cas où le chirurgien ne serait pas nettement fixé soit sur la modalité clinique du cas qu'il observe, soit sur la tendance à l'aggravation ou à l'amélioration du processus infectieux.*

Dans ces conditions (lorsque le cas inspire le moindre doute), les indications fournies par la recherche de la leucocytose seront de la plus haute importance en ce qui concerne le diagnostic, le pronostic ou le traitement.

Si je me suis étendu un peu plus longuement sur le chapitre de l'appendicite, c'est que ce qui y a été dit s'adapte également aux affections inflammatoires suppurées dont il va être question. Je ne ferai donc que mentionner, dans la suite, les particularités qui caractérisent ces dernières.

Suppurations parapéritonéales.

Je rassemble sous ce titre les collections purulentes ayant un rapport de voisinage direct avec la grande séreuse.

Comme je l'ai déjà dit, les collections de ce genre s'accompagnent d'une leucocytose plus élevée que celles qui siègent à une certaine distance du péritoine.

a. *Suppurations pelviennes chez la femme.*

D'après *Dützmann* (194), *Bérard et Descos* (193), *Kirchmayer* (195), *Lautenberg* (196), *Leuenburg* (197), *Schulten* (201), *Wesel* (202), etc., l'existence d'une leucocytose durable de 12 à 15 000 globules blancs est très favorable à la présence du pus. Un chiffre de 25 000 indique formellement l'existence de ce liquide, même en l'absence de fièvre, qui fait souvent défaut.

Il s'agit naturellement d'affections aiguës, les affections chroniques ou tuberculeuses pouvant évoluer sans hyperleucocytose. Cependant, il est rare qu'une collection à évolution chronique ne s'accompagne pas d'une augmentation des globules blancs pouvant aller même jusqu'à 15 000.

Dützmann rapporte à ce propos un fait des plus instructifs. Il s'agissait d'une femme chez laquelle tous les symptômes, palpation, aspect général, anamnèse, parlaient pour un carcinome, qui n'eut aucune élévation de la température, et qui pourtant fut reconnue

atteinte d'une métrite purulente seulement sur l'existence d'une leucocytose de 14 500. L'opération évacua du pus de la cavité utérine.

La limite inférieure de suppuration doit être maintenue à 25 000 pour les collections qui siègent au contact direct du péritoine. Elle doit être abaissée à 12 000 pour celles qui siègent dans des parties des organes génitaux plus éloignées de la séreuse.

L'évacuation du pus s'accompagne, comme pour l'appendicite, de la chute du nombre des globules blancs, à moins qu'il n'existe une rétention ou une complication de nature différente.

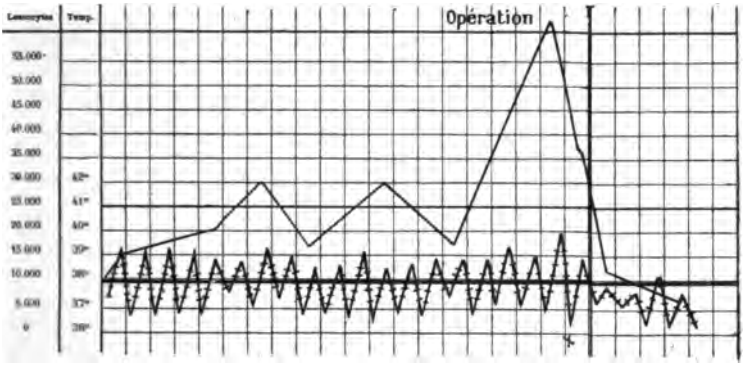

Tracé 19.

La recherche de la leucocytose est donc un symptôme de valeur dans le diagnostic de ces affections.

b. *Psoïtis.*

D'après Blassberg (*loc. cit.*) et mon expérience personnelle, les cas de psoïtis suppurées aiguës s'accompagnent d'une leucocytose pouvant aller de 19 400 à 63 000. L'augmentation du nombre des globules blancs suit les progrès de la maladie, et cesse avec l'évacuation de l'abcès.

La courbe leucocytaire peut être de quelque utilité dans le diagnostic de cette affection, en particulier pour la distinguer de la coxalgie, qui ne s'accompagne pas de leucocytose aussi forte, même lorsqu'elle est suppurée (Voir courbe XIX). Il peut y avoir des exceptions à la règle.

(*A suivre.*)

CONTRIBUTION A L'ÉTUDE
DES IMPOTENCES FONCTIONNELLES
CONSÉCUTIVES AUX TRAUMATISMES ARTICULAIRES

AMYOTROPHIES RÉFLEXES
ALTÉRATIONS DES CENTRES TROPHIQUES SPINAUX
TRAITEMENT DES AFFECTIONS ARTICULAIRES TRAUMATIQUES

PAR MM.

MALLY, Professeur à l'École de Médecine de Clermont-Ferrand.

et

L. RICHON, (Noisiel-sur-Marne) Ex-Médecin-major de l'Armée.

(*Suite* [1].)

5° **Genou.** — La fréquence toute particulière des traumatismes du genou nous a permis de recueillir un nombre assez important d'observations de lésions traumatiques de cette articulation : entorses, hydarthroses, hémarthroses ou fractures articulaires.

Sans tenir compte de la nature du traumatisme, nous les rapporterons dans l'ordre où elles se sont présentées à notre observation.

Obs. XIV. — *Hydarthrose traumatique du genou droit. Amyotrophies réflexes graves, entretenues par l'hydarthrose passée à l'état chronique et persistantes malgré l'électrothérapie.*

Il s'agit là d'une lésion du genou très grave et pourtant accessoire, laissée au second plan parce qu'elle se présentait chez un homme atteint, à droite, d'une fracture bimalléolaire par abduction (type Dupuytren) et qui fait l'objet de notre observation n° XXV.

S... Émile, vingt-deux ans, du 92e d'infanterie, se fait, en tombant d'une échelle, le 19 juillet 1901, une fracture de Dupuytren dont nous reparlerons plus loin et une entorse du genou droit.

Au sortir de la gouttière plâtrée, le 23 septembre 1901, il existe de la raideur articulaire du genou, facilement vaincue et sans grand effort par la mobilisation brusque du genou qui lui rend toute l'étendue des mouvements de flexion.

1. Voir le numéro de mai 1904.

Puis on prescrit des séances quotidiennes de faradisation et de massage des muscles de la cuisse.

Le 15 octobre, les muscles étant dans un état spasmodique très accusé et réagissant d'une façon excessive au courant faradique, ces manœuvres locales un peu brutales sont suspendues.

A ce moment, les mensurations indiquent une diminution de la circonférence de la cuisse de 3 cm. 5 à 25 centimètres au-dessus de la base de la rotule.

Le 4 novembre, l'examen nous renseigne sur les caractères de cette atrophie : exagération du réflexe rotulien, trépidation épileptoïde du pied, signe de Babinski. Excitabilité mécanique du triceps crural exaltée. Excitabilités faradique et galvanique diminuées, sans inversion de formule : ce sont là les caractères de l'amyotrophie réflexe. Il existe d'autres troubles trophiques concomitants : hypertrichose, sudation exagérée, etc.

On institue le traitement quotidien suivant : bain d'électricité statique d'une durée de quinze minutes environ et, pendant ce bain, friction électrique sur la région dorso-lombaire.

On recommande au malade de marcher le moins possible, mais sans le lui interdire complètement, à tort d'ailleurs.

Le 19 novembre, les phénomènes spasmodiques se sont légèrement amendés : on n'observe plus la trépidation épileptoïde du pied. Mais la diminution de l'excitabilité électrique est encore énorme.

	GAUCHE (côté sain).	DROIT
Vaste interne.....	24 volts, 7,5 mA.	33 volts, 12 mA.
	0,170 watt	0,396 watt

La résistance électrique est diminuée du côté malade, 3 200 ohms à gauche, 2 750 à droite.

Du 10 au 16 décembre, on applique sur le membre malade un bandage roulé compressif très serré, remontant jusqu'au-dessus du genou ; le repos au lit est absolu.

Le 17, l'hydarthrose a beaucoup diminué.

Le réflexe rotulien est encore légèrement exagéré ainsi que l'excitabilité mécanique des muscles. L'excitabilité électrique est encore très diminuée.

	GAUCHE	DROIT
Vaste interne.....	25 volts, 7 mA.	30 volts, 9 mA.
	0,175 watt	0,270 watt
Résistance moins diminuée.....	3 570 ohms	3 333 ohms.

Le 18 décembre, pour pouvoir continuer la compression du genou sans maintenir la compression de tout le membre qui en exagérerait encore l'atrophie, on applique à la face postérieure du genou une attelle plâtrée résistante qui, protégeant les vaisseaux à leur passage dans le creux poplité, permet de faire sur le genou une énergique compression locale qui n'est pas douloureuse et ne provoque qu'un léger œdème de la jambe.

4 janvier 1902. — La compression a été continuée jusqu'au moment de l'examen. L'hydarthrose du genou a bien diminué. Les réflexes rotuliens sont à peu près égaux. L'atrophie du triceps crural est encore considérable. L'excitabilité mécanique est très exagérée et l'excitabilité électrique très diminuée. Il faut rapprocher la bobine de 2 centimètres de plus qu'à gauche pour provoquer la contraction du vaste interne droit. Avec le courant galvanique :

	GAUCHE (côté sain).	DROIT
Vaste interne	15 volts, 8 mA.	40 volts, 14 mA.
	0,120 watt	0,560 watt
Résistance	1 875 ohms	2 857 ohms.

La persistance de l'hydarthrose a entraîné la persistance de l'atrophie réflexe du triceps crural dont l'excitabilité électrique a encore diminué. L'électrothérapie, qui a été impuissante à ramener l'excitabilité, a pourtant diminué les phénomènes spasmodiques et relevé la résistance électrique. Nous verrons que ce sont là deux de ses effets presque constants.

Le 1er février, pour permettre au malade de marcher malgré son hydarthrose chronique, on lui fait porter un bas élastique remontant à 15 centimètres au-dessus du genou.

Un dernier examen pratiqué le 21 mars 1902 (dix mois après l'accident), après traitement pendant un mois de l'hydarthrose par des séances quotidiennes de chauffage articulaire dans l'air sec à 120°, montre que l'hydarthrose a un peu diminué, mais sans disparaître.

L'impotence fonctionnelle est encore très notable. L'atrophie de la cuisse, sans cesse accrue par l'hydarthrose, s'est encore aggravée; le réflexe rotulien est très exagéré (le traitement par l'électricité statique a été suspendu depuis près de deux mois) et la diminution de l'excitabilité galvanique est plus accentuée.

	GAUCHE (côté sain).	DROIT
Vaste interne	15 volts, 3 mA.	32 volts, 16 mA.
	0,045 watt	0,512 watt

La résistance électrique est de nouveau très diminuée du côté malade : 5 000 ohms à gauche, 3 000 ohms à droite.

Il semble que l'on ait affaire à des lésions définitives. La lésion médullaire primitivement dynamique doit être devenue anatomique.

Les résultats des explorations successives pratiquées sur le vaste interne sont résumés dans le graphique ci-dessous (fig. 10).

Malgré la persistance de l'hydarthrose, l'électrothérapie statique a pu passagèrement relever l'excitabilité électrique et la résistance ; mais l'hydarthrose devenue chronique a, dès la cessation du traitement, entraîné l'aggravation progressive de l'atrophie réflexe et l'exagération de ses symptômes et en particulier une diminution plus accentuée de l'excitabilité et de la résistance électriques.

Obs. XV. — *Entorse du genou droit. Hémo-hydarthrose chronique. Amyotrophie réflexe. Amélioration par l'électrothérapie.*

Pol... Claudius, du 16e régiment d'artillerie, qui a eu en 1900 une hydarthrose du genou gauche, très rebelle, se fait, en tombant le 17 janvier 1902, une entorse du genou droit.

A l'hôpital, où il entre le lendemain, on constate l'existence d'une hémarthrose, vérifiée par une ponction exploratrice.

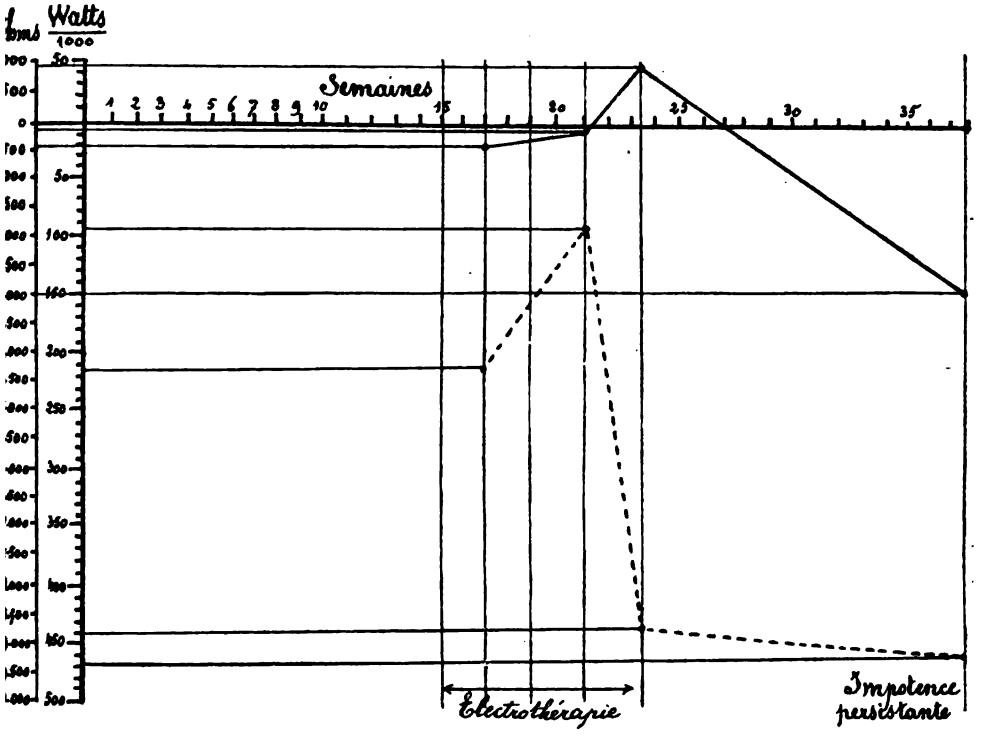

Fig. 10. — Obs. XIV. — S... Emile.
—— Courbe des différences de résistance électrique.
---- Courbe des différences d'excitabilité galvanique.
(Vaste interne).
[Voir l'explication du graphique au chapitre III.]

Après un mois de traitement par l'immobilisation et la compression, le malade sort le 28 février, sans épanchement articulaire, mais présentant encore de la raideur du genou et une impotence fonctionnelle notable. Congés de convalescence, exemptions de service au corps et permissions, puis séjour aux eaux thermales de Bourbon-l'Archambault et convalescence le conduisent jusqu'au 27 août 1902, date à laquelle il entre pour la seconde fois à l'hôpital militaire de Clermont-Ferrand.

L'impotence fonctionnelle de la jambe droite est due surtout à l'atrophie spasmodique et à la parésie du triceps fémoral. La moindre force s'oppose

à l'extension de la jambe sur la cuisse. Il y a une laxité anormale du tendon rotulien.

Il existe encore de l'hydarthrose, sept mois après l'accident.

Nous instituons le traitement par le chauffage quotidien du genou dans l'air sec à 120° pendant une heure. Dans l'intervalle des séances, le genou est immobilisé dans une gouttière plâtrée postérieure de 30 centimètres (15 au-dessus, 15 au-dessous du genou), et comprimé à l'aide d'une bande de flanelle.

A partir du 2 septembre, le malade est de plus traité quotidiennement par le bain d'électricité statique d'une durée d'un quart d'heure, avec frictions électriques sur la région dorso-lombaire et étincelles sur le triceps fémoral droit.

Le 12 septembre, l'atrophie de ce muscle présente les caractères suivants :

Légère exagération du réflexe rotulien droit.

Exagération marquée de l'excitabilité mécanique du vaste interne.

Diminution de l'excitabilité faradique et de l'excitabilité galvanique :

	GAUCHE (côté sain).	DROIT
Vaste interne.....	28 volts, 3 mA.	32 volts, 4 mA.
	0,084 watt	0,128 watt

Diminution de la résistance électrique :

9 333 ohms à gauche, 8 000 à droite.

Les mensurations ne dénotent pas de différence dans la circonférence des cuisses droite et gauche ; mais il est bon de se rappeler qu'il y a eu, en 1900, une hydarthrose rebelle du genou gauche.

Le 18 septembre, l'hydarthrose a beaucoup diminué, mais est encore appréciable.

Le 3 octobre, le malade part en congé de convalescence de deux mois, porteur de deux genouillères élastiques, très amélioré, mais non guéri de son impotence fonctionnelle relative.

Les phénomènes spasmodiques ont disparu.

Obs. XVI. — *Entorse du genou droit. Hydarthrose chronique. Amyotrophies réflexes sérieuses. Guérison.*

Th... Joseph, musicien au 16e régiment d'artillerie, se fait, le 5 mars 1902, en tombant dans un escalier, une entorse du genou droit.

Le lendemain existait une hydarthrose volumineuse qui fut soignée à l'infirmerie pendant un mois par la compression, le massage et les pointes de feu. Après un congé de convalescence de deux mois pendant lequel on lui appliqua des vésicatoires, il est envoyé à l'hôpital militaire de Clermont-Ferrand pour hydarthrose chronique.

A son entrée, le 27 mai, il en présentait en effet tous les symptômes.

Le lendemain 28, avec le concours de notre ami le médecin-major Miramond de Laroquette, nous étudions les caractères de l'atrophie de la cuisse

droite, qui ne mesure que 0 m. 45 de circonférence contre 0 m. 465 à gauche (à 10 centimètres au-dessus de la base de la rotule). Nous notons :

L'exagération notable du réflexe rotulien à droite.

L'exagération de l'excitabilité mécanique du vaste interne droit.

Une grosse diminution de l'excitabilité galvanique des muscles.

	A GAUCHE (côté sain).	A DROITE
Vaste interne.....	20 volts, 3 mA.	26 volts, 7,5 mA.
	0,060 watt	0,195 watt
Vaste externe.....	19 volts, 3,5 mA.	24 volts, 7 mA.
	0,066 watt.	0,168 watt

Enfin, une diminution marquée de la résistance électrique :

6600 ohms à gauche et 3 466 à droite pour le vaste interne.

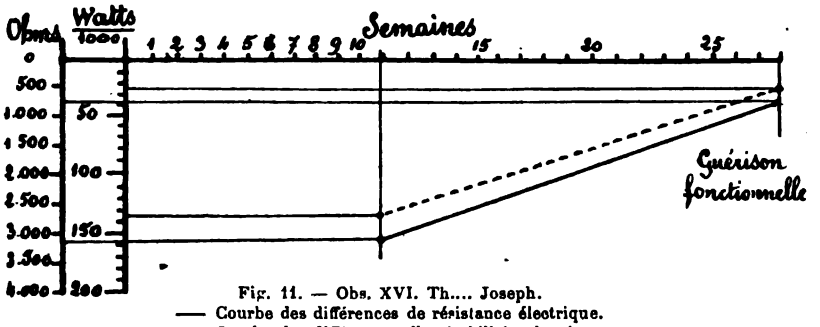

Fig. 11. — Obs. XVI. Th.... Joseph.
—— Courbe des différences de résistance électrique.
---- Courbe des différences d'excitabilité galvanique.
(Vaste interne).
[Voir l'explication du graphique au chapitre III.]

En somme, tous les signes de l'amyotrophie réflexe.

L'hydarthrose est traitée par l'immobilisation en gouttière et par le chauffage articulaire quotidien à 120° dans l'air sec pendant une heure.

L'amélioration est rapide ; la guérison paraît obtenue au bout de vingt séances environ et, le 25 juin, le malade sort guéri en apparence et marchant bien.

Le 18 septembre 1902, nous réexaminons le malade. Depuis son retour de convalescence, il fait régulièrement son service peu pénible de musicien ; il est exempt des marches. Les mensurations de la cuisse ne décèlent plus de diminution de la circonférence qui est de 0 m. 465 à droite comme à gauche, à 10 centimètres au-dessus de la base de la rotule.

Il n'y a plus trace d'hydarthrose.

Le réflexe rotulien est légèrement exagéré.

L'excitabilité mécanique paraît normale.

L'excitabilité galvanique n'est plus que très peu diminuée.

	A GAUCHE (côté sain).	A DROITE
Vaste interne.....	27 volts, 5,5 mA.	27 volts, 6,5 mA.
	0,148 watt	0,175 watt

On le voit, la différence d'excitabilité est minime. En même temps qu'augmentait l'excitabilité galvanique, la résistance électrique suivait une marche parallèle. Elle est maintenant à peu près la même des deux côtés :

4 909 ohms à gauche et 4 153 à droite.

L'amyotrophie réflexe est en bonne voie de guérison, mais il en persiste encore, six mois et demi après l'accident, des vestiges non douteux qui suffisent à expliquer l'impotence fonctionnelle relative : à la moindre marche, le malade éprouve une fatigue rapide de la jambe droite. Il y a là une véritable insuffisance spinale.

La notion de la marche parallèle de l'amélioration fonctionnelle, du retour de l'excitabilité galvanique des muscles et du relèvement de la résistance électrique est bien mise en évidence par le graphique ci-dessus (fig. 11).

Obs. XVIII. — *Hydarthrose chronique du genou gauche. Amyotrophies réflexes graves.*

Deg... Claude, charron, présente brusquement, le 25 février 1902, sans cause connue, sans traumatisme violent, sans crise rhumatismale antérieure, une hydarthrose du genou gauche qui s'améliore d'abord par le repos, mais qui, bientôt, réapparait volumineuse et occasionne l'entrée à l'hôpital le 5 avril 1902.

Du 5 au 24 avril, traitement par l'immobilisation et la compression légère ; du 24 avril au 13 mai, traitement par le chauffage quotidien du genou dans l'air sec à 120° pendant une heure.

Le 30 avril, au moment d'un premier examen de l'atrophie de la cuisse, nous constatons que la circonférence de la cuisse droite est de 39 centimètres, tandis que celle de la cuisse gauche n'est que de 33 centimètres au même niveau.

Le réflexe rotulien est beaucoup plus vif à gauche.

Il n'y a pas de trépidation épileptoïde du pied.

L'excitabilité mécanique des muscles de la cuisse n'est pas augmentée. Il existe une diminution très accentuée de l'excitabilité faradique du triceps, il en est de même pour la contractilité galvanique :

	A DROITE (côté sain).	A GAUCHE
Vaste interne.....	20 volts, 2 mA.	28 volts, 7,5 mA.
	0,040 watt	0,210 watt
Droit antérieur.....	28 volts, 7,5 mA.	30 volts, 13 mA.
	0,210 watt	0,390 watt
Vaste interne.....	25 volts, 6,5 mA.	43 volts, 14,5 mA.
	0,162 watt	0,623 watt

Jambier antérieur, pas de différence.

Comme corollaire de ces chiffres, le calcul nous montre que la résistance électrique est très diminuée du côté malade ; on obtient pour le vaste interne, à droite, 10 000 ohms et, à gauche, 3 733 ; pour le droit antérieur, 3 733 ohms à droite et 2 307 à gauche ; enfin, pour le vaste externe, à droite, 3 846 et à gauche, 2 968.

C'étaient bien les caractères des amyotrophies réflexes d'origine articulaire.

Lorsque le traitement par le chauffage est cessé, le 13 mai, l'hydarthrose semble avoir disparu. Pour maintenir ce résultat, on applique au malade une gouttière plâtrée postérieure au niveau du genou, gouttière qui réalise une immobilisation relative du genou et permet d'exercer à l'aide d'une bande de flanelle et sans aucun inconvénient, une compression locale assez énergique.

L'examen du 20 mai met en évidence la persistance d'amyotrophies réflexes graves.

L'atrophie musculaire a diminué. Les mensurations donnent à 10 centimètres au-dessus de la base de la rotule :

395 mm. à droite,
365 mm. à gauche.

Mais il y a encore de l'exagération du réflexe rotulien à gauche. L'excitabilité faradique présente une grosse diminution et l'exploration galvanique donne les résultats suivants :

	A DROITE (côté sain).	A GAUCHE
Vaste interne	18 volts, 6 mA.	32 volts, 13 mA.
	0,108 watt	0,416 watt
Droit antérieur	25 volts, 11 mA.	32 volts, 19 mA.
	0,275 watt	0,608 watt
Vaste externe	26 volts, 10 mA.	33 volts, 13 mA.
	0,260 watt	0,429 watt

La résistance électrique est encore assez diminuée du côté malade ; nous trouvons pour le vaste interne, 3 000 ohms à droite et 2 461 à gauche, pour le droit antérieur, 2 272 ohms à droite et 1 578 à gauche ; enfin, pour le vaste externe, 2 600 à droite et 2 538 à gauche.

L'état fonctionnel est peu amélioré, malgré la disparition actuelle de l'hydarthrose.

Le malade part le 25 mai 1902 en congé de réforme temporaire (congé d'un an).

Obs. XVIII. — *Hémarthrose du genou gauche traitée par le chauffage articulaire. Amyotrophies réflexes sérieuses. Guérison.*

P... François, du 16e régiment d'artillerie, reçoit, le 16 avril 1902, un coup de pied de cheval sur le genou gauche.

Après quatre jours de traitement à l'infirmerie, il est évacué, le 20, sur l'hôpital militaire de Clermont-Ferrand, pour hémarthrose du genou gauche.

Le 24 avril, on commence des séances quotidiennes d'une heure de chauffage articulaire dans l'air sec à 120° ; elles sont continuées jusqu'au 15 mai, soit vingt séances. Dès le 6 mai, l'amélioration était manifeste et l'épanchement séro-sanguin paraissait avoir disparu.

Mais dès le 30 avril, dans un examen pratiqué par notre ami le Dr Miramond de Laroquette, on avait pu constater l'existence de l'amyotrophie réflexe des trois chefs du triceps crural.

A la vérité, on n'en trouvait pas tous les symptômes : il n'y avait pas de différence de circonférence à la mensuration des cuisses droite et gauche; les réflexes étaient un peu vifs des deux côtés, mais égaux; l'excitabilité mécanique des muscles était normale et l'excitabilité faradique était égale des deux côtés. Mais l'exploration de l'excitabilité galvanique donnait les résultats suivants :

	A DROITE (côté sain).	A GAUCHE
Vaste interne	20 volts, 0,5 mA.	33 volts, 2 mA.
	0,010 watt	0,066 watt
Droit antérieur	25 volts, 2 mA.	30 volts, 5 mA.
	0,050 watt	0,150 watt
Vaste externe	27 volts, 3 mA.	27 volts, 4 mA.
	0,081 watt	0,108 watt

La résistance électrique était considérablement diminuée du côté malade ; le calcul donne pour le vaste interne, 40 000 ohms à droite et 16 500 à gauche ; pour le droit antérieur, 12 500 et 6 000 et pour le vaste externe, 9 000 et 6 750.

P... n'avait aucun antécédent nerveux héréditaire, ni collatéral. Il ne présentait aucun stigmate hystérique, aucun signe de dégénérescence.

Le 18 mai, le malade commence à se lever pendant quelques instants.

Le 25 mai, après huit jours de marche très modérée, l'épanchement articulaire n'a pas reparu. Nous pratiquons un nouvel examen électrique. Cette fois, les symptômes de l'amyotrophie réflexe sont presque au complet. Les mensurations accusent une légère différence dans la circonférence des deux cuisses (un demi-centimètre de moins à gauche).

Le réflexe rotulien gauche est légèrement exagéré.

Pour obtenir la contraction faradique, il faut rapprocher la bobine induite de 1 centimètre de plus à gauche.

Courant galvanique :

	A DROITE (côté sain).	A GAUCHE
Vaste interne	13 volts, 0,8 mA.	20 volts, 3 mA.
	0,010 watt	0,060 watt
Droit antérieur	12 volts, 0,8 mA.	20 volts, 3 mA
	0,0096 watt	0,060 watt
Vaste externe	20 volts, 4 mA.	25 volts, 6 mA.
	0,080 watt	0,150 watt

La résistance électrique est très diminuée à gauche; l'évaluation du rapport $\frac{E}{I}$ nous donne les chiffres suivants : pour le vaste interne, la résistance est de 16 250 ohms à droite et de 6666 à gauche; pour le droit antérieur,

15 000 à droite, 6 666 à gauche ; enfin, pour le vaste externe, 5 000 à droite et 4 166 à gauche.

Malgré l'existence de cette amyotrophie, l'épanchement ayant disparu et le malade demandant à sortir, il est autorisé, le 27 mai, à partir en convalescence.

Il reprend son service le 20 juin 1902 et en accomplit toutes les obligations sans se plaindre un instant de l'insuffisance fonctionnelle du membre inférieur gauche.

Et pourtant un nouvel examen pratiqué le 18 août montre que si la guérison fonctionnelle paraît obtenue, il ne s'agit pourtant pas de restitutio ad integrum et que l'amyotrophie réflexe persiste encore, bien que moins accentuée.

Il y a encore une légère exagération du réflexe rotulien gauche.

La diminution de l'excitabilité faradique reste la même (1 centimètre).

Et la recherche de l'excitabilité galvanique donne les chiffres suivants :

	A DROITE (côté sain).	A GAUCHE
Pour le vaste interne.....	20 volts, 1,5 mA.	23 volts, 2, mA.
	0,030 watt	0,046 watt
Pour le droit antérieur.....	16 volts, 1,75 mA.	19 volts, 3 mA.
	0,028 watt	0,057 watt
Pour le vaste externe.....	24 volts, 3 mA.	31 volts, 4 mA.
	0,072 watt	0,124 watt

La résistance électrique a beaucoup augmenté à mesure que s'affirmait l'amélioration fonctionnelle ; la différence entre les résistances à droite et à gauche s'est atténuée ainsi qu'il ressort des chiffres suivants (pôle indifférent à la nuque, pôle négatif au point moteur) :

Du vaste interne.....	A droite R = 14.400 ohms ;	à gauche.....	11.500
Du droit antérieur.....	— R = 9.142 —	—	6.333
Du vaste externe.....	— R = 8.000 —	—	7.750

Au point de vue fonctionnel, le malade se plaint seulement d'éprouver plus rapidement de la fatigue dans la jambe gauche lors des marches un peu prolongées.

Obs. XIX. — *Hémarthrose traumatique du genou gauche. Traitement par l'immobilisation et la compression. Amyotrophies réflexes graves. Amélioration marquée, mais passagère sous l'influence de l'électrothérapie. Retour de l'amyotrophie avec l'apparition d'une hydarthrose chronique.*

Imb... Charles, soldat au 92e régiment d'infanterie, état général médiocre, rhumatisant, arthritique, entre à l'hôpital militaire de Clermont-Ferrand pour une hémarthrose du genou gauche consécutive à une chute faite la veille au soir sur le bord d'un trottoir. L'épanchement a été très rapide, il est très volumineux, amenant une augmentation de 2 centimètres et demi dans la circonférence du genou malade.

On institue le 24 avril le traitement par les séances quotidiennes d'une

heure de chauffage articulaire dans l'air sec à 110°; après quatre séances, ce traitement mal supporté est supprimé le 28 avril et remplacé par l'immobilisation en gouttière après application d'un bandage roulé compressif remontant jusqu'au-dessus du genou.

Le 22 mai, l'épanchement a presque complètement disparu. Le traitement est continué.

Le 6 juin, il existe encore un très léger épanchement qui impose le séjour au lit.

2 juillet. — Examen :

Exagération du réflexe rotulien gauche;

Excitabilité mécanique du vaste interne gauche beaucoup plus vive qu'à droite.

L'excitabilité faradique de ce muscle est très diminuée ; il faut rapprocher la bobine induite de 2 centimètres de plus que pour le vaste interne droit.

Excitabilité au courant galvanique :

	A DROITE (côté sain).	A GAUCHE
Vaste interne.....	30 volts, 4 mA.	34 volts, 6,5 mA.
	soit 0,120 watt	soit 0,221 watt
Droit antérieur.....	23 volts, 4 mA.	29 volts, 6,5 mA.
	soit 0,092 watt.	soit 0,188 watt.

La résistance électrique est diminuée du côté malade ; l'évaluation du rapport $\frac{E}{I}$ donne comme mesure de cette résistance 7 500 ohms à droite, côté sain, et 5 230 ohms à gauche, pour le vaste interne.

L'atrophie de la cuisse est très accusée.

Nous trouvons en somme tous les signes de l'amyotrophie spasmodique réflexe.

Après quinze jours de traitement par le bain statique, la révulsion électrique sur la région dorso-lombaire et la friction électrique sur les muscles extenseurs, l'amélioration est telle que le malade part le 17 juillet en congé de convalescence d'un mois.

A ce moment, il n'y a plus trace d'hydarthrose et le malade marche d'une façon satisfaisante.

Le 20 août, à son retour et avant qu'il n'ait repris son service, nous procédons à un nouvel examen.

Il s'est reproduit une légère hydarthrose et les symptômes d'amyotrophie réflexe ont reparu plus intenses.

Exagération du réflexe rotulien.

Diminution marquée de l'excitabilité faradique du vaste interne (bobine rapprochée de près de 2 centimètres).

La diminution de l'excitabilité galvanique a été en s'accentuant depuis le premier examen, ainsi qu'en témoigne le graphique ci-dessus (fig. 12).

	A DROITE (côté sain).	A GAUCHE
Vaste interne.....	34 volts, 7 mA.	40 volts, 12 mA.
	soit 0,238 watt.	soit 0,480 watt.

Diminution de la résistance électrique : 4 857 ohms à droite, 3 333 à gauche.

Exagération de l'excitabilité mécanique.

L'impotence fonctionnelle est très accusée ; le malade boite et ne peut faire aucun service.

Obs. XX. — *Entorse du genou gauche. Hémarthrose. Amyotrophies réflexes graves entretenues par une légère hydarthrose chronique.*

R... Eugène, vingt-deux ans, du 16e régiment d'artillerie, se fait une entorse du genou gauche, le 28 avril 1902, en descendant de cheval. Deux

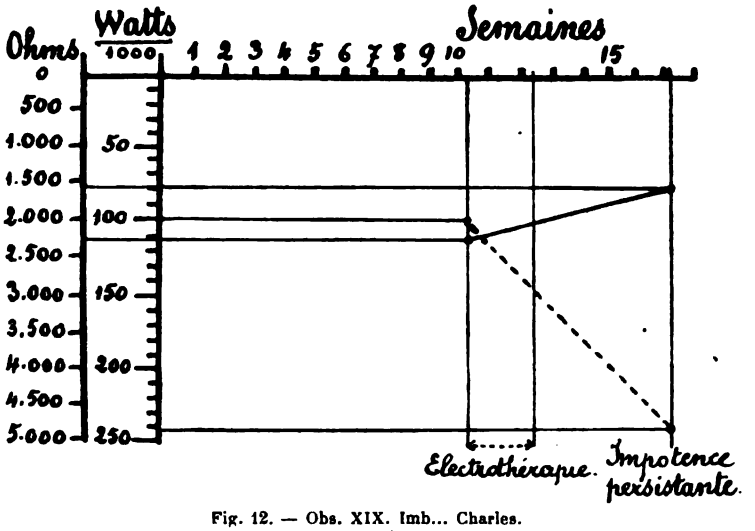

Fig. 12. — Obs. XIX. Imb... Charles.
—— Courbe des différences de résistance électrique.
--- Courbe des différences d'excitabilité galvanique.
(Vaste interne).
[Voir l'explication du graphique au chapitre III].

heures après, le genou est très volumineux, douloureux et l'impotence fonctionnelle est complète.

Le 29, il entre à l'hôpital militaire de Clermont-Ferrand pour hémarthrose et commence le jour même des séances quotidiennes de chauffage articulaire dans l'air sec à 110° pendant une heure, suivies de l'application d'un bandage ouaté compressif et de l'immobilisation dans une gouttière.

Le 4 mai (six jours après l'accident), l'examen montre les signes suivants :

Les mensurations à 10 centimètres au-dessus de la base de la rotule ne dénotent pas d'atrophie musculaire.

Il n'y a pas d'exagération du réflexe rotulien gauche.

La contractilité mécanique du vaste interne est un peu augmentée.

La contractilité faradique est légèrement diminuée.

La contractilité galvanique est diminuée sans inversion de la formule : KFS > AnFS.

	A DROITE (côté sain).	A GAUCHE
Vaste interne.....	16 volts, 8 mA.	24 volts, 8 mA.
	soit 0,128 watt	soit 0,192 watt

La résistance électrique est augmentée :

2 000 ohms à droite, 3 000 à gauche.

Le 18 mai, après vingt séances de chauffage, le traitement est interrompu et le malade, qui paraît guéri de son hémarthrose, est autorisé à faire quelques pas.

Le 25 mai, il existe de nouveau un peu de choc rotulien. Il n'y a pas d'atrophie musculaire apparente à la mensuration. L'examen fait constater les signes suivants :

Un peu d'exagération du réflexe rotulien gauche.

Excitabilité mécanique légèrement exaltée.

Excitabilité faradique diminuée insensiblement.

Excitabilité galvanique notablement diminuée, surtout pour le vaste interne :

	A DROITE	A GAUCHE
Vaste interne.....	15 volts, 1 mA.	35 volts, 3,5 mA.
	0,015 watt	0,122 watt

Contrairement aux constatations du premier examen, la résistance électrique est diminuée du côté malade: 15 000 ohms à droite, 10 000 à gauche. La modification de la résistance rentre dans la règle habituelle.

Le 7 juin, le malade quitte l'hôpital, apparemment guéri, sans hydarthrose ; il part en convalescence.

Le 18 août, il est revu. Après avoir fait son service pendant tout le mois de juillet, il a dû se reposer pendant vingt jours, depuis le commencement d'août. Légère hydarthrose.

Pas d'atrophie apparente de la cuisse gauche.

Pas d'exagération du réflexe rotulien, ni de l'excitabilité mécanique.

Diminution de l'excitabilité faradique du vaste interne (1 centimètre).

Diminution de l'excitabilité galvanique :

	A DROITE	A GAUCHE
Vaste interne.....	21 volts, 2 mA.	27 volts, 2,25 mA.
	0,042 watt	0,060 watt

La résistance électrique s'est relevée du côté malade où elle est même plus grande que du côté sain : 10 500 ohms à droite, 12 000 à gauche.

Pendant la marche, la fatigue survient plus rapidement dans la jambe gauche, où les crampes musculaires sont fréquentes.

Notons que ce malade n'a ni antécédents héréditaires, ni antécédents collatéraux ; il a trois frères et quatre sœurs bien portants. Il ne présente pas de signes de dégénérescence, ni aucun stigmate hystérique, si ce n'est un certain degré d'anesthésie pharyngée.

Obs. XXI. — *Hydarthrose chronique du genou gauche guérie par le chauffage articulaire, l'immobilisation et la compression. Amyotrophies réflexes graves.*

Mey... Pierre, soldat au 92e régiment d'infanterie, a fait, il y a vingt-sept mois, à la gymnastique, une chute sur les genoux, chute qui a provoqué à ce moment de la douleur et de la claudication pendant quelques jours. Parti à Bizerte fin 1900, apparemment guéri, il est repris de douleurs dans le genou gauche en février 1901 et, de ce fait, hospitalisé pendant dix jours ; puis il reprend tant bien que mal son service.

Après son retour de Tunisie en août 1901, il continue à ressentir des douleurs d'une façon intermittente et le 23 août 1902, la marche devenant impossible, il entre à l'hôpital militaire de Clermont-Ferrand avec des signes d'hydarthrose du genou gauche avec épaississement des culs-de-sac synoviaux ménisquo-tibiaux.

Du 23 août au 12 septembre, nous instituons le traitement par le chauffage quotidien du genou pendant une heure dans l'air sec à 120° et par le repos absolu au lit, en gouttière, avec légère compression.

Le 12 septembre, l'amélioration est certaine; il n'y a pas d'hydarthrose. Le plateau tibial externe semble un peu tuméfié. Nous couvrons cette région de pointes de feu.

Le 18, l'état est excellent; il n'y a pas d'hydarthrose. La tuméfaction a diminué. Mais il y a encore quelques douleurs à la marche et la jambe gauche se fatigue beaucoup plus rapidement, troubles fonctionnels qu'explique l'atrophie musculaire (un centimètre et demi de moins à gauche, 0, 345 contre 0, 36 à droite).

Cette atrophie présente tous les caractères de l'atrophie réflexe :

Vivacité des réflexes rotuliens des deux côtés.

Exagération de l'excitabilité mécanique du vaste interne.

Diminution de l'excitabilité faradique : 1 centimètre et demi environ.

Diminution très grande de l'excitabilité galvanique du vaste interne :

DROITE (côté sain).	GAUCHE
24 volts, 1 mA.	48 volts, 3 mA.
0,024 watt.	0,144 watt

Diminution de la résistance électrique : 24 000 ohms à droite, 16 000 à gauche.

Le malade quitte l'hôpital le 19 septembre (date de la libération de la classe), guéri de son hydarthrose, amélioré, mais non guéri quant à l'impotence fonctionnelle du membre inférieur gauche.

(*A suivre.*)

DE LA

PERFORATION DES ULCÈRES DE LA PETITE COURBURE

(PERFORATIONS HAUTES)

PAR MM.

E. VILLARD,
Professeur agrégé à l'Université de Lyon,
Chirurgien des hôpitaux.

L. PINATELLE
Ex-interne des hôpitaux.

(*Suite et fin* [1].)

III. — Statistique de Finney (10 cas sur 21). Combinée avec celle de Mitchell (9 cas sur 13).

56. — 2. Mitchell, 1900. — F. 28 ans. — Face antérieure, près de la petite courbure. — *Ant.* : Ulcère depuis deux à trois ans. — *Sympt.* : Début aigu. Douleurs soudaines. Collapsus. *Pas de vomissements.* — *Date de l'interv.* : 4 h. — *Opération* : Excision partielle. Sutures. Irrigation. — *Mort* : en 18 h.

57. — 4. Mitchell, 1900. — F. 21 ans. — *Siège* : Face antérieure, près de petite courbure et cardia. — *Ant.* : Gastriques. Douleurs et vomissements. — *Sympt.* : Début aigu. Soudaines douleurs. *Pas de vomissements.* — *Date de l'interv.* : 24 h. — *Opération* : Irrigation, drainage. — *Mort* : en 28 h.

58. — 6. Wheeler, 1900. — H. 40 ans. — *Siège* : Face antérieure, près de la petite courbure. — *Ant.* : Gastriques, depuis douze ans. Douleurs et vomissements. — *Sympt.* : Début aigu. Douleurs soudaines, *vomissements.* — *Date de l'interv.* : 18 h. — *Opération* : Lavage, drainage. — *Mort* : en 10 jours, obstruction par adhérences.

59. — 8. Mitchell, 1900. — F. 32 ans. — Face antérieure, près de la petite courbure. — *Ant.* : Ulcère depuis huit ans. — *Sympt.* : Début aigu. Douleurs subites. Collapsus. *Pas de vomissements.* — *Date de l'interv.* : 8 h. 1/2. — *Opération* : Asséchement. Drainage. — *Guérison.*

1. Voir le numéro de juin 1904.

60. — 9. CAMPBELL, 1900. — H. 30 ans. — *Siège* : Face antérieure, près du pylore et de la petite courbure. — *Ant.* : Gastriques. — *Sympt.* : Début aigu. *Vomissements* légers. — *Date de l'interv.* : 26 h. — *Opération* : Lavage à l'eau chaude. Drainage. — *Mort.*

61. — 10. CAMPBELL, 1900. — F. 32 ans. — *Siège* : Milieu de la face antérieure, près de la petite courbure. — *Ant.* : Gastriques. — *Sympt.* : Début aigu. Douleurs intenses. Légers *vomissements*. — *Date de l'interv.* : 6 h. 1/2. — *Opération* : Éponges, lavage. Drainage. — *Guérison.*

62. — 11. MITCHELL, 1900. — F. 22 ans. — *Siège* : Face antérieure, près de petite courbure et cardia. — *Ant.* : Ulcère. Vomissements et hématémèses. — *Sympt.* : Début aigu. Douleurs aiguës et collapsus. *Pas de vomissements*. — *Date de l'interv.* : 8 h. — *Opération* : Éponges, drainage. — *Guérison.*

63. — 12. SINCLAIR, 1900. — H. 27 ans. — *Siège* : Face antérieure, près de petite courbure et cardia. — *Ant.* : Ulcère. Quelques hématémèses. — *Sympt.* : Début aigu. Douleurs aiguës, collapsus et *vomissements* sanglants. — *Date de l'interv.* : 11 h. 1/2. — *Opération* : Éponges, lavage. Drainage. — *Guérison* opératoire. — *Mort* au 22e jour (abcès sous-phrénique, empyème et péricardite).

64. — 17. EVE, 1900. — F. 38 ans. — *Siège* : Face postérieure, près de petite courbure et cardia. — *Ant.* : *x*. — *Sympt.* : *x*. — *Date de l'interv.* : 8 h. — *Opération* : ? Drainage. — *Guérison.*

65. — 21. RICHARDSON, 1900. — F. 27 ans. — *Siège* : Face antérieure, dans son 1/3 supérieur. — *Ant.* : *x*. — *Sympt.* : *x*. — *Date de l'interv.* : 48 h. — *Opération* : *x*. — *Mort* : le 11e jour, grand ulcère de la face postérieure.

IV. — AUTRES OBSERVATIONS RECUEILLIES (50 cas sur 200 environ).

66. — KRIEGE, 88; Obs. 4, Th. de CHAPT. — F. 21 ans. — *Siège* : Face antérieure près du cardia et de la petite courbure. — *Ant.* : Ulcère, avec gastrorragies abondantes le mois dernier. — *Sympt.* : Début aigu. — *Date de l'interv.* : 2e jour. — *Opération* : Incision médiane. Météorisme considérable (5 ponctions de l'intestin). *Adhérences gastrohépatiques*, en arrière desquelles liquide louche, 3 sutures de soie et 5 sutures en étages. Détersion au sublimé. Drainage pelvien. — *Mort* : 7 jours après; gastrorragies et fistule intestinale. Autopsie : autre ulcère duodénal perforé et étranglement postopératoire par épiploon.

67. — PONCET; Obs. 11, Th. de CHAPT. — H. 31 ans. — *Siège* : Face antérieure de la région pylorique près de la petite courbure. — *Ant.* : Gastriques. — *Sympt.* : Début aigu. Symptômes de péritonite par perforation. *Pas de*

vomissements. — *Date de l'interv.* : *x.* — *Opération* : Essai de sutures. Les bords de l'ulcère se déchirent. — *Mort* : Pendant l'opération.

68. — Lucke, 1892; Obs. 16, Th. de Chapt. — F. 18 ans. — *Siège* : Face antérieure près du cardia, contre la petite courbure. — *Ant.* : Gastriques. Très vagues. — *Sympt.* : Après un repas. Douleurs abdominales, dyspnée, tympanisme et rigidité abdominale sans matité des flancs. P. 150 à 160. — *Pas de vomissements.* — *Date de l'interv.* : *x.* — *Opération* : Gaz et liquide floconneux. Assèchement, lavage et drainage du Douglas. Excision de l'ulcère, 4 sutures directes et 6 sutures de Lambert. Drainage local à la gaze. — *Mort* : 4 jours après.

69. — Hastings Gilford; Obs. 17, Th. de Chapt. — F. 20 ans. — *Siège* : Petite courbure (perforation d'un doigt). — *Ant.* : *x.* — *Sympt.* : Début aigu. Douleurs, rétraction de la paroi. *Pas de vomissements.* — *Date de l'interv.* : *x.* — *Opération* : Suture. Drainage, lavage. — *Mort* : après 1 mois; abcès périgastrique secondaire.

70. — Walker; Obs. 10, Th. de Chapt. — F. 17 ans. — *Siège* : Milieu de la face antérieure à deux centimètres de la petite courbure. — *Ant.* : *x.* — *Sympt.* : Progressif : violentes douleurs abdominales *avec vomissements.* Tableau de péritonite par perforation. — *Date de l'interv.* : 3 jours. — *Opération* : Résection de l'appendice, que l'on croit malade. — *Mort* : le soir. Autopsie : on découvre, outre la perforation gastrique, deux ulcères de la face postérieure.

71. Michaux; Obs. 25, Th. de Chapt. — H. 31 ans. — *Siège* : Très haute et très profonde, extrémité cardiaque de la petite courbure. — *Ant.* : *x.* — *Sympt.* : Subaigu : douleurs épigastriques survenues pendant le travail, augmentant à l'ingestion d'un peu de liquide; abdomen non ballonné, mais tendu à l'épigastre. T. 38°,2. P. bon, 80! *Vomissements bilieux.* — *Date de l'interv.* : 10 h. — *Opération* : Vin et liquide alimentaire. Isolement et cloisonnement à la gaze. Lavage local. Occlusion de la perforation par 2 rangs de Lembert. — *Guérison.*

72. — Hartmann; Obs. 26, Th. de Chapt. — H. 26 ans. — *Siège* : Face antérieure près du cardia. — *Ant.* : Ulcère. Troubles digestifs et trois hématémèses. — *Sympt.* : Début aigu. Après un repas, douleurs abdominales. P. 116; R. 34; T. 37°,4. *Pas de vomissements.* — *Date de l'interv.* : 3 jours. — *Opération* : Sutures impossibles, vu la fixité de l'estomac. Barrage de gaze entre le foie, la rate, le diaphragme et l'estomac. — *Guérison.*

73. — Héresco et Claisse, *Bull. Soc. anat.*, 1897. — H. 28 ans. — *Siège* : Milieu de la petite courbure sur son bord antérieur. — *Ant.* : Nuls. — *Sympt.* : Début aigu, en montant un escalier, avec irradiations à l'épaule gauche; météorisme, matité des flancs. Extrémités froides. P. 128; R. 38. —

Date de l'interv. : 2 jours. — *Opération* : Laparotomie à la cocaïne. Drainage à distance. — *Mort* : 5 h. après.

74. Guinard, *Gaz. hôp.*, 1898. — F. *x* ans. — *Siège* : Petite courbure. — *Ant.* : Ulcère. — *Sympt.* : Perforation survenue dans un accident de voiture. Symptômes péritonéaux localisés à la partie supérieure de l'abdomen. — *Date de l'interv.* : *x*. — *Opération* : Abcès sous-phrénique. Perforation aveuglée par adossement d'une anse intestinale. — *Guérison.*

75. — Jaboulay et Viannay, *Arch. prov. de Chir.*, 1899, obs. 2. — F. 22 ans. — *Siège* : Paroi antérieure un peu en dessous du cardia et près de la petite courbure. — *Ant.* : Ulcère. Douleurs en broche et vomissements depuis 2 ans. — *Sympt.* : Début aigu. Douleurs aiguës, syncopales, ballonnement, hoquet, pouls petit. *Pas de vomissements.* — *Date de l'interv.* : 2 jours. — *Opération* : Simple drainage vaginal. Gaz et pus. — Le lendemain, 2e intervention : laparotomie. Adhérences pylorohépatiques. 3 sutures d'enfouissement de la perforation. — *Mort* : 12 jours après (empyème). A l'autopsie : abcès sous-phrénique gazeux ; deux autres ulcères dont un en évolution.

76. — Delore, *Lyon méd.*, 1899. — H. 42 ans. — *Siège* : Petite courbure. — *Ant.* : Gastriques. Douleurs vagues depuis 4 ans. — *Sympt.* : Début brusque, 4 h. après un repas, tympanisme, crépitation gazeuse sus-ombilicale. Vomissements rares. — *Date de l'interv.* : 37 h. — *Opération* : Abcès sous-hépatique, mal fermé en bas. Sutures impossibles, vu fixité de l'estomac. Cloisonnement par mèches de gaze et sutures épiploo-pariétales en bas. Mikulicz. Drainage déclive. — *Mort* : Après 10 jours. Alimentation précoce. Autopsie : Rupture d'adhérences.

77. — Waitz, *Deutsche Zeits. f. Chir.*, t. LIV. — *x*. — *Siège* : Petite courbure près du cardia. — *Ant.* : *x*. — *Sympt.* : *x*. — *Date de l'interv.* : *x*. — *Opération* : Excision et suture. — Lavage péritonéal. — *Guérison.*

78. — Davay et Eve, *Lancet*, 20 janv. 1900. — F. 38 ans. — *Siège* : Bord postérieur de la petite courbure près du cardia. — *Ant.* : Ulcère. Depuis 7 mois. — *Sympt.* : Début aigu. Douleur subite, *vomissements.* Pouls petit, extrémités froides ; puis sédation des symptômes. L'histoire de l'attaque, la température et la tension des muscles abdominaux seules décident de l'intervention. — *Date de l'interv.* : 8 h. — *Opération* : Difficulté de trouver la perforation ; nécessité d'agrandir l'incision et de perforer le petit épiploon ; l'induration et la sérosité guident les recherches. Enfouissement facile par 8 points de Lembert. Assèchement, lavage, drainage. — *Guérison.*

79. — Hume, *Lancet*, nov. 1900. — F. 16 ans. — *Siège* : Petite courbure. — *Ant.* : *x*. — *Sympt.* : *x*. — *Date de l'interv.* : 11 h. 1/2. — *Opération* : Lavage, drainage. — *Guérison.*

80. — Hume, *Lancet*, nov. 1900. — F. 26 ans. — *Siège* : Petite courbure vers le pylore. — *Ant.* : *x*. — *Sympt.* : *x*. — *Date de l'interv.* : 21 h. — *Opération* : Assèchement, sans drainage. — *Guérison.*

81. — *Ibidem.* — F. 18 ans. — *Siège* : Paroi postérieure près de la petite courbure. — *Ant.* : *x*. — *Sympt.* : *x*. — *Date de l'interv.* : 7 h. 1/2. — *Opération* : Assèchement, sans drainage. — *Guérison.*

82. — *Ibidem.* — F. 27 ans. — *Siège* : Paroi antérieure au niveau du cardia. — *Ant.* : *x*. — *Sympt.* : *x*. — *Date de l'interv.* : 7 h. — *Opération* : Lavage, drainage. — *Guérison.*

83. — Rushton Parker, *Lancet*, janv. 1901. — F. 23 ans. — *Siège* : Bord postérieur de la petite courbure en son milieu. — *Ant.* : Ulcère. Depuis 2 ans. — *Sympt.* : Début aigu. Douleurs subites après un déjeuner copieux. — *Date de l'interv.* : 4 h. — *Opération* : Laparotomie et ouverture du petit épiploon. Résection de l'ulcère et double surjet. — *Guérison.*

84. — Horrochs, *Lancet*, fév. 1901. — F. 25 ans. — *Siège* : Paroi antérieure près du cardia et de la petite courbure. — *Ant.* : *x*. — *Sympt.* : Début aigu. Douleurs brusques. Ventre plat, mais dur, pas de diminution de la matité hépatique. — *Date de l'interv.* : 4 h. — *Opération* : Épanchement abondant de liquide alimentaire. 3 rangs de sutures. Lavage péritonéal et drainage sus-pubien. — *Guérison.*

85. — Moore, *Lancet*, nov. 1900. — F. 22 ans. — Trois taches de la dimension d'une pièce de cinquante centimes sur le milieu du bord antérieur de la petite courbure (on ne voit pas nettement la perforation). — *Siège* : *x*. — *Ant.* : *x*. — *Sympt.* : Début aigu. *Un vomissement.* Distension abdominale surtout épigastrique. T. 103° F. — *Date de l'interv.* : 12 h. — *Opération* : Liquide clair, mais avec gaz dans le péritoine. Recherches rendues difficiles par une épaisse couche d'adhérences. Lavage péritonéal à l'eau. Drainage. — *Guérison* : Après un abcès secondaire.

86. Kellock, *Lancet*, déc. 1900. — F. 22 ans. — *Siège* : Petite courbure près du cardia. — *Ant.* : Depuis cinq ans. *Sympt.* : Début aigu. Douleurs et *vomissements*. P. 120; T. 100° F. Tympanisme et rigidité de l'épigastre. — *Date de l'interv.* : 5 h. — *Opération* : Liquide trouble péritonéal. Perforation de la dimension d'une pièce de cinquante centimes avec induration des parois. Retournement et enfouissement par sutures, asséchement, drainage. — *Guérison.*

87. — Humphry Wheeler, *Lancet*, oct. 1901. — *x*. — *Siège* : Petite courbure. — *Ant.* : Gastriques, depuis un an, sans hématémèse. — *Sympt.* : *x*. Distension épigastrique. P. 84; T. 99° F. *Pas de vomissements.* — *Date de l'interv.* : 36 h. — *Opération* : Adhérences gastrohépatiques. Perforation décelée par la sonde. Suture à la soie. Asséchement, drainage. — *Guérison.* Un abcès secondaire.

88. Mackay, *Lancet*, fév. 1901. — F. 17 ans. — *Siège* : Bord postérieur de la petite courbure près de l'œsophage. — *Ant.* : Gastriques depuis douze mois sans hématémèses. — *Sympt.* : *x*. Tension douloureuse de l'épigastre. Pas de matité hépatique. *Date de l'interv.* : *x*. — *Opération* : Liquide trouble. Distension des anses. Suture de la muqueuse et enfouissement de la zone indurée périphérique. Asséchement, drainage à la gaze. — *Guérison* après empyème terminé par vomique au 30e jour.

89. — J. Campbell, 1897, in *Brit. med. Journ.*, 1900. — F. 35 ans. — *Siège* : Paroi antérieure de la petite courbure. — *Ant.* : Gastriques. Douleurs et vomissements depuis deux ans. — *Sympt.* : Début aigu. Douleurs aiguës, *deux vomissements*, collapsus. — *Date de l'interv.* : 14 h. — *Opération* : Excision partielle et double rang de sutures. Asséchement. Drainage. — *Guérison* .

90. — Wiesinger (Hambourg), *Deutsche med. Woch.*, 1899. — H. 19 ans. — *Siège* : Bord antérieur de la petite courbure. *Ant.* : Nuls. — *Sympt.* : Suraigu. Douleurs, *vomissements*. Dureté et rétraction de l'abdomen. Aucune atteinte du pouls ni de la température. — *Date de l'interv.* : 7 h. 1/2. *Opération* : Suture à plusieurs étages. — *Guérison*.

91. M. Robson, 1898. — F. 24 ans. — *Siège* : Bord antérieur de la petite courbure près du cardia. — *Ant.* : Gastriques vagues. Indigestions depuis quelques années. — *Sympt.* : Début aigu, après un déjeuner copieux. Tympanisme. *Date de l'interv.* : 16 h. — *Opération* : Avivement, suture, application de l'épiploon. Lavage, drainage pubien. — *Guérison*.

92. — Mackay, *Lancet*, 1901. — F. 17 ans. — *Siège* : Bord postérieur et extrémité cardiaque de la petite courbure. — *Ant.* : *x*. — *Sympt.* : *x*. — *Date de l'interv.* : 18 h. — *Opération* : Asséchement, sans lavage. Drainage. — *Guérison* : Abcès sous-phrénique au 30e jour.

93. — Lund, *Boston med. Journ.*, 1902. — H. *x*. — *Siège* : bord antérieur de la petite courbure près du pylore. — *x*. — *Ant.* : *x*. — *Sympt.* : *x*. — *Date de l'interv.* : 16 h. — *Opération* : suture en long, pour éviter la sténose. Drainage. — *Guérison*.

94. — Lucy et Wipple, *Lancet*, 1902. — F. 20 ans. — *Siège* : bord antérieur et extrémité cardiaque de la petite courbure (1 shilling). — *Ant.* : Gastriques, Dyspepsie depuis deux ans sans hématémèse. — *Sympt.* : Début aigu. Diminution de la matité hépatique. P. 120 ; T. 100° F. — *Date de l'interv.* : 4 j. — *Opération* : Drain introduit dans l'estomac ; couronne de gaze périphérique. — Lavage. *Guérison*.

95. — Lucy et Wipple, *Lancet*, 1902. — F. 16 ans. — *Siège* : Face postérieure très haut, sous le diaphragme, à l'extrémité cardiaque de la petite courbure. — *Ant.* : Gastriques. Dyspepsie, quelques vomissements, pas d'hé-

matémèses. — *Sympt.* : début suraigu, 2 heures après un repas abondant. Douleurs, surtout à gauche. *Pas de vomissements.* P. 126. — *Date de l'interv.* : 24 h.— *Opération* : Nécessité de tractions violentes sur l'estomac, pour découvrir l'ulcère. Les bords en sont avec peine rapprochés par des sutures de Lembert. Drainage local. — *Guérison.*

96. — Lund, *Lancet*, 1902. — F. 20 ans. — *Siège* : Paroi antérieure contre la petite courbure et le cardia. — *Ant.* : Gastriques. Douleurs après les repas, sans hématémèses. — *Sympt.* : Aggravation progressive des symptômes pendant une semaine. Puis, douleurs brusques. *Vomissements* sanglants. *Date de l'interv.* : 10 h. — *Opération* : suture d'enfouissement. Drainage local. — *Guérison.*

97. — Braun, *Centralb. f. Chir.*, 1897; in Th. Brun. — F. — *Siège* : bord antérieur de la petite courbure (perforation de 3 à 4 centimètres). — *Ant.* : Gastriques. — *Sympt.* : *x.* — *Date de l'interv.* : *x.* — *Opération* : Liquide louche. *Adhérences* du foie. Paroi mince comme une feuille de papier; les sutures coupent les tissus et agrandissent la perforation. Gastrostomie impossible, vu adhérences. Suture de l'épiploon, enfoncé en bouchon dans la perforation. Gastroentérostomie. — *Guérison.*

98. — Rioblanc, *Soc. Sc. méd. Lyon*, 1898; in Th. Brun, obs. 28. — H. 22 ans. — *Siège* : Bord antérieur de la petite courbure, en son milieu. — *Ant.* : Ulcère. Quelques vomissements et hématémèses. — *Sympt.* : Début aigu. Matité à gauche. *Vomissements.* T. 38°4, P. 120. — *Date de l'interv.* : Même jour. — *Opération* : Sérosité louche. Sutures coupent, points perforants. Suture de l'épiploon par dessus. — *Mort* : le soir; amorce d'une grande perforation.

99. — Barling, *Brit. med. Journ.*, 1899. — F. 18 ans. — *Siège* : Bord antérieur de la petite courbure, près du cardia. — *Ant.* : *x.* — *Sympt.* : *x.* — *Date de l'interv.* : 12 h. — *Opération* : Deux points de Lembert. Assèchement, lavage. — *Guérison.*

100. — Jones, *Liverpool med. Assoc.*, in *Brit. med. Journ.*, 1899. — F. 19 ans. — *Siège* : Bord postérieur, près du pylore. — *Ant.* : Tuberculose. Pas de troubles gastriques. — *Sympt.* : début suraigu. — *Date de l'interv.* : 3 h. — *Opération* : sutures d'enfouissement. — *Guérison.*

101. — Jones, *ibid.* — F. 21 ans. — *Siège* : Perforation large du bord antérieur de la petite courbure, près du cardia. — *Ant.* : *x.* — *Sympt.* : Début aigu. — *Date de l'interv.* : 14 h. — *Opération* : *Adhérences* au foie et à la paroi. Sutures en bourse et de Lembert. — *Mort* : après 15 jours par abcès périsplénique malgré seconde opération.

102. — Tubby (cas 3), *Brit. med. Journ.*, 1899. — F. 17 ans. — *Siège* : bord antérieur de la petite courbure, à un pouce du cardia. — *Ant.* :

vagues. — *Sympt.* : début subaigu, puis aggravation brusque, énorme ballonnement. — *Date de l'interv.* : *x*. — *Opération* : sutures de Lembert. Lavage, drainage. — *Mort* : au 23e jour par hématémèse.

103. — Tubby (cas 4), *ibid.* — F. 21 ans. — *Siège* : (Même siège). — *Ant.* : Gastriques, mais pas d'hématémèses. — *Sympt.* : Début aigu. En buvant. — *Date de l'interv.* : 24 h. — *Opération* : Suture de Lembert très laborieuse (2 heures). — *Guérison.*

104. — Foxwell, *Brit med. Journ.*, 1900. — F. 18 ans. — *Siège* : centre de la petite courbure. — *Ant.* : Ulcère. Deux hématémèses. — *Sympt.* : *x*. — *Date de l'interv.* : 3 jours. — *Opération* : Drainage et lavage du péritoine. — *Mort* : 6 jours après (perforation méconnue).

105. Jones, *Brit. med. Journ.*, 1901. — H. *x*. — *Siège* : petite courbure. — *Ant.* : Ulcère. Hématémèses. — *Sympt.* : *x*. — *Date de l'interv.* : *x*. — *Opération* : sutures de Lembert. — *Guérison.*

106. — Collingwood Andrews, *Brit. med. Journ.*, 1901. — F. 23 ans. — *Siège* : petite courbure, près du cardia. — *Ant.* : Gastriques. Douleurs, sans hématémèses. — *Sympt.* : Début aigu, en buvant. — *Date de l'interv.* : 24 h. — *Opération* : suture de Lembert. Lavage, drainage. — *Guérison.*

107. — Power, *Brit. med. Journ.*, 1901. — F. 20 ans. — *Siège* : paroi antérieure, contre le pylore et la petite courbure. — *Ant.* : Gastriques : Douleurs après les repas, depuis 3 mois. — *Sympt.* : *x*. — *Date de l'interv.* : 6 h. — *Opération* : suture de Lembert. Asséchement. — *Guérison.*

108. — Shettle, *Brit. med. Journ* , 1901. — F. 17 ans. — *Siège* : bord antérieur et extrémité cardiaque de la petite courbure. — *Ant.* : Gastriques. Anémie. — *Sympt.* : *x*. — *Date de l'interv.* : 28 h. — *Opération* : suture à la soie. Asséchement. — *Guérison.*

109. — Maunsell (cas 1), *Brit. med. Journ.*, 1901. — F. 40 ans. — *Siège* : (Même siège). — *Ant.* : Gastriques. Vomissements, sans hématémèses. — *Sympt.* : progressifs, plusieurs crises douloureuses successives. — *Date de l'interv.* : 11 h. (après la dernière crise). — *Opération* : Suture à la soie. — *Mort* : au 11e jour, de pneumonie.

110. — Lange, *Hygiea* 1901, XIII, 2. — F. 41 ans. — *Siège* : bord antérieur de la petite courbure, près du pylore. — *Ant.* : Ulcère depuis plusieurs années. — *Sympt.* : *x*. — *Date de l'interv.* : 24 h. — *Opération* : suture, drainage. — *Mort.*

111. — Horrochs, *Brit. med. Journ.*, 1901. — F. *x*. — *Siège* : Bord antérieur de la petite courbure contre le cardia. — *Ant.* : Gastriques. Troubles gastriques depuis plusieurs années, sans hématémèses. — *Sympt.* : *x*. — *Date*

de l'interv. : *x*. — *Opération* : Sutures d'enfouissement, asséchement. — *Guérison.*

112. — Wiesinger, *Deutsch med. Woch.*, 1902, n° 5. — H. 36 ans. — *Siège* : perforation d'une lentille, au milieu de la petite courbure. — *Ant.* : Ulcère depuis 3 ans 1/2, sans hématémèses. — *Sympt.* : *Vomissements.* — *Date de l'interv.* : 4 jours. — *Opération* : suture d'enfouissement. Mikulicz. — *Guérison* : Après plusieurs abcès et une crise d'occlusion (ponctions capillaires de l'intestin).

113. — Villard et Gauthier, 1901. — H. 35 ans. — *Siège* : Perforation de la dimension d'une pièce de cinquante centimes, bord antérieur de la petite courbure en son milieu. — *Ant.* : Ulcère depuis 10 ans, plusieurs hématémèses. — *Sympt.* : début aigu. Douleur atroce, syncopale. Hoquet, P. 120; R. 24. — *Pas de vomissements*, peu de ballonnement, persistance de la matité hépatique. — *Date de l'interv.* : 34 h. — *Opération* : Peu de liquide épanché. Estomac encore distendu. Collection hydroaérique au devant de la perforation. Plaque indurée occupant toute la petite courbure. Impossibilité des sutures qui déchirent. Suture de la paroi antérieure à la peau. Drainage et cloisonnement. — *Guérison* : Fistulette temporaire.

114. — Bérard et Pinatelle, inédite, 1901. — H. 41 ans. — *Siège* : Perforation de la dimension d'une pièce de cinquante centimes sur la petite courbure près du pylore. — *Ant.* : Gastriques, depuis quelques années, sans hématémèses. — *Sympt.* : début aigu. — Douleurs surtout dans la fosse iliaque droite, *vomissements.* T. modérée. P. 130. Début peut-être post-traumatique. — *Date de l'interv.* : 40 h. — *Opération* : Laparotomie sous-ombilicale. Péritonite diffuse. Appendice sain. L'état du malade ne permet pas de se reporter vers l'estomac. Simple drainage. — *Mort* après quelques heures.

115. — Villard et Pinatelle, inédite, 1901. — H. 59 ans. — *Siège* : bord postérieur de la petite courbure près du pylore. — *Ant.* : Ulcère ancien. — *Sympt.* : début aigu. Douleurs aiguës dans le bas-ventre. Ballonnement et défense musculaire. Signes de dilatation gastrique et *vomissements abondants.* T. modérée; P. 100. — *Date de l'interv.* : 60 h. — *Opération* : Sutures impossibles. Cloisonnement. — *Mort* : Après 6 jours.

Observations personnelles.

Observation I (113). — Villard et Gauthier (*Province médicale*, 1901).

Maurice B..., âgé de trente-cinq ans; entré à l'Hôtel-Dieu, salle Saint-Joseph, le 19 septembre 1900, sorti le 14 novembre.

Ce malade a d'abord exercé la pénible profession d'apprêteur, profession où le travail s'effectue dans une atmosphère humide et surchauffée.

Depuis trois ans il a été obligé, par raison de santé, de laisser là ce métier

et d'en prendre un plus doux, il est employé, dans une maison de commerce, à porter des paquets.

A noter, par une coïncidence étrange, dans les antécédents collatéraux, la mort d'un frère qui semble avoir succombé à un ulcère de l'estomac.

Personnellement, le malade a joui d'une bonne santé jusqu'à son service militaire; à partir de cette époque il contracta des habitudes alcooliques et des troubles gastriques en furent bientôt la conséquence.

Pendant trois ans, de 1890 à 1893, il eut des troubles hyperchlorhydriques caractérisés par des vomissements acides et des accès douloureux typiques survenant une heure après les repas, durant deux ou trois heures, calmés par l'ingestion de solides ou de liquides.

En 1893, première hématémèse. A partir de cette année, gastrorragies fréquentes, cinq ou six par an, douleurs épigastriques perforantes, survenant surtout au moment même des repas, calmées par les vomissements, disparaissant dans les périodes de régime lacté.

Le 17 septembre 1900, sans prodromes, le malade fut pris tout à coup, au milieu de la rue, d'une atroce douleur irradiée à tout l'épigastre; la sensation fut si forte que le malade prit une syncope et s'affaissa sur la voie publique. Il était midi. Le malade allait prendre son repas. Depuis la veille au soir, il n'avait absorbé qu'un peu de café, ceci le matin même avant de se rendre à son travail.

Relevé et transporté chez lui, il ne fit pas appeler de médecin. Ce n'est que le lendemain, 18 septembre, qu'il fit prévenir M. Chappet, médecin des hôpitaux; celui-ci le vit à cinq heures du soir.

Depuis la douleur initiale jusqu'à l'heure de l'opération, le malade n'absorba en tout qu'un verre environ de liquide.

M. Chappet diagnostiqua une perforation stomacale causée par un ulcère et le fit transporter à l'Hôtel-Dieu, où il était reçu d'urgence, à huit heures.

Les symptômes observés à ce moment étaient les suivants :

Le facies est assez bon. Le ventre est légèrement ballonné, mais il n'y a pas de disparition de la matité hépatique. L'épigastre est empâté et un peu sensible à la palpation. Le pouls est à 120 à la minute, bien frappé, la respiration à 24. Il n'y a pas eu de vomissement. On note du hoquet persistant.

La notion de toute importance de la douleur initiale violente, le hoquet, le pouls rapide, doivent faire porter le diagnostic de péritonite par perforation. Quant à la cause, le passé si net du malade, le siège de la douleur du début à l'épigastre, l'absence de vomissements depuis le début des symptômes alarmants, tout concorde à la déterminer : il s'agit d'une perforation de l'estomac par un ulcère.

Ce diagnostic étant posé, une opération immédiate s'impose : on pratique sans retard la laparotomie.

Il est dix heures du soir; trente-quatre heures se sont écoulées depuis la douleur initiale.

Une incision épigastrique ouvre le péritoine sus-ombilical; une fois

celle-ci faite, on s'attendait à trouver un estomac revenu sur lui-même et une grande quantité de liquide épanché dans la cavité péritonéale; il n'en est rien : il y a un peu de liquide et l'estomac est dilaté; quelques anses intestinales se présentent; elles sont turgescentes. En présence de ces premières constatations, on croit un moment à une erreur de diagnostic, mais en cherchant à la partie supérieure du champ opératoire, sur la face antérieure de l'estomac, on finit par découvrir un indice précieux : d'un foyer d'adhérences lâches s'écoule, venant de la région de la petite courbure, un peu de liquide grisâtre; on effondre ces adhérences et l'on tombe dans une collection hydro-aérique dont l'ouverture donne issue à une notable quantité de gaz et de liquides; cette poche, primitivement enkystée entre la portion supérieure et antérieure de l'estomac, la face inférieure du foie et l'épiploon gastro-hépatique, mal cloisonnée en bas par des adhérences jeunes et friables, cette poche s'est rompue en ce dernier point, point déclive et de moindre résistance; c'est cette rupture qui a déterminé les phénomènes subits de la péritonite par perforation, caractérisée au point de vue anatomique par l'engouement de quelques anses grêles, engouement dont nous avons parlé plus haut.

Le contenu de la collection périgastrique une fois évacué avec des tampons, on découvre facilement le corps du délit; il s'agit d'une perforation de la dimension d'une pièce de 50 centimes, siégeant tout près de la petite courbure; le contenu gastrique s'écoule par cet orifice, il occupe le centre d'une plaque indurée, lardacée, tenant toute la petite courbure. On en tente immédiatement l'oblitération, mais on est vite obligé d'y renoncer, les points de suture lâchent les uns après les autres, les fils coupent le tissu friable dès qu'on essaye de les serrer.

La conduite à tenir devient difficile; si l'on ne peut suturer la perforation stomacale, il faut du moins la drainer, mais encore faut-il le faire d'une façon convenable et empêcher le liquide gastrique, sollicité par la pesanteur, de s'écouler par en bas dans le grand péritoine. On songe alors à faire ce que la nature avait ébauché, à créer une barrière inférieure au liquide septique, et l'on suture la face antérieure de l'estomac en son milieu à la paroi antérieure de l'abdomen.

Par ce procédé de nécessité, on détermine la création de deux poches, bien isolées l'une de l'autre; la supérieure est formée par le foyer de périgastrite avec la perforation stomacale; on la draine avec un gros drain et des mèches de gaze; l'inférieure répond à la grande cavité abdominale; on y place un tamponnement à la Mikulicz pour immobiliser et agglutiner les anses intestinales infectées dont il a été question.

On ne fait pas de sutures cutanées.

Un large pansement ouaté, légèrement compressif, est appliqué.

Pendant les jours qui suivent, excellent état général; la température se maintient aux environs de 38° pendant une dizaine de jours, puis descend à la normale. Le pouls est toujours très bon. On est obligé, pendant les premiers jours, de renouveler quotidiennement le pansement abondamment souillé par les liquides stomacaux qui passent presque en totalité par

la perforation ; au bout de huit jours, cette sécrétion diminue et les pansements ne sont faits que tous les deux jours. Au bout de deux semaines, le pansement n'est fait que tous les trois ou quatre jours ; trente jours après l'opération, la sécrétion n'était plus qu'un suintement insignifiant.

Le Mikulicz inférieur fut enlevé le sixième jour, le Mikulicz supérieur le treizième seulement. La plaie se combla peu à peu d'une façon progressive et de bas en haut. Au bout d'un mois et demi, il ne subsistait plus qu'une fistulette due à la présence d'un fil profond; l'extirpation de ce fil en détermina l'occlusion en huit jours, de telle sorte que, le 14 novembre, jour où le malade quitta l'hôpital, la cicatrisation était complète.

Le malade fut alimenté avec du lait et des œufs dès le lendemain de l'opération et se tint à ce régime durant les quinze premiers jours. Puis, peu à peu, il arriva à vivre du régime ordinaire de la salle, si bien que, pendant les jours qui précédèrent son départ, il absorbait des aliments dont l'ingestion l'aurait certainement fatigué autrefois, tels que le bœuf en sauce et la salade. En concordance avec cette tolérance parfaite de l'estomac, il faut noter qu'à partir du jour de l'opération les douleurs épigastriques habituelles cessèrent complètement ainsi que les vomissements.

Quand le malade quitta l'hôpital, son état était florissant; il déclarait ne s'être jamais si bien porté, il ne sentait plus son estomac.

Il est revu le 9 avril 1901.

L'état général a continué à s'améliorer. Le poids du malade est de 62 kil. 500, contre 55 avant l'intervention, soit une augmentation de 7 kil. 500. Les digestions sont faciles, il n'y a pas eu de vomissements; le seul symptôme gastrique qui subsiste est une douleur épigastrique très supportable qui survient quand le malade absorbe des boissons alcooliques fortes.

Le malade ne suit aucun régime, il mange de tout et boit du vin pur.

La cicatrice opératoire s'est étalée; c'est un losange mesurant 8 centimètres de hauteur, sur 5 centimètres de largeur; au centre, se voit une fistulette qui donne tous les jours une goutte de pus; elle s'est ouverte quinze jours après le départ de l'hôpital.

Il y a une légère éventration qui d'ailleurs ne gêne en rien le malade pour son travail journalier.

Obs. II (115). — Inédite. — Ph. Jean, cinquante-neuf ans, mineur à Saint-Étienne

On relève dans ses antécédents quelques excès d'alcool, pendant son service, en Afrique; pas de syphilis.

Depuis l'âge de trente ans, il se plaint de souffrir de l'estomac, accusant les symptômes de l'*hyperchlorhydrie avec ulcus ancien* probable : douleurs stomacales, parfois irradiées dans le dos, survenant une demi-heure après les repas d'une façon constante, et terminées ordinairement par le vomissement; vomissements habituels, une fois par jour en moyenne, mais pas absolument fixes, pouvant se produire à jeun et contenir des aliments ingérés depuis un à deux jours; deux petites gastrorragies anciennes

datant de quinze ans; enfin, selles diarrhéiques (2 à 3 par jour), lientériques même depuis quelque temps; soulagement net de ces symptômes par l'usage du bicarbonate; pas d'amaigrissement sensible.

C'est dans le cours de cet état de santé habituel, que, *brusquement* et sans prodrome aucun, s'annonça la complication pour laquelle le malade est amené à l'hôpital. Il rentrait alors de son travail, le 17 juin, à sept heures du soir, quand il ressentit tout à coup une douleur brusque, atroce, *au bas-ventre*. Il ne put faire un pas et dut être transporté à son domicile. En même temps, il se mettait à *vomir abondamment*. Dans la suite, le cours des matières et des vents se suspendit à partir du même moment, d'une façon absolue. Transporté le surlendemain matin à l'hôpital, le malade y arriva, à la quarantième heure de l'accident, dans l'état suivant :

État général assez atteint et facies péritonéal.

Douleurs abdominales persistantes, généralisées, mais avec prédominance au siège initial, le bas-ventre. Nausées fréquentes et vomissements répétés, bien plus fréquents et plus douloureux que les vomissements habituels, à contenu alimentaire et bilieux, non fécaloïde, avec débris d'aliments anciens ingérés depuis deux et trois jours. Arrêt des matières et des vents depuis le début des accidents. Un peu de ballonnement et de défense de la paroi. T. : 38°5.

Le diagnostic hésite en présence des vomissements abondants et des signes d'ectasie gastrique. On songe, à cause des antécédents nets du malade, à une perforation gastrique; mais le caractère par trop paradoxal de la douleur et des vomissements, le peu d'atteinte du pouls et de l'état général après quarante heures laissent bien des doutes, et l'on décide de temporiser. Le soir, 39°2.

Le lendemain, le diagnostic n'est plus douteux. Les vomissements sont porracés et incessants. Le ballonnement a augmenté, toujours sans péristaltisme; il couvre presque complètement la matité hépatique. Le toucher rectal réveille de la douleur. De plus, au niveau de la région pylorique, on obtient par la succussion, ou mieux par la dépression brusque et légère de la paroi, un bruit hydro-aérique paraissant siéger dans une cavité large extra-stomacale. Le facies s'est altéré; le taux des urines a baissé; mais la tension du pouls permet encore d'intervenir sous une demi-anesthésie. T. = 38°4. P = 100.

Intervention, le 20 juin, par M. Villard. Anesthésie à l'éther et laparotomie médiane sus-ombilicale. On tombe sur une surface péritonéale libre d'adhérences où les anses intestinales sont très congestionnées. La face antérieure de l'estomac paraissant normale, on effondre l'épiploon gastro-hépatique et l'on voit aussitôt jaillir un flot de liquide bilieux avec débris alimentaires, analogue aux vomissements du malade. La plaie profondément détergée, le liquide paraît provenir de la face postérieure du pylore ou d'une poche où il se serait accumulé à ce niveau, mais on ne voit pas la perforation. D'autre part, les adhérences péripyloriques et l'état général du malade en contre-indiquent la recherche et la suture laborieuses. On se contente donc de faire une large cheminée d'appel par un drain poussé au con-

tact de la perforation et sortant par la plaie laissée largement ouverte. En même temps, l'étage sus-ombilical du péritoine est fermé en bas par un mur transversal de gaze insinué entre la paroi et l'estomac.

22 juin. Le pansement, abondamment traversé, est renouvelé. L'état général est un peu meilleur. Le pouls, qui battait autour de 120, est tombé à 105. La T est redescendue de 39°5 à 38°5. Le malade a eu hier une selle spontanée.

Après l'amélioration passagère de l'autre jour, le malade décline de nouveau; il meurt le 26 au matin.

Autopsie, trente-six heures après la mort. A l'ouverture de l'abdomen, on constate des signes de péritonite généralisée; le péritoine contient environ un litre de pus en grande partie collecté dans le cul-de-sac rectovésical. Les anses intestinales, uniformément congestionnées, sont, par places, recouvertes de fausses membranes minces et très peu résistantes; et il n'existe aucune ébauche de cloisonnement par des adhérences, en dehors de la région pylorique.

A ce niveau, existe une véritable symphyse fixant au pylore le bord inférieur du foie, la vésicule et l'épiploon, sans arriver à aveugler la perforation. Celle-ci, très visible et à peine voilée d'une fausse membrane mince, occupe la partie antéro-supérieure du pylore; elle a les dimensions d'une pièce de 0 fr. 20, des bords nets et arrondis. A son niveau, la muqueuse stomacale est fortement épaissie, sans présenter d'ulcus, ni concentriquement à la perforation qui semble occuper ainsi toute la superficie de l'ancienne lésion, ni en un autre point.

Cet épaississement se poursuit d'ailleurs assez loin; il occupe tout le pylore et une partie de l'antre pylorique. Le pylore, dur et épais, atteint en effet 3 centimètres de diamètre extérieur, tandis que sa lumière intérieure, très sensiblement sténosée, admet à frottement la pulpe du petit doigt. L'estomac est d'ailleurs considérablement dilaté; sa grande courbure atteint 50 centimètres; son fond, très abaissé au-dessous du pylore, forme une poche déclive où s'accumulent trois quarts de litre d'un liquide verdâtre.

Ainsi, fait important pour l'explication de l'allure clinique de notre cas, la perforation siégeait à la *partie antéro-supérieure du pylore*, immédiatement *en amont de la sténose* et *très haut au-dessus de la poche d'ectasie gastrique.*

Rien à signaler aux autres viscères que de la bronchopneumonie des bases.

Conclusions.

Les perforations gastriques par ulcus s'observent dans un tiers seulement des cas à la petite courbure, malgré le nombre considérable d'ulcères groupés dans cette étroite région. Sa situation élevée, sa fixité et surtout l'existence fréquente d'adhérences expliquent cette immunité; ces adhérences limitent souvent, en effet, l'infection

péritonéale qui se juge par un abcès périgastrique; elles lui impriment, quand elle vient à se produire, ses caractères régionaux propres, mais inconstants.

Cliniquement, dans les perforations de la petite courbure, la persistance des vomissements est habituelle; on trouve plus fréquemment des antécédents d'ulcère dans l'histoire des malades; enfin, le début des accidents est parfois subaigu ou se fait par poussées successives.

Ce dernier caractère conduit à se demander s'il n'y a pas lieu d'intervenir préventivement, dans le cas où une plaque de périgastrite à développement rapide s'accompagne de quelques signes de réaction péritonéale. L'intervention comporterait un cloisonnement à la gaze autour de la plaque suspecte, associé à la gastro-entérostomie.

La perforation constituée, la laparotomie sera faite aussi précoce que possible et consistera essentiellement dans la suture habituellement possible à la petite courbure, malgré le siège profond de l'ulcère.

Deux causes peuvent néanmoins la contre-indiquer : les adhérences périphériques, et l'étendue ou la friabilité des bords de la perforation.

Les adhérences qu'il faut toujours respecter, rendraient parfois difficile et dangereuse la recherche de la perforation; on saura donc dans quelques cas s'en abstenir et se contenter d'un cloisonnement protecteur, qui donne alors d'excellents résultats.

Mais, s'agit-il d'une perforation libre, avec peu ou pas d'adhérences, la suture peut en être encore gênée par l'étendue ou la friabilité de la zone marginale de la perforation et l'impossibilité d'une résection suffisamment large. On recourra alors à l'un des procédés d'oblitération médiate, tels que sutures à distance, sutures à la peau, fixation de l'épiploon, que l'on combinera souvent entre eux et avec le cloisonnement à la gaze.

INDEX BIBLIOGRAPHIQUE

1° Observations

Atherton, 27
Barling, 12,99
Barker, 32, 33, 34, 35
Bell, 36
Bérard et Pinatelle, 114
Braun, 97
Brenner, 37
Campbell, 60, 61, 89
Collingard, 106
Mc Cosh, 29, 30, 45, 46
Currie, 38
Curtis, 16, 17
Davay et Eve, 78
Delore, 76

Dum, 21
Eve, 64
Faure, 39
Foxwell, 104
Gowers, 18
Guinard, 74
Hartmann, 26,72
Haslam, 11
Hastings, 69
Héresco, 73
Horrochs, 84, 111
Hume, 79, 80, 81, 82
Humphry et Wheeler, 87
Jaboulay et Viannay, 75
Jones, 100, 101, 105
Kellock, 86
Kirck Patrick, 40
Kohler, 2,3
Kriege, 66
Lange, 110
Lejars, 41
Littlewood, 42
Lücke, 8,68
Lucy et Wipple, 94, 95
Lund, 93,96
Mackay, 88,92
Mackins, 43
Markœ, 9
Marten, 44
Maunsell, 109
Maurice, 13,28
Michaux, 71
Mikulicz, 1,4
Mitchell, 56, 57, 59, 62
Moore, 85
Morgan, 47.
Mouisset, 6
Nicholson, 19
Ogston, 48
Page, 14, 15, 49
Parsoons, 7
Paul, 20
Pepper, 60
Poncet, 67
Power, 107
Rushton Parker, 83
Richardson, 65
Rioblanc, 98
M. Robson, 91
Schuchardt, 25
Selby, 51
Shettle, 108
Silcock, 22
Sinclair, 63
Sourdille, 31
Stable, 23
Thompson, 52
Tricomi, 53
Tubby, 102, 103
Villard et Gauthier, 113
Villard et Pinatelle, 115
Wahl, 5,54
Waitz, 77
Walker, 70
Walters, 24
Wehler, 58
Weir, 10
Wiesinger, 90, 112
Woolcombe, 55

2° Anatomie pathologique

a) *Abcès.*

1886. — Deschamps, Thèse de Paris.
1891. — Ramadan, Thèse de Paris.
1893. — Mason, *Boston med. and surg. Journ.*
1894. — Pick, *Zeitschr. f. klin. Med.*
— Maydl, Wien, 179 cas.
— Hadra, *New-York med. Journ.*
— Mathieu et Dutournier, *Soc. anat.*
1895. — Grandsire, Thèse de Paris.
— Mauclaire, Revue gén. de la *Gaz. des hôp.*
1896. — Thouvenin, Thèse de Paris.
1898. — Lindner-Küttner, *Chir. des Magens*, Berlin.
1899. — Martinet, Thèse de Paris.
1901. — Fleurot, Thèse de Paris.
— Weber, Subphren. abscesse (Casuistik der), *Zeitschr. f. Chir.*
— Lindner, *Deutsche Zeitschr. f. Chir.*, Bd. 60.
1902. — Cauderay, Thèse de Paris.

b) *Périgastrites.*

1887. — Dupouy, Thèse de Lyon.
1902. — Langlais, Thèse de Lyon.
— Mouisset, Périgastrites subaiguës, *Lyon méd.*
— Duplant, Périgastrites adhésives antérieures, *Lyon méd.*
1903. — Vautrin, De la périgastrite adhésive, *Revue de Gynécol. et de Chir. abdom.*, p. 457.

3° Clinique et thérapeutique

1887. — Bouveret, *Maladies de l'estomac.*
1891. — Mehier, *Perforations et ruptures spontanées de l'estomac*, Thèse de Lyon.
1893. — Brayer, Thèse de Paris.
1895. — Chapt, *Perforations de l'ulcère de l'estomac et son traitement chirurgical*, Thèse de Paris.
1896. — Barker, Londres.
— J.-L. Faure, Douleur scapulaire, *Gaz. des hôp.*
— Weir et Foote, Statist. de 78 cas, *Med. News.*
— Hartmann, Michaux, *Soc. de Chir. de Paris.*
1897. — Mikulicz, Revue gén. des complications de l'ulcère, *Berliner klin. Woch.*
— Braun, Greffe d'épiploon ou d'anses intestinales, *Centralbl. f. Chir.*
1898. — Keen et Tinker, Statist. de 78 cas, *Philad. med. Journ.*
— Terrier et Hartmann, *Chirurgie de l'estomac*; Statist. des 169 cas opérés.
— Guinard, *Congr. de Chir.*
— Auffray, *Diagnostic de l'ulcère perforé de l'estomac*, Thèse de Paris.
1899. — Myles, Obs. statist., *Acad. roy. de Méd. d'Irlande.*
1900. — Boas, *Diagn. u. Ther. der Magenkrank.*, II.
— M. Robson et Moynihan, *Treat. of diseas. of the stomach*, Londres. Statist. de 486 cas.
— Mitchell, Statistique de 13 cas, *British med. Journ.*
— Finney, Statistique de 25 cas, *Ann. of Surgery.*
1901. — Ferguson, 110 cas, *LXIX° Congrès annuel de la Brit. med. Assoc.*
— Griffiths, *British med. Journ.*
— Mitchell, *British med. Journ.*
— Bowlby et Steedmann, Seconde intervention pour volvulus et guérison, *Lancet.*
— Maunsell, 6 cas, *British med. Journ.*
— Hastings Gilford, Soins consécutifs, *ibid.*
— Weber, Contribution à la symptomatologie et au traitement de la péritonite par perforation d'ulcère rond de l'estomac, *Gaz. des hôp. de Botkine*, n° 25.
1902. — Lund, *Boston med. Journ.*
— Brunner, *Congrès allemand de Chirurgie.*
— — Statistique de 350 opérations, *Congrès cantonal de Zurich.*
— Berrier, *Ulcères et cancers perforés de l'estomac.*
— Brun, *Traitement de la péritonite consécutive aux ulcères perforés de l'estomac* (29 obs.), Thèse de Lyon.

REVUE DES SOCIÉTÉS SAVANTES

SOCIÉTÉ DE CHIRURGIE.

Du 18 mai au 15 juin 1904.

Pathogénie de l'hydronéphrose intermittente (Suite de la discussion).

M. Peyrot a eu l'occasion de pratiquer, l'année dernière, une urétéro-pyélo-anastomose chez une jeune fille de quinze ans atteinte d'hydronéphrose, et chez laquelle les crises douloureuses, remontant à la première enfance, étaient devenues de plus en plus fréquentes. Aussitôt après la mise à découvert du rein par l'incision lombaire, on put constater la présence d'une artère anormale pénétrant le rein par son pôle inférieur. Mais cette disposition n'avait aucune importance au point de vue de l'hydronéphrose ; l'artère passait en arrière de l'uretère. Le bassinet présentait une dilatation considérable, et le collet de l'uretère était très rétréci. M. Peyrot fit une incision sur la face postérieure du bassinet et prolongea cette incision sur l'uretère ; puis il sutura l'une à l'autre les lèvres correspondantes du bassinet et de l'uretère. Les suites ne furent pas parfaites ; il y eut de la suppuration profonde, et pendant plusieurs semaines il y eut un léger écoulement d'urine par la plaie. La guérison parfaite fut néanmoins obtenue.

M. Bazy répond aux objections qui lui ont été faites. La communication avait porté sur deux points : la pathogénie de l'hydronéphrose intermittente et le mode opératoire. En ce qui concerne ce dernier, M. Bazy se félicite des efforts faits par M. Delbet pour constater les excellents résultats fournis par les anaplasties, les néostomies pyélo-urétérales. Mais point n'est besoin pour cela de recourir au cathétérisme des uretères ; il suffit de constater cliniquement que l'opéré est débarrassé de la gêne, de la douleur et de la tumeur qu'il avait auparavant. Il en est ainsi chez tous les malades opérés par M. Bazy, aussi bien pour les urétéro-pyélo-néostomies que pour les urétéro-néo-cystostomies. Quand il n'en est pas ainsi, c'est que l'opération n'a pas été faite d'une façon correcte.

Quant à la pathogénie de l'hydronéphrose intermittente, M. Bazy persiste dans son opinion.

M. Poirier a injecté un très grand nombre d'uretères pour en déterminer la forme. Il a trouvé parfois des coudures si brusques au-dessous du rein, qu'il est tenté de faire jouer à ces coudures un rôle pathogénique dans l'hydronéphrose intermittente.

Intoxication par le naphtol camphré (Discussion).

M. Nélaton a employé souvent le naphtol camphré sur des surfaces planes, cruentées, et n'a jamais vu survenir d'accidents d'intoxication. Il ne l'a jamais employé en injection dans les cavités closes.

M. Périer remercie M. Guinard d'avoir appelé l'attention sur des accidents qui relèvent évidemment d'une action du naphtol camphré sur les centres nerveux. Mais pour arriver aux centres nerveux le médicament a dû pénétrer dans les voies circulatoires, et alors la question se pose de savoir si cette pénétration s'est faite par absorption ou par effraction. M. Périer ne croit pas à la pénétration par absorption; la solubilité du naphtol camphré est à peu près nulle; émulsionné, son émulsion ne tient pas, de telle sorte qu'il est trop diffusible pour qu'on puisse admettre que, dans le cas de M. Guinard, il y ait un temps matériel suffisant d'absorption. D'autre part, la paroi d'un foyer purulent est certainement moins perméable qu'un péritoine, et les cavités séreuses supportent très bien le naphtol camphré. M. Périer cite des observations dans lesquelles le naphtol camphré a été injecté dans le péritoine, dans la plèvre, sans avoir occasionné d'accidents. Aussi M. Périer n'admet-il qu'une voie unique de pénétration, l'effraction, et cette explication s'applique d'autant mieux au cas de M. Guinard qu'il s'agit de la région cervicale, si riche en vaisseaux veineux, sur lesquels l'aspiration thoracique exerce son action immédiate. M. Périer conclut que le naphtol camphré reste un excellent médicament, mais qu'il ne faut jamais l'injecter sous pression ni le mettre en contact avec des vaisseaux veineux largement ouverts.

M. Delbet a fait jadis, à l'occasion de ses recherches sur la physiologie chirurgicale du péritoine, des injections d'eau naphtolée dans le péritoine d'animaux. Ces derniers succombaient rapidement avec des accidents convulsifs semblables à ceux du malade de M. Guinard.

M. Périer fait observer qu'il ne faut pas assimiler l'éau naphtolée au naphtol camphré, qui est insoluble et n'a qu'une puissance osmotique très faible.

M. Lucas Championnière a observé un fait d'intoxication grave par le naphtol camphré. Il s'agit d'un homme qui avait conservé une fistule consécutivement à un abcès tuberculeux de l'aine. On lui faisait régulièrement des injections de naphtol camphré. Un jour, à la suite d'une injection semblable, faite comme les précédentes, il fut pris d'un état syncopal très grave, dont on eut beaucoup de peine à le tirer.

M. Kirmisson a conservé le souvenir de faits signalés par MM. Ménard et Calot (de Berck), dans lesquels le naphtol camphré a donné lieu à des morts et à des accidents très graves revêtant la forme soit de syncope, soit d'accès épileptiformes. Ces faits doivent suffire pour faire abandonner ce médicament, d'autant plus que dans les expériences que M. Kirmisson a entreprises pour comparer l'efficacité de l'éther iodoformé et celle du naphtol camphré, ce dernier s'est montré bien inférieur au premier.

M. Moty emploie le naphtol camphré depuis quinze ans et n'a jamais observé d'accident. Il a soin, il est vrai, de n'employer que des doses très faibles. Auparavant et pendant quatre ans, il se servait d'éther iodoformé, et ce médicament lui a donné quatre accidents dont un mortel.

M. Delbet signale un fait de mort après une injection faite par Trélat avec de l'éther iodoformé dans un abcès de tumeur blanche du coude.

M. Quénu a remarqué que les accidents, survenant à la suite d'un médicament quelconque dans une cavité close, se produisaient surtout dans les cas où, après avoir évacué le contenu de ces cavités, on voyait cette évacuation se terminer par un écoulement de sang. Il faut en conclure qu'en pareil cas la rupture de vaisseaux à la surface de la poche est la cause principale de l'absorption du toxique.

M. Reboul (de Nimes) emploie couramment le naphtol camphré depuis l'année 1888 et n'a jamais observé d'accidents d'intoxication.

M. Guinard signale encore deux observations inédites que lui adresse le Dr Millon et dans lesquelles la mort est survenue à la suite d'une injection de naphtol camphré.

M. Szczypiorski (de Mont-Saint-Martin). — *Cinq nouveaux cas d'amputations de Gritti.*

Rapport de M. Lejars.

Aux trois observations d'amputation de Gritti que M. Szczypiorski avait adressées à la Société en 1900, il peut en ajouter cinq nouvelles. L'intérêt de ces huit faits réside dans cette particularité que le chirurgien a pu suivre ses opérés pendant longtemps et a pu constater qu'ils marchaient tous sur le bout du moignon. Le but de ces opérations est en effet de préparer le moignon à l'appui direct en pourvoyant l'extrémité sectionnée du fémur de l'épaisse doublure osseuse constituée par la rotule.

M. Lejars se montre très sceptique sur l'utilité de ces opérations ostéoplastiques, aussi bien pour le Gritti que pour les amputations ostéo-plastiques de jambe. Il se demande si le résultat vaut bien la peine qu'on se donne, et, tout en reconnaissant que l'amputation de Gritti est une opération simple qui a ses indications, il lui préfère la désarticulation du genou ou l'amputation basse de cuisse.

M. Tuffier estime que la question des amputations ostéo-plastiques est liée à celle des appareils prothétiques. Il a remarqué que tous les amputés de jambe marchent exceptionnellement sur l'extrémité du moignon; ils prennent généralement point d'appui sur les parties latérales des condyles du tibia. Dans la prothèse, la question importante est donc le moulage exact de ces condyles, c'est ce que réalisent les appareils de M. Ducroquet que M. Tuffier a présentés récemment, et c'est ce qui explique pourquoi les malades qui les portaient marchaient si bien.

M. Quénu veut bien admettre que l'importance première revient à la prothèse; mais la qualité du moignon n'est pas à dédaigner. Un malade, auquel M. Quénu avait fait une amputation ostéo-plastique de jambe marchait à la fois sur ses moignons et sur ses condyles tibiaux. Il y a grand intérêt à faire des moignons d'amputation qui puissent supporter toutes les pressions sans altérations trophiques ni souffrances.

M. Delbet scie, dans l'opération de Gritti, le fémur et la rotule en chantournant fortement de manière à former sur le premier une surface très convexe et sur le second une surface concave en forme de nacelle. En outre, il a soin de conserver un bout assez long des tendons rotuliens de manière à

pouvoir le suturer solidement aux tendons postérieurs. Il obtient ainsi une bonne immobilisation de la rotule sur le fémur sans faire ni enchevillement ni cerclage.

En ce qui concerne les amputations de jambe, M. Delbet ne partage pas l'opinion de M. Lejars. On ne saurait comparer les appareils lourds et gênants, prenant point d'appui sur l'ischion, avec les appareils légers sur lesquels vient appuyer le moignon ostéo-plastique. M. Delbet a revu trois de ses opérés d'amputation ostéo-plastique de jambe : deux d'entre eux marchaient très bien sur leur moignon; ils ne marchaient pas beaucoup, il est vrai. Le troisième, qui se tenait debout toute la journée, a vu se développer un hygroma qui est devenu fistuleux. Mais M. Delbet ne considère pas cette éventualité comme devant se produire nécessairement et toujours.

M. Lucas Championnière est d'avis que l'opération de Gritti, imaginée par son inventeur pour parer à différents accidents résultant de l'infection du moignon, n'a plus de raison d'être aujourd'hui où cette infection ne préoccupe plus aucun chirurgien.

M. Szczypiorski (de Mont-Saint-Martin). — *Amputation du rectum pour cancer. Guérison suivie de continence.*

Rapport de M. Lejars.

Il s'agit d'une femme chez laquelle le néoplasme siégeait sur la paroi antérieure bien au-dessus de sphincter, mais qu'on dépassait facilement avec le doigt. On fait l'amputation du rectum, et le bout supérieur est suturé à la peau. La guérison eut lieu sans incident. M. Szczypiorski revit le malade au bout de quatre mois et constata que l'anus était continent d'une façon absolue. Il s'en étonne; mais M. Lejars fait observer que l'appareil sphinctérien a peut-être été enlevé d'une façon incomplète.

M. Szczypiorski (de Mont-Saint-Martin). — *Déchirure de l'urèthre postérieur compliquant une fracture du bassin; infiltration urinaire péri-vésicale; laparotomie d'emblée; cathétérisme rétrograde combiné avec l'uréthrotomie externe; guérison parfaite.*

Rapport de M. Lejars.

Un mineur de vingt-cinq ans est renversé par un lourd minerai de fer qui roule sur lui. On constate : douleurs très vives à l'hypogastre. Quelques gouttes de sang au méat; absence de miction malgré de fréquentes envies d'uriner : fracture du pubis gauche. Une sonde, introduite dans l'urèthre, est arrêtée par un obstacle. On porte le diagnostic de déchirure de l'urèthre postérieur et on propose une uréthrotomie externe qui est refusée; neuf heures plus tard, le ventre s'étant ballonné et la situation étant devenue beaucoup plus grave, le blessé consent à se laisser opérer. En raison de l'infiltration produite, M. Szczypiorski fait une incision sus-pubienne; il trouve la vessie intacte, mais entourée de toutes parts par une infiltration urineuse. Après un nouvel essai infructueux de cathétérisme, il ouvre la vessie et cherche à pratiquer le cathétérisme rétrograde. Mais la sonde refuse de pénétrer dans l'urèthre. Il fait alors une boutonnière périnéale et arrive à placer la sonde à demeure. Ce malade guérit.

Traitement de l'hypospadias par le procédé von Hacker (Suite de la discussion).

M. Routier a utilisé récemment ce procédé chez un homme de 25 ans porteur d'un hypospadias balanique. Comme il y avait eu beaucoup de saignement, il mit une sonde à demeure et fit un pansement compressif. Cette compression fut sans doute trop forte, car il se fit un petit sphacèle de la peau de la verge suturée au-dessous du canal disséqué, et aussi une petite perte de substance de ce dernier. Il s'est constitué une petite fistule en voie d'obturation spontanée.

M. Routier trouve ce procédé bien supérieur aux procédés antérieurs, qui ne donnaient que des résultats aléatoires chez l'adulte.

M. Broca fait remarquer que depuis qu'on utilise le procédé de von Hacker les résultats obtenus ont été beaucoup plus satisfaisants qu'auparavant.

M. Hartmann a eu l'occasion de pratiquer ce procédé et a été frappé de sa simplicité opératoire et de l'excellence de ses résultats. Il fait observer que le procédé devrait porter le nom de Beck, qui le premier a décrit et pratiqué l'isolement et la transplantation de l'urèthre.

M. Lejars a eu l'occasion de pratiquer cette opération chez un garçon de quinze ans. Il dut faire ultérieurement un peu de dilatation de la portion balanique du canal, parce que le segment transplanté de l'urèthre paraissait un peu serré et inélastique.

M. Kirmisson affirme que dans tous les cas où la réunion par première intention a été obtenue sur toute la circonférence, il n'y a aucune tendance au rétrécissement.

M. Félizet a l'habitude, pour éviter le serrage de l'urèthre implanté, de faire sur le gland non pas une incision transversale ou antéro-postérieure, mais une incision en T, la tige de ce T étant antéro-postérieure.

M. Mignon. — *Infection hépatique grave traitée par le drainage des voies biliaires.*

Un militaire de vingt-deux ans entre à l'hôpital pour des symptômes d'une infection générale assez grave, datant de la veille : abattement, fièvre, vomissements répétés, albuminurie avec présence de pigments biliaires dans les urines. Pendant trois jours le diagnostic reste incertain; puis au quatrième jour, un ictère intense se manifeste. L'état du malade allant rapidement en s'aggravant, on juge que la seule chance de salut pour le malade résidait dans une intervention chirurgicale. Celle-ci fut pratiquée par M. Mignon au quinzième jour de la maladie. Après ouverture du ventre, on trouve le foie augmenté de volume, de couleur verte, avec des taches vineuses. La vésicule biliaire, de coloration jaune, est vide, petite et cachée sous la face inférieure. On l'ouvre tout juste assez pour introduire dans sa cavité une sonde uréthrale en gomme n° 12. Le cathétérisme se fit sans difficulté jusqu'à 10 centimètres de profondeur, mais pas une goutte de bile ne sortit. On termine l'opération par les sutures appropriées et on laisse un tube de caoutchouc à demeure en s'arrangeant de façon à ce que rien ne puisse filtrer entre lui et la paroi de la vésicule. Au bout de 5 à 6 heures

l'excretion biliaire commença à se produire, et aussitôt aussi l'amélioration dans l'état du malade commença à se produire. Tous les phénomènes généraux disparurent progressivement et, vers le vingt-cinquième jour après l'opération, le malade étant en très bon état, on retire le drain. La sécrétion biliaire a souillé le pansement jusqu'au trente-quatrième jour. Le malade est sorti de l'hôpital complètement guéri le cinquante-troisième jour après l'opération. La bile, examinée bactériologiquement à plusieurs reprises, s'était toujours moutrée aseptique.

Malgré le caractère négatif des examens bactériologiques, M. Mignon n'hésite pas à admettre qu'il a eu affaire à un cas d'angiocholite à marche aiguë, qui a passé rapidement des gros canaux aux fines ramifications biliaires. Il estime aussi que l'amélioration qui a suivi si rapidement l'acte opératoire doit être rapportée à ce dernier. Il suppose que l'introduction de la sonde dans le cholédoque et le maintien permanent d'un tube à drainage dans la vésicule a déterminé probablement la contraction de tout l'appareil excrétoire de la bile et l'expulsion des mucosités.

M. Lejars se demande s'il est bien certain que la sonde exploratrice ait pénétré jusque dans le cholédoque, car, à part le cas de dilatation très notable du canal cystique, un cathétérisme de ce genre lui paraît très difficile.

M. Bazy a eu l'occasion de faire avec la plus grande facilité le cathétérisme des voies biliaires chez une femme chez laquelle il avait ouvert la vésicule pour extraire deux gros calculs. La bile ne s'écoulant pas après l'ablation des calculs, M. Bazy enfonça dans la vésicule une bougie uréthrale; celle-ci pénétra jusqu'à 20 centimètres et la bile reprit son cours.

M. Routier cite l'observation d'une surveillante d'hôpital atteinte d'obstruction du cholédoque avec phénomènes infectieux. Il pratiqua la laparotomie pour aller à la recherche de l'obstacle, mais ne put trouver ce dernier. Il malaxa la vésicule pour arriver à la vider, sans y réussir. Il referma le ventre, escomptant peu un succès. Cependant la bile reprit son cours, et la malade guérit. M. Routier suppose que ses pressions ont pu déboucher le cholédoque, obstrué par quelque bouchon muqueux. Quant au cathétérisme des biliaires, il n'a jamais réussi à le pratiquer.

M. Delbet est très partisan du drainage des voies biliaires dans les angiocholites infectieuses et même dans certaines formes de cirrhose biliaire. Cependant certains faits permettent de douter de son utilité. M. Delbet a fait la laparotomie chez un jeune étudiant en médecine présentant des accidents infectieux avec gros foie, et chez lequel on soupçonnait un kyste hydatique suppuré. On trouve une angiocholite capillaire, et, croyant le malade perdu, on referme le ventre. Le soir même, les phénomènes généraux disparurent, et le malade guérit. Comme M. Routier, M. Delbet n'a jamais pu cathétériser les voies biliaires.

M. Hartmann a constaté depuis fort longtemps, sur le cadavre, l'impossibilité de cathétériser les voies biliaires, et de fait, sur les vivants, il n'y a jamais réussi. Il est possible que dans certains cas pathologiques, le passage de l'instrument devienne possible; mais il ne faut jamais tirer de l'insuccès du cathétérisme la conclusion de l'existence d'un obstacle.

En ce qui concerne le drainage des voies biliaires, M. Hartmann a opéré récemment un malade atteint d'ictère persistant avec symptômes généraux graves. Le ventre ouvert, il trouve la vésicule vide; explorant alors le cholédoque, il put suivre ce dernier jusqu'à son embouchure sans sentir d'obstacle. Peu satisfait de ce résultat, il ouvrit le cholédoque et engagea une bougie dans le bout inférieur. Cette bougie ramène un petit magma. Engageant alors la bougie dans le bout supérieur du cholédoque et les canaux hépatiques, il put faire venir une très petite quantité de bile. L'opération fut terminée par un drainage du cholédoque et de la vésicule biliaire. Dès le lendemain, la bile coulait en abondance; les phénomènes généraux disparurent et le malade guérit.

M. Tuffier croit important d'établir une distinction entre les angiocholites avec ictère et les angiocholites sans ictère. Dans les premières, le résultat de la cholédocestostomie est favorable; dans les secondes l'intervention ne donne aucun résultat. L'interprétation de ces faits est d'autant plus difficile que les infections des voies biliaires sont susceptibles d'une guérison spontanée.

M. Lucas Championnière a opéré, il y a dix ans, une femme chez laquelle on avait posé le diagnostic de calculs biliaires avec angiocholite. Après ouverture du ventre, la vésicule se présente avec son aspect normal, une paroi souple et sans calcul. Le cholédoque, examiné de même, parut également normal, si bien que M. Lucas Championnière referma le ventre sans faire aucune ouverture aux voies biliaires. Le malade guérit complètement.

M. Quénu rappelle que des faits analogues à celui de M. Mignon ont été déjà discutés à la Société de Chirurgie en 1896 et 1897. Quant à l'explication des bons résultats fournis par la simple exploration dans les cas d'angiocholite indépendante de lithiase biliaire, il faut la chercher dans l'action mécanique exercée snr le contenu du canal cholédoque.

M. Reynier pense, comme M. Tuffier, que le drainage des voies biliaires donnera des résultats différents suivant qu'il s'adressera à des angiocholites avec ictère intense par rétention, ou à des angiocholites sans ictère accentué. Dans le premier cas, le succès peut être presque inespéré, et M. Reynier en rapporte deux exemples. Dans le second cas, aucune intervention ne peut arrêter l'évolution fatale, ainsi que M. Reynier l'a éprouvé dans deux cas.

M. Arrou rapporte trois observations personnelles d'angiocholites calculeuses traitées avec succès par le drainage de la vésicule biliaire.

M. Kirmisson. — *Sur un point particulier du manuel opératoire de l'appendicectomie, la ptose du côlon transverse venant compliquer la recherche de l'appendice.*

M. Kirmisson appelle l'attention sur les difficultés de la recherche de l'appendice, au cours de l'appendicectomie, quand la ptose du côlon transverse vient masquer cet organe. Il a rencontré cette disposition trois fois sur 73 résections à froid de l'appendice. Dans ces trois cas, après ouverture du péritoine, on tombait sur deux anses parallèles du gros intestin, se laissant facilement attirer sur une longueur considérable. Ce n'est qu'en rédui-

sant ces deux anses et en se portant plus au dehors, après avoir agrandi la plaie, qu'on retrouvait une troisième anse de gros intestin répondant au cæcum et au côlon ascendant. Il était utile de signaler cette disposition dont les ouvrages classiques, ne font pas mention.

M. Delbet a rencontré parfois cette disposition; mais comme il fait usage généralement du plan incliné pour ses opérations d'appendicite, le côlon transverse retombe vers le diaphragme et ne gêne en rien.

M. Schwartz a rencontré également le prolapsus du côlon transverse; l'inclinaison de la table d'opération suffit alors pour le faire disparaître et permettre de trouver le cæcum à sa place dans la fosse iliaque.

M. Quénu ne rencontre plus le côlon transverse depuis qu'il se sert du plan incliné; par contre, il est parfois gêné par l'anse sigmoïde que l'inclinaison ramène vers le haut du petit bassin et vers la droite.

M. Jalaguier conseille, dans le doute, de réintégrer le gros intestin et de chercher l'abouchement de l'intestin grêle dans le cæcum.

M. Lucas Championnière considère la disposition signalée par M. Kirmisson comme très fréquente chez l'adulte.

MM. Walther, Tuffier et Routier l'ont également rencontrée très fréquemment chez les adultes atteints d'appendicite chronique.

Gastro-entérostomie et ulcère de l'estomac (Suite de la discussion).

M. Hartmann a perdu, en 1899, huit jours après une gastro-entérostomie, une malade, d'hémorragie, conséquence de l'ulcération d'un vaisseau pancréatique. C'est un fait identique à celui de M. Quénu. Ils montrent tous deux qu'une ulcération artérielle n'est pas nécessairement oblitérée par le fait même de l'établissement d'une gastro-entérostomie, et que la gastro-entérostomie est sans valeur dans les formes foudroyantes des gastrorragies par ulcères. Les statistiques montrent d'ailleurs que dans ces cas, la mortalité opératoire est énorme, et bien supérieure à celle que donne le traitement médical. La conclusion à tirer, c'est que l'hémorragie par elle-même ne constitue pas une indication opératoire dans les ulcères gastriques.

M. Hartmann est d'accord avec M. Quénu pour dire que les interventions qui donnent le plus de satisfaction sont celles qui portent sur des cas où, en même temps que des hémorragies, il y a de la stase gastrique. Il a vu en pareil cas des hémorragies considérables et répétées s'arrêter définitivement.

M. Ricard est d'accord avec la plupart des chirurgiens pour ne pas intervenir dans la période d'hémorragie aiguë; l'intervention est alors dangereuse et inutile. On ne doit opérer que les ulcères en voie de complication, soit pour remédier aux sténoses post-ulcéreuses, aux hémorragies répétées, soit pour traiter la périgastrite, les digestions douloureuses, etc. Quant au mode opératoire, après avoir fait pendant un certain temps l'exérèse de l'ulcère, M. Ricard en est arrivé à la conviction que la gastro-entérostomie est la seule opération à conseiller. Mais cette opération n'arrête pas instantanément la marche de l'ulcère en évolution; elle fait seulement que le traitement médical, jusqu'alors impuissant, devienne plus efficace.

M. Fournier (d'Amiens). — *Contusion du rein; néphrotomie. Guérison.*

Rapport de M. Legueu.

Un homme de quarante-deux ans reçoit un coup de pied de cheval dans la région de l'hypocondre droit; il tombe en syncope, a un vomissement, mais revient bientôt à lui, reste en anurie pendant vingt heures, et est pris alors d'une hématurie abondante qui se continue les jours suivants. M. Fournier vit le blessé quinze jours après l'accident; les hématuries continuaient et l'examen du flanc droit révélait l'existence d'une tuméfaction considérable. Dans ces conditions, il se décide à intervenir, et, mettant le rein à nu, il constate que ce dernier, extérieurement intact, était très augmenté de volume et que sa capsule contenait un important hématome. Il incise et se rend compte qu'entre les extrémités supérieure et inférieure du rein il y a un gros foyer de contusion ouvert en dedans dans le bassinet. La suture étant impossible, M. Fournier fait un tamponnement à la gaze. Au bout de dix jours, la température s'éleva et les urines devinrent purulentes; de nouvelles hémorragies se firent à la fois par la plaie et par la vessie. Cette dernière se remplit de caillots qui bouchent la sonde à demeure. M. Fournier pratique alors la taille hypogastrique, évacue les caillots et établit un drainage à la suite duquel la fièvre tombe et l'amélioration se poursuit rapidement.

M. Legueu se demande si M. Fournier n'a pas eu recours trop rapidement à la taille hypogastrique; il eût probablement obtenu le même résultat en pratiquant l'aspiration des caillots vésicaux avec la grosse sonde évacuatrice métallique et la seringue.

M. Fournier (d'Amiens). — *Laparotomie pour troubles dysménorrhéiques avec imperforation du vagin.*

Rapport de M. Legueu.

Une jeune fille de vingt-six ans a, depuis l'âge de quatorze ans, périodiquement des douleurs abdominales durant de vingt-quatre à trente-six heures sans avoir jamais été réglée. A l'examen, M. Fournier constate que la vulve est petite et se continue par un petit cul-de-sac. Du fond de ce dernier part un cordon fibreux se dirigeant vers une induration qui paraît être l'utérus. M. Fournier se propose d'établir la communication entre le cul-de-sac et l'utérus. Il pratique pour cela le décollement entre la vessie et le rectum. Mais à un certain moment, il sent qu'il va pénétrer dans le rectum, et, ne sentant pas le col utérin, il renonce à poursuivre l'opération et bourre à la gaze la cavité qu'il venait de créer. Quelques semaines plus tard il fait une laparotomie médiane et constate que l'utérus a sa forme habituelle; sa corne gauche se continue par la trompe et l'ovaire gauches; le bord droit de l'utérus émet un prolongement ligamenteux qui se continue avec le fond de la vessie. Il n'y a pas de col, et la cavité de l'utérus est très restreinte. L'utérus n'était pas utilisable, M. Fournier se décide à l'enlever. La malade guérit et fut débarrassée de ses douleurs.

M. Legueu approuve complètement cette conduite. Avec une malformation aussi complexe, la castration est légitime, et toute tentative de restau-

ration aboutit à un insuccès, sans compter qu'elle peut conduire à des complications. M. Legueu suit actuellement une malade qui a une fistule vésico-vaginale dans une imperforation, et cela à la suite d'une tentative de ce genre. Ces tentatives d'abouchement du vagin à l'utérus ne doivent être faites que quand on a la certitude de pouvoir faire la restauration. S'il y a doute, il faut examiner l'état des organes par une laparotomie préalable.

M. Hartmann considère le principe de la laparotomie préalable comme excellent, car il a non seulement l'avantage de renseigner sur l'état des parties et de décider s'il y a ou non lieu de reconstituer un canal vagino-utérin; mais il a encore l'avantage de faciliter les manœuvres, lorsqu'on veut faire cette reconstitution. Il est parfois difficile d'atteindre l'utérus au cours du décollement; l'ouverture préalable de l'abdomen permet de refouler l'utérus vers le périnée.

M. Tuffier pense également que la laparotomie s'impose dans ces cas. Elle seule permet un jugement exact sur l'état des parties, et elle seule met le chirurgien en mesure de prendre le parti convenable, soit que l'on se décide pour l'ablation ou que l'on opte pour la reconstitution du canal cervico-vaginal. Chez les malades qui n'ont pas un hématomètre considérable, elle permet seule de chercher et de trouver la cavité utérine et son extrémité inférieure, alors que l'incision vaginale s'en va à l'aveuglette aborder difficilement un point quelconque de cette cavité. Dans deux observations qu'il relate, M. Tuffier a exécuté cette reconstitution par la laparotomie, en incisant la paroi antérieure de l'utérus pour pénétrer dans sa cavité. Par une incision faite au fond du cul-de-sac de l'imperforation, il fait pénétrer une pince qui vient sortir près de l'utérus et qu'il fait pénétrer dans la cavité utérine. Prenant ensuite un lambeau épidermique sur une région quelconque du corps, il l'enroule autour d'une sonde uréthrale et, après l'avoir suturé et transformé en une gaine d'épiderme, la surface cruentée constituant la paroi externe, il introduit dans la cavité utérine cette sonde chargée de sa gaine épidermique et la fait ressortir par le vagin. Il assure la contiguité des tissus par des sutures de la gaine au vagin et à l'utérus; il ferme alors la cavité utérine. La sonde reste en place pendant quatre jours, et, quand on la retire, elle vient seule, la gaine épidermique restant adhérente. Dans les deux cas ainsi opérés, le résultat a été parfait; les deux malades ont vu leurs règles apparaître normalement à la suite de cette intervention.

M. Richelot. — *Dégénérescence cancéreuse du moignon du col utérin après l'hystérectomie subtotale pour fibrome.*

M. Richelot apporte un nouveau cas de cancer du moignon cervical après une hystérectomie subtotale pour fibrome. Cette opération fut pratiquée il y a cinq ans et avait été aussi régulière que possible. Il y a quelques semaines, cette malade revint voir M. Richelot pour de petits suintements sanguins, et il trouva au fond du vagin une ulcération du moignon cervical, sur laquelle il n'était guère possible de conserver le moindre doute. L'examen histologique confirma pleinement la nature épithéliomateuse.

Le moignon étant resté mobile, M. Richelot put en faire l'ablation. Sur la pièce, le cancer occupait les deux lèvres du moignon sans atteindre la base.

M. Richelot s'étonne qu'on ait pu qualifier les faits de ce genre de très rares. Depuis sa communication de mars dernier, il a eu l'occasion soit de lire, soit de rencontrer de nouveaux faits du même genre. Il a depuis lors observé trois malades atteintes de fibromes utérins non opérés et chez lesquelles se sont développés tardivement des cancers du col. La fréquence est trop grande pour que M. Richelot puisse admettre une simple coïncidence; il ne peut se défendre d'y voir une évolution spéciale sur un terrain arthritico-nerveux.

M. Bazy a revu, ces jours-ci, une femme chez laquelle il avait fait en 1898 une hystérectomie totale pour fibrome. Elle revenait consulter pour un écoulement sanieux du vagin, et M. Bazy constate la présence d'un cancer du fond de vagin.

M. Tuffier fait observer que la coïncidence du cancer du col avec le fibrome utérin n'est pas rare; mais de là à conclure que l'hystérectomie subtotale si simple doit céder le pas à l'ablation totale, c'est une distance que M. Tuffier ne veut pas franchir.

M. Routier voit dans ces faits des coïncidences et non des conséquences. Il a revu ces jours-ci une femme qu'il a opérée en 1887 pour une annexite double; il avait enlevé les deux ovaires et les deux trompes. Malgré cette castration, cette femme a actuellement un cancer du col et du fond du vagin. Peut-on y voir une relation de cause à effet?

M. Beurnier a également observé un épithéliome développé sur la cicatrice vaginale d'une hystérectomie totale.

M. Ricard doit opérer ces jours-ci une dame atteinte d'un gros fibrome et présentant en même temps sur le col un épithélioma au début. Sans un examen très attentif, ce dernier aurait passé inaperçu.

M. Sébileau présente un malade chez lequel il a fait une *prothèse métallique de la face après résection de la paroi antérieure du sinus frontal.*

M. Tuffier présente une jeune fille atteinte d'une *déformation spéciale du maxillaire inférieur.*

M. Chaput présente une malade chez laquelle il a fait avec succès une *autoplastie à grand lambeau* par une symphyse thoraco-brachiale consécutive à une brûlure.

M. Schwartz présente un malade chez lequel il a réussi à *réduire par le procédé de Desprès une luxation de la hanche datant d'un an.*

SOCIÉTÉ DE CHIRURGIE DE LYON.

Séance du 25 mars 1904. — *Présidence de M. Horand.*

Laxité articulaire des genoux et des coudes d'origine probablement congénitale.

M. Ecot. — Je vous présente un homme en observation dans mon ser-

vice de l'hôpital militaire Desgenettes pour une malformation articulaire. Il y a des deux côtés genu recurvatum, hyperextension des jambes sur les cuisses. Dans le décubitus, les genoux ont une forme normale, les rotules sont petites, triangulaires, leur laxité est considérable au repos. Le ligament latéral externe est allongé, ainsi que les ligaments postérieurs et croisés, d'où facilité de l'hyperextension et de la rotation. Pendant les mouvements on produit des craquements articulaires nombreux.

Les crêtes iliaques sont épaisses, noueuses; pas de signes d'hérédosyphilis.

Aux deux coudes, laxité articulaire très marquée, craquements.

Notre diagnostic serait : malformation articulaire congénitale; il y a eu de la tuberculose dans sa famille qui peut avoir prédisposé à cette malformation. Je ne connais pourtant pas de cas analogue; je n'en ai pas trouvé dans la thèse documentée de Potel (Lille, 1897).

M. Vincent. — J'ai fait un travail récent sur les anomalies de cette nature; j'ai réuni 7 cas qui tous présentaient comme particularité commune l'absence ou le développement rudimentaire de la rotule; ici cet os est seulement déformé. Peut-être s'agit-il d'un ancien rachitique qui a présenté en même temps que des troubles de croissance des os de la jambe cette laxité anormale des ligaments du genou.

Des fractures de l'extrémité supérieure du cubitus avec luxation de la tête radiale.

M. Bérard rapporte 3 nouveaux cas de ces fractures.

Le premier se rapporte à une femme de cinquante ans qui a fait, le 25 décembre dernier, une chute de sa hauteur dans un escalier. La malade fut soignée par un rebouteur. Actuellement, ankylose incomplète en demi-extension, à 120°, arthrite traumatique. L'examen et la radiographie montrent une double fracture du cubitus, l'une transversale, portant sur la partie moyenne de l'olécrâne, l'autre oblique en haut et en avant, intéressant l'épiphyse cubitale au-dessous de la cavité sigmoïde, avec un fragment intermédiaire mobile. Le radius est luxé en avant, un peu en dehors et au-dessus du condyle huméral.

Si la réduction échoue, l'orateur se propose de faire la résection.

Un second cas date de 1901 : femme de soixante-dix-neuf ans, fracture unique de la base de l'olécrâne; les deux os ont passé nettement en avant de l'humérus; le coude est fixé à angle droit et un peu mobile; pas d'intervention. — Le 3e cas est celui d'un cultivateur de quarante ans, amené à l'hôpital huit jours après l'accident (chute sur le coude). Fracture du cubitus au tiers supérieur, luxation du radius. La réduction échoua et l'ankylose survint à angle droit. Le malade refusa la résection.

M. Destot. — Cette variété de fracture n'est pas aussi rare que le croyait Staniulescu quand il écrivit sa thèse. La luxation du radius est primitive. La gêne fonctionnelle varie beaucoup. La résection paraît être nécessaire pour les fractures anciennes. On a tenté la reposition et la fixation par un fil d'argent (M. Delorme). La résection secondaire doit être faite.

Taille hypogastrique modifiée pour arriver à voir aisément les orifices urétéraux dans la vessie.

M. Rochet. — Il peut y avoir utilité à profiter de l'ouverture de la vessie pour vérifier directement l'état des reins; pour cela il faut mettre au jour les orifices des uretères Voici le modus faciendi :

Position de Trendelenburg; incision transversale de la paroi avec petit lambeau à base supérieure; incision transversale des droits à 1 centimètre de l'insertion; incision transversale de la vessie; suture de la lèvre supérieure à la partie horizontale du lambeau. On extériorise ainsi la vessie. En plaçant une valve en bas, on étale la muqueuse et on aperçoit les uretères.

L'inspection faite, on supprime la suture vésico-cutanée et on termine comme pour une taille ordinaire.

M. Ruotte. — Connaissant les opérations de prostatectomie sus-pubienne de Freyer, nous avons pensé que cette opération serait beaucoup plus facile en abordant la vessie comme il vient d'être dit. Nous avons donc pratiqué la prostatectomie par cette voie sur un malade de M. Rochet. Cette opération fut faite à ciel ouvert et très facilement. Le résultat fut très satisfaisant.

Séance du 14 avril 1904. — *Présidence de M. Horand.*

Résection du coude pratiquée par Ollier il y a trente-sept ans. Résultats.

M. Gangolphe présente la malade qui fut opérée pour une tumeur blanche en 1867. Le résultat est parfait, la néarthrose est reconstituée sur le type trochlée; l'olécrâne, les saillies latérales sont reproduits, la solidité latérale est complète, l'extension un peu limitée pour le bec olécrânien; la flexion parfaite.

Cette femme fait aujourd'hui de nouvelles localisations de sa vieille tuberculose, sous forme de tumeur blanche du genou et de tuberculose urinaire. Un traitement médical l'a pourtant améliorée depuis quatre mois.

M. Vallas. — Le résultat est très beau; il serait intéressant de retrouver les pièces réséquées et de constater ainsi si une portion notable de l'humérus a été enlevée, car on retrouve ici le condyle et l'épicondyle très saillants.

M. Gangolphe. — Il semble que cette malade ait bien subi la résection totale.

Deux cas de brûlures étendues avec cicatrices vicieuses; excision, autoplastie; guérison.

M. Bérard présente deux petits opérés. L'un avait une brûlure étendue de la région fessière avec une atrésie chéloïdienne très serrée de la région anale; il avait de ce fait de l'obstruction chronique avec stercorémie. L'autre, une fillette, s'était brûlée toute la peau du ventre et de la face antérieure des cuisses; il en était résulté une symphyse cicatricielle avec chéloïdes de l'hypogastre et des cuisses. La vulve n'était plus accessible, la miction se trouvait très gênée; depuis plusieurs semaines il y avait incontinence par regorgement.

Ces deux enfants ont été traités par l'excision de la cicatrice et autoplastie par glissement. Le résultat est très satisfaisant surtout au point de vue fonctionnel.

M. Gangolphe. — Chez la fillette, l'emploi de la suture forcée a été utile à M. Bérard. J'ai montré dans la thèse de Descarneau les services que rend cette suture; on peut pousser les tractions des téguments à un degré extrême.

Torsion d'un utérus fibromateux.

M. Goulliod présente un fibrome sous-péritonéal qui a entraîné le corps de l'utérus dans sa torsion. Le fibrome, plus gros qu'une tête fœtale, est très pesant, car il est ancien et calcifié; le pédicule de la tumeur et le corps de l'utérus ont éclaté, mais il est évident que la torsion s'est produite au niveau de l'isthme utérin et sur le bord du ligament large gauche. Au moment de l'opération, on n'a eu à couper qu'un pédicule d'aspect fibreux, du volume d'un pédicule ovarien.

M. Bérard. — Dans mon travail paru il y a deux ans sur la torsion des tumeurs pelviennes, j'avais relevé un grand nombre de torsions de fibromes autour de leur pédicule; mais la torsion de l'utérus lui-même était exceptionnellement relatée, et alors il s'agissait, comme dans le cas présent, de fibromes du fond qui avaient peu à peu étiré l'isthme.

Traitement des ostéo-sarcomes des membres.

M. Albertin se rallie volontiers aux idées de M. Gangolphe, si elles sont bien ce qu'il croit : proposer la résection de préférence à l'amputation pour la mieux faire accepter par les malades et permettre au chirurgien d'opérer plus tôt. Une résection hâtive est préférable à une amputation trop retardée. Elle peut suffire parfois; dans les cas où la tumeur se révèle particulièrement maligne, elle sera la première étape vers le sacrifice complet du membre.

Dans la thèse de Pinet sont consignées les observations de deux de ses malades : ablation du tiers inférieur du péroné chez l'un, du tiers supérieur du squelette jambier chez l'autre; pas de récidive depuis 4 ans et 2 ans et demi. Dans deux autres cas, résection diaphysaire de l'humérus, récidive rapide, désarticulation secondaire de l'épaule. Pas de nouvelles de ces derniers opérés.

M. Gangolphe. — En proposant la résection, on verra les malades consentir de bonne heure à l'opération et les résultats s'amélioreront. Les interventions conservatrices pour les ostéosarcomes sont aussi justifiées que celles pratiquées journellement pour un cancer du sein, de l'utérus, de la langue, etc.

Séance du 21 avril 1904. — *Présidence de M. Horand.*

Les fractures du radius chez les automobilistes.

M. Destot rappelle que cette question a été étudiée il y a deux ans par Jourdanet dans le *Dauphiné Médical* et par M. Gayet et lui-même à la

Société des Sciences médicales. Outre les fractures du radius par arrachement, la manivelle de l'automobile lâchée crée toute une classe de traumatismes variés tenant au choc direct : fractures des métacarpiens, des deux os de l'avant-bras, du grand os, etc. Seule la fracture du radius par arrachement est vraiment intéressante et mérite d'être mieux différenciée des fractures vulgaires par tassement que ne l'a fait M. L. Championnière. L'ouverture du radius se fait en avant et va de la simple fissure jusqu'à l'arrachement total de l'épiphyse. Il n'existe pas d'engrènement, et la première rangée carpienne n'est pas subluxée en arrière. De là la bénignité de ces fractures qui guérissent bien par le massage. Dans la fracture vulgaire par tassement, il est, au contraire, indispensable de faire une bonne réduction pour laquelle l'anesthésie est souvent nécessaire.

Rétrécissement iléo-cæcal. Anastomose iléo-côlique et résection secondaire du segment iléo-cæcal.

M. Bérard. — Il y a deux ans, j'ai présenté un premier cas de résection du cæcum pour cancer; la malade, une jeune femme de vingt-huit ans, est restée guérie depuis cette époque.

En voici un nouveau cas : un homme de trente-deux ans entre à l'hôpital le 15 mars 1904 pour troubles gastro-intestinaux. Il y a des crises douloureuses, des ondes péristaltiques, gargouillements, constipation. Diagnostic : obstruction intestinale chronique au niveau du cæcum. Opération : laparotomie médiane sous-ombilicale. Une anse grêle énorme fait issue; la main arrive sur une masse dure au niveau du cæcum. En raison de l'état de crise d'obstruction, on établit une anastomose entre l'iléon et l'S iliaque. Suites favorables; l'état général se relève.

Un mois plus tard, incision iliaque droite et extirpation de toute la masse iléo-cæcale sur une largeur de 20 centimètres. Suites immédiates excellentes.

M. Goulliod. — Chez un malade à qui je pratiquai la résection pour tuberculose cæcale, j'ai rencontré cette distension extrême d'une anse de l'intestin grêle. J'ai pu cependant opérer en un temps.

M. Tixier. — Dans ces cas, on aurait avantage à employer le procédé de J. Bœckel ou entérostomie temporaire. On facilite ainsi la réintégration des anses, on débarrasse rapidement l'intestin de son contenu toxique, on évite le passage de ce liquide sur la ligne de suture, enfin, on fait disparaître cette parésie par distension qui persiste parfois après l'entéro-anastomose.

M. Goulliod s'associe à ces réflexions; c'est là, croit-il, la méthode de Madelung et non de J. Bœckel.

M. Bérard. — Chez mon malade, j'incisai l'iléon pour évacuer son contenu et obtenir l'affaissement de l'anse distendue. Il s'échappa des gaz et un litre ou plus de matières; mais l'affaissement fut très faible. L'utilité capitale de cette manœuvre est d'éviter la prolongation de cet état de parésie; parésie et stercorémie sont, en effet, les éléments principaux de l'iléus postopératoire, après qu'on a levé l'occlusion.

G. Gayet.

CONCOURS D'AGRÉGATION EN CHIRURGIE ET ACCOUCHEMENTS

Voici la liste par ordre de mérite des seize nouveaux agrégés des Facultés de Médecine, section de chirurgie et accouchements :

PARIS. — *Chirurgie* : MM. les Drs Hippolyte MORESTIN, chirurgien des hôpitaux; Robert PROUST, prosecteur à la Faculté de Paris; Alfred-Pierre DUVAL, prosecteur à la Faculté de Paris, médaille d'or du concours d'internat (chirurgie).

BORDEAUX. — *Chirurgie* : le Dr J.-B. VENOT, de la Faculté de Bordeaux.

LILLE. — *Chirurgie* : le Dr René LEFORT.

LYON. — *Chirurgie* : MM. les Drs GAYET, chef du laboratoire de clinique chirurgicale à l'Université de Lyon; PATEL, chef de clinique chirurgicale à l'Université de Lyon.

MONTPELLIER. — *Chirurgie* : le Dr SOUBEIRAN.

NANCY. — *Chirurgie* : le Dr GROSS, fils du doyen de la Faculté de Médecine de Nancy.

TOULOUSE. — *Chirurgie* : le Dr DESFORGES-MÉRIEL, chef des travaux de médecine opératoire à l'Université de Toulouse.

17e CONGRÈS DE L'ASSOCIATION FRANÇAISE DE CHIRURGIE (17-22 OCTOBRE 1904)

Le 17e Congrès s'ouvrira à Paris, à la Faculté de médecine, le *Lundi 17 octobre 1904*, sous la présidence de M. le Dr S. POZZI, membre de l'Académie de médecine, professeur à la Faculté de médecine, chirurgien de l'hôpital Broca.

Trois questions ont été mises à l'ordre du jour du Congrès :

1° *Traitement chirurgical de la cirrhose du foie*, rapporteur : M. MONPROFIT, d'Angers;

2° *Valeur séméiologique de l'examen du sang en chirurgie*, rapporteur : M. TUFFIER, de Paris;

3° *Décollement traumatique des épiphyses*, rapporteur : M. KIRMISSON, de Paris.

MM. les Membres de l'Association sont priés d'envoyer, pour le 15 août, au plus tard, le titre et les conclusions de leurs communications, à M. le Dr WALTHER, Secrétaire général, 21, Boulevard Haussmann, à Paris.

Le propriétaire-gérant : FÉLIX ALCAN.

Coulommiers. — Imp. PAUL BRODARD.

DES

STÉNOSES TUBERCULEUSES DE L'INTESTIN GRÊLE

CHEZ L'ENFANT

PAR MM.

L. BÉRARD, Agrégé, Chirurgien des hôpitaux de Lyon. et **R. LERICHE**, Interne des hôpitaux de Lyon.

Depuis longtemps, les ouvrages classiques ont décrit la triple modalité de la tuberculose intestinale chez l'enfant : tuberculose hématogène ou granulique, — tuberculose ulcéreuse secondaire à la déglutition de crachats tuberculeux ou consécutive à l'ingestion d'aliments infectés, — tuberculose ganglionnaire ou d'origine lymphatique.

A côté de ces trois formes, qui constituent ce que l'on pourrait appeler les tuberculoses médicales de l'intestin, prennent place un certain nombre de faits disparates, dans lesquels la tuberculose ou bien évolue sous une apparence néoplasique, ou bien guérit avec une cicatrice sténosante, ou bien enfin détermine dès l'origine une sclérose d'emblée qui resserre en un ou plusieurs points le calibre de l'intestin.

Quel que soit le processus de ces sténoses, tôt ou tard elles donnent des signes d'occlusion, aiguë, subaiguë, ou chronique; elles rentrent de ce fait dans le domaine de la chirurgie : ce sont les tuberculoses chirurgicales de l'intestin.

On ne les a guère étudiées, d'ailleurs, que depuis ces dernières années, et d'abord dans leurs localisations sur le gros intestin, chez l'adulte.

Les sténoses de l'intestin grêle, plus rares, sont de notion plus récente encore : Kœberlé en fait la première description en 1880; il est suivi en Allemagne par König, Hofmeister, Billroth, Erhens; — en Russie par Krover; — en Italie par Margarucci; — en Écosse par Cotterill; — en Amérique par Senn, Matas, etc. En France, la question n'entre dans une phase intéressante qu'avec les travaux de

Pilliet et Hartmann, qu'avec surtout la thèse de Bernay, inspirée par M. Bouveret, et le remarquable travail de Patel, élève de MM. Poncet et Jaboulay, qui établit d'une manière définitive les diverses variétés de ces sténoses tuberculeuses, et expose dans son ensemble la thérapeutique chirurgicale de ces lésions. Mais, jusque-là, les descriptions ne se sont appliquées qu'aux adultes, l'enfant paraissant moins exposé à des lésions scléreuses. A propos d'une petite malade chez laquelle nous avons trouvé des rétrécissements multiples de l'intestin grêle, dont l'origine tuberculeuse n'était pas douteuse, nous avons essayé de reprendre les points particuliers de cette étude chez l'enfant, et de montrer qu'on peut observer chez lui tous les types que l'on a individualisés chez l'adulte. Il nous a semblé que ces lésions étaient peut-être moins rares que méconnues dans le jeune âge, tant à cause de leur lente évolution, que par suite de la mise au premier plan, dans la scène clinique, des phénomènes de la péritonite tuberculeuse ou du carreau, si fréquemment observés dans l'enfance, et qui attirent de suite sur eux l'esprit des cliniciens.

Mais, pour être moins pures dans leur symptomatologie, ces lésions n'en existent pas moins. Nous chercherons donc, suivant la division adoptée par Patel, à établir chez l'enfant l'existence de quatre types de sténose, par :

Tuberculose cicatricielle ou scléreuse;
Tuberculose hypertrophique;
Tuberculose entéro-péritonéale;
Tuberculose à foyers multiples.

I. — Tuberculose cicatricielle sténosante.

La lésion, dans cette forme, n'a aucun caractère histologique spécifique : c'est une simple cicatrice que laisse après elle l'ulcération tuberculeuse guérie, et qui présente la même disposition topographique que cette ulcération, plus ou moins circulaire, d'orientation transversale comme les vaisseaux (Girode). Sa structure, les lésions de voisinage ne diffèrent de ce qu'on rencontre chez l'adulte que par un développement beaucoup plus considérable, en général, de l'adénite mésentérique (Rotter). Le lieu d'élection semble l'iléon, soit au milieu (Rotter), soit à la fin (Cotterill); on ne connaît pas chez l'enfant de localisations duodénales, telles qu'on en a signalé chez l'adulte (Claude, Korkoroff, Perry et Shaw).

Macroscopiquement, à son niveau, la séreuse péritonéale apparaît blanchâtre, dépolie, signalant ainsi au regard la sclérose sous-

jacente. Cette donnée est importante, car elle permet d'éviter par le contrôle de la vue une erreur que l'on serait exposé à commettre si l'on se contentait du palper; en effet, chez ces malades, l'intestin, plus ou moins enflammé, est particulièrement sensible aux contacts ou aux pressions; sous le doigt explorateur, il fait des nœuds de contraction temporaire, que l'on pourrait, à une exploration hâtive, interpréter comme des sténoses. D'ailleurs, au doigt, la sténose vraie donne une sensation d'induration, de résistance, qui ne manque jamais.

La diminution du calibre de l'intestin est variable, toujours plus grande sur le vivant que sur le cadavre, l'élément spasmodique s'ajoutant à l'atrésie vraie. Dans le cas de Cotterill, l'iléon rétréci admettait à peine un cathéter n° 8; dans un autre fait (observation V de la thèse de Bernay), la sténose, située à une faible distance de la valvule de Bauhin, ne laissait au centre de l'ulcération ancienne qu'une ouverture de 6 à 7 millimètres de diamètre.

Quant aux conditions d'infection qui aboutissent à ce reliquat cicatriciel, elles ont été bien précisées par Sorensen, Bernay, Patel, etc.; il faut un processus à marche lente, une infection peu profonde, mais dépassant cependant la sous-muqueuse. Parmi les causes générales sur lesquelles Bernay a insisté, la réaction spéciale du terrain, la tendance générale à la sclérose, ne doivent pas être souvent le lot de l'enfant; effectivement nous n'avons trouvé dans la littérature que deux cas de tuberculose cicatricielle sténosante chez l'enfant : l'un de Rotter, chez une fillette de sept ans, l'autre de Cotterill, chez un garçon de six ans. Plus loin, nous aurons cependant à signaler une observation de Blanc (de Marseille), où l'autopsie révéla une sténose très serrée de l'iléon à quelques centimètres de la valvule iléo-cæcale, mais des lésions tuberculeuses entéro-péritonéales encore en évolution dominaient la scène clinique et ne permettent pas de la comprendre dans le même groupe.

Voici les deux faits de Rotter et de Cotterill :

Observation I (résumée)[1]. — Rotter (*Festsch. z. gold. jubil. des St-Hedew Kronckentz.* Berlin, 1896).

Sténose tuberculeuse de l'intestin grêle.

Entérectomie. Guérison.

Fillette de sept ans, présentant de la diarrhée, de l'amaigrissement, du météorisme, des coliques avec gargouillements bruyants.

Laparotomie le 4 octobre 1895 : on constate une *sténose serrée du milieu de l'iléon* avec ganglions mésentériques dégénérés.

1. Nous n'avons pu, à notre grand regret, nous procurer, in extenso, les deux remarquables observations de Rotter que nous citons d'après Patel et Bernay.

Résection de 0 m. 03 d'intestin grêle.

Guérison. En six mois la petite malade a engraissé de 18 livres.

Obs. II. — Th. de Bernay. Obs. VIII (Cotterill, d'Edimbourg).

Sténose cicatricielle d'origine tuberculeuse siégeant à l'extrémité même de l'iléon.

John V.-M..., six ans, admis le 11 janvier 1897, sorti le 17 février 1897, se plaint de douleurs dans l'abdomen et de constipation qui durerait depuis six mois.

D'après les renseignements fournis par le père, il y aurait un ou deux parents morts de tuberculose du côté maternel, mais il s'agit de parents assez éloignés.

Le père et la mère sont cousins germains.

L'enfant a joui d'une excellente santé jusqu'à l'été de 1894, époque à laquelle il eut, à la suite d'une chute, une affection du genou qu'on considéra comme de nature tuberculeuse.

C'est en août dernier qu'il commença à souffrir de l'estomac et les premiers symptômes dont s'aperçurent ses parents furent des bruits intenses et errants.

Un mois plus tard, l'abdomen commença à augmenter de volume : les sons devinrent plus forts et des spasmes douloureux apparurent.

Il avait toujours souffert d'une constipation nécessitant la cascara tous les deux ou trois jours. Dernièrement, cependant, les selles avaient été abondantes, mais irrégulières.

A l'entrée, 11 janvier 1897, l'abdomen est modérément distendu et un peu tympanisé. On voit nettement des mouvements péristaltiques qui ne semblent pas produire de douleurs, mais s'accompagnent de sons musicaux qu'on perçoit à distance. La constipation persiste, pas d'évacuation alvine sans lavement.

Laparotomie le 2 février sous chloroforme.

L'incision est faite au niveau du cæcum et une masse perçue en ce point à la palpation est amenée à travers la plaie opératoire.

On résèque 10 pouces d'iléon et 3 pouces de cæcum. Dans le voisinage de la valvule de Bauhin, *il y avait un rétrécissement fibreux de l'iléon, reliquat d'une vieille lésion tuberculeuse circulaire.* La stricture admettait à peine un cathéter n° 8. En amont, hypertrophie de l'intestin grêle vraiment phénoménale.

Les deux bouts de l'intestin furent suturés avec de fins fils de soie sur une bobine en os décalcifié.

Guérison rapide. L'enfant quitta l'hôpital deux semaines plus tard en parfaite santé; les selles étaient bien moulées, régulières chaque jour et non douloureuses.

Il a été revu fréquemment depuis l'intervention et son état général demeure excellent.

A côté de ces sténoses cicatricielles, il faut faire une place à part à la forme scléreuse pure, tuberculose fibreuse d'emblée, toujours

primitive, dont le point de départ histologique est une lésion de la sous-muqueuse et dont l'observation de Darier est le prototype. Mais nous n'en connaissons aucun exemple chez l'enfant.

Symptomatologie. — C'est lentement que l'affection se constitue et que le tableau clinique se précise. Le premier symptôme est d'ailleurs variable. Quelquefois c'est en pleine évolution de l'entérite tuberculeuse dont elle n'est que la séquelle, que la sténose se manifeste. D'autres fois la maladie ulcéreuse a été torpide, ou bien semble avoir définitivement disparu et c'est presque une maladie nouvelle qui commence. Chez la petite malade de Rotter, c'est la diarrhée qui ouvrit la scène. Si l'on en juge par ce qui se passe chez l'adulte, ce doit être le mode de début ordinaire : troubles digestifs, douleurs abdominales vagues et diffuses, selles irrégulières et diarrhéiques. Ce n'est pas le seul : Cotterill note expressément que les premiers symptômes dont on s'aperçut furent des bruits musicaux « intenses et errants ».

Peu à peu apparaissent des crises douloureuses, de l'amaigrissement et bientôt le petit malade présente l'ensemble des signes qui caractérisent la maladie définitivement constituée.

Objectivement, ce sont des douleurs violentes, assez fixes comme siège ; l'intestin semble se nouer, se tordre et ces accès douloureux s'accompagnent de bruits musicaux et de météorisme. Ces crises durent de quelques instants à quelques minutes, se répètent à intervalles très variables, mais sont nettement influencées par les changements de régime.

Bref, le *syndrome de Kœnig* est au complet, ayant sa signification intégrale : effort douloureux de l'intestin pour franchir l'obstacle.

En dehors des accès, la malade ne souffre pas, les selles sont normales ; plus souvent, il y a de la constipation, plus rarement, de la diarrhée.

A l'examen, on trouve le ventre météorisé, plus ou moins, suivant que l'affection est plus ou moins ancienne. Si on excite légèrement la paroi, « on voit l'abdomen se tuméfier en un point, ordinairement au voisinage de l'ombilic ; cette tuméfaction prend une forme allongée, elle est sonore à la percussion et si on la déprime brusquement, on obtient un clapotage manifeste. Puis, à mesure que la douleur s'accuse, le tympanisme localisé s'accentue ; bientôt surviennent des ondes péristaltiques (Patel), des bruits musicaux (Cotterill), des gargouillements bruyants (Rotter) ».

La crise cessant, le ventre s'affaisse, reste quelque temps douloureux, puis le calme définitif revient jusqu'au moment d'un nouvel accès, partant du même point et ayant la même évolution.

Dans l'intervalle, le tympanisme, le clapotage et la tumeur peuvent persister, cette dernière sensible à l'exploration abdominale directe ou au toucher rectal.

Enfin, la palpation montre de gros ganglions mésentériques, satellites presque obligés, chez l'enfant, de toute tuberculose intestinale.

On n'oubliera pas l'examen des selles, dans lesquelles l'on peut trouver du sang, du pus, des masses de mucus, tous éléments permettant de se faire une idée de l'étendue et des caractères des lésions.

On a recommandé d'y chercher le bacille de Koch ; des travaux récents ont fixé la technique et les résultats de cet examen pour la tuberculose ulcéreuse. Il semble qu'en présence d'une lésion scléreuse, les recherches doivent être le plus ordinairement infructueuses. Aussi, cliniquement, les modifications de l'état général, les signes d'infection tuberculeuse dans les autres organes et surtout la notion d'une entérite spécifique plus ou moins sévère dans le passé du petit malade, seront-ils un guide plus sûr : l'amaigrissement est rapide, souvent considérable, relevant de la mauvaise absorption, de la diète volontaire à laquelle se soumet le malade pour éviter les douleurs, de la stercorémie lente et surtout de l'infection bacillaire.

En tous cas, ce sont eux qui, le diagnostic de sténose posé, permettront d'en préciser la nature et compléteront l'enquête clinique.

II. — Tuberculose sténosante hypertrophique.

C'est, par opposition à la précédente, une tuberculose encore en évolution, que caractérise l'adjonction de lésions inflammatoires édificatrices au processus tuberculeux spécifique : la paroi intestinale en s'épaississant, arrive à oblitérer plus ou moins la lumière de l'intestin et l'hypertrophie crée la sténose.

Décrit pour la première fois au niveau de la région iléo-cæcale, le type hypertrophique a été, depuis la description de Pilliet et Hartmann, rencontré en tous les points du gros intestin. Bacillose primitive et locale dont l'évolution est conditionnée par deux facteurs : infection spécifique atténuée et infections secondaires banales, elle n'est pourtant pas le monopole du gros intestin, celui-ci, d'ailleurs, restant son siège de prédilection. Kœnig, Kocher, Wite, Monnier, Itié, Motel, Tuffier, en ont démontré l'existence sur l'intestin grêle, mais elle y demeure rare, plus rare encore chez l'enfant que chez l'adulte. L'intestin de l'enfant, disaient Rillet et Barthey, se dérobe devant la néoplasie. Elle existe cependant chez

lui et Dudley Whright en a rapporté une indiscutable observation.

C'est dans la dernière partie de l'iléon qu'on la trouve, ordinairement associée à des lésions cæcales, mais quelquefois évoluant en dehors d'elles.

Extérieurement, on a de la peine à arriver jusqu'à l'intestin malade, qui est perdu dans des adhérences, dans des masses scléro-adipeuses, analogues à celles qu'on trouve autour des rétrécissements du rectum (Hartmann).

Lui-même est volumineux, induré; on dirait qu'il a été injecté au suif ou qu'il contient un corps étranger volumineux.

A l'intérieur, on trouve des bosselures, des ulcérations ; et à la coupe, la paroi très épaissie est surtout constituée par une lame fibro-cellulaire, lardacée, infiltrée, parsemée de fibres musculaires plus ou moins altérées. Comme le dit Tuffier, la sténose est le résultat d'une véritable lésion fongueuse, c'est le bourgeonnement et l'épaississement considérable de la paroi qui efface la lumière de l'intestin.

Le calibre est ainsi très réduit. Néanmoins le rétrécissement est en général longtemps perméable, et, pour expliquer les phénomènes d'occlusion présentés par les malades, il faut faire intervenir un élément spasmodique qui, pendant toute la première période de la maladie, constitue le gros facteur de l'obstacle au cours des matières sans parvenir à l'entraver complètement. Plus tard, quand les lésions se cicatrisent, la sténose organique est définitivement constituée et le spasme n'est plus qu'un élément surajouté dont le rôle est moins manifeste. En somme, aux deux étapes de la tuberculose hypertrophique correspondent deux mécanismes différents de l'occlusion.

La symptomatologie, mal définie, est d'ailleurs longtemps très atypique et l'évolution toujours lente. Les phénomènes du début sont imprécis : des troubles digestifs vagues, des alternances de diarrhée et de constipation, quelques vomissements, des douleurs diffuses dans l'abdomen, représentent pendant longtemps toute la traduction clinique de ces lésions qu'on prend à peu près fatalement alors pour de la péritonite bacillaire au début.

Lentement, les troubles digestifs s'accusent, les douleurs se prolongent, profondes, constantes, siégeant toujours au même point; à ce niveau, les matières ne passent plus que difficilement. Les couches externes de l'intestin étaient d'abord seules envahies, et trop peu pour créer une sténose; maintenant, le rétrécissement est constitué, il faut une violente poussée de l'intestin pour vider une anse, et cela après une longue période de lutte; aussi le petit malade a-t-il un

météorisme permanent, des coliques régulières et caractéristiques, mais il faut bien savoir que toujours les troubles de circulation sont moins marqués que dans les autres variétés de sténose, que les crises sont moins douloureuses, que l'évolution est plus torpide.

En même temps, quelquefois avant, la tumeur est apparue. On trouve une masse plus ou moins volumineuse dans l'intérieur de l'abdomen, siégeant en général dans la région ombilicale ou dans la fosse iliaque droite ; sa consistance est inégale, ses contours irréguliers; à son niveau, on a de la matité en damier, mais une matité en damier variable d'un moment à l'autre, avec l'état de réplétion des anses que l'on voit inscrire sur la paroi abdominale leur lutte contre l'obstacle sous forme d'ondes péristaltiques, de soulèvement et d'abaissement alternatifs. Enfin, parfois, le toucher rectal peut permettre de sentir la tumeur plus ou moins pelvienne.

Ordinairement confondues avec elle, les adénopathies mésentériques viennent encore accroître le volume de la masse adhérente et fixée. Pourtant, avec une tumeur déjà volumineuse, l'état général est encore peu touché. L'enfant n'a pas trop maigri, il mange, ne tousse pas. Ce n'est qu'au bout de trois ou quatre ans qu'il commence à péricliter. Et c'est justement, semble-t-il, ce contraste, qui doit faire faire le diagnostic. Sans doute la péritonite tuberculeuse peut présenter, par bride ou par tout autre mécanisme, des signes nets d'occlusion; presque toujours elle s'accompagne de masses volumineuses d'adénite mésentérique. Mais elle retentit rapidement sur l'habitus extérieur : le petit malade est bientôt un malingre, un souffreteux. On voit vite qu'il ne s'agit pas d'une lésion purement locale, d'un simple trouble de canalisation, et la différenciation peut être faite.

Plus tard, après des années de souffrances et de phénomènes intestinaux, l'état général se modifie, dans la tuberculose hypertrophique, devient aussi mauvais que dans les lésions péritonéales pures; le diagnostic ne peut plus guère être fait; il est d'ailleurs presque inutile, car toute tentative chirurgicale est vaine.

Obs. III. — Th. de Bernay. Obs. VII (Dudley Whright).

Tuberculose hypertrophique sténosante de l'extrémité terminale de l'iléon consécutive à une appendicite de même nature.

Jeune garçon entré au London homœopathic Hospital, pour une douleur violente dans la fosse iliaque droite, avec état général grave et température atteignant 100° F.

Ces symptômes étaient déjà anciens, mais une poussée aiguë se manifestait depuis quelques jours.

L'amaigrissement était assez prononcé.

Peu après l'arrivée à l'hôpital apparurent des *signes d'obstruction intestinale légère.*

Le traitement médical semblant insuffisant, on décida une laparotomie. Mais celle-ci fut simplement exploratrice; on tomba en effet sur une énorme masse tuberculeuse ayant envahi toute la fin de l'iléon.

Vu l'état général mauvais que présentait le patient, toute tentative chirurgicale semblait plus dangereuse qu'utile.

L'enfant succomba, d'ailleurs, quelques jours plus tard. Autopsie confirmative du diagnostic.

Plus précoce, une thérapeutique chirurgicale active était seule capable d'enrayer cette marche fatale et, en faisant rétrocéder la tumeur ou même en l'extirpant, de guérir définitivement le malade, comme dans le cas suivant de Broca.

Obs. IV (résumée). — Broca. *In* th. de Benoît. Paris, 1903. Obs. XXX.

Tuberculose chronique de l'angle iléo-cæcal, forme hypertrophique et sclérense. Sténose de la valvule de Bauhin. Entérectomie. Guérison.

Émile A..., douze ans, entre le 9 novembre 1893 à l'hôpital Trousseau. Service de Broca.

Souffre de douleurs dans la fosse iliaque droite depuis trois ans, époque à laquelle il reçut un coup de boucle de ceinture à ce niveau. Il a déjà été opéré par de Saint-Germain et a conservé une fistule par où s'écoule un peu de pus.

Actuellement, douleurs; pas de constipation; pas d'appétit; pas de vomissements; ventre dur, résistant et rétracté uniformément. Un peu d'amaigrissement, pas de fièvre.

Opération le 30 novembre 1893. Incision latérale droite; on arrive sur une masse qui fait corps avec l'angle iléo-cæcal. On résèque 20 centimètres d'intestin et, dans la pièce, on observe qu'à la place où devrait être la valvule *existe un rétrécissement très net, avec induration blanchâtre et dilatation de l'iléon en amont.* Suites opératoires simples; le petit malade a engraissé et part en parfait état. Examen histologique (Pilliet) : tuberculose lymphoïde.

III. — Tuberculose entéro-péritonéale.

C'est une forme dans laquelle les lésions de l'intestin ne sont pas prédominantes ou du moins ne sont que secondaires, sans que l'on puisse ordinairement retrouver le point de départ de l'ensemencement bacillaire.

Enserré dans des masses fibro-caséeuses péritonéales et ganglionnaires, tapissé d'une séreuse couverte de granulations, quelquefois plongé dans un liquide ascitique citrin, on trouve l'intestin farci d'ulcérations à des âges divers, les unes en évolution, les autres formant un tissu dur, lardacé, laissant à peine un petit pertuis

central qui fait suite à une portion dilatée. Mais ce simple fait qu'il s'agit de lésions secondaires, que le petit malade est un tuberculeux avant tout, suffit pour marquer qu'en pareille occurrence, la sténose ne sera qu'un épiphénomène, un symptôme plutôt qu'une complication. C'est cependant la variété la plus commune de la tuberculose sténosante de l'enfant. Mais pour être la plus fréquente, c'est en même temps la moins chirurgicale.

Cliniquement, les cas sont rares où il s'agit d'un épisode aigu. Ordinairement il n'y a là que quelques signes d'occlusion venant plus ou moins discrètement surcharger une symptomatologie déjà bien riche.

Depuis de longs mois, le petit malade se plaint de troubles digestifs vagues : il digère mal, vomit quelquefois, a de la diarrhée, de la constipation, mais il a surtout le ventre ballonné. C'est pour son gros ventre qu'on nous le montre et en fait, avec un amaigrissement ordinairement marqué, l'aspect du petit patient est bien un peu effrayant. Ce météorisme généralisé gêne l'exploration; néanmoins, sans éveiller trop de douleurs, on arrive vite à sentir de grosses masses péri-ombilicales ou iliaques. De consistance inégale, elles sont par places dures, rénitentes, douloureuses : ce sont les ganglions; en d'autres, elles sont plus molles, plus dépressibles : ce sont les anses intestinales emprisonnées dans la tuméfaction. Une percussion minutieuse montre parfois de la matité en damier comme dans une tuberculose péritonéale banale, mais en examinant plus longuement, on arrive à voir la sonorité disparaître quelques instants. La main mise à plat sur la paroi sent un soulèvement et un affaissement alternatifs. C'est une anse qui s'est, enfin, vidée sans que des ondes péristaltiques viennent inscrire son effort sur la paroi, les adhérences qui l'enserrent ne le lui permettant pas. Le contraste de ce gros ventre avec l'amaigrissement général est frappant. Aux troubles profonds de l'absorption intestinale, la tuberculose d'autres organes vient ajouter son influence cachectisante. C'est un tuberculeux plus tuberculeux que les autres, et la mort survient dans le marasme sans que l'on ose intervenir en présence de désordres si étendus, comme le montre l'observation suivante.

Obs. V. — Thèse de Bernay. Obs. V (Blanc).

Tuberculose entéro-péritonéale. — Sténose cicatricielle de la fin de l'iléon. — Évolution latente.

Enfant entré au mois de juillet 1897 à l'hôpital de la Conception, à Marseille; le petit malade arrive dans un état de cachexie tel qu'il est impossible d'avoir des renseignements précis sur l'évolution et les symptômes exacts

de la maladie. L'attention est cependant attirée de suite sur l'abdomen qui est nettement augmenté de volume, tendu et douloureux.

Épanchement ascitique très manifeste.

Toux avec râles et signes d'infiltration dans toute la hauteur du poumon gauche.

L'amaigrissement fait des progrès rapides, l'état général devient très mauvais et le malade tombe dans le coma sans présenter de vomissements, ni de signes d'obstruction intestinale. Il succombe le 15 juin 1897.

A l'autopsie, cinq à six litres de liquide ascitique s'écoulent à l'ouverture de l'abdomen; c'est un liquide de couleur jaune ambré dans lequel flottent des fausses membranes peu abondantes.

Des granulations tuberculeuses nombreuses sont semées sur les anses intestinales, sur le foie et sur la rate.

On trouve dans la fosse iliaque une vaste poche dont les bords adhèrent à la paroi abdominale. L'appendice est libre immédiatement au-dessous; et, en disséquant soigneusement cette région, on s'aperçoit que cette poche est constituée par le cæcum et le péritoine pariétal : à l'incision de ce dernier, on trouve au-dessous une perforation intestinale ancienne, tout à fait au fond du cæcum qu'elle fait communiquer avec la poche péritonéale constituée par des adhérences.

A l'intérieur de cette poche, on trouve des débris alimentaires : pépins d'oranges et de différents fruits, des morceaux d'étoffe, de drap et de toile (?).

Une ligature est posée sur l'angle droit du côlon et sur une anse de l'intestin grêle assez éloignée de la valvule de Bauhin : on enlève le tout en masse. On constate alors que les ganglions mésentériques sont tous en fonte caséeuse, que le corps des 3e et 2e lombaires est érodé et environné de tissu cicatriciel fibreux et de masses en évolution qu'il est impossible de disséquer d'une manière régulière; c'est là probablement le point de départ d'un abcès par congestion que l'on observe au niveau du pli de l'aine du côté droit.

L'examen de l'intestin montre que les ulcérations tuberculeuses n'affectent pas le type classique, qu'elles sont en L et en V au niveau de l'abouchement de l'iléon. Dans le cæcum, on trouve deux ulcérations annulaires faisant les deux tiers des tours de l'intestin, distantes l'une de l'autre d'un demi-centimètre. Plus haut, les ulcérations font place à du tissu sain; et à trois centimètres de la dernière, l'*intestin grêle, à une faible distance de la valvule de Bauhin, est fermé par une ulcération ancienne, cicatrisée, de tissu dur et lardacé, épais, laissant une ouverture à peu près centrale* d'environ six à sept millimètres de diamètre.

Péri-hépatite tuberculeuse. Foie un peu graisseux. Rate infiltrée.

Reins et capsules surrénales sains.

Poumons : ramollissement du sommet gauche, induration du sommet droit.

Ganglions trachéo-bronchiques volumineux et caséeux.

Cœur avec dilatation des cavités droites, cerveau et méninges sains.

IV. — Rétrécissements tuberculeux multiples.

Pendant longtemps considérés comme des raretés, simples trouvailles des anatomo-pathologistes, les rétrécissements tuberculeux multiples ont été pour la première fois reconnus sur le vivant au cours de laparotomies imposées par un tout autre diagnostic.

Leur histoire s'est ainsi faite peu à peu, grâce à Hofmeister, Erdheim, Reach, Krover, à l'étranger, par les thèses de Bernay, de Patel, en France, et, bien que rares, ils sont aujourd'hui connus de tous.

Les statistiques sont concordantes pour montrer que l'affection s'observe surtout de vingt à trente ans; c'est à peine si on en signale l'existence chez l'enfant. A priori, d'ailleurs, il semble bien que, chez lui, ce doive être une lésion rare; les sténoses se constituent en effet de deux sortes : ou bien elles sont le résultat de ces lésions sous-muqueuses fibreuses d'emblée, hypertrophiques, ou bien elles sont créées par les cicatrices coarctives des ulcérations nombreuses d'une entérite tuberculeuse banale, et alors, ce n'est qu'après un long passé de troubles digestifs et de phénomènes douloureux que l'on trouve des rétrécissements définitivement constitués.

Dans une observation récemment rapportée par Nikolski (6), il y avait vingt-huit ans que le malade souffrait! Mais cette longue période de souffrances et de troubles fonctionnels, prélude obligé de l'examen chirurgical, n'est-elle pas une preuve en faveur du début des lésions dans l'enfance?

Et d'autre part, quand on songe à la fréquence de la péritonite tuberculeuse chez l'enfant, à la fréquence, chez lui, de la tuberculose mésentérique dans laquelle l'intestin est presque toujours le point de départ de l'infection, il vient à l'idée que les diminutions de calibre de l'intestin ne sont peut-être pas aussi exceptionnelles, chez lui, qu'on l'a cru, et que nombre de tuberculoses entéro-péritonéales, nombre de carreaux peuvent laisser, comme dernière trace de leur passage, une ou plusieurs cicatrices sténosantes.

Effectivement, une des premières observations de rétrécissements multiples connus, celle de Piegu, a trait à un enfant de douze ans.

Obs. VI. — *Rétrécissements multiples tuberculeux de l'intestin grêle* (Piégu, *Bull. Soc. Anat.*, 1re série, t. XIX, p. 13, 1844).

Piégu fait voir à la Société une ulcération de l'intestin grêle, de nature très probablement tuberculeuse, qui a détruit, de dehors en dedans, les parois de l'intestin dans une étendue de 7 à 8 centimètres. Les bords de

l'ulcération se sont fixés au muscle psoas du côté droit et au milieu de cette adhérence se trouve une cavité suffisamment large pour loger un poing d'adulte.

Immédiatement *au-dessus de cette poche, l'intestin est fortement rétréci; il l'est encore à un degré moins avancé dans deux autres points* de son étendue et au-dessous de la poche mentionnée. Tous ces rétrécissements paraissent dus à des cicatrices d'anciennes ulcérations tuberculeuses.

La malade avait douze ans, elle souffrait depuis deux ans à peu près pendant ses digestions; elle n'avait jamais présenté aucun signe d'étranglement interne.

En dehors de ce cas, simple constatation cadavérique, nous avons pu recueillir trois autres observations : une de Rotter, une de Deppe, une de Hudson, où les petits malades ont huit, dix et douze ans.

Enfin, nous avons eu l'occasion d'observer une fillette de neuf ans, atteinte de tuberculose intestinale sténosante à foyers multiples, chez laquelle une intervention très simple a donné d'excellents résultats. Voici donc cinq observations jusqu'à la douzième année, limite d'âge que nous nous sommes fixés. Et si l'on pousse l'enquête jusqu'à un âge plus avancé, on trouve, dans les seules thèses de Bernay et de Patel, quatre autres faits analogues, un chez un enfant de treize ans, trois chez des petits malades de quatorze ans.

N'est-ce pas la confirmation de ce que nous disions, il y a un instant, que les sténoses chez les enfants étaient peut-être moins rares que méconnues?

Voici tout d'abord ces observations :

Obs. VII (personnelle). — *Rétrécissements multiples tuberculeux de l'intestin grêle et occlusion subaiguë par bride. Laparotomie. Guérison.*

Victorine P..., âgée de neuf ans, entre à la Charité, salle Ste-Renée, le 26 mai 1903, pour une affection abdominale déjà ancienne, qui s'est aggravée depuis un mois.

De parents inconnus, cette petite fille a toujours été maladive; depuis longtemps elle digère difficilement et son abdomen est volumineux. On l'amène à l'hôpital parce qu'elle a beaucoup maigri récemment; elle vomit parfois après ses repas; elle est tantôt constipée, tantôt atteinte de diarrhée. De temps à autre l'intestin apparaît distendu à travers la paroi; l'enfant souffre toujours à ces moments-là.

A l'inspection, on trouve le ventre caractéristique du carreau : gros, un peu étalé dans les flancs, irrégulièrement saillant autour de l'ombilic. Le péristaltisme est assez marqué.

A la palpation, pas de flot, mais des masses dures, bosselées, fixées en avant de la colonne. A la percussion, matité en damier, submatité dans le

flanc gauche, sans modification dans les changements de position de la malade.

Le toucher rectal ne donne pas d'indications spéciales. Pas d'augmentation de volume du foie ni de la rate; pas d'albumine dans les urines.

Les deux sommets des poumons sont le siège de lésions discrètes : submatité, obscurité avec quelques craquements.

Déformations hippocratiques des doigts.

Ganglions cervicaux, axillaires et inguinaux, augmentés de volume.

Pendant les trois jours où on la garde en observation, la malade a une température oscillant entre 38°1 et 38°4 le soir, entre 37°7 et 37°4 le matin.

Le diagnostic de tuberculose s'imposait surtout à cause des masses ganglionnaires énormes perçues dans l'abdomen, à cause des lésions pulmonaires et du délabrement de l'état général.

Les troubles digestifs et l'augmentation considérable du volume de l'abdomen coïncidant avec la matité des flancs firent conclure à une péritonite tuberculeuse cloisonnée, peut-être avec brides couvrant l'intestin. Aussi la laparotomie fut-elle décidée.

Elle fut pratiquée le 28 mai 1903 par M. Bérard. A l'incision du péritoine, aucune granulation n'apparaît sur la séreuse pariétale.

Il s'écoule un peu de liquide citrin. Ce qui frappe d'emblée, ce sont des masses solides incluses dans le mésentère et dont le volume varie d'une noix à une orange. Une première anse grêle est attirée avec quelque difficulté au dehors de l'abdomen, elle est livide, congestionnée, un peu dépolie. A mesure qu'on la déroule dans des compresses stérilisées, son calibre apparaît plus gros et bientôt on constate que deux points de son bord mésentérique sont soudés l'un à l'autre pour constituer *un anneau intestinal de 10 centimètres de diamètre environ.* Au niveau de ce contact, les deux portions correspondantes de l'anse sont le siège d'une infiltration tuberculeuse assez récente, à en juger par la couleur jaune orangé du piqueté qui transparaît sous la séreuse. *Cette infiltration part du mésentère et tend à étrangler l'intestin.* C'est elle qui, amenée jusqu'au bord libre, a envahi la séreuse et accolé les deux portions de l'intestin. Pourtant le double rétrécissement ainsi constitué permet encore le passage de la pulpe du petit doigt à travers les parois invaginées.

M. Bérard se disposait à faire une occlusion de la portion d'intestin malade en créant une anastomose latérale sur deux portions saines des anses grêles; mais en attirant davantage celle-ci hors du ventre, il rencontre *encore trois autres rétrécissements en tout comparables aux deux premiers* et distants de ceux-ci de 20, 30 et 60 centimètres à peu près.

De même que les deux premiers, ces rétrécissements devaient être de formation récente, car leurs parois étaient épaisses, vasculaires; et la pulpe du doigt pouvait encore par invagination des tuniques franchir la sténose.

Il ne fallait pas songer à pratiquer une résection étendue qui eût été rendue très laborieuse, sinon impossible, par les énormes masses ganglionnaires du mésentère.

D'ailleurs, rien ne prouvait qu'il n'y eût pas encore d'autres sténoses sur

d'autres portions de l'intestin. On se borne donc à supprimer l'obstacle principal à la circulation des matières en détruisant l'anneau que formaient les deux points accolés et coudés de l'anse grêle; la désunion de ces deux points fut assez facile. Mais comme à ce niveau la séreuse avait dû être éraillée, on y enfouit les surfaces suspectes par quelques points de suture séro-séreuse. Suture de la paroi abdominale à trois plans.

Les suites de l'opération furent simples.

Pendant trois jours, l'enfant reçut des injections de sérum et des lavements nutritifs. Elle n'eut que deux vomissements dans les vingt-quatre heures qui suivirent l'intervention.

A partir du quatrième jour, on reprit l'alimentation d'abord liquide, puis solide par la voie buccale. La température s'éleva le troisième jour à 38°9 pour retomber à la normale le sixième jour et oscilla ensuite entre 37° et 37°6 avec une seule élévation à 38°4.

Lors du premier pansement, fait le quatrième jour, on constatait déjà une diminution notable du volume de l'abdomen; il semblait que les masses mésentériques eussent un peu rétrocédé. Réunion par première intention.

Dans les quinze jours qui suivirent, la petite malade engraissa de deux kilogrammes.

Elle reprit en quelques jours l'alimentation normale, puis fit de la suralimentation, sans présenter aucun trouble digestif. Selles normales comme forme et comme consistance; pas de diarrhée.

Le 25 juin, la malade est présentée à la Société de Chirurgie par M. Bérard[1] : le ventre est encore saillant, un peu tympanisé, sonore partout, nullement douloureux, les masses profondes sont de moins en moins perceptibles. L'état général s'est beaucoup remonté.

Le 9 août, la malade part pour Giens en état général excellent, le ventre est presque normal. Tout permettait d'espérer qu'elle reviendrait complètement guérie de l'hôpital Renée-Sabran. Effectivement, nous l'avons revue à son retour de Giens (21 décembre 1903): elle va très bien, ne souffre plus du tout, a grand appétit.

Pendant plusieurs mois, elle a présenté encore des alternatives de constipation et de diarrhée; actuellement elle va à la selle spontanément, chaque jour, sans diarrhée. Son état général est parfait; elle pèse 26 kilogr. (21 au départ de Lyon).

Localement, on trouve comme reliquat de ses lésions abdominales quelques masses arrondies, variant du volume d'une noix à celui d'une mandarine, surtout nombreuses au-dessus et à droite de l'ombilic, peu mobiles sur les plans profonds. Ce sont les restes de ces énormes adénites mésentériques, qui remplissaient, au moment de l'intervention, une bonne partie de la cavité abdominale.

Pas de péristaltisme localisé. Pas de matité dans les flancs. Pas d'éventration.

1. *Bull. Soc. Ch. de Lyon*, juin 1903, et *Lyon médical*, p. 194, tome II.

(*A suivre.*)

DU TRAITEMENT

DES FRACTURES RÉCENTES FERMÉES

PAR L'AGRAFAGE MÉTALLIQUE

Par le Dr Ch. DUJARIER,

Chef de clinique chirurgicale à la Pitié.

Ce travail est basé sur quatre observations personnelles. Les radiographies que nous y joignons ont été calquées sur l'épreuve. Nous avons voulu éviter ainsi les défauts de reproduction qui rendent illisibles beaucoup de radiographies. Nous rapporterons d'abord nos quatre observations; deux ont trait à des fractures de jambe, une à une fracture du radius, la dernière à une fracture du fémur. Toutes sont des fractures diaphysaires; ce sont les seules que nous voulons envisager aujourd'hui.

Observation I. — *Fracture oblique du tibia gauche.*

Bouss., âgé de quarante-six ans, garçon de café, entre le 1er août 1903 à l'hopital Beaujon, salle Malgaigne, dans le service de M. Tuffier.

L'accident est arrivé dans la nuit du 31 juillet au 1er août. Le malade ne fournit que des renseignements vagues sur son accident. Il serait tombé en voulant rentrer chez lui par la fenêtre, en s'aidant d'un store de devanture.

A son entrée, on constate un gonflement considérable de toute la jambe gauche. Il existe manifestement une fracture oblique du tibia; on voit la pointe du fragment supérieur soulever la peau à l'union du tiers moyen et du tiers inférieur de la jambe. Le péroné présente un point douloureux à deux travers de doigt au-dessous de l'articulation tibio-péronière supérieure.

La radiographie (fig. 1) fait constater une fracture oblique du tibia. Malheureusement la radiographie ne montre pas la partie supérieure du péroné qui très probablement était également le siège d'une fracture.

Comme antécédents : fièvre typhoïde à sept ans; à quatorze ans, ostéomyélite du péroné droit ayant nécessité un évidement de cet os. Une longue cicatrice externe est le vestige de cette intervention.

Le 2 août, on tente la réduction, et on pose un appareil plâtré; on crève quelques phlyctènes. Une nouvelle radiographie montre que la réduction

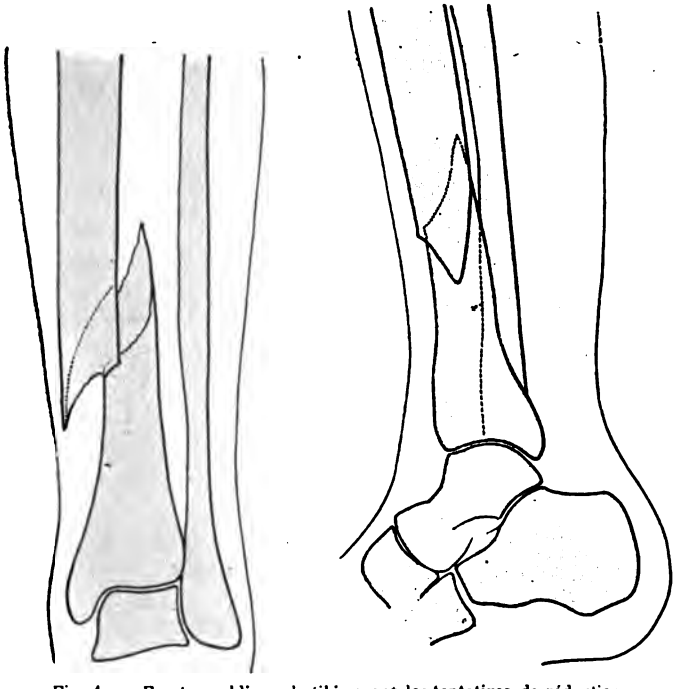

Fig. 1. — Fracture oblique du tibia avant les tentatives de réduction.

n'a rien donné (fig. 2). Aussi, craignant de voir la pointe du fragment supérieur ulcérer la peau, on se décide à l'intervention.

Opération le 8 août par M. Dujarier. Incision sur la face interne du tibia; on trouve une fracture très oblique, avec pointe du fragment supérieur saillant en avant. Le fragment inférieur, porté en dedans et en haut, présente, en avant, une encoche de même forme que la pointe du fragment supérieur. Des caillots fibrineux remplissent le foyer de la fracture, mélangés à des fragments musculaires et périostiques; on enlève le tout à la curette et après plusieurs tentatives, en tirant à la fois sur le pied et sur les fragments avec les daviers coudés, on obtient une réduction parfaite, linéaire. On place deux agrafes moyennes: l'une au milieu de la face interne, l'autre sur le bord antérieur. Le tibia est alors suffisamment solide pour supporter le poids du pied, la réduction restant toujours excellente.

On rapproche les tissus superficiels avec quelques points de catgut. Suture de la peau au crin, sans drainage. Pansement, plâtre; suites opératoires normales; pas de fièvre. Ablation des fils le septième jour; réunion *per primam*. Nouvelle radiographie (fig. 3).

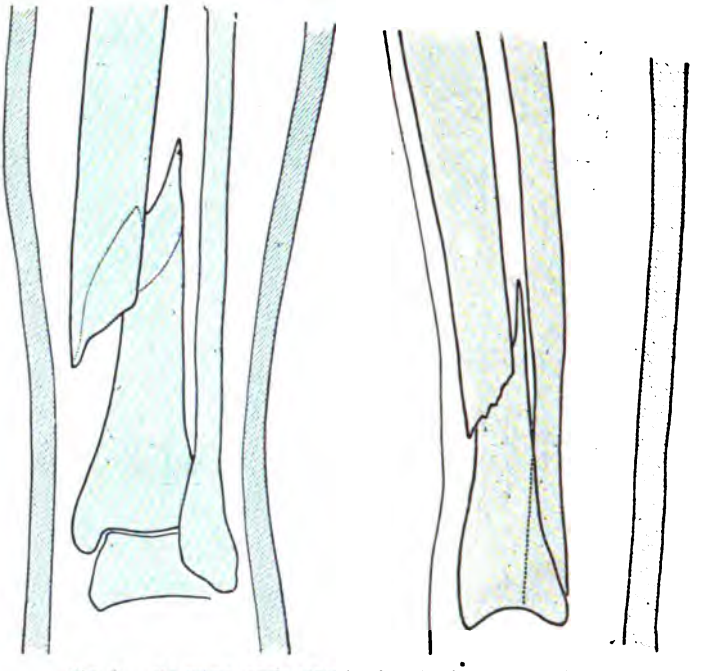

Fig. 2. — La même, après tentative de réduction et appareil plâtré.

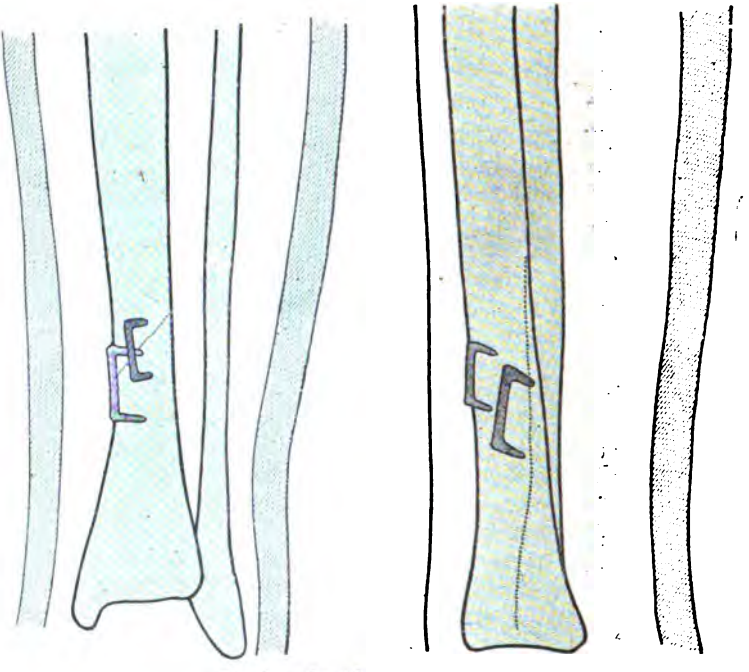

Fig. 3. — La même, après l'opération.

Le 10 septembre, soit le trente-deuxième jour depuis l'opération, le quarantième depuis l'accident, on retire le plâtre; la consolidation est complète. Massage. Le malade se lève.

Le 18 septembre, le malade, marchant bien, part à Vincennes.

Le 25 septembre, le malade revient nous voir pour une petite fistulette donnant du séro-pus. Séance tenante, on pratique une petite incision cutanée et on retire facilement les deux agrafes. Le malade quitte l'hôpital à pied.

Nous revoyons le malade en novembre et décembre pour un eczéma suintant de la jambe gauche. Il a repris son travail et sa jambe est très solide.

Obs. II. — *Fracture de la jambe gauche.*

Leb. Max., âgé de trente ans, vigoureux garçon boucher, entre à l'hôpital Beaujon, salle Malgaigne, dans le service de M. Tuffier, le 9 septembre 1903.

Ce même jour, le malade est tombé de voiture, la jambe pliée sous lui A

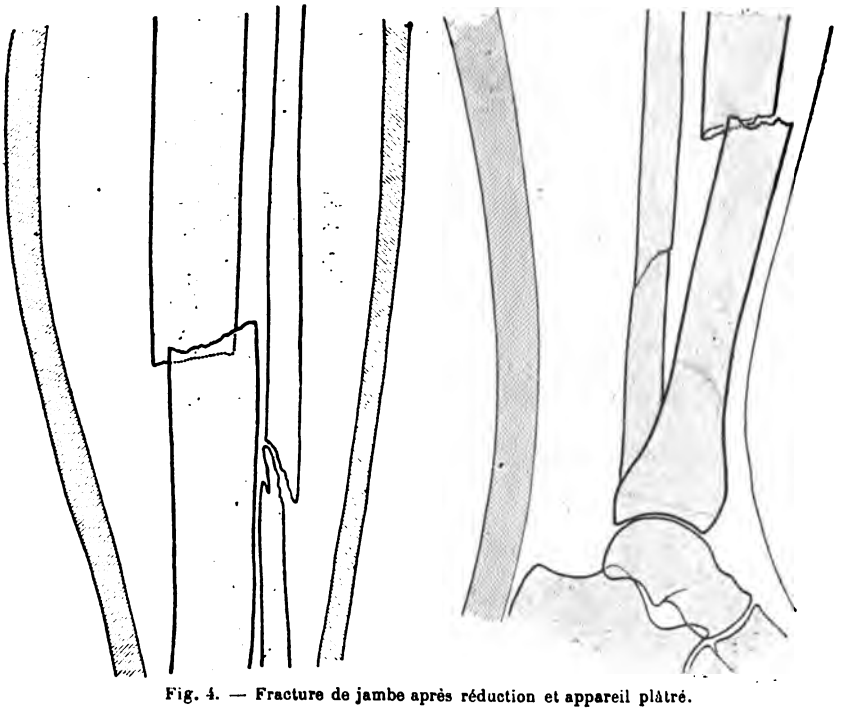

Fig. 4. — Fracture de jambe après réduction et appareil plâtré.

son entrée, on constate une fracture du tibia gauche, transversale, à l'union du tiers moyen et du tiers inférieur, avec fracture du péroné à 3 ou 4 centimètres au-dessous, gonflement et chevauchement considérables. On place le membre dans une gouttière, en faisant une compression légère.

Le 13 septembre, on tente la réduction et on applique un appareil plâtré. La radiographie (fig. 4) montre un léger chevauchement avec déplacement

angulaire marqué. Le malade, qui voit le bon résultat du sujet de l'obs. I, qui est dans la salle, demande à être suturé.

Opération, le 20 septembre, par M. Dujarier.

Longue incision le long de la face interne du tibia, on tombe sur le foyer de fracture, où se trouve une grande quantité de caillots sanguins. En

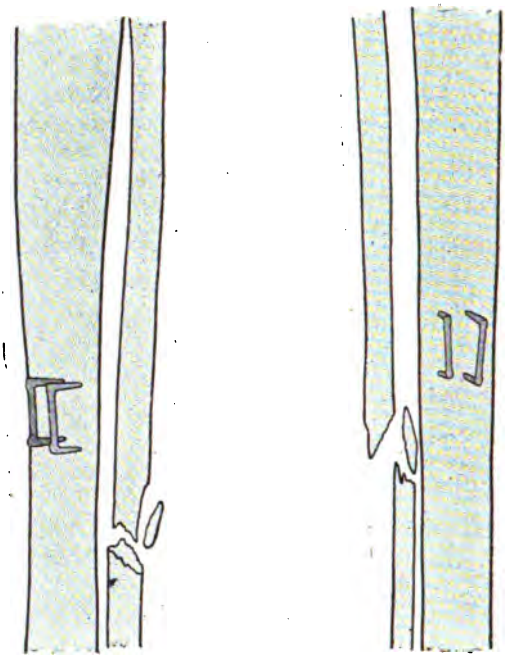

Fig. 5. — Fracture de jambe après l'opération.

dedans, le pannicule adipeux, épais chez ce malade, a été détruit par l'épanchement, si bien que la peau est amincie à ce niveau. On soulève avec un davier le fragment inférieur, dévié en avant et en dehors; on luxe les fragments et on vide dans la profondeur un épanchement sanguin considérable avec caillots. On curette les surfaces fracturées et, saisissant les deux fragments avec deux daviers coudés, on réduit avec la plus grande facilité, en obtenant un engrènement parfait.

On place, au niveau de la face interne, deux agrafes, nouveau modèle (tête saillante au niveau de l'angle). La contention est parfaite, on rapproche par quelques fils de catgut les tissus sous cutanés et on suture la peau sans drainage. Durée de l'opération, 22 minutes.

Pansement aseptique. Appareil plâtré.

Suites opératoires, normales; ni fièvre, ni douleurs dans les jours qui suivent l'opération.

Le 30 septembre, on retire les fils. On pratique une nouvelle radiographie (fig. 5). Le 10 octobre, le vingt-et-unième jour après l'opération, le trente-

et-unième après la fracture. on retire le plâtre; la consolidation est parfaite, le cal un peu volumineux. Pas de trace de douleur ou de rougeur au niveau des agrafes.

Le 16 octobre, un peu de douleur à la pression profonde au niveau des agrafes. La peau paraît légèrement rosée. On décide de retirer les agrafes. Sans anesthésie, incision de la peau; recherche des agrafes assez pénible, car le périoste est épaissi, la surface du tibia est recouverte de stalactites osseuses. On trouve les agrafes, solidement enfoncées comme au premier jour; pour les extirper, il faut glisser un ciseau à froid entre l'os et l'agrafe et exercer une vigoureuse poussée. Suture au crin, pansement, pas d'appareil plâtré. Le 20 octobre, on retire les crins; on constate une légère flexibilité au niveau de la fracture. On remet un appareil plâtré.

10 novembre. Le plâtre est retiré, la consolidation est parfaite. La peau est amincie au niveau du cal qui est volumineux.

16 novembre. Le malade sort guéri.

Le malade a été revu dans le service, en avril; il marche sans la moindre boiterie, son membre est aussi fort que celui du côté opposé; il a repris depuis longtemps son métier de garçon boucher.

Obs. III. — *Fracture du radius droit.*

Mach., âgé de quarante-cinq ans, palfrenier, entre le 12 août 1903, dans le service de M. Tuffier, à Beaujon, salle Malgaigne, n° 6.

Aucun antécédent : ni bacillose, ni syphilis.

Le 12 août, à 11 heures du matin, le malade a reçu un coup de pied de cheval sur l'avant-bras droit.

Il entre immédiatement à l'hôpital, où l'on constate une fracture du radius, à l'union du tiers supérieur et des deux tiers inférieurs.

La radiographie montre un léger chevauchement, avec déviation en arrière et en dedans du fragment supérieur (fig. 6).

Les tentatives de réduction ne donnant pas de résultat, on se décide à suturer la fracture.

Opération le 18 août par M. Dujarier.

Incision de 15 centimètres sur la ligne de ligature de la radiale; on récline en dehors le long supinateur et la branche antérieure du radial; on laisse en dedans l'artère radiale, accolée sur le rond pronateur; deux ligatures sont posées sur deux petites branches musculaires allant en dehors.

La fracture siège exactement entre les insertions du court supinateur en haut, et celles du rond pronateur en bas. On vide le foyer de fracture des caillots qu'il contient, et, saisissant avec un davier chaque extrémité fracturée, on cherche à obtenir la réduction; on n'y arrive qu'avec une certaine difficulté, et grâce à des mouvements de pronation et de supination produits par un aide qui tire sur la main; à un moment donné, les deux fragments s'engrènent exactement; on place une agrafe moyenne, et lorsqu'on retire écarteurs et daviers, la rigidité du radius se maintient; on peut produire quelques mouvements de pronation et de supination, ce qui montre

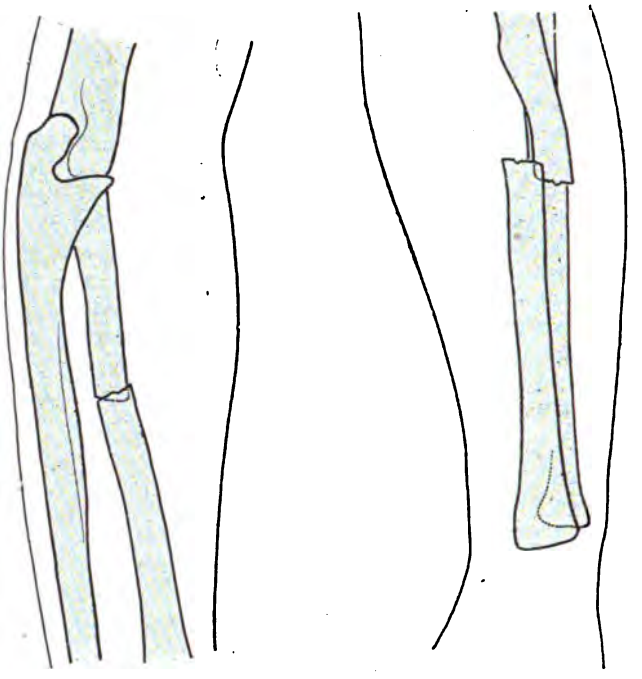

Fig 6. — Fracture du radius avant l'opération.

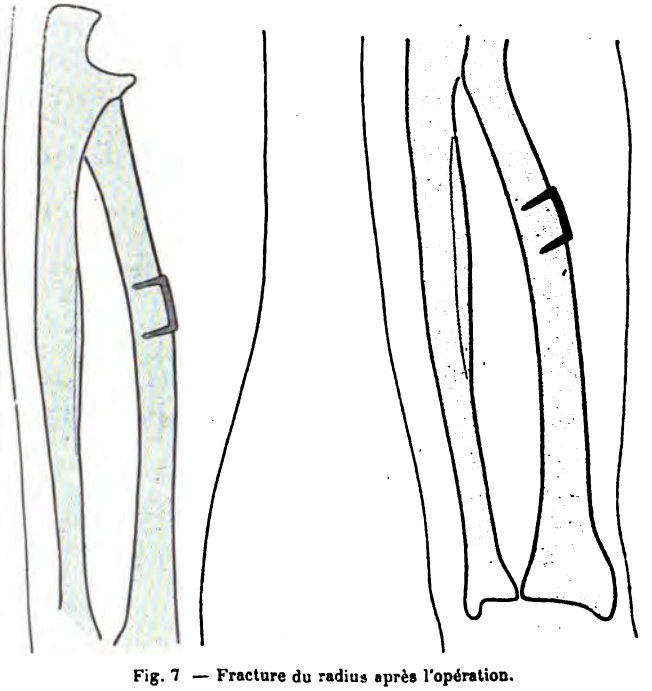

Fig. 7 — Fracture du radius après l'opération.

la solidarité complète des deux fragments. Un drain est placé au niveau du foyer de fracture, sortant par l'extrémité inférieure de la plaie. Suture de l'aponévrose au catgut. Suture de la peau avec les agrafes Michel.

Suites opératoires normales.

Le drain est retiré le deuxième jour; les agrafes Michel le septième. Réunion parfaite. On fait à nouveau radiographier le malade (fig. 7).

Le 12 septembre, c'est-à-dire un mois après l'accident, vingt-cinq jours après l'opération, on retire le plâtre; la fracture est consolidée; mais il existe un cal volumineux, légèrement douloureux à la pression. On remet le plâtre.

Le 24 septembre, on enlève définitivement le plâtre et on fait masser le malade. Le cal est toujours volumineux, mais les mouvements de pronation et de supination sont possibles; en examinant le malade à l'écran, on constate que la fracture est consolidée, mais qu'il existe une très légère encoche externe qui n'existait pas lors de la première radiographie (dix jours après l'opération). On constate en plus une très légère ascension de la styloïde radiale.

Le 24 octobre, le malade est revu; le cal est toujours volumineux; les mouvements de pronation et de supination sont normaux; mais le malade dit ne pouvoir se servir de son bras pour les exercices violents.

En décembre, le malade est revu de nouveau; le cal a diminué, n'est plus douloureux à la pression; le malade se sert de son bras, sauf quand il faut de la force, si bien qu'il ne peut reprendre son travail. Il est vrai que son procès avec l'assurance est encore pendant.

Obs. IV. — *Fracture du fémur du côté gauche.*

M. Georges, âgé de trente ans, charretier, entre le 10 novembre 1903, dans le service du prof. Terrier, à la Pitié, salle Michon, n° 3.

Aucun antécédent héréditaire ou personnel. A fait son service militaire au 12e hussards. Ni tuberculose, ni syphilis, ni alcoolisme.

En déchargeant un fût, le malade est tombé sur le côté et le fût l'a frappé sur la face antérieure de la cuisse gauche, au niveau de son tiers inférieur.

Le malade ressent une vive douleur, ne peut se relever, malgré ses efforts; on le transporte immédiatement à la Pitié.

État à l'entrée. La cuisse gauche est tuméfiée dans sa moitié inférieure; pas trace d'ecchymose à la palpation; les tissus mous de la cuisse sont tendus, indurés, infiltrés. A la pression profonde, douleur localisée sur le fémur à 4 travers de doigt au-dessus de l'articulation du genou. Lorsqu'on saisit la jambe et qu'on essaye de lui imprimer des mouvements de latéralité, on constate une mobilité anormale, très nette, à l'union du tiers moyen et du tiers inférieur; de plus, on détermine une grosse crépitation osseuse.

Le raccourcissement est notable, de 5 à 6 centimètres. L'axe de la cuisse est dévié, et la jambe est en rotation externe marquée. L'impotence fonctionnelle est absolue; le malade ne peut détacher le talon du plan du lit.

Le genou gauche est le siège d'un épanchement notable, distendant le cul-de-sac tricipital.

La radiographie, faite de face et de profil, montre que le fragment inférieur est déplacé en arrière et en dehors; qu'il existe un chevauchement

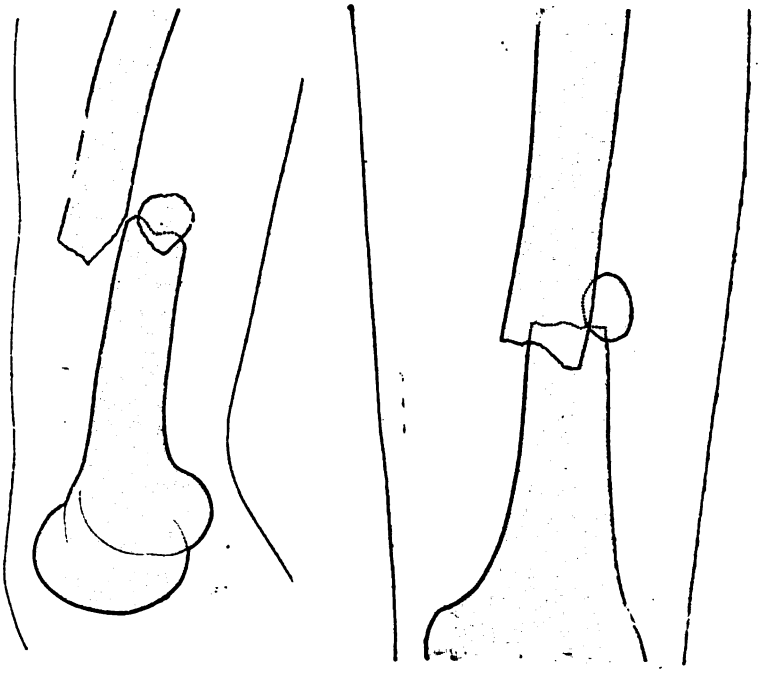

Fig. 8. — Fracture du fémur avant l'opération.

marqué; qu'un troisième fragment est situé en dehors, gros comme une pièce de deux francs environ (fig. 8).

Le traitement consiste en une compression modérée de tout le membre inférieur au moyen d'ouate et de bandes de toile; le membre est immobilisé dans une gouttière en fil de fer.

Opération le 17 novembre par M. Dujarier aidé de MM. Gernez et Mercadet.

Longue incision externe de 25 centimètres, dont l'extrémité inférieure arrive un peu au-dessus du niveau de la rotule.

Le fascia lata est dur et tendu; aussitôt qu'on l'incise, le quadriceps vient faire hernie. Incision large et profonde du quadriceps, jusqu'au foyer de la fracture. Il s'écoule une grande quantité de sang noir. On cherche à saisir les deux extrémités fracturées avec deux daviers coudés; mais malgré une traction énergique on ne peut réduire le chevauchement.

On luxe alors les deux fragments en dehors, en pliant la cuisse comme un fléau, et arcboutant les deux surfaces fracturées, on redresse le membre;

la coaptation est parfaite; l'engrènement des surfaces est absolument mathématique. On extirpe le troisième fragment qui comprend toute l'épaisseur de la face postéro-externe de la diaphyse; sa forme est arrondie; il a 3 à 4 centimètres de diamètre.

On place sur la face externe du fémur une agrafe de grand modèle; on

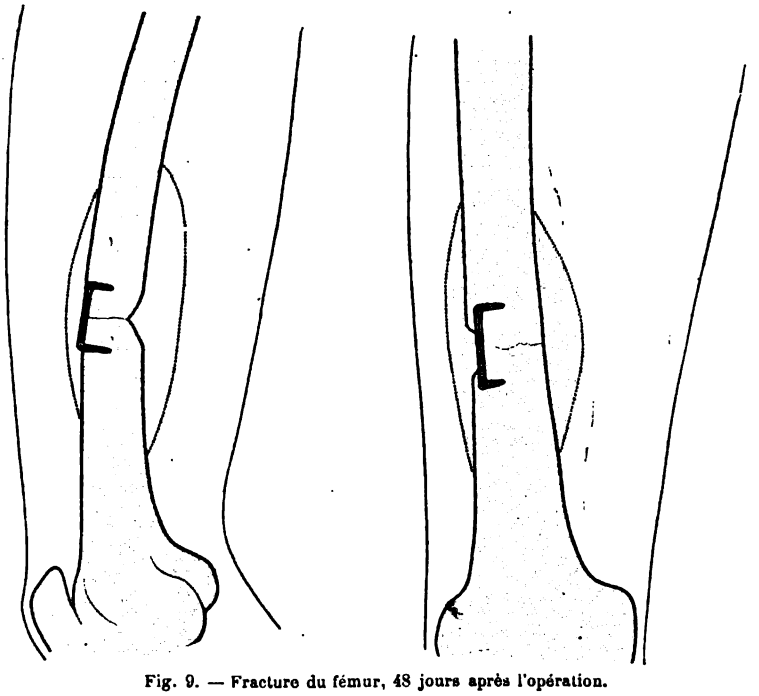

Fig. 9. — Fracture du fémur, 48 jours après l'opération.

retire les écarteurs et les daviers coudés; la réduction est maintenue rigide par l'agrafe.

Suture de l'aponévrose au catgut, de la peau au crin; un drain est laissé dans l'angle inférieur de la plaie. Pansement aseptique. Durée de l'opération : trente minutes.

On applique un appareil plâtré, allant de la racine de la cuisse à la partie inférieure de la jambe; la jambe est laissée en légère flexion sur la cuisse (30° environ).

Suites opératoires.

Pas de fièvre; le soir du second jour la température monte à 37°8 pour ne plus dépasser 37°4 dans la suite.

Le troisième jour, ablation du drain.

Le septième jour, ablation des fils; la réunion est complète.

Le vingt-neuvième jour, le plâtre est enlevé, la consolidation est complète; mais le cal est très volumineux. Pas de raccourcissement.

L'articulation du genou est le siège d'une raideur assez marquée. Massage.

Le trente-troisième jour, en essayant de forcer la raideur du genou, on détermine un peu de douleur au niveau du cal. On cesse le massage pendant quelques jours.

Le quarante-huitième jour (4 janvier), le malade se lève; plus de douleur à la pression, au niveau du cal; on ne sent pas l'agrafe à la pression profonde. Le cal, qui a légèrement diminué de volume, est encore très gros. On fait faire une nouvelle radiographie (fig. 9).

Le 8 mars, le malade quitte l'hôpital; le genou, malgré le massage, ne peut se fléchir spontanément au delà de 45°.

En mai le malade est revu; il marche sans boiter et fléchit spontanément la cuisse à angle droit.

Le cal est toujours volumineux; il existe une petite ossification à la partie profonde du triceps, mobile sur le cal. La force est en grande partie revenue, le malade a fait 25 kilomètres à pied.

Revu en juin, le malade a presque totalement récupéré la flexion du genou, qui spontanément dépasse l'angle droit. Le malade n'a aucun raccourcissement, il marche sans boiter.

Le 29 juin, le malade est présenté à la Société de Chirurgie.

Nous ferons suivre ces quatre observations de quelques considérations sur l'instrumentation, la technique opératoire, sur les résultats, sur les indications de l'agrafage métallique dans les fractures diaphysaires des os longs.

Instrumentation.

Je serai bref sur l'instrumentation que j'ai décrite ailleurs [1].

J'ai fait modifier à nouveau le type primitif imaginé par M. Jacoel et que nous avions présenté à la Société anatomique en novembre 1901. Ayant constaté que le point faible de l'agrafe se trouvait à l'union de la pointe et de la tige (fig. 10), je l'ai fait renforcer par une portion arrondie, qui vient faire une légère saillie (fig. 11).

Cette saillie est très utile, car elle permet de frapper exactement dans l'axe de la pointe; de plus, elle consolide l'angle de l'agrafe qui cédait parfois. Cette saillie est suffisamment arrondie pour ne pas venir faire relief sous les téguments.

Nous ne croyons pas devoir adopter la dernière modification de M. Jacoel [2] qui consiste à transformer la surface plane de la tige en

1. Dujarier, Traitement des pseudarthroses par l'agrafage métallique, *Presse médicale*, 15 nov. 1902, p. 1099.
2. Jacoel, th., Paris, 1903, Jouve.

une arête tranchante pénétrant dans l'os. Ce tranchant est trop faible pour pénétrer efficacement dans la solide diaphyse des os

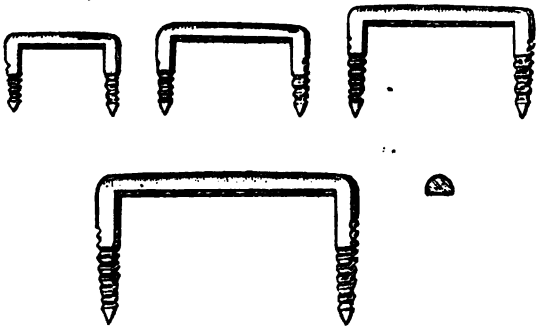

Fig. 10. — Les quatre grands modèles d'agrafes.

longs; cette pénétration nécessiterait de violents coups de marteau que nous croyons avantageux d'éviter. Il est plus utile, à notre avis,

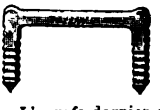

Fig. 11. — L'agrafe dernier modèle.

d'avoir une surface plane, appliquée exactement à la suface de la diaphyse; la coaptation des fragments est plus rigide et, s'il y a lieu

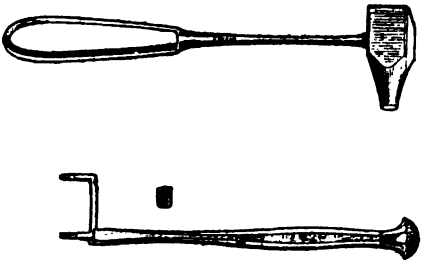

Fig. 12. — Marteau et chasse clou.

d'enlever l'agrafe, il est plus facile de glisser un ciseau entre l'os et la tige lorsque la surface de contact est plane.

Nous représentons également divers instruments que nous avons fait construire chez Collin :

1° Un marteau, *entièrement en acier*, avec une extrémité carrée et une autre petite arrondie (fig. 12);

2° Un chasse-clou, très utile pour frapper sur les extrémités de l'agrafe, sans risquer de mâcher les parties molles;



Fig. 13. — Drille et mèche.

3° Un drille (fig. 13) dont la mèche n'est pas fixée par une vis de

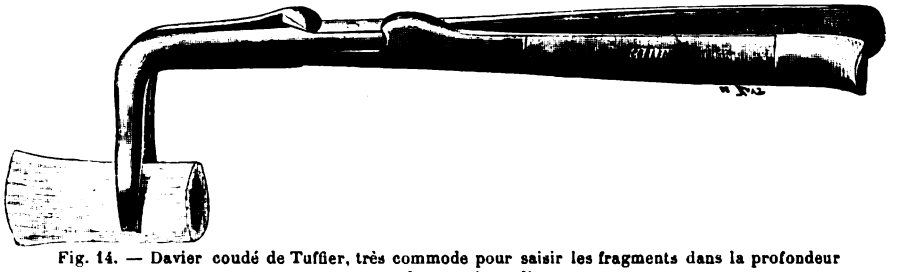

Fig. 14. — Davier coudé de Tuffier, très commode pour saisir les fragments dans la profondeur et exercer des tractions directes.

pression; en sorte que pendant le forage du trou, il n'y a pas de

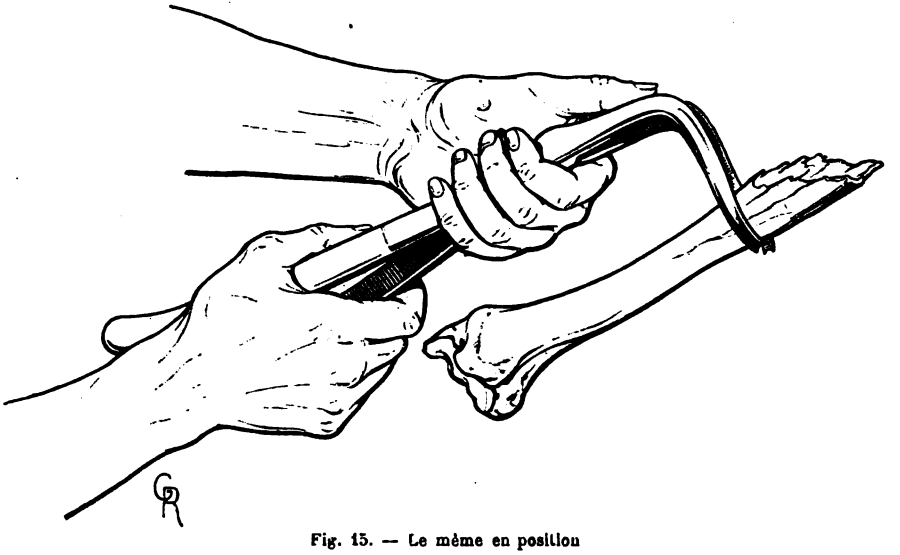

Fig. 15. — Le même en position

saillie qui vienne meurtrir les tissus et empêcher la rotation de la tige.

Les mèches sont construites de façon à ce que le diamètre du trou qu'elles forent soit égal au côté de la portion moyenne de la pointe de l'agrafe, si bien qu'en enfonçant celle-ci, ses pointes entreront sans difficulté et mordront simplement par les quatre angles;

4° Le davier coudé de Tuffier (fig. 14 et 15), construit par Collin. Il faut deux de ces daviers qui permettent de saisir profondément les fragments et de tirer sur eux avec force.

TECHNIQUE.

1° *Incision des parties molles.* Cette incision doit toujours être très longue, pour donner du jour et permettre un large accès sur les fragments; elle variera, suivant le segment de membre, de 15 à 25 centimètres.

Pour le tibia, cette incision sera faite au niveau de la face interne. De même pour le fémur, l'incision externe traversera la couche épaisse du quadriceps, mais il n'y a là ni artère, ni nerf importants, gênant les manœuvres.

Pour le radius, nous avons employé l'incision de ligature de l'artère radiale; c'est une voie qui paraît moins directe que la voie externe, mais elle permet de ménager facilement les vaisseaux et les nerfs.

Pour le cubitus, une incision postérieure, longeant le bord postérieure de l'os, donnera toute facilité, l'os étant sous-cutané à ce niveau.

Pour l'humérus, on peut employer soit la voie externe, en ménageant le radial, soit la voie interne, en rejetant le biceps en dehors, et le paquet vasculo-nerveux en arrière. Cette voie a été préconisée dans une thèse récente [1]; elle donne peut-être plus de facilité que l'externe.

2° *Libération des fragments.* La meilleure manœuvre pour y arriver consiste à luxer à l'extérieur les deux extrémités fracturées, en fléchissant le membre comme un fléau. On peut ainsi nettoyer à la curette les surfaces fracturées, enlever les caillots et les débris musculo-aponévrotiques, qui adhèrent souvent intimement à la surface de la fracture.

Cette manœuvre ne sera possible que dans les segments de membre à un seul os (cuisse, bras) et dans les segments à deux os,

1. De Boissière, th., Paris, 1903.

lorsqu'ils sont brisés tous deux. Quand un seul os est fracturé, on fera saillir successivement chaque fragment en le saisissant avec un davier coudé.

3° *Réduction.* Cette réduction est facile, lorsque les fragments sont luxés à l'extérieur. On saisit chacun d'eux avec un davier coudé et, arcboutant les surfaces cassées, on remet le membre dans la rectitude; on a, par cette manœuvre, une très grande force et on peut presque toujours obtenir la réduction mathématique avec engrenage parfait.

Si l'on n'a pu luxer les deux fragments, on cherchera à obtenir la réduction par traction suivant l'axe. En général, c'est assez facile, car lorsque dans un membre à deux os, un seul est cassé, le chevauchement n'est pas considérable.

Il faut savoir que la réduction est d'autant plus facile à obtenir que la fracture est plus récente. Du cinquième au dixième jour, époque à laquelle nous avons opéré, la réduction a toujours été obtenu parfaite, ainsi qu'on peut en juger par les radiographies.

4° *Pose des agrafes.* Mesurer avec une agrafe portée sur l'os, l'écartement des deux pointes, au niveau de l'emplacement qui paraît le plus favorable. Puis avec un drille dont *la mèche correspond* à l'agrafe employée, pratiquer un trou *bien perpendiculaire* à la surface de l'os; forer ce trou dans le tissu compact, la cavité médullaire et entamer le tissu compact du côté opposé; forer ce trou aussi profondément que le nécessite la longueur des pointes de l'agrafe. Repérer encore le point où doit pénétrer la seconde pointe de l'agrafe et forer un second trou bien *parallèle* au premier.

Ceci fait, placer l'agrafe en place, et l'enfoncer à petits coups légers, portant alternativement à *chacune des extrémités de la tige, juste au-dessus de la pointe.* C'est pour ce temps que le marteau et le chasse-clou que nous représentons sont d'une grande utilité. Ils permettent d'enfoncer l'agrafe doucement, sans léser les parties molles, et en frappant exactement dans l'axe de la pointe. Faire pénétrer l'agrafe profondément et l'encastrer dans le tissu osseux afin qu'elle fasse le moins de relief possible. Cela est surtout nécessaire quand on place une agrafe sur la face interne du tibia qui n'est recouvert que par la peau; au niveau de l'humérus et du fémur, l'épaisseur des parties molles recouvrant l'agrafe rend sa saillie insensible.

Le temps de pénétration de l'agrafe est le plus délicat. Voici les principaux accidents qui peuvent survenir :

a. Si on a mal repéré la distance qui sépare les deux pointes de l'agrafe, on risque, en l'enfonçant, si les trous sont trop rapprochés, d'écarter les deux fragments osseux; s'ils sont trop éloignés,

de fausser l'agrafe dont les branches vont diverger; si les trous ne sont pas forés bien parallèlement, l'agrafe peut encore se fausser dans un autre sens et le résultat être défectueux.

b. Si on frappe sur la portion moyenne de l'agrafe, celle-ci fléchit, les pointes deviennent divergentes et la coaptation est obtenue en mauvaise position, ou bien on ne peut arriver à faire pénétrer complètement l'agrafe.

c. Si on frappe trop fort, et cela arrive surtout lorsque le trou foré est de diamètre trop petit, on risque de fausser ou même de casser l'agrafe; ou bien c'est l'os qui cède et se fissure; ce dernier accident est d'ailleurs tout à fait exceptionnel; nous ne l'avons observé qu'une fois au cours de nos nombreuses expériences sur des os secs; il s'agissait d'un fémur remarquablement dur et épais; la fissure ne se produisit d'ailleurs qu'après des coups de marteau extrêmement violents.

Nous venons d'étudier les diverses causes d'échec; ajoutons qu'il est relativement facile de les éviter et que, pour avoir de sérieux ennuis, il faut avoir commis de grosses fautes, surtout dans le forage préalable des trous.

Pour le nombre des agrafes, nous croyons qu'il y a tout avantage à le restreindre le plus possible. Dans la majorité des cas, on se contentera d'une seule agrafe, comme dans nos deux observations, III (radius) et IV (fémur). Pour nos deux sutures du tibia, nous avons employé deux agrafes, placées sur la face interne; mais nous croyons que, maintenant, nous nous contenterions d'une seule, qui, bien placée, peut suffir à maintenir la coaptation.

5° *Suture des parties molles*. Après une hémostase aussi soignée que possible, ne pas s'occuper du périoste; rapprocher les muscles sectionnés par quelques fils de petit catgut; reconstituer l'aponévrose, également au catgut; suture de la peau. Le drainage ne sera établi que si l'opération a été pénible et si le suintement sanguin n'est pas parfaitement tari. Pour le tibia, nous n'avons pas drainé; pour les sutures du fémur et du radius, nous avons placé un petit drain de précaution que nous avons retiré le deuxième ou le troisième jour.

RÉSULTATS.

Nous étudierons successivement les quatre points suivants : la réduction, les suites opératoires, le sort des agrafes, le résultat morphologique et fonctionnel.

La réduction. Dans nos quatre cas, nous avons toujours obtenu la

réduction mathématique; je crois que ce résultat doit toujours être recherché et qu'on doit l'obtenir dans la grande majorité des cas. La présence d'un ou plusieurs fragments intermédiaires peut venir gêner cette réduction; lorsque le fragment ne comprend qu'une des faces de l'os (observation de fracture du fémur), la réduction peut être obtenue tout de même; mais s'il existait un fragment intermédiaire comprenant toute la circonférence de l'os, nous préférerions pour le moment ne pas intervenir. La radiographie renseigne d'ailleurs parfaitement sur ces fragments intermédiaires beaucoup plus fréquents qu'on ne le dit classiquement [1].

Suites opératoires. Dans nos quatre observations, nous n'avons eu aucun cas de suppuration. Le seul point que nous ayons noté est que, souvent, le deuxième ou le troisième jour, la température monte le soir à 37°8, 38°, 38°2. Doit-on voir là un léger degré d'inoculation, ou plutôt le résultat de la résorption du sang épanché? Il est difficile de trancher la question. En tout cas, on ne doit pas s'effrayer de cette légère ascension thermique qui disparaît très rapidement. Mais nous voulons encore insister sur les précautions d'asepsie minutieuse qu'il faut prendre, quand on pratique de pareilles opérations. La moindre suppuration viendrait compromettre absolument le résultat cherché.

La formation du cal est précoce; nous avons eu des consolidations en enlevant l'appareil plâtré vers le trentième jour. Mais il faut se méfier, car à ce moment, le cal n'est pas toujours très solide et, par un fonctionnement prématuré du membre, on pourrait compromettre le bon résultat. Malgré la réduction parfaite, nous avons remarqué que le cal était en général volumineux. Cette constatation vient s'inscrire en faux contre l'affirmation que nous avions avancée dans notre thèse, sur la foi d'Arb. Lane, à savoir que lorsque la réduction est parfaite, il n'y a qu'un cal interfragmentaire et pas de virole externe [2]. Bien que nous ayons obtenu une réduction parfaite, nous avons presque toujours observé un cal volumineux, spécialement dans nos observations de suture du radius et du fémur. D'ailleurs, ce cal diminue avec le temps; mais nos observations sont encore trop récentes pour que nous puissions savoir le sort tardif de ce cal. Il est plus difficile d'établir la cause de ce cal volumineux. Doit-on incriminer la présence de l'agrafe, ou plutôt les décolle-

1. Ces fragments intermédiaires se voient très souvent; dans les fractures de la clavicule, on les rencontre dans plus de la moitié des cas; lorsque nous avons pratiqué des fractures expérimentales du fémur, nous obtenions toujours des fragments intermédiaires.

2. Dujarier, *Traitement sanglant des fractures de jambe*, th., Paris, 1900, p. 53, chez Steinheil.

ments périostiques produits au cours de l'intervention? Des observations plus nombreuses nous renseigneront sans doute sur ce point. D'ailleurs, ce volume du cal n'a gêné en rien le bon usage des membres agrafés.

Sort des agrafes. Il était intéressant de savoir ce qu'allaient devenir ces agrafes ainsi abandonnées au sein des tissus. Un premier point, sur lequel nous avons une donnée précise par notre observation II, est celui de la période pendant laquelle l'agrafe tient solidement dans le tissu osseux. Nous avions cru d'après l'observation de pseudarthrose de l'humérus, publiée dans notre article de la *Presse*, qu'au bout d'une semaine ou deux, l'agrafe ne maintenait plus solidement les fragments grâce à un processus d'ostéite raréfiante produit au contact des pointes pénétrant dans l'os. Or, nous avons voulu enlever nos deux agrafes (obs. II) posées sur le tibia. Nous avons pu constater de la façon la plus nette *qu'un mois après leur pose*, ces agrafes étaient aussi solidement encastrées qu'au premier jour; ce n'est qu'en glissant un ciseau à froid entre l'os et la tige de l'agrafe que nous avons pu, à grand'peine, l'extirper. Et même les efforts que nous avons produits ont été suffisamment violents pour que, dans les jours suivants, nous ayons pu constater une flexibilité du cal, qui n'existait pas avant l'extirpation des agrafes. Ce point était intéressant à mettre en lumière, en montrant que, dans certains cas tout au moins, l'agrafe remplit encore son rôle au bout d'un mois.

Mais que deviennent ces agrafes à une époque plus éloignée? Nous savions déjà, par les résultats d'A. Lane en particulier, que des vis métalliques avaient pu être supportées sans le moindre inconvénient pendant des années. Nous-même avons pu suivre un malade plus de deux ans avec des agrafes posées sur une pseudarthrose de l'humérus, sans qu'il se manifeste le moindre travail d'élimination. Pour nous en tenir à nos quatre observations de suture, voici ce que nous avons constaté.

Lorsque l'agrafe est posée sur un os revêtu de parties molles épaisses (radius, fémur), elle n'a pas de tendance à s'éliminer, et nos deux malades portent encore leur corps étranger sans en être incommodés.

Lorsque, au contraire, l'agrafe est placée sur un os superficiel, au bout d'un temps variable, elle peut tendre à s'éliminer. C'est ainsi que notre premier malade (obs. 1), parti consolidé au bout d'un mois, revenait au bout de quelque temps nous trouver, avec une fistulette au niveau de son cal. Une incision pratiquée sans anesthésie nous permit d'enlever en quelques secondes les deux agrafes

qui adhéraient très peu au tibia. M. Quénu, Guibal[1] avaient déjà signalé des cas analogues. Ajoutons qu'après cette minime intervention, le malade est reparti à pied et qu'à aucun moment la solidité de son membre n'a été diminuée.

C'est dans la crainte d'une élimination tardive que nous avons voulu enlever les agrafes à notre second malade (obs. II), qui, lui, n'avait aucune fistule, mais simplement un peu de douleur à la pression au niveau du cal. Nous avons déjà dit que nous sommes tombé sur des agrafes solidement fixées et que dans les efforts d'extirpation, nous avions compromis la solidité du membre. Je crois donc qu'il ne faut pas chercher à extirper préventivement les agrafes et qu'il faut simplement aller les cueillir, dans les quelques cas où elles ont tendance à s'éliminer. Ajoutons que notre second malade n'a nullement pâti de notre intervention; après une immobilisation de dix jours, la consolidation était obtenue en excellente position et le malade a repris sa dure profession de garçon boucher.

Ce sont encore des observations plus nombreuses et plus longuement suivies qui seules nous feront connaître la fréquence de cette élimination secondaire des agrafes.

Résultat morphologique et fonctionnel. — Le résultat morphologique a été parfait dans 3 cas (2 tibias, fémur). Pour le radius, nous avons noté une très légère inflexion expliquant la minime ascension de la styloïde radiale.

Au point de vue fonctionnel, nous avons 3 excellents résultats, les deux tibias et le fémur; la raideur du genou de ce dernier a presque totalement disparu, la flexion de la jambe sur la cuisse dépasse l'angle droit et le malade n'a ni raccourcissement ni boiterie.

La fracture du radius offre, semble-t-il, un résultat moins brillant. Le malade, qui nous a écrit il y a un mois, se sert de son membre pour tous les usages, sauf pour les travaux de force. La dernière fois que nous l'avons examiné, la consolidation était parfaite, les mouvements de pronation et de supination normaux, l'atrophie du membre à peine appréciable; il est vrai que le procès avec l'assurance n'est pas encore terminé, ce qui nous laisse un doute sur l'impotence partielle de ce membre que ne justifie aucun signe objectif.

Indications.

Il est difficile, pour le moment, de poser d'une façon définitive les indications de l'agrafage dans les fractures récentes. Je tiens à dire

1. Guibal, th., Paris, 1902.

bien haut que l'emploi de la suture dans les fractures ne doit être que rare ou même exceptionnel. Voici, à notre avis, quelle doit être la conduite du chirurgien dans les fractures. Après un essai de réduction, au besoin sous chloroforme, et application d'un appareil plâtré, faire radiographier le malade de face et de profil. Si la réduction, qui, dans ces cas, n'est presque jamais parfaite, est approximative, le mieux est de laisser la consolidation se faire. Une déviation légère ne donne pas forcément un membre impotent. Si la réduction est très imparfaite, on pourra dans certaines conditions discuter l'intervention; mais ici, il faut étudier les fractures en particulier. D'abord, les fractures de jambe : dans l'immense majorité des cas, on obtient une réduction suffisante dans les fractures en rave. Dans les fractures obliques, au contraire, la réduction est beaucoup plus difficile; je sais bien que par la traction continue, avec l'appareil de Hennequin, on arrive à atténuer le chevauchement; mais l'appareil est délicat à poser, souvent pénible à supporter et, de plus, on n'a pas publié, à ma connaissance, de radiographies avant et après l'application de l'appareil, montrant une réduction comparable à ce qu'on obtient par l'intervention. Or, cette intervention est facile, pour les fractures obliques de jambe; je crois donc qu'il y a là une des principales indications de la suture.

Dans les fractures du fémur, on a beaucoup parlé de résultats parfaits par les différents appareils. Je ne crois pas avoir vu, pour ma part, de cal du corps du fémur sans un certain degré de chevauchement ou de déviation angulaire. Mais, ici, l'intervention est plus sérieuse, plus difficile que pour le tibia; si bien que j'estime qu'on ne devra proposer l'intervention que chez des individus jeunes, avec un gros chevauchement, impossible à réduire. Nous ne voudrions pas baser sur un seul cas heureux de suture la conduite à tenir dans les fractures du corps du fémur, mais nous estimons qu'il y a là un mode de traitement efficace, auquel on aurait tort de ne pas recourir dans certains cas.

De même dans les fractures de l'humérus, lorsque la réduction ne sera que très approximative, surtout s'il subsiste du chevauchement, on pourrait peut-être, en pratiquant la suture, éviter les pseudarthroses qui ne sont pas rares à ce niveau.

Pour les fractures de l'avant-bras, nous croyons qu'il ne faudra recourir qu'exceptionnellement à la suture; l'intervention est assez pénible, si nous en jugeons par notre cas personnel; le résultat a été moins bon que pour les autres fractures; aussi serions-nous moins tenté d'intervenir dans ces cas, à moins de constater par la radiographie des déplacements considérables et irréductibles.

Nous voulons, en terminant, dire un mot des contre-indications de la suture. C'est d'abord l'âge et l'état de santé du blessé; évidemment on ne tentera l'intervention que chez des sujets jeunes et vigoureux, pour qui il est très important d'avoir un membre en parfait état.

S'il existe un volumineux fragment intermédiaire, nous croyons que la suture ne donnera pas de bons résultats; l'opération sera difficile et pour le moment nous préférerions y renoncer.

Enfin, il faudra absolument que l'état de la peau soit compatible avec l'asepsie rigoureuse du champ opératoire.

Avec ces restrictions, nous croyons que l'agrafage, dans les fractures diaphysaires des os longs, est une excellente méthode, capable de donner, dans certains cas déterminés, l'idéal du résultat pour les fractures, à savoir la perfection de la forme et de la fonction.

LA TUBERCULOSE DU COCCYX

Par Henri CAUBET,

Ancien interne des hôpitaux de Paris.

La tuberculose du coccyx est une affection que l'on a rarement l'occasion d'observer en clinique. Mais ce n'est pas seulement par sa rareté qu'elle présente quelque intérêt. Si nous pensons qu'il vaut la peine d'attirer l'attention sur cette localisation peu fréquente de la tuberculose, c'est parce qu'elle donne lieu presque toujours à des erreurs de diagnostic; jusqu'à une période très avancée de son évolution, la véritable cause de la maladie reste ignorée; en effet, en présence d'une suppuration péri-anale, on songe rarement au coccyx; aussi, le traitement que l'on applique est insuffisant et il en résulte une perte de temps considérable et, pour les malades, des souffrances inutiles et tous les inconvénients d'une suppuration prolongée.

Ces simples considérations nous paraissent justifier l'intérêt qui s'attache à l'étude de la tuberculose du coccyx.

Notre attention a été attirée sur cette affection peu commune par deux malades que nous avons eu l'occasion d'observer en même temps dans le service de notre regretté maître Gérard Marchant, pendant que nous étions son interne à l'hôpital Boucicaut.

L'histoire clinique de ces deux malades nous a immédiatement frappé par leur similitude; dans les deux cas, durée très longue de l'affection; mêmes erreurs de diagnostic; même insuffisance du traitement; même échec des interventions antérieures. Une thérapeutique rationnelle n'a pas tardé à les guérir tous deux en quelques semaines, dès que, la cause du mal ayant été reconnue, il a été possible de la supprimer.

Nous avons aussi revu récemment un troisième malade opéré autrefois par M. Gérard Marchant pour une ostéite tuberculeuse du coccyx, et nous avons pu constater que la guérison s'était maintenue parfaite depuis plusieurs années.

Ces heureux résultats nous ont engagé à publier ces observations;

nous avons, en même temps, rassemblé quelques cas analogues, afin de présenter un travail d'ensemble sur cette affection jusqu'ici peu étudiée.

Obs. I (personnelle). — Bernard Da..., âgé de trente ans, entre le 25 octobre 1901 dans le service du Dr Gérard Marchant, à l'hôpital Boucicaut, salle André Vésale, n° 22.

Le malade ne présente rien de particulier dans ses antécédents. Son père vit encore et a une très bonne santé; il a des frères et des sœurs très bien portants. Lui-même jouit d'une santé parfaite, il ne tousse pas, n'a jamais craché de sang. Il a cependant sensiblement maigri depuis le début de sa maladie actuelle.

Le *début* de l'affection remonte au mois d'avril 1899, c'est-à-dire à *deux ans et demi*. A cette époque, le malade vit apparaître un abcès sur la fesse gauche, en arrière de l'anus; en se développant, cet abcès progressa en avant vers l'anus et en arrière vers la région sacro-coccygienne. Son évolution fut lente; elle se fit progressivement en cinq à six semaines; au bout de ce temps, un médecin ouvrit l'abcès au bistouri; il s'écoula une abondante quantité de pus. Cette incision ne fut pas suffisante, la suppuration continua et il s'établit bientôt une fistule rebelle à tout traitement; on essaya bien, par deux fois, de guérir cette fistule par la curette et le fer rouge, mais ces deux interventions ne furent suivies d'aucun succès.

Au mois d'octobre 1899, le malade consulte son compatriote, notre collègue et ami Louis Prat, qui lui conseille d'aller se faire opérer à Toulouse.

Il entre à l'Hôtel-Dieu de Toulouse, dans le service de notre maître, M. le Professeur Jeannel, le 12 décembre 1899. M. Jeannel, qui a bien voulu nous donner de vive voix ces renseignements, explore le trajet fistuleux et porte le diagnostic suivant : *Abcès froid de la fosse ischio-rectale gauche. Ostéite.*

Le 28 décembre, sous le chloroforme, M. Jeannel trace une longue incision sur la fesse gauche, parallèlement à la rainure interfessière et à deux centimètres environ en dehors d'elle, qui s'arrête en arrière au niveau de l'extrémité postérieure de la rainure; il arrive ainsi directement sur le coccyx qu'il trouve dénudé et qu'il résèque en partie. La plaie est laissée largement ouverte; elle se cicatrise lentement par bourgeonnement. Cependant, au bout de trois mois de séjour à l'hôpital, la guérison se faisant attendre, le malade demande lui-même à quitter le service. L'état local, dit-il, s'est peu modifié; la fistule persiste; la suppuration est encore abondante; cependant son état général s'est beaucoup amélioré.

Le malade rentre dans son pays, à Luchon, et se résigne à garder cette infirmité qui, d'ailleurs, ne le fait pas souffrir.

Au mois d'août 1901, apprenant la présence de M. Gérard Marchant à Luchon, il en profite pour consulter notre maître. Celui-ci explore le trajet fistuleux et constate l'existence d'un point osseux dénudé au niveau du coccyx. Il conseille au malade de venir à Paris et lui promet de le faire entrer dans son service pour l'opérer.

Il entre à l'hôpital Boucicaut le 25 octobre 1901. *Examen à l'entrée.* — Il existe sur la fesse gauche une plaie de forme ovalaire, allongée dans le sens antéro-postérieur; cette plaie envahit en dedans la rainure interfessière qui se trouve ainsi comblée à ce niveau; elle mesure cinq à six centimètres de longueur; en avant, elle s'arrête à trois centimètres de l'anus dont elle est séparée par une surface de tissu cicatriciel.

En explorant cette plaie avec une sonde cannelée, on ne peut pénétrer nulle part dans un trajet fistuleux proprement dit; mais, sur la ligne médiane, la sonde cannelée vient directement au contact d'un point osseux dénudé, qui doit répondre à la base du coccyx; au-dessus de ce point d'ostéite, on peut explorer la face postérieure de l'extrémité du sacrum, mais on ne perçoit aucun point osseux dénudé à ce niveau.

La plaie présente tous les caractères d'une lésion tuberculeuse; sa surface a un aspect gris, terne, avec quelques bourgeons plus rouges, qui saignent facilement et sont le siège d'une suppuration peu abondante; les bords sont amincis, décollés et de teinte blafarde.

La plaie est indolente et, si ce n'était la suppuration qui l'inquiète, le malade n'en serait nullement incommodé. La défécation n'est pas douloureuse.

Le toucher rectal permet de constater que le canal anal est absolument sain; il n'y a pas d'écoulement de pus par l'anus.

L'exploration du coccyx soit par la pression par le doigt introduit dans l'anus, soit par la pression directe, ne réveille aucune douleur.

Les vésicules séminales et la prostate sont saines; il n'existe ni lésion vésicale, ni lésion urétrale. Urines normales.

L'état général du malade est satisfaisant. L'auscultation ne permet de découvrir aucune lésion tuberculeuse au sommet des poumons.

Opération le 28 octobre, par M. Gérard Marchant. — Ethérisation. On utilise l'ancienne incision para-marginale gauche de Jeannel; on découvre la base du coccyx, qui est manifestement dénudé et cavernuleux. On résèque cet os et, en même temps, on ouvre un abcès froid para-coccygien, situé à droite; cet abcès est curetté. On bourre la partie supérieure de la plaie avec une mèche de gaze iodoformée et on suture seulement la partie inférieure.

Les suites opératoires sont normales; la partie suturée se réunit par première intention. On diminue progressivement, à chaque pansement, la mèche de gaze iodoformée.

Le malade quitte l'hôpital le 31 décembre. Il persiste encore, à la partie tout à fait postérieure, une fistulette qui suinte légèrement.

Le *fragment d'os réséqué* représente la première pièce coccygienne (la seconde pièce avait été réséquée par M. Jeannel). On constate les lésions habituelles de l'ostéite raréfiante; les trabécules osseuses sont amincies et friables; l'os est cavernuleux et vermoulu.

Le *25 novembre 1902* (onze mois après), nous recevons une lettre du malade. Tous les trois ou quatre jours, il s'écoule par un tout petit orifice fistuleux un très léger suintement rougeâtre. L'état général est excellent; le malade a engraissé.

Janvier 1904 (lettre du malade). La guérison est complète. L'état général du malade est parfait.

Obs. II (personnelle). — Clarisse Du...., âgée de quarante-neuf ans, entre le 23 octobre 1901 dans le service du Dr Gérard Marchant à l'hôpital Boucicaut, salle Pasteur, n° 6.

Antécédents héréditaires. — Mère morte à quatre-vingt-trois ans; père mort d'accident à cinquante-sept ans. Deux frères et quatre sœurs tous bien portants.

Antécédents personnels. — Rien de particulier à signaler. La malade jouit d'une bonne santé habituelle; elle n'est pas sujette aux bronchites, ne tousse pas, n'a jamais eu d'hémoptysies. Son état général est excellent.

Histoire de la maladie. — Au mois de novembre 1893, la malade aurait fait une chute sur le siège; cet accident n'eut aucune suite immédiate. Mais, deux mois après, le 2 janvier 1894, la malade vit se développer au niveau de la marge de l'anus un abcès qui la fit énormément souffrir. Cet abcès fut incisé le 18 janvier; il s'écoula une assez grande quantité de pus.

Le *début* de l'affection remonte donc à plus de *sept ans*.

Cet abcès laissa persister à sa suite une fistule. Le Dr Nodier (de Lagny) explore cette fistule et constate qu'elle a sept centimètres de profondeur et n'a aucune tendance à la guérison. Le 1er mai 1894, il incise au bistouri le trajet fistuleux, le curette et tamponne à la gaze iodoformée. Malgré cette intervention, la fistule persiste.

Au mois d'août 1894, le Dr Nodier adresse la malade au Dr Gérard Marchant à l'hôpital d'Ivry. M. Marchant l'opère le 6 août; il se contente d'inciser et de curetter tout le trajet fistuleux.

A la suite de cette intervention, la malade revient se faire panser régulièrement à l'hôpital, d'abord tous les huit jours, puis tous les mois; à chaque pansement, on pratique dans le trajet fistuleux des injections de naphtol camphré. La suppuration diminue, mais ne se tarit pas complètement; la fistule persiste.

Découragée par cet insuccès, la malade se résigne à conserver cette infirmité et cesse toute espèce de traitement.

Cependant, au commencement de 1901, la suppuration augmente et, sur les conseils de son médecin, le Dr Nodier, la malade se décide à revenir consulter le Dr Gérard Marchant, en octobre 1901. Elle entre à l'hôpital Boucicaut le 23 octobre.

Examen à l'entrée. — La région péri-anale est saine, aussi bien en avant qu'en arrière de l'anus.

Il existe *trois* orifices fistuleux, tous trois *très éloignés de l'anus* et *situés en arrière de lui.*

1° Un premier orifice est situé sur la ligne médiane, dans la rainure interfessière, à *sept* centimètres en arrière de l'anus. Une sonde cannelée ou un stylet introduit dans cet orifice est immédiatement arrêté lorsque l'on veut diriger sa pointe en avant vers l'anus; au contraire, si l'on enfonce l'instrument directement dans la profondeur et un peu en arrière, il vient

buter sur un plan osseux ; si l'on mobilise l'extrémité de la sonde cannelée, on sent nettement qu'elle est au contact d'une surface osseuse irrégulière, dénudée, qui, étant donné sa situation, ne peut être que l'une des faces du coccyx.

2° Un second orifice fistuleux est situé à droite de la rainure interfessière; pour le bien voir, il faut faire coucher la malade sur le côté gauche et soulever la fesse droite; cet orifice est un peu en avant du précédent; il est à un centimètre environ en dehors de la rainure interfessière et distant de l'anus de 5 centimètres. En explorant de même ce trajet en y introduisant une sonde cannelée, on constate que l'instrument pénètre de 4 centimètres environ et se dirige dans la profondeur obliquement vers la face postérieure du rectum; l'index introduit en même temps dans le rectum sent l'extrémité de la sonde cannelée, mais il en est séparé par une grande épaisseur de tissus; la sonde est bien en dehors du sphincter externe.

3° Le troisième orifice est sur la fesse gauche, à deux centimètres en dehors de la rainure interfessière; c'est le plus postérieur des trois orifices; il est séparé de l'anus par une distance d'au moins 10 centimètres. Nous pratiquons la même exploration de ce trajet fistuleux; la sonde cannelée pénètre de trois centimètres environ, suit un trajet parallèle au plan médian et vient buter sur une surface osseuse rugueuse, dénudée, qui n'est autre que la face latérale gauche du coccyx. Quand on retire la sonde cannelée, il s'écoule une abondante quantité de liquide huileux, mélangé à des grumeaux jaunâtres, qui ont l'aspect caractéristique du pus des abcès froids.

Ces trois orifices présentent les caractères habituels des fistules tuberculeuses : leurs bords sont amincis, décollés, avec des bourgeons grisâtres; l'orifice est étroit, déprimé et suintant.

Le toucher rectal permet de constater que le canal anal est absolument sain; au-dessus du sphincter, la muqueuse rectale paraît également saine. La sonde cannelée, quel que soit le trajet fistuleux dans lequel on l'introduit, reste toujours loin du rectum.

Si, avec l'index introduit dans le rectum, on exerce une pression même légère en arrière, on éveille une vive douleur au niveau du coccyx; il en est de même de la pression exercée directement sur la rainure interfessière au niveau du coccyx lui-même.

L'examen des autres organes est négatif; l'auscultation ne révèle aucun signe de tuberculose pulmonaire. Les urines sont normales. Cependant la malade a un peu maigri.

Opération le 28 octobre, par M. Gérard Marchant. Ethérisation. Incision partant de l'orifice fistuleux situé à droite de la rainure interfessière et se dirigeant en arrière vers le coccyx. Découverte facile du coccyx; on sépare à la rugine les fibres aponévrotiques et musculaires qui s'insèrent sur la face postérieure de l'os et sur ses bords; on ouvre, en avant du coccyx, un abcès froid du volume d'un œuf de pigeon et on en curette les fongosités. Le rectum étant refoulé en avant, on résèque le coccyx en totalité. On bourre la plaie avec une mèche de gaze iodoformée dans sa partie supé-

rieure; on suture la partie moyenne et on place un drain à la partie inférieure.

Les suites opératoires sont normales; on enlève les fils au huitième jour; on diminue progressivement la mèche de gaze iodoformée, et la cavité se comble peu à peu par bourgeonnement.

La malade sort de l'hôpital le 22 décembre. A ce moment, l'état local est le suivant : la réunion de la partie moyenne de la plaie opératoire est parfaite; il persiste deux trajets fistuleux : 1° un trajet supérieur, qui correspond à la place du coccyx réséqué; en l'explorant avec la sonde cannelée, celle-ci pénètre d'environ 2 à 3 centimètres et vient directement au contact du sommet du sacrum, mais on ne sent pas de point osseux dénudé; ce trajet fistuleux suinte très peu; 2° un trajet inférieur, qui occupe l'extrémité opposée de la cicatrice, à 5 centimètres de l'anus; la sonde cannelée pénètre directement dans ce trajet de deux centimètres environ et son extrémité reste en dehors du sphincter externe qui la sépare de l'anus; ce trajet ne fournit qu'un léger suintement, mais les bords de l'orifice fistuleux sont atones et ne présentent aucune tendance à la cicatrisation.

La malade revient se faire panser tous les jours. La guérison s'obtient ainsi, grâce à des pansements fréquemment répétés. Au bout de six semaines, la cicatrisation est à peu près parfaite et la malade cesse de venir à l'hôpital (février 1902).

Le *coccyx réséqué* présente à la coupe des lésions évidentes d'ostéite raréfiante; les aréoles du tissu spongieux sont agrandies par la nécrose des trabécules osseuses et sont infiltrées de pus; l'os est friable et vermoulu dans toutes ses parties.

Le *1er décembre 1902* (un an après), nous revoyons la malade. Son état général est excellent : elle a engraissé; elle pèse 148 livres. L'auscultation des poumons ne révèle aucune lésion.

L'examen local permet de constater que la guérison est, pour ainsi dire, parfaite; on voit la longue cicatrice de l'incision para-médiane qui a permis de réséquer le coccyx. Il persiste seulement sur la ligne médiane, à 3 centimètres en arrière de l'anus, une fistulette qui, au dire de la malade, suinte légèrement et donne parfois passage aux matières; le stylet s'y enfonce de 2 centimètres et se dirige vers le rectum.

Janvier 1904 (lettre de la malade). — L'état général est excellent; la malade fait sans fatigue un métier assez dur. La fistule persiste en arrière de l'anus. La malade devra se résoudre à faire traiter cette fistule.

Obs. III. — Cette observation est rapportée par Gérard Marchant dans son livre sur la *Chirurgie du gros intestin, du rectum et de l'anus* (*Bibliothèque de Chirurgie contemporaine*, 1902) :

« Cet homme, âgé de cinquante-quatre ans, avait été opéré plusieurs fois; ses fistules péri-anales, au nombre de trois, correspondaient à la partie postérieure et latérale de l'anus; la peau autour de ces fistules était enflammée, rouge et lisse. L'exploration intra-rectale démontra une sensibilité exquise au niveau du coccyx; à ce niveau la muqueuse était tuméfiée,

œdémateuse. Le coccyx fut réséqué : il était transformé en une esquille en forme d'épée, rongé, érodé par une ostéite tuberculeuse. Le malade guérit. »

Nous avons eu l'occasion de revoir ce malade, plusieurs années après, au mois d'avril 1903. Il était revenu se faire soigner à l'hôpital Boucicaut et nous avons pu l'examiner dans le service de M. Gérard Marchant. Il était atteint d'un cancer du rectum; mais il était resté parfaitement guéri de sa lésion coccygienne; la région présentait les traces cicatrisées des anciennes incisions, mais aucune fistule ne persistait.

ANATOMIE PATHOLOGIQUE.

Il n'est pas douteux que la tuberculose puisse se localiser au niveau du coccyx. Il est même de règle que cet os soit atteint *primitivement* et *isolément*; ses lésions n'ont aucune tendance à se propager aux organes voisins et, inversement, il reste indemne, en règle générale, même lorsqu'il existe des lésions tuberculeuses avancées des organes avec lesquels il est en rapport le plus intime, le sacrum par exemple.

Nous avons relevé, à ce point de vue, les observations publiées dans la thèse de Mme Conta[1] sous l'inspiration de notre maître M. le Prof. Lannelongue; la plupart de ces observations donnent la description détaillée des lésions constatées à l'autopsie des malades atteints de mal de Pott sacré ou lombo-sacré; il existait des lésions souvent très profondes au niveau du sacrum; mais dans toutes les observations, le coccyx était sain, même dans quelques cas où l'articulation sacro-coccygienne elle-même était envahie par le processus tuberculeux.

Le Prof. Lannelongue, dans son livre sur la *Tuberculose vertébrale*, rapporte plusieurs cas[2] de mal de Pott lombo-sacré avec arthrite fongueuse sacro-coccygienne sans participation du coccyx. Dans tous les cas, dit M. Lannelongue, à l'exception d'un seul, l'arthrite était consécutive à une tuberculose sacrée dont les progrès de haut en bas avaient gagné l'articulation sacro-coccygienne. Dans un seul cas (voir obs. XXVII), l'ostéite avait débuté par le coccyx, mais le sacrum n'était point altéré[3].

Dans trois observations de suppuration pelvienne d'origine sacrée, Doyen[4] signale des lésions très profondes d'ostéite du sacrum ayant

1. P. Conta, *Du mal de Pott au-dessous de la moelle chez les enfants*, Thèse de Paris, 1887.
2. En particulier, observations XLI (p. 405) et XLII (p. 407).
3. Lannelongue, *Tuberculose vertébrale*. Paris, 1888, p. 358.
4. Doyen, La pelvi-péritonite chez l'homme. *XIIIe Congrès de Chirurgie*, Paris, 1899, p. 588.

occasionné des fistules multiples et complexes, mais il n'est pas question que le coccyx fût atteint.

Chez les deux malades dont nous rapportons l'histoire (obs. personnelles I et II), le coccyx était seul atteint d'ostéite, l'articulation sacro-coccygienne était indemne, le sacrum ne présentait aucune lésion. Enfin, sur les 25 observations que nous avons recueillies et que nous rapportons, nous trouvons 3 cas seulement (obs. VIII, X et XVIII) où les lésions tuberculeuses s'étendaient au sacrum.

Nous pouvons donc conclure que la tuberculose peut envahir primitivement le coccyx et qu'elle y reste localisée; elle ne dépasse pas l'articulation sacro-coccygienne, qui reste indemne de toute altération.

Cette conclusion doit être opposée aux descriptions classiques qui ne séparent pas la tuberculose du sacrum de celle du coccyx.

Les lésions du coccyx tuberculeux ne présentent rien de particulier. Elles peuvent envahir l'os tout entier, ou bien rester localisées à l'une de ses pièces. Ce sont les lésions décrites autrefois sous le nom de *carie du coccyx* ou *nécrose du coccyx*. Ce sont les lésions habituelles de l'*ostéite raréfiante* : les aréoles du tissu spongieux sont agrandies et infiltrées de pus; les trabécules osseuses, frappées de nécrose, sont amincies et friables; l'os, dans son ensemble, est vermoulu. Le périoste est détruit et la surface de l'os est rugueuse et dénudée. Dans les cas où les lésions sont très avancées, le coccyx est transformé en une esquille érodée, rongée par l'ostéite tuberculeuse.

Ces lésions osseuses sont le point de départ d'*abcès froids*. La marche de ces abcès est commandée par la disposition anatomique de la région recto-coccygienne.

Le coccyx reçoit sur sa face postérieure les insertions musculo-aponévrotiques des fibres les plus inférieures des muscles fessiers et des deux ligaments sciatiques; cette face, recouverte directement par la peau, est doublée d'un tissu cellulaire dense et rattachée à la face profonde du derme par de solides tractus fibreux; elle est cachée au fond de la rainure interfessière. Ces différentes couches, très résistantes, s'opposeront à la marche directe du pus vers la peau.

La face antérieure du coccyx, au contraire, est seulement recouverte par un mince périoste et, dans une petite étendue, par les faibles ligaments qui unissent ses différentes pièces entre elles et avec le sacrum. Elle est en rapport direct avec le tissu cellulo-adipeux qui remplit l'espace pelvi-rectal supérieur; ce tissu, très lâche, n'opposera à la marche du pus aucune résistance, de sorte qu'un

abcès froid ayant pour origine une lésion coccygienne envahira naturellement cet espace.

L'espace pelvi-rectal supérieur est fermé en bas par le diaphragme musculaire du releveur de l'anus et de l'ischio-coccygien recouverts par la lame continue de l'aponévrose périnéale supérieure. Les cloisons sagittales des aponévroses sacro-recto-génitales divisent cet espace en trois loges : une médiane, la plus vaste, dite *rétro-rectale* (Quénu et Hartmann[1]), et deux latérales, moins importantes, *péri-rectales*. C'est dans la loge médiane rétro-rectale que se développeront les abcès froids d'origine coccygienne; mais nous croyons que les aponévroses sacro-recto-génitales, en raison de leur faible résistance, sont incapables d'opposer une barrière bien efficace à la marche du pus. Nous avons poussé, dans l'espace rétro-rectal, par un orifice percé sur la ligne médiane à travers le coccyx, des injections de suif sous faible pression; nous avons toujours constaté que les aponévroses sacro-recto-génitales avaient été rompues et que la matière injectée avait envahi les loges péri-rectales. Les choses doivent se passer de la même façon lorsqu'il existe une suppuration de quelque importance en avant du coccyx.

L'abcès froid coccygien, étant donné le siège de la lésion qui lui a donné naissance, envahit la partie la plus inférieure de l'espace pelvi-rectal supérieur. Suivant les lois de la pesanteur, il a une tendance naturelle à se développer vers le bas, vers la partie la plus déclive de la région; celle-ci répond au raphé ano-coccygien, au niveau duquel s'entrecroisent les fibres les plus postérieures des muscles releveurs. Dès lors, la marche du pus pourra se faire de deux façons différentes :

1° Si l'abcès reste *médian*, il dissociera les tractus fibreux du raphé ano-coccygien et se frayera facilement un passage vers les téguments; en effet, au niveau du raphé ano-coccygien, les deux releveurs juxtaposés sont très rapprochés de la peau et des tractus fibreux attachent la face profonde du derme au raphé coccy-anal (Morestin)[2].

Ainsi, le pus suivra un *trajet direct* et se fera jour *sur la ligne médiane*, en arrière de l'anus, au fond de la rainure interfessière.

2° Si l'abcès est *latéral*, il pourra se frayer un passage entre les fibres musculaires du releveur qu'il écartera ou détruira; il envahira ainsi la fosse ischio-rectale correspondante, puis, continuant sa marche vers les téguments, s'ouvrira à la peau.

1. Quénu et Hartmann, *Chirurgie du rectum*, Paris, 1895, p. 149.
2. Morestin, *Des opérations qui se pratiquent par la voie sacrée*. Thèse de Paris, 1894, p. 119.

Dans ce cas, le trajet suivi par le pus sera *indirect*; il se fera jour *en dehors de la ligne médiane* et toujours en arrière de l'anus, à une petite distance de la rainure interfessière.

Dans des cas beaucoup plus exceptionnels, l'abcès peut s'ouvrir dans le rectum et la guérison a pu survenir par ce mode, après élimination par l'anus de l'os nécrosé.

Telle est la marche de la suppuration quand elle a pour point de départ une ostéite tuberculeuse de la première pièce du coccyx. Lorsque la lésion siège à la partie inférieure de l'os, et en particulier est localisée à sa pointe, nous sommes porté à croire que le pus doit suivre un trajet moins compliqué. Le coccyx, à ce niveau, a une faible épaisseur; il est recouvert sur sa face antérieure par les insertions de l'ischio-coccygien et de l'aponévrose périnéale supérieure, qui peuvent opposer un obstacle efficace à la marche du pus; celui-ci tendra naturellement à se porter directement en arrière vers les téguments où la résistance est minime. Ceci n'est qu'une hypothèse qui nous paraît vraisemblable; mais nous n'avons pas pu la vérifier, car nos malades ne présentaient point cette localisation du mal à la partie inférieure du coccyx.

Le *pus* présente les caractères ordinaires des suppurations tuberculeuses : il a l'aspect d'un liquide séreux, jaunâtre, grumeleux, mal lié. Les parois de l'abcès sont tapissées de fongosités molles et rougeâtres.

L'abcès, une fois ouvert à la peau, n'a aucune tendance à se fermer et à se cicatriser, tant que persiste la lésion osseuse qui lui a donné naissance. C'est pourquoi il s'établit toujours une fistule, entretenue par la suppuration du foyer tuberculeux. Par ces fistules peuvent s'éliminer des séquestres qui, à la fois, témoignent de l'origine du mal et sont une preuve de la destruction de l'os carié; le coccyx tout entier peut être ainsi éliminé par fragments; c'est un mode de guérison spontanée de l'affection.

Les *orifices fistuleux* siègent, comme nous l'avons vu précédemment, soit *sur la ligne médiane*, au fond de la rainure interfessière, soit *latéralement*, en dehors de la rainure, mais toujours à une petite distance d'elle. Ils sont généralement *multiples* et ont ce caractère constant et de haute valeur qu'ils s'ouvrent toujours *en arrière de l'anus et loin de lui.*

La *direction* des trajets fistuleux n'est pas moins caractéristique : un instrument métallique introduit dans ces fistules, au lieu de se diriger vers le rectum, le fuit au contraire; l'instrument se dirige toujours en haut et en arrière,

Leur *profondeur* est souvent considérable; la sonde cannelée pénètre de 8, 10, 12 centimètres.

Le trajet de ces fistules est souvent irrégulier et compliqué; sur le conduit principal, sont branchés des culs-de-sac ou des trajets secondaires qui communiquent avec les fistules voisines. D'un orifice à l'autre, la peau est décollée et une injection poussée par un orifice ressort par les autres fistules. Il résulte de cette disposition qu'il existe des clapiers anfractueux qu'Allingham[1] a comparés à des « terriers de lapins » et qui n'ont aucune tendance à guérir spontanément. La complexité de ces trajets s'explique par la gêne qu'apporte à l'évacuation du pus la perforation en forme de diaphragme du releveur; des décollements se produisent qui clivent les différents plans et créent des diverticules variés et irréguliers; il se forme ainsi de véritables réservoirs qui vident incomplètement leur contenu et entretiennent la suppuration. Enfin, les infections secondaires qui, dans cette région particulièrement exposée, se greffent sur l'infection tuberculeuse, suffisent à empêcher la cicatrisation de ces fistules.

Les orifices fistuleux sont généralement étroits, arrondis ou ovalaires; leurs bords sont de coloration violacée, amincis et décollés; tout autour la peau est rouge et enflammée, souvent indurée lorsque la fistule est de date ancienne. Lorsqu'un trajet se cicatrise spontanément, il ne laisse comme trace qu'une bandelette fibreuse qui s'enfonce dans la profondeur et, à la surface de la peau, une dépression blanchâtre, où les tissus sont indurés.

Les organes voisins sont indemnes. Le sacrum, nous l'avons dit, n'est pas envahi par les lésions tuberculeuses. Le rectum est sain, ainsi que le sphincter externe. Il en est de même des organes génitaux.

Les poumons sont sains. La tuberculose du coccyx évolue donc comme une tuberculose locale et n'a aucune tendance à se propager; cette conclusion est importante, car c'est sur elle que nous nous appuierons pour proposer un traitement radical de cette affection.

ÉTIOLOGIE.

Fréquence. — La tuberculose du coccyx est une affection rare. Nous n'avons pu recueillir, en comptant nos observations personnelles, que 27 cas seulement. Mais, à notre avis, cette rareté est

1. W. Allingham, *Maladies du rectum*, 1877, p. 15.

plus apparente que réelle. Beaucoup de cas ont dû passer jusqu'ici inaperçus, parce qu'ils ont donné lieu à des erreurs de diagnostic qui, comme nous le verrons, sont très fréquentes; beaucoup de malades, améliorés, mais non guéris par des interventions souvent répétées, mais insuffisantes, ont sans doute fini par se lasser et se sont résignés à vivre avec le désagrément de leurs fistules suppurantes. Nous pensons aussi qu'un grand nombre d'observations n'ont pas été publiées, parce que l'attention n'a pas été, jusqu'ici, suffisamment attirée sur cette affection assurément peu commune.

Sexe. — L'homme nous paraît plus souvent atteint que la femme. Sur 25 cas dans lesquels le sexe est indiqué, nous trouvons 16 hommes et 9 femmes. L'affection serait donc presque deux fois plus fréquente chez l'homme que chez la femme.

Age. — La tuberculose du coccyx s'observe surtout pendant l'adolescence et l'âge adulte : de vingt ans à soixante ans. Cependant, une observation de Gooch (obs. V) concerne une petite fille de deux ans et demi, et une observation de Lannelongue (obs. XXVII), un enfant de six ans.

Sous quelle influence se développe la tuberculose du coccyx? — Le *traumatisme* joue un rôle très important; il est noté dans 10 de nos observations, c'est-à-dire dans plus d'un tiers des cas. Dans 20 observations relevées par Darrah[1] en 1893, le traumatisme est noté seize fois. Le trauma consiste en chutes sur la région ischio-coccygienne, coups de toutes sortes (coups de pied vigoureusement appliqués, heurts contre un objet anguleux [contre l'angle d'une fenêtre, obs. XXVI], etc.).

Mais il faut remarquer que, si le traumatisme joue un rôle évident, il s'écoule souvent un temps très long entre le jour de l'accident et le moment où apparaissent les premiers symptômes du côté de la région ano-coccygienne : trois mois, six mois, un an; dans une observation rapportée par Dunn (obs. XVIII), il s'était écoulé six ans entre l'époque de l'accident (chute d'une voiture) et l'apparition des abcès.

Ce long intervalle de temps a même fait hésiter certains auteurs à admettre une corrélation entre un traumatisme très ancien et le développement de ces abcès froids. Ce fait n'est cependant pas exceptionnel dans l'histoire des tuberculoses osseuses et articulaires, car il n'est pas rare de voir, sur d'autres points du corps, une ostéite tuberculeuse ou une tumeur blanche faire leur apparition au bout d'un temps très long, après un traumatisme plus ou moins

1. Darrah (R.-E.), *Boston med. and surg. Journal*, 1893, p. 36.

violent. Il faut admettre, dans ces cas, qu'il y a toute une période intermédiaire, pendant laquelle les lésions osseuses ont une évolution silencieuse et ne se manifestent par aucun symptôme subjectif ou objectif, jusqu'au jour où surviennent les douleurs et apparaissent les abcès.

Il est plus délicat d'apprécier d'une façon certaine le rôle que peuvent jouer les *fractures du coccyx* dans l'étiologie de la tuberculose de cet organe. Dans plusieurs observations de fractures du coccyx, nous avons trouvé signalées la formation d'abcès ayant pour point de départ le foyer de la fracture et l'élimination d'esquilles osseuses soit par la peau, soit par l'anus. Telles sont les observations de Lill (obs. XXV et XXVI), où des abcès s'étaient développés et ouverts à la peau; telle est aussi l'observation, rapportée par Cloquet et Bérard[1], de ce couvreur qui se laissa tomber du haut d'un toit et se brisa une cuisse, la jambe et le coccyx; des abcès considérables se développèrent aux environs de l'anus, et le coccyx carié se détacha et sortit par fragments.

G. Petit, dans sa thèse[2], admet que le foyer de la fracture peut, secondairement, suppurer. Cette opinion est assurément admissible dans certains cas; le voisinage du rectum, en effet, expose le foyer de la fracture à une infection facilement réalisable; ne sait-on pas aujourd'hui que les coli-bacilles peuvent traverser les parois rectales?

Mais, dans les cas de nécrose du coccyx consécutifs à une fracture qui ont été rapportés, ce qui nous a frappé, c'est le long intervalle de temps qui s'est souvent écoulé entre la date du traumatisme initial et l'époque où les phénomènes de suppuration ont fait leur apparition : quatre ans, dans l'observation XXV de Lill. Cette évolution torpide et silencieuse d'une aussi longue durée nous paraît beaucoup plus en rapport avec la marche habituelle des lésions de tuberculose osseuse, et nous pensons que la plupart de ces observations concernent des cas d'ostéite tuberculeuse du coccyx, dans lesquels le traumatisme a joué son rôle accoutumé, à longue échéance.

Enfin, dans d'autres cas plus rares, la tuberculose du coccyx paraît se développer *sans cause appréciable*. L'attention est brusquement attirée pour la première fois du côté de la région coccy-anale par le développement d'un abcès à évolution plus ou moins rapide ou par l'apparition de douleurs plus ou moins violentes.

En règle générale, la tuberculose du coccyx atteint des sujets

1. J. Cloquet et Aug. Bérard, *Diction. en 30 vol.*, art. Bassin, t. V.
2. G. Petit, Thèse de Paris, 1900.

vierges de toute autre tare bacillaire et elle reste longtemps la manifestation première et unique de la tuberculose, sans influencer en aucune façon l'état général. Il est exceptionnel que l'on trouve des antécédents suspects dans la famille des malades. Il est exceptionnel aussi, à moins de lésions primitivement très étendues, que la tuberculose du coccyx se complique de manifestations secondaires de tuberculose pulmonaire ou génitale.

(*A suivre.*)

BACTÉRIOLOGIE DE L'APPENDICITE

PAR MM.

O. LANZ,
Professeur de Chirurgie
à l'Université d'Amsterdam.

et

E. TAVEL,
Professeur de Bactériologie
à l'Université de Berne.

(*Suite et fin* [1].)

25. — **E. M.**, 48 ans, ♀.

Ant. : Premier accès il y a 3 mois. En septembre, récidive avec petite tumeur. Examen local négatif.

Op. : 19 octobre, *Id.* Pas d'adhérences.

App. : Absolument libre; paraît tout à fait normal, sauf sa longueur de 11 centimètres et son calibre très faible (0,3 cm.).

Ex. bact. : négatif.

Séj. : 24 septembre au 28 octobre, p. p.

26. — **B.**, 46 ans, ♂.

Ant. : Entré à la clinique le 18 août avec le diagnostic de tumeur maligne du cæcum. A l'incision, il s'écoule un peu de pus fétide (coli). 18 octobre, rentré à la clinique pour la cure radicale, après guérison de la fistule.

Op. : 19 octobre. Excision de la cicatrice. Infiltration du grand épiploon, qui est fixé à la pointe de l'appendice, profondément caché dans la fosse iliaque.

App. : Très hyperémié avec pseudo-membranes fibrineuses et pus grumeleux. Amputation complète au milieu, à la suite de la perforation; diamètre de la partie basale : 0,8 centimètre, de la pointe, 1,4 centimètre.

Ex. bact. : stérile.

Séj. : 18 au 28 octobre, p. p.

27. — **L. B.**, 40 ans, ♀.

Ant. : Premier accès en juin 1901 avec tumeur iléo-cæcale. Après une légère récidive, douleurs continuelles dans le ventre et sensibilité locale.

Op. : 30 octobre. Boutonnière péritonéale sous le droit (sans narcose). Adhérences.

1. Voir le numéro de juillet 1904.

App. : Pointe enflée, recourbée à sa base, recouverte et fixée par une large bride. Étranglement au milieu par une autre bride en cordon.

Ex. bact. : ++ coli; ++ pseudo-tetanus; + œdème malin; + diplo-strepto. int. major.

Séj. : 28 octobre au 15 novembre, p. p.

28. — **I. V.**, 21 ans, ♀.

Ant. : Fin août 1901, premier accès à la suite de constipation chronique. Tumeur locale. Douleurs locales aiguës, il y a 15 jours.

Sensibilité du point de Mc Burney.

Op. : 30 octobre, *Id.* Adhérences très vascularisées.

App. : Hyperémié, de calibre et de longueur normaux; fixé par quelques brides hyperémiées.

Ex. bact. : négatif.

Séj. : 28 octobre au 10 novembre, p. p.

29. — **N. K.**, 12 ans, ♂.

Ant. : Accès grave en septembre 1900. Second accès grave en novembre 1901. Depuis, toujours des douleurs, manque d'appétit et troubles digestifs.

L'appendice n'est ni très gros, ni douloureux à la palpation. Un frère est mort d'appendicite perforée.

Op. : 2 novembre, *Idem.*

App. : Très gros, séparé en 2 parties égales par un rétrécissement. Partie centrale très hyperémiée, parois épaissies et enflammées. Diamètre, 1,7 centimètre. Partie périphérique moins injectée; diamètre, 1,2 centimètre, contient du pus fétide.

Ex. bact. : ++ coli; diplo-streptococcus; œdème malin; pseudo-tetanus.

Séj. : 31 octobre au 12 novembre, p. p.

30. — **K. D.**, 7 ans, ♂.

Ant. : A Pâques 1901, attaque aiguë à la suite de traumatisme. Depuis, 2 accès plus légers.

Ventre ballonné, ce qui rend l'examen local difficile.

Op. : 6 novembre, *Id.* Très difficile, par suite de l'état inflammatoire local. Malgré un petit abcès, pas de drainage.

App. : De la grosseur d'un doigt, fixé dans le petit bassin, avec infiltrations purulentes. La pointe fixée dans un petit abcès.

Ex. bact. : + leucocytes; ++ pseudo-tetanus; + œdème malin; + coli; streptococcus.

Séj. : 4 au 16 novembre, p. p.

31. — **E. M.**, 29 ans, ♂.

Ant. : 3 légers accès dans le courant des 6 derniers mois.

Appendice palpable.

Op. : 6 novembre, *Idem.*

App. : Couvert à sa base de légères adhérences, présente une longueur de 10 centimètres, est légèrement injecté avec un rétrécissement cicatriciel au milieu.

Ex. bact. : ++ leucocytes; + coli; L streptococcus; L diplo-streptococcus.
Séj. : 1er au 30 novembre, p. p.

32. — **P. M.**, 42 ans, ♂.
Ant. : A la suite de constipation, plusieurs crises de douleurs abdominales très aiguës dans le courant des dernières années. Lors de la dernière crise, empâtement cæcal.
Examen local négatif, sauf la défense musculaire.
Op. : 16 novembre, *Id.* Cæcum fortement fixé par des adhérences.
App. : Mésentériolum et adhérences péri-appendiculaires fraîchement infiltrés.
Appendice plié en deux et rétréci au point de coudure; contient un mucus purulent.
Ex. bact. : ++ leucocytes; L coli; L œdème malin; L pseudo-tetanus; + diplo-strepto-major.
Séj. : 15 au 30 novembre, p. p.

33. — **F. G.**, 14 ans, ♂.
Ant. : 24 décembre 1900, attaque aiguë avec tumeur. Depuis, souvent des douleurs. Légère récidive il y a 8 jours.
Ventre ballonné; défense musculaire.
Op. : 16 novembre, *Idem.*
App. : Pointe recourbée en S et tordue par traction du méso. Dilatation de la pointe.
Ex. bact. : + leucocytes; ++ Friedländer; + streptococcus; + diplo-strepto major.
Séj. : 14 au 26 novembre, p. p. Guérison compliquée par pneumonie abortive.

34. — **A. H.**, 31 ans, ♂.
Ant. : Plusieurs attaques de coliques à la suite de bière froide. Attaque très grave le 11 juillet, avec symptômes de péritonite générale; reste 8 semaines alité.
Ventre ballonné, défense musculaire, empâtement profond.
Op. : 27 novembre, *Id.* Très difficile, par suite de fixation complète du cæcum et de l'iléon.
App. : Difficilement accessible, enseveli sous des adhérences très épaisses et dures, solidement fixé à la partie supérieure de la fosse iliaque.
Parois épaissies, contenu muco-purulent.
Ex. bact. : ++ leucocytes; + coli; + œdème malin; pseudo-tetanus; streptococcus; diplo-strepto.
Séj. : 25 novembre au 7 décembre, p. p.

35. — **D. R.**, 43 ans, ♂.
Ant. : Douleurs locales aiguës à différentes reprises, l'été passé. Attaque aiguë le 3 septembre; état très grave. 3 semaines après la guérison, récidive.
Op. : 27 novembre, *Id.* (Sans narcose).

App. : Très long (13,5 centimètres). Avec légères adhérences à sa base.

Ex. bact. : + leucocytes; + coli; + pseudo-tetanus; + œdème malin; + diplo-strepto-major.

Séj. : 25 novembre au 14 décembre, p. p.

36. — **M. St.**, 15 ans, ♀.

Ant. : Premier accès méconnu à l'âge de 6 ans. Seconde attaque légère il y a 2 ans. Il y a 3 jours, douleurs aiguës qui ont disparu aujourd'hui.

Op. : 4 décembre, *Idem.*

App. : Long de 8 centimètres. Sa pointe est oblitérée; le milieu contient une concrétion fécale, est dilaté et légèrement enflammé.

Ex. bact. : + diplo-streptococcus; + coli; + pseudo-tetanus; L œdème malin.

Séj. : 3 au 14 décembre, p. p.

37. — **W. D.**, 14 ans, ♀.

Ant. : Troisième accès très fort avec grande tumeur est à peine passé. Douleurs locales encore très prononcées.

Op. : 13 décembre, *Idem.*

App. : Adhérent au cæcum, dans lequel il a perforé. Perforation encore distinctement visible.

Ex. bact. : Streptococcus; coli.

Séj. : 12 au 26 décembre, p. p.

38. — **H. K.**, 19 ans, ♂.

Ant. : Premier accès il y a 3 mois avec formation d'un abcès dans la cavité de Douglas. Seconde attaque il y a 3 semaines.

Localement, petite tumeur très dure et sensible.

Op. : 21 décembre, *Id.* Très difficile à cause de l'état inflammatoire et des adhérences massives infiltrées et hyperémiées.

App. : L'appendice, rouge vif, présente une ampoule centrale de la grosseur d'un doigt et une partie périphérique oblitérée et perforée dans l'intestin grêle.

Ex. bact. : ++ leucocytes; + globules rouges; + coli; L streptococcus; L diplo-streptococcus.

Séj. : 19 au 30 décembre, p. p.

39. — **R. G.**, 17 ans, ♀.

Ant. : Il y a 15 jours, symptômes de péritonite générale. Il y a 8 jours, frissons; avant-hier, douleurs locales.

Ballonnement. Matité et sensibilité de l'hypogastre des deux côtés. Point de Mc Burney sensible.

Op. : 21 décembre, *Id.* A l'incision du péritoine, sérosité légèrement trouble.

App. : Long de 12 centimètres, d'un rouge vif. Pointe dilatée avec exsudation fibrineuse.

Ex. bact. : Diplo-streptococcus major; proteus.

Séj. : 17 décembre au 4 janvier 1902. pp.

40. — **O. V.**, 16 ans, ♂.

Ant. : Attaque aiguë il y a 3 semaines. Rechute avec fièvre le 12 décembre.

Ventre ballonné ; infiltration et douleurs locales.

Op. : 21 décembre, *Id.* Appendice fixé dans un abcès, se déchire. Son ablation complète est difficile. Pas de drainage malgré l'abcès.

App. : Au milieu, un rétrécissement en arrière duquel se trouve une perforation.

Ex. bact. : + leucocytes; L globules rouges; + streptococcus; L coli.

Séj. : 15 au 31 décembre, p. p.

41. — **L. O.**, 36 ans, ♀.

Ant. : 1897. Première attaque grave avec grande exsudation. Depuis, récidives nombreuses, mais toujours légères. Depuis la dernière (3 mois auparavant), douleurs continuelles.

Examen local négatif.

Op. : 4 janvier 1902, *Idem.*

App. : Pointe en massue, appliquée contre le mésocôlon par de fortes adhérences.

Ex. bact. : Négatif.

Séj. : 2 au 13 janvier 1902, p. p.

42. — **H. B.**, 20 ans, ♂.

Ant. : En août 1901, légère attaque. Le 17 novembre, récidive avec pleurésie. Perforation dans l'intestin.

Examen local négatif.

Op. : 8 janvier, *Idem.*

App. : Long de 9 centimètres. Complètement recouvert d'adhérences, et contre le mésocôlon. Rétrécissement au milieu, en arrière, un petit coprolithe. Dans la partie périphérique, légère cyanose.

Ex. bact. : + leucocytes ; + streptococcus; + diplo-streptococcus; L pseudo-tetanus; L œdème malin ; + coli.

Séj. : 7 au 20 janvier, p. p.

43. — **M. M.**, 25 ans, ♂.

Ant. : Première attaque en septembre 1901 avec troubles urinaires et formation d'un phlegmon ligneux qui n'est pas encore totalement résorbé.

Op. : 8 janvier, *Id.* Difficile à cause de fortes adhérences très infiltrées. Sans drainage malgré la perforation.

App. : Très injecté; coudé au milieu par des brides hyperémiées. Perforation, derrière laquelle une dilatation.

Ex. bact. : + leucocytes; L pseudo-diphtérie.

(Sans vouloir affirmer que le phlegmon ligneux est en relation de cause à effet avec le bacille pseudo-diphtéritique, nous croyons utile de relever la coïncidence.)

Séj. : 6 au 20 janvier, p. p.

44. — **J. M.**, 25 ans, ♂.

Ant. : En novembre 1901, attaque avec formation d'un grand abcès. De temps à autre, douleurs au ventre. Petite résistance et sensibilité locale très marquée.

Op. : 8 janvier, *Id.* Plusieurs abcès avec pus grumeleux. Difficile. Résection en partie sous-muqueuse de l'appendice. Malgré abcès, pas de drainage.

App. : Couvert d'adhérences fraîches très infiltrées, présente une infiltration purulente de ses parois; sa pointe plonge dans un abcès.

Ex. bact. : Négatif.

Séj. : 7 au 17 janvier p. p.

45. — **G. F.**, 22 ans, ♂.

Ant. : Abcès pulmonaire depuis 5 ans. Première appendicite en septembre 1901. Récidive il y a 5 semaines. Résistance locale douloureuse.

Op. : 8 janvier, *Id.* Sans narcose. Drainage avec mèche de gaze iodoformée.

App. : Appendice rouge vif, entouré de pus. Parois cæcales à sa base tellement infiltrées qu'une mèche de gaze iodoformée est appliquée contre la suture de Lembert, dans la crainte d'une fistule stercorale.

Ex. bact. : + leucocytes; + diplo-strepto; + pseudo-tetanus; L coli.

Séj. : 13 décembre 1901 au 25 janvier 1902. Guérison rapide après enlèvement de la mèche, laissée 5 jours en place.

46. — **E. E.**, 22 ans, ♀.

Ant. : Constipation chronique. Cardialgies. En août passé, une courte douleur aiguë dans la région cæcale. Attaque le 15 octobre passé avec tumeur énorme; depuis, toujours alitée avec 5 exacerbations et phlébite des deux jambes.

Infiltration et douleurs locales.

Op. : 8 janvier, *Id.* Très difficile. Un abcès contient une cuillerée de pus liquide en communication directe avec l'appendice perforé. Drainage.

App. : Gonflé, rouge vif, fortement adhérent, perforé. Coudé au niveau de la perforation; la partie périphérique contient du pus.

Ex. bact. : ≠ leucocytes; L streptococcus; L tétragenus.

Séj. : 6 janvier au 13 février. Guérison par granulation.

Plaie fermée seulement après 4 semaines.

47. — **J. C.**, 24 ans, ♂.

Ant. : Première attaque le 17 octobre 1901, avec formation d'une grosse tumeur locale qui disparaît, le malade urinant un demi-litre de pus. 15 jours après guérison, il vient de passer par une seconde récidive très grave.

On sent l'appendice comme un cordon très sensible, un peu au-dessus du tiers extérieur du ligament.

Op. : 11 janvier. Incision latérale Mc Burney-Roux. Cæcum fortement infiltré. Appendice rouge vif, couvert de plaques fibrineuses et de pus granuleux. Pointe fixée à la vessie. Sans drainage malgré l'état inflammatoire.

App. : Très enflammé, présente une cicatrice à sa pointe, un rétrécissement au milieu, contient peu de mucus purulent.

Ex. bact. : L leucocytes; ++ pseudo-tetanus; + œdème malin; + diplo-strepto; + coli.

Séj. : 9 au 23 janvier, p. p.

48. — **Ch. E.**, 20 ans, ♂.

Ant. : Première attaque il y a 6 semaines. 3 semaines plus tard, récidive. Seconde récidive avec légère péritonite le 4 janvier.

Le 24 janvier, nouvelle élévation de température; le 28 janvier, nouvelles douleurs locales.

Op. : 29 janvier, *Id.* Mc. Burney-Roux. Péritonite séreuse. Adhérences infiltrées, d'un rouge vif. Mèche de gaze iodoformée parce que l'appendice a été déchiré.

App. : Très injecté, plié en deux par de fortes adhérences, derrière lesquelles forte dilatation avec fibrine. Est déchiré à sa base qui présente une infiltration purulente. Glande de Clado de la grosseur d'une noisette.

Ex. bact. : ++ coli.

Séj. : 6 janvier au 22 février. Guérison sans suppuration après l'enlèvement de la mèche.

49. — **J. K.**, 19 ans, ♂.

Ant. : Depuis janvier 1899, 7 attaques d'appendicite, dont 2 avec formation d'une tumeur.

Op. : 5 février. Boutonnière péritonéale sous le droit.

App. : Rouge vif. Pointe dilatée avec empyème.

Ex. bact. : ++ proteus; ++ coli; + diplo-strepto.

Séj. : 3 au 18 février, p. p.

50. — **Chr. W.**, 17 ans, ♂.

Ant. : Constipation chronique. Cardialgies. Le 3 octobre 1901, attaque aiguë avec tumeur et fièvre. Depuis, au lit.

Infiltration locale.

Op. : 8 février. Mc Burney-Roux. Ouverture d'un petit abcès; impossible de trouver l'appendice. Temponnement à la gaze iodoformée et ouverture de la cavité abdominale libre par une nouvelle incision en dessus.

App. : Injecté, présente des plaques troubles. La pointe plonge dans l'abcès ouvert par l'incision latérale.

Ex. bact. : ++ leucocytes; ++ globules rouges; L coli.

Séj. : 6 février au 9 mai. Incision supérieure. p. p.

Incision inférieure tamponnée. Guérison lente; suppuration abondante.

51. — **C. v. S.**, 23 ans, ♀.

Ant. : Douleurs sourdes dans le ventre depuis des années, interprétées différemment. Plusieurs exacerbations de ces douleurs après des fatigues corporelles.

Appendice palpable et douloureux.

Op. : 8 février. Boutonnière sous le droit.

App. : Contient dans 3 ampoules nettement dessinées 3 coprolithes.

Ex. bact. : + leucocytes; + proteus; + pseudo-tetanus; + coli; + diplo-strepto-major.

Séj. : 5 au 27 février, p. p.

52. — **H. W.**, 30 ans, ♂.

Ant. : Attaque aiguë il y a 3 ans. Depuis, constipation chronique et quelques fois douleurs dans le ventre sans récidive proprement dite.

Op. : 8 février, *Idem*.

App. : Pointe recourbée et fixée par brides dans le méso.

Ex. bact. : Négatif.

Séj. : 7 au 22 février, p. p.

53. — **J. Sch.**, 24 ans, ♂.

Ant. : Premier accès en juin 1901. Second accès en septembre, troisième très grave en décembre.

Op. : 8 février, *Idem*.

App. : Recourbé par méso relativement court. Pointe légèrement dilatée.

Ex. bact. : ++ coli; ++ pseudo-tetanus + strepto; + diplo-strepto.

Séj. : 6 février au 31 mars, p. p. Compliquée de pneumonie.

54. — **L. Z.**, 22 ans, ♀.

Ant. : Accès répétés au courant des dernières années, diagnostiqués comme appendicite.

Op. : 22 février, *Id.* Fortes adhérences.

App. : Attaché en arrière à la gaine du psoas; étranglement d'une anse de l'intestin grêle par de fortes brides. Légère dilatation de la partie périphérique de l'appendice.

Ex. bact. : leucocytes; L coli; L streptococcus.

Séj. : 18 au 28 février, p. p.

55. — **D. P.**, 9 ans, ♀.

Ant. : Premier accès, décembre 1901. Depuis, 2 attaques plus légères.

Appendice palpable et sensible.

Op. : 6 mars. Incision Mc Burney-Roux. Épiploon très adhérent. Cæcum absolument fixé.

App. : Pointe fortement enflée contient un abcès.

Ex. bact. : Leucocytes; coli; diplo-streptococcus; œdème malin.

Séj. : 5 au 14 mars, p. p.

56. — **V. M.**, 26 ans, ♀.

Ant. : Il y a 7 semaines, fortes cardialgies. Plus tard, résistance iléo-cæcale.

Boudin stercoral, disparaît après purgatifs.

Op. : 26 mars. Boutonnière sous le droit. Cæcum épaissi et fortement injecté.

App. : Légèrement hyperémié, rempli de matières fécales jusqu'à sa pointe. Léger épaississement dans le méso.

Ex. bact. : ++ coli; ++ pseudo-tetanus; œdème malin; + diplo-strepto major.

Séj. : 19 mars au 5 mai, p. p.

57. — **M. R.**, 30 ans, ♀.

Ant. : Légers accès en janvier passé. Depuis, toujours de la géne locale. Accès de douleurs aiguës en mars et troisième accès il y a 8 jours.

Op. : 1er avril, *Idem.*

App. : Hyperémie et épaississement des parois du cæcum et de l'appendice. Ce dernier, légèrement cyanotique, rempli de matières fécales, sans adhérences.

Ex. bact. : coli ; œdème malin; staphylo et streptococcus.

Séj. : 30 mars au 10 avril, p. p.

58. — **B. R.**, 20 ans, ♀.

Ant. : Attaque grave à 12 ans. En février 1901, récidive et depuis, toujours des douleurs locales.

Appendice palpable et très sensible.

Op. : 1er avril, *Id.* Fortes adhérences.

App. : Fixé avec la pointe en haut et en arrière au niveau du pôle inférieur du rein droit. Fortement adhérent; le tiers périphérique gros comme un pruneau contient un coprolithe énorme.

Ex. bact. : L coli; L œdème malin; pseudo-tetanus; streptococcus.

Séj. : 31 mars au 12 avril, p. p.

59. — **R. K.**, 20 ans, ♀.

Ant. : En décembre passé, attaque de 3 semaines et depuis, douleurs locales.

Op. : 1er avril, *Idem.*

App. : Très adhérent, hyperémié, plié en deux par adhérences avec dilatation de la partie périphérique.

Ex. bact. : ++ leucocytes; coli.

Séj. : 31 mars au 10 avril, p. p.

60. — **K. R.**, 34 ans, ♂.

Ant. : Il y a 6 ans, appendicite avec péritonite généralisée très grave. Depuis lors, toute une série d'attaques diminuant d'intensité et de fréquence.

Appendice distinctement palpable, très gros, très sensible.

Op. : 1er avril, *Idem.*

App. : Partie basale de la grosseur d'un pouce contient un coprolithe gros comme une amande.

Ex. bact. : coli ; streptococcus; pseudo-tetanus; leptothrix?

Séj. : 31 mars au 12 avril, p. p.

61. — **Ch. B.**, 23 ans, ♂.

Ant. : A l'âge de 5 ans, attaque très grave avec péritonite généralisée. Depuis, toujours bien portant. Il y a 3 ans, récidive grave.

Op. : 18 avril. Par herniotomie.

App. : Contient dans sa pointe un coprolithe de la grosseur d'un noyau de cerise.

Ex. bact. : Friedländer; streptococcus; œdème malin; pseudo-tetanus.

Séj. : 18 avril au 1er mai, p. p.

62. — **W. Sch.**, 12 ans, ♂.

Ant. : Attaque aiguë avec troubles urinaires, le 7 mars. Sur pied depuis 15 jours.

Appendice palpable.

Op. : 13 avril. Boutonnière sous le droit.

App. : Très hyperémié, doublement coudé par brides.

Ex. bact. : ++ leucocytes; + streptococcus; + diplo-strepto; L coli.

Séj. : 21 avril au 4 mai; p. p.

63. — **F. H.**, 13 ans, ♂.

Ant. : Il y a 1 an, à la suite de rhumatisme articulaire aigu, appendicite avec péritonite généralisée. Gravement malade pendant 8 semaines.

Op. : 23 avril, *Idem.*

App. : De forme et de couleur absolument normales, sans aucune adhérence, très long (12 cm.).

Ex. bact. : coli; diplo-streptococcus major.

Séj. : 21 avril au 4 mai, p. p.

64. — **E. A.**, 23 ans, ♂.

Ant. : Il y a 2 ans, premier accès après des exercices de gymnastique; depuis, souvent des douleurs locales. Il y a 6 semaines, second accès avec résistance locale.

Op. : 28 mai, *Id.* Fortes adhérences locales.

App. : Partie basale appliquée contre le cæcum par une couche d'adhérences. Coudure et étranglement au milieu par une bride. Partie périphérique très enflammée et dilatée.

Ex. bact. : ++ leucocytes et érythrocytes; ++ Friedländer; pseudo-tetanus; œdème malin; diplo-strepto.

Séj. : 26 mai au 9 juin, p. p.

65. — **A. L.**, 25 ans, ♀.

Ant. : Il y a 5 ans, attaque grave avec tumeur. Récidive très grave 4 semaines après. Plusieurs accès légers dans le courant des 2 derniers hivers.

Op. : 28 mai, *Idem.*

App. : Légèrement enflammé, fixé par des brides à sa pointe.

Ex. bact. : ++ leucocytes, + diplo-strepto; + coli; levure.

Séj. : 27 mai au 6 juin, p. p.

66. — **B. I.**, 12 ans, ♀.

Ant. : Il y a 2 ans, appendicite avec abcès et péritonite. Seconde attaque plus légère en janvier. Depuis, il reste une tumeur locale.

Op. : 28 mai, *Id.* Après résorption de la petite résistance.

App. : Doublement coudé par une adhérence filiforme.
Ex. bact. : ++ leucocytes; + diplo-strepto; + œdème malin; + coli.
Séj. : 16 mai au 10 juin, p. p.

67. — **M. Sch.**, 19 ans, ♀.
Ant. : Première attaque il y a 4 mois à la suite d'un rhumatisme articulaire aigu. Appendice palpable et sensible.
Op. : 28 mai, *Idem.*
App. : Pointe amputée, transformée en kyste.
Ex. bact. : diplo-strepto; coli.
Séj. : 27 mai au 8 juin, p. p.

68. — **I. St.**, 20 ans, ♂.
Ant. : Premier accès avec exsudation il y a 2 ans; depuis, 10 récidives; la dernière a commencé avant-hier.
Matité, résistance locale.
Op. : 28 mai, *Id.* 3 semaines après son entrée à la clinique, la résistance n'est plus palpable et l'opération est faite. Le contenu de l'appendice perforé contaminant la plaie, une mèche de gaze iodoformée est introduite.
App. : Amputé par une ulcération circulaire à sa base. Partie périphérique très enflammée, présente 2 dilatations avec contenu purulent.
Ex. bact. : ++ pseudo-tetanus; coli.
Séj. : 5 mai au 14 juin. Mèche enlevée le 3 juin. Le malade se lève le 7 juin avec plaie complètement fermée, quitte la clinique le 14 juin.

69. — **E. M.**, 44 ans, ♂.
Ant. : Il y a six mois, légère attaque. Légère récidive 2 mois plus tard, et troisième attaque plus grave fin avril.
Op. : 11 juin. Appendice enlevé lors d'une ventro-fixation par incision médiane.
App. : Recourbé et fixé par des adhérences très hyperémiées.
Ex. bact. : diplo-streptococcus lanceolatus; L coli.
Séj. : 9 au 24 juin, p. p.

70. — **E. B.**, 26 ans, ♀.
Ant. : Premier accès il y a 3 ans. Le 12 avril 1901, récidive, second accès le 15 décembre 1901, grave, 7 semaines de maladie.
Op. : 21 juin. Sous le droit.
App. : Se trouve derrière le cæcum, long de 9 centimètres. Son bout périphérique transformé en cavité close.
Ex. bact. : ++ leucocytes; coli; streptococcus; œdème malin; pseudo-tetanus.
Séj. : 19 juin au 4 juillet, p. p.

71. — **R. W.**, 26 ans, ♂.
Ant. : Fin mars, première attaque légère. Seconde attaque analogue il y a 15 jours.
Op. : 25 juin, *Idem.*
App. : Rétracté et plié par altération cicatricielle du méso. Forte hyperémie.

Ex. bact. : coli; œdème malin; pseudo-tetanus; diplo-strepto-major.
Séj. : 23 juin au 5 juillet, p. p.

72. — **A. Ch.**, 20 ans, ♀.
Ant. : Légère attaque en octobre 1901. Depuis, troubles gastriques et douleurs locales.
Op. : 28 juin, *Idem.*
App. : Hyperémié, contient dans son bout périphérique un coprolithe et du mucus trouble.
Ex. bact. : ╪ leucocytes; ╪ streptococcus; + Friedländer.
Séj. : 27 juin au 7 juillet, p. p.

73. — **G. F.**, 23 ans, ♂.
Ant. : Attaque assez grave en mars 1901. Désire l'opération parce qu'un ami vient de mourir d'une seconde attaque.
On croit sentir l'appendice.
Op. : 2 juillet, *Id.* Sans narcose, et le malade est autorisé à faire une promenade au jardin en descendant de la table d'opération.
App. : Très grêle dans sa partie basale, fortement gonflé en 4 ampoules derrière une coudure par adhérences; contient 4 grands coprolithes.
Ex. bact. : ╪ leucocytes et érythrocytes; ╪ pseudo-tetanus; + streptococcus; + coli; cultures de la glande de Clado très grosse restent stériles.
Séj. : 1 juillet au 5 juillet, p. p., sans avoir été alité.

74. — **B. L.**, 6 ans, ♀.
Ant. : Attaque aiguë, très grave, avec 40°; formation d'une grande tumeur et irritation péritonéale le 26 mars passé.
Op. : 5 juillet, *Idem.*
App. : En spirale; pointe fixée au grand épiploon.
Ex. bact. : ╪ leucocytes; + coli; L streptococcus.
Séj. : 4 au 14 juillet, p. p.

75. — **O. St.**, 17 ans, ♂.
Ant. : Il y a 3 ans, première attaque; en mars passé, seconde attaque; douleurs locales et vomissements il y a 10 jours.
Op. : 19 juillet, *Id.* Opération difficile à cause de la forte fixation de l'appendice au niveau des vaisseaux iliaques.
App. : Parois épaissies et jaunâtres. Très forte fixation; pointe amputée.
Ex. bact. : négatif.
Séj. : 2 au 23 juillet, p. p.

76. — **Ch. G.**, 40 ans, ♂.
Ant. : Perforation d'un abcès périty phlitique dans l'intestin, il y a 2 ans. Depuis, constipation chronique et gêne locale. Dans le temps, j'ai opéré son enfant d'appendicite.
Op. : 19 juillet, *Idem.*
App. : Fortement adhérent, se dirigeant en haut vers la vésicule biliaire

à laquelle il est solidement attaché. Partie périphérique recourbée et si peu accessible qu'on doit faire la résection sous-muqueuse. 2 rétrécissements.

Ex. bact. : diplo-strepto-major; coli; œdème malin; pseudo-tetanus.

Séj. : 18 au 29 juillet, p. p.

77. — **L. St.**, 17 ans, ♀.

Ant. : Depuis le mois de mars passé, 3 attaques avec exsudation, la dernière il y a 3 semaines.

Op. : 19 juillet, *Id.* Amputation rétrograde.

App. : Rouge vif, fortement adhérent, parois très infiltrées, partie périphérique amputée par une perforation circulaire, correspondant à un petit abcès, qui est drainé par une mèche iodoformée.

Ex. bact. : ++ leucocytes; L coli.

Séj. : 15 juillet au 1er août. Guérison sans sécrétion après enlèvement de la gaze iodoformée le 24 juillet.

78. **G. O.**, 22 ans, ♂.

Ant. : Accès aigu le 2 juin passé. Depuis, toujours des douleurs.

Légère résistance iléo-cæcale, sensible.

Op. : 23 juillet, *Idem.*

App. : Très enflammé et épaissi, une bride à sa pointe fortement infiltrée, couverte de fibrine.

Ex. bact. : ++ leucocytes; L coli.

Séj. : 21 au 31 juillet, p. p.

79. — **I. F.**, 12 ans, ♂.

Ant. : Accès aigu avec tumeur il y a 6 semaines.

Appendice palpable.

Op. : 23 juillet, *Idem.*

App. : Fortement fixé à la fosse iliaque interne. Partie périphérique très adhérente dans le petit bassin.

Ex. bact. : ++ leucocytes; + coli; + diplo-strepto; + pseudo-tetanus.

Séj. : 22 au 31 juillet, p. p.

80. — **I. K.**, 32 ans, ♂.

Ant. : Constipation chronique. Depuis 5 ans, attaques d'iléus toujours plus fréquentes, diagnostiquées par les uns comme invagination, par d'autres comme névrose.

Appendice palpable, gros comme un doigt.

Op. : 26 juillet, *Idem.*

App. : Rouge vif, en érection, 8 centimètres de long, 1 1/2 centimètre de diamètre.

Ex. bact. : leucocytes; coli; diplo-strepto; œdème malin.

Séj. : 24 juillet au 5 août, p. p.

81. — **W. Z.**, 14 ans, ♂.

Ant. : Légère attaque en mai après angine

Op. : 2 août, *Idem.*

App. : Coudé à angle aigu par cicatrice du méso. Rétention derrière un étranglement.

Ex. bact. : ++ leucocytes; ++ streptococcus; L coli.

Séj. : 1 au 9 août, p. p.

82. — **R. Z.**, 20 ans, ♂.

Ant. : Première attaque en mai, en même temps que n° 81 son frère. Attaque très grave avec péritonite généralisée; collapsus le 10e jour, perforation dans l'intestin. 7 semaines au lit.

Op. : 2 août. Mc Burney-Roux. Cæcum fortement fixé par adhérences.

App. : Appliqué par de fortes couches d'adhérences contre la paroi postérieure du cæcum, se dirigeant en haut, dilatation et infiltration purulente de la pointe.

Ex. bact. : diplo-strepto; coli; œdème malin; pseudo-tetanus; diphtérie.

Séj. : 1 au 9 août, p. p.

83. — **R. Z.**, 10 ans, ♀.

Ant. : Premier accès léger en automne 1900, second accès extrêmement grave avec péritonite généralisée, 39°, sans tumeur, mai 1901. Convalescence durant 5 mois (sœur des nos 81 et 82).

Op. : 2 août. Boutonnière sous le droit.

App. : Absolument normal, sauf un léger rétrécissement près de sa base.

Ex. bact. : + leucocytes; streptococcus; diplo-strepto; coli; œdème malin.

Séj. : 1 au 9 août, p. p.

84. — **M.**, 42 ans, ♀.

Ant. : Accès de douleurs aiguës il y a 8 ans, diagnostiquées comme salpingite. Depuis, toujours malade. Depuis le 15 juillet, symptômes de péritonite.

Op. : 2 août. Par la ligne blanche. Drainage d'un grand abcès du Douglas par le vagin, mèche de gaze iodoformée dans l'angle inférieur de l'incision abdominale.

App. : Rouge vif, très enflammé, en érection, plonge avec sa pointe dans un grand abcès du Douglas.

Ex. bact. : ++ épithél. intestin.; + leucocytes; + coli; L diplo-strepto; L diphtérie.

Séj. : 26 juillet au 20 septembre. Incision supérieure sans sécrétion notable.

85. — **H. B.**, 22 ans, ♀.

Ant. : Accès répétés depuis l'âge de 12 ans. Plusieurs fois à la suite de rhumatisme articulaire aigu et de parotidites.

Op. : 2 août. Incision sous le droit.

App. : Court et gonflé en massue, contient un grand coprolithe.

Ex. bact. : ++ pseudo-tetanus; + streptococcus; + coli; L œdème malin; L diplo-strepto major; dans les urines, diplo-streptococcus et coli.

Séj. : 29 juillet au 16 août, p. p.

86. — **K. B.**, 22 ans, ♂.

Ant. : Attaque aiguë le 28 juillet avec exsudation. Première attaque diag-

nostiquée fièvre typhoïde à l'âge de 7 ans. Résistance et matité locale.

Op. : 6 août, *Id.* Matité et résistance ayant disparu en peu de jours.

App. : Difficilement accessible à cause de fortes adhérences très vascularisées. Cæcum et appendice hyperémiés. Ce dernier dirigé en haut, très long et coudé au niveau du hile du foie.

Ex. bact. : ++ leucocytes; + érythrocytes; ++ Friedländer; coli; diplo-strepto; œdème malin; pseudo-tetanus.

Séj. : du 1 au 20 août. La suture est enlevée le 9 août; suintement d'un liquide trouble à l'angle externe de la plaie; donc légère infection, probablement parce que l'appendice infiltré a été trop maltraité pendant l'opération très difficile. Pourtant la cicatrice est complètement fermée le 8 août.

87. — **L. B.**, 18 ans, ♀.

Ant. : Légère attaque en mars avec petite tumeur.

Op. : 9 août, *Idem.*

App. : Très long (12 cm.), enflé au milieu où il présente une rétention fécale.

Ex. bact. : + coli; + pseudo-tetanus; + œdème malin; L diplo-streptococcus major capsulatus.

Séj. : 8 au 19 août, p. p.

88. — **W. H.**, 17 ans, ♂.

Ant. : Forte diarrhée le 5 août. Le lendemain, formation d'un « boudin » et douleurs cæcales. Le 3e jour, diagnostic d'appendicite basé sur les douleurs localisées au Mc Burney et la défense musculaire.

Op. : 9 août. Mc Burney-Roux.

App. : Paraît normal, mais la pointe est recourbée par un méso relativement court. Parois cæcales légèrement infiltrées.

Ex. bact. : ++ leucocytes; + coli; L streptococcus; L œdème malin.

Séj. : 8 au 18 août, p. p.

89. — **R. Z.**, 37 ans, ♀.

Ant. : L'appendice est enlevé au courant d'une laparotomie sans que la malade ait jamais eu d'attaque appendiculaire.

Op. : 9 août. Par la ligne blanche.

App. : Paraît normal, sauf sa longueur de 12 centimètres. A l'intérieur, son bout est transformé en cavité close, contenant un liquide trouble, assez épais.

Ex. bact. : Cavité close périphérique; ++ leucocytes; + Friedländer; partie centrale remplie de matières fécales; ++ coli; ++ œdème malin; ++ pseudo-tetanus; L streptococcus; L diplo-strepto-major.

Séj. : 7 au 23 août, p. p.

90. — **R. W.**, 57 ans, ♀.

Ant. : En octobre 1901, premier accès avec tumeur. Second accès en janvier. Troisième il y a 2 mois.

Tumeur dure près de l'épine ant.-sup., grosse comme un œuf de pigeon.

Op. : 14 août. Mc Burney-Roux. Très difficile. Mèche de gaze iodoformée.

App. : Fixé dans un abcès dans la fosse iliaque; présente une grande perforation qui donne du pus. Amputation rétrograde.

Ex. bact. : coli.

Séj. : 12 au 30 août. Mèche enlevée le 19 août. 2 jours après, plus de sécrétion.

91. — **E. K.**, 19 ans, ♀.

Ant. : Première attaque en avril; une seconde attaque très grave avec abcès et péritonite généralisée retient la malade au lit pendant 3 mois. Opération dès que l'état général le permet, malgré la résistance locale.

Op. : 20 août, *Id.* Abcès avec grande perforation dans le cæcum. Second abcès dans la fosse iliaque correspond à la pointe de l'appendice. Drainage par une boutonnière latérale spéciale avec une mèche de gaze iodoformée.

App. : Fortement infiltré, en partie gangreneux.

Ex. bact. : œdème malin; pseudo-tetanus; coli; diplo-strepto-major.

Séj. : 18 août au 17 septembre. Suppuration. Quitte la clinique la fistule n'étant pas encore fermée.

92. — **E. Sp.**, 16 ans, ♂.

Ant. : Premier accès au printemps 1901 avec tumeur locale. Second accès une année plus tard. Depuis, 3 autres récidives.

Op. : 26 août. Boutonnière sous le droit.

App. : Pointe transformée en cavité close, fortement gonflée, contient du pus. Partie centrale rouge vif, de la grosseur d'un doigt (1,6 cm. de diamètre).

Ex. bact. : ++ leucocytes; ++ érythrocytes; + pneumococcus; pseudo-tetanus; œdème malin.

Séj. : 25 août au 6 septembre, p. p.

93. — **M. K.**, 12 ans, ♂.

Ant. : Coliques appendiculaires sans formation de tumeur.

Appendice palpable et sensible au toucher.

Op. : 20 septembre, *Idem.*

App. : Sans adhérences, exceptionnellement long (17 cm.), la pointe enflée; parois épaissies.

Ex. bact. : pseudo-tetanus; œdème malin; coli; diplo-strepto-major.

Séj. : 18 au 30 septembre, p. p.

94. — **R. M.**, 17 ans, ♀.

Ant. : Vient d'avoir sa seconde attaque; l'exsudation est complètement résorbée, mais la pression est encore très douloureuse.

Op. : 20 septembre, *Idem.*

App. : Étranglé au milieu par une bride. La pointe oblitérée est recourbée par une autre bride cicatricielle du méso. Injection de la partie basale.

Ex. bact. : leucocytes; coli; œdème malin; pseudo-tetanus.

Séj. : du 18 au 30 septembre, p. p.

95. — Ch. G., 13 ans, ♂.

Ant. : Première opération le 25 février 1902 à cause de phénomènes péritonitiques le 6e jour d'un accès appendiculaire. Incisions bilatérales au-dessus des lig. de Poupart donnent des 2 côtés du pus fétide avec gaz. Depuis, légère récidive qui vient de se terminer.

Op. : 4 octobre, *Idem.*

App. : Long de 12 centimètres. Moitié périphérique dilatée, présente une infiltration purulente des parois, partie basale fortement enflammée.

Ex. bact. : ‡ pseudo-tetanus; ‡ coli; + œdème malin; + streptococcus; L proteus.

Séj. : 3 au 15 octobre, p. p.

101. — Non mariée, 26 ans, ♀.

Ant. : A 14 ans, fièvre typhoïde; réglée à 17 ans. Le 5 juin 1902, fortes douleurs dans la fosse iliaque droite; garde le lit 3 semaines; régime lacté. Dès lors, douleurs. Dans la fosse iliaque, tumeur sensible, allongée.

App. : L'appendice paraît un peu enflammé, n'est pas adhérent, p. p.

Ex. bact. : + streptocoques; ‡ coli; + œdème malin; + pseudo-tetanus; L streptothrix?

102. — Non marié, 20 ans, ♂.

Ant. : 7 mai 1902, douleurs dans le ventre, se mit au lit, vomit et doit garder le lit 4 semaines; depuis, toujours des douleurs dans le ventre.

Tumeur allongée dans la fosse iliaque, sensible.

Op. : 23 août 1902, p. p.

App. : L'appendice est très adhérent; séparation difficile; une perforation du cæcum est recousue; l'appendice communique avec 3 petits abcès péri-cæcaux; il est oblitéré à la base. Les abcès sont évidés à la cuiller, vioforme. La cavité péritonéale et la paroi abdominale sont refermées sans drainage. Prima. Température maxima : 37°,3.

103. — 16 ans, ♂.

Ant. : Premier accès, 7 février 1893; deuxième accès, avril 1893; troisième accès, 29 décembre 1901; depuis, douleurs locales jusqu'au quatrième accès, 3 janvier 1902.

On sent une tumeur sensible dans la fosse iliaque.

Op. : 18 mars 1902, p. p.

App. : On trouve un appendice gonflé, en « état d'érection ».

Ex. bact. : Diplo-streptocoques; coli; pseudo-tetanus soit à l'examen microscopique direct, soit en cultures.

104. — Histoire du malade égarée, ♀.

Ex. bact. : L diplo-streptococcus major; ‡ coli; ‡ œdème malin; + pseudo-tetanus.

105. — 16 ans, ♂.

Ant. : Premier accès, 1899; deuxième accès, 14 mai 1902, sans fièvre; 15 jours de lit.

Jeune homme vigoureux. Appendice sensible; gargouillement dans la fosse iliaque.

Op. : 23 juin 1902, p. p.

App. : On trouve l'appendice gonflé, coudé par une bride.

Ex. bact. : + diplo-streptocoques; ++ coli.

106. — 13 ans, ♂.

Ant. : Trois accès, le dernier en été 1900; guérison lente, a dû rester couché plusieurs semaines.

Op. : 10 octobre 1900, p. p.

App. : Appendice en état d'érection; ganglions gonflés dans le mésocôlon; comme il y a de la tuberculose dans la famille, on excise un ganglion et l'inocule à un cobaye : résultat négatif. Les parois de l'appendice sont fortement enflammées.

Ex. bact. : Pas de tuberculose; ++ coli.

107. — 8 ans, ♂.

Ant. : Violent accès en 1895 avec abcès incisé. Dès lors, douleurs à la miction et dans la fosse iliaque; inappétence, troubles de digestion. Appendice dur, sensible.

Op. : 18 décembre 1900, p. p.

App. : L'appendice est oblitéré à sa base et forme un kyste renfermant un liquide purulent.

Ex. bact. : Passablement de leucocytes; + coli en culture pure.

Un cobaye inoculé avec le coli de ce cas meurt en 7 jours; à la place de l'inoculation et dans le sang, des coli.

108. — Jeune médecin, ♂.

Ant. : A eu plusieurs accès dans son enfance; dans ces dernières années, bien qu'il n'ait plus eu d'accès caractéristique, il a constamment des douleurs. A la palpation, on sent l'appendice fixé à sa base, tandis que la périphérie paraît mobile, ce qui se vérifie à l'opération.

Op. : 27 août 1901, p. p.

App. : L'appendice est oblitéré près de sa base, la périphérie forme un petit kyste avec liquide opalescent.

Ex. bact. : Dans la sécrétion renfermée dans la base de l'appendice : L coli.

Le contenu du kyste est stérile.

109. — 10 ans, ♂.

Ant. : Milieu de février 1902, parotidite après forte constipation (évidemment un accès larvé). Au commencement de mars 1902, points douloureux dans le ventre, sensibilité de la fosse iliaque; le médecin constate un abcès.

Op. : 24 août 1902. Excision de l'appendice très adhérent.

App. : Le bout de l'appendice forme un abcès enkysté. Pas de drainage. Prima.

Ex. bact. : ++ diplo-streptocoques; ++ coli; L pseudo-tetanus.

110. — 45 ans, ♂.

Ant. : De mars à juin 1902, appendicite chronique; dès lors, toujours des douleurs, selles irrégulières.

Gargouillement du côlon; on sent l'appendice.

Op. : 22 septembre 1902, p. p.

App. : L'appendice est coudé, mais perméable, n'est pas gonflé. Le côlon est coudé par une adhérence.

Ex. bact. : + coli; L pseudo-tetanus.

111. — 19 ans, ♀.

Ant. : Premier accès, automne 1899; deuxième accès, juin 1901; troisième accès, automne 1901; quatrième accès, hiver 1902. Dès lors souvent des douleurs. Tumeur cæcale.

App. : Appendice épaissi et enflammé; à son extrémité, un petit kyste fluctuant, p. p.

App. á. : La muqueuse du kyste périphérique est pâle et renferme un pus laiteux, dans lequel on trouve beaucoup de leucocytes et de microbes dégénérés.

Ex. bact. a. : L diplostreptocoques; L coli.

App. b. : La muqueuse de la base du processus et de sa partie perméable est injectée et renferme un mucus sanguinolent et purulent.

Ex. bact. b. : ++ coli; beaucoup de leucocytes et de microbes décolorés par le Gram.

112. — 51 ans, ♂.

Ant. : Juin 1901, refroidissement par de la bière, diarrhée et douleurs dans l'abdomen, surtout à droite.

Ant. : Dès lors fréquents accès de douleurs.

Op. : 18 avril 1902, p. p.

App. : L'appendice est peu adhérent, sans autre anomalie.

Ex. bact. : Pas de microbes, ni au microscope, ni en cultures.

113. — 6 ans 1/2, ♂.

Ant. : 6 avril 1902. Violent accès très subit, formation d'un abcès, ouvert le 15 avril 1902, et remplissant tout l'hypocondre droit depuis le foie à la fosse iliaque.

Guérison assez rapide. Pus très fétide.

Op. : Résection de l'appendice le 12 juin, p. p.

App. : Il est adhérent, ne présente pas trace de perforation, est perméable.

Ex. bact. : Beaucoup de leucocytes, pas de microbes au microscope; en cultures : L diplo-streptocoques; L coli.

114. — 61 ans, ♂.

Ant. : Décembre 1901, périthyphlite pour avoir bu du vin blanc froid. Douleurs pendant 3 jours, 15 jours de lit. 3 avril 1904, nouvel accès, reste alité 4 semaines. On ne sent pas de tumeur.

Op. : 23 mai 1902, p. p.
App. : L'appendice paraît normal, n'est que peu adhérent.
Ex. bact. : Diplo-streptocoques; coli; œdème malin; pseudo-tetanus.

115. — 9 ans, ♂.
Ant. : Deux accès, le dernier 6 semaines avant l'opération.
App. : L'appendice paraît normal; dans la muqueuse, quelques cicatrices anciennes.
Ex. bact. : Diplo-streptocoques; coli; œdème malin, pseudo-tetanus.

116. — 25 ans, ♀.
Ant. : Premier accès à 18 ans; à 20 ans, jaunisse; à 23 ans, deuxième accès; le 29 juillet 1901, troisième accès. Dès lors, sensibilité de la région cæcale.
Op. : 30 octobre 1901, p. p.
App. : L'appendice n'est pas adhérent, un peu injecté, perméable.

117. — 17 ans, ♂.
Ant. : Premier accès au printemps de 1901; en septembre 1901, deuxième accès, gros abcès.
Op. : 10 décembre 1901, p. p.
App. : Long appendice avec deux perforations, une petite au milieu, une grande à la partie périphérique, fortes adhérences.
Ex. bact. : Beaucoup de leucocytes et de corpuscules rouges; + streptocoques; ++ coli.

118. — 19 ans, ♂.
Ant. : Deux accès en mai et octobre 1901, sans suppuration.
Op. : 30 novembre 1901, p. p.
App. : Fortes adhérences de l'appendice avec le mésentère et l'iléum. Perforation près du bout de l'appendice.
Ex. bact. : Passablement de leucocytes; + streptocoques; ++ coli; + leptothrix.

119.
Ant. : inconnus.
Ex bact. : Pas de microbes, ni à l'examen microscopique, ni en cultures.

120. — 30 ans, ♀.
Ant. : Deux accès avec douleurs intercurrentes, fréquentes, le dernier accès 6 semaines avant.

Op. : 8 octobre 1901, p. p.
App. : L'appendice a 5 centimètres de long, la séreuse est injectée.
Ex. bact. : L streptocoques; L diplo-streptocoques; ++ coli.

121. — 27 ans, ♀.
Ant. : A 16 ans, péritonite grave avec fièvre, vomissements, amaigrissement; à peine guérie, nouvel accès. La malade veut être opérée, mais les

parents le refusent; à 18 ans, troisième accès, à 21 ans, quatrième accès; il y a 5 semaines, cinquième accès. La région cæcale est un peu sensible.

Op. : 31 mai 1901, p. p.

App. : L'appendice est tout petit, enchâssé dans la paroi du cæcum dont il est séparé avec peine. Il présente une dilatation ampullaire de son extrémité; la muqueuse de cette partie, enkystée et séparée de la base par une sténose cicatricielle, paraît atrophiée.

Ex. bact. : Pas de microbes, ni au microscope, ni en cultures.

123. — 21 ans, ♂.

Ant. : Plusieurs accès légers. Le dernier il y a 3 mois, après une déchirure du rein droit, suite de chute. L'appendice est palpable, sensible.

Op. : 18 novembre 1902, p. p.

Ex. bact. : Beaucoup de leucocytes et d'érythrocytes; + coli.

App. : On trouve l'appendice adhérent, coudé au milieu, mais perméable.

127. — 27 ans, ♀.

Ant. : Toux et crachement de sang à 17 ans. A 25 ans, forte diarrhée et vomissements, à Lyon; 3 semaines après, nouvel accès avec météorisme.

A 26 ans, quelques accès faibles.

En février 1901, accès à Berne; en octobre 1902, nouvel accès avec vomissements et diarrhée.

Depuis 2 ans surtout, beaucoup de douleurs dans le dos, si bien que vue par plusieurs cliniciens à Lyon et à Genève, elle a toujours été traitée pour une spondylite.

Examinée par l'un de nous en novembre 1902, on ne trouve aucun symptôme objectif de spondylite, malgré les douleurs que la malade accuse dans le dos; dans la fosse iliaque, une tuméfaction sensible.

Op. : 10 décembre 1902, p. p.

App. : Appendice normal, mais le côlon est fixé par de nombreuses adhérences à la paroi latérale du ventre et le cæcum ne se vide pas.

Les adhérences sont liées et le côlon dégagé, l'appendice amputé. Disparition absolue des douleurs dans le dos dès après l'opération.

Ex. bact. : + diplo-streptococcus; + coli; + œdème malin; ++ pseudo-tetanus; streptothrix.

128. — 7 ans, ♀.

Op. : Premier accès, milieu d'août 1902, durée 10 jours; deuxième accès, milieu de septembre; troisième accès, milieu d'octobre. Ventre dès lors toujours un peu ballonné.

On sent au point de Mc Burney une petite tumeur comme une noix.

App. : Appendice adhérent; perforation de l'intestin grêle, coudure de l'appendice, deux rétrécissements et deux dilatations ampullaires en amont de celles-ci, p. p.

Ex. bact. : Base de l'appendice : L diplo-streptocoques; L coli. Première dilatation ampullaire : L diplo-streptocoques; L coli. Deuxième dilatation ampullaire : L diplo streptocoques; L coli.

129. — 21 ans, ♀.

Ant. : Depuis octobre 1899, douleurs dans le ventre, diarrhée fétide, amaigrissement, sueurs nocturnes. Toux. Dans les sputa, des bacilles de la tuberculose. Diagnostic : appendicite tuberculeuse.

Op. : 6 juin 1901.

App. : L'appendice gonflé est réséqué, mais l'infiltration de la paroi s'étend au cæcum qui est réséqué in toto et l'iléon abouché au côlon ascendant bout à bout. Prima.

Ex. bact. : Tuberculose sous-muqueuse de la paroi cæcale et de l'appendice *sans ulcération*. Streptocoques; coli; pseudo-tetanus.

Le coli étudié est de la variété irisée, coagule le lait, donne une faible réaction d'indol, est immobile.

130. — 12 ans, ♂.

Ant. : Premier accès, été 1900, après avoir bu de l'eau froide, dure 15 jours, deux récidives coup sur coup. Quatrième accès en été 1901. Cinquième accès, mars 1902.

Résistance sensible dans la fosse iliaque.

Op. : 23 avril 1902, p. p.

App. : L'appendice est épais, congestionné, long, mais pas adhérent.

Ex. bact. : + streptocoques; + coli; + œdème malin; + pseudo-tetanus; L leptothrix.

131. — 33 ans, ♀.

Ant. : Mariée, 3 enfants.

Au commencement de la troisième grossesse, péritonite de 5 semaines de durée. Le 25 février 1902, accès violent à début très brusque.

Au commencement de mars, on constate un abcès qui est ouvert le 10 mars; état très grave qui s'améliore immédiatement après l'injection de sérum antistreptococcique.

Op. : 20 mars 1902, p. p.

App. : Bien que l'abcès ne soit pas encore guéri, l'appendice très adhérent est réséqué par une incision au-dessus de la fistule. Il présente une perforation qui communique avec la fistule.

La guérison de l'abcès est rapide, celle de la plaie opératoire se fait per primam sans drainage.

Ex. bact. : Pus du 10 mars : + diplo-streptocoques major; + coli; + pseudo-tétanos.

Appendice : streptocoques; diplo-streptococcus major; + coli; + pseudo-tetanus.

132. — 9 ans, ♂.

Ant. : Quatrième accès de périthyphlite, avec énorme infiltration de la fosse iliaque; dès lors inappétence, constipation.

Op. : 23 septembre 1901.

Opération difficile. La cavité de l'abcès est drainée jusqu'au 25, soit 2 jours. Suture complète. Prima.

App. : L'appendice est adhérent à la fosse iliaque, épaissi, congestionné, à la base, une perforation qui communique avec un petit abcès.

Au milieu de l'appendice, un rétrécissement.

Ex. bact. : Pus de l'abcès : pas de microbes ni au microscope ni en cultures. Partie terminale de l'appendice : + diplo-streptocoques; ++ coli.

Base de l'appendice : + diplo-streptocoques; ++ coli.

133. — 22 ans, ♂.

Ant. : Premier accès le 15 février 1900, deuxième accès, 13 novembre 1900.

Op. : 15 janvier 1901, p. p.

App. : Appendice adhérent au cæcum lui-même très adhérent. L'appendice se déchire pendant l'opération; il en sort un grand et trois petits calculs ressemblant à des calculs biliaires, mais qui examinés à l'Institut de chimie physiologique, sont reconnus être des coprolithes.

Ex. bact. : L coli.

134. — 31 ans, ♂.

Ant. : Instructeur d'infanterie. Péritonite comme enfant à 15 ans, pneumonie et pleurésie. Il y a 4 semaines, accès de diarrhée et de coliques, dès lors, périodes de constipation et de diarrhée. L'appendice n'est pas sensible à la pression.

App. : Appendice adhérent au cæcum, muqueuse injectée, coprolithes mous, obstruant le milieu de l'appendice qui, à sa partie terminale, est dilaté et rempli par une bouillie purulente, p. p.

Ex. bact. : Passablement de leucocytes et très rares microbes non colorables par le gram en culture, 10 colonies de coli.

L'inoculation au cobaye a donné un résultat négatif, donc pas de tuberculose.

136. — ♂.

Ant. : manquent.

App. : L'appendice est en état d'érection, très congestionné; à la pression, il sort un peu de matière fécale.

Le bout de l'appendice forme un kyste de 12 millimètres de long, dans lequel se trouve un liquide laiteux, filant; la muqueuse est pâle.

Ex. bact. : *Kyste. Appendice* : + diplo-streptococcus major; ++ coli; ++ œdème malin; ++ pseudo-tetanus.

137. — 49 ans, ♀.

Ant. : En 1891 et 1893, hémorragies intestinales.

Examiné en 1894 par un chirurgien, on diagnostique un cancer inopérable. Dès lors, amélioration rapide spontanée. Depuis quelques semaines, douleurs dans le ventre.

Diagnostic probable : tuberculose du cæcum.

Op. : Résection le 18 décembre 1902.

App. : L'appendice, court, enchâssé dans la paroi du cæcum, ne présente pas de lésions tuberculeuses.

Ex. bact. : Une glande de méso-côlon inoculée à un cobaye le tue par œdème malin; L streptocoques anaérobies; L coli.

138. — 5 ans, ♂.

Ant. : Accès avec ileus depuis 15 jours.

Op. : 26 décembre. Mort.

App. : Incision médiane. L'appendice, très adhérent, est trouvé à gauche de la ligne médiane, au fond d'un abcès. 3 perforations intestinales sont suturées, l'appendice réséqué.

A l'autopsie, on trouve en outre un abcès dans le Douglas et une torsion du côlon transverse.

Ex. bact. : Au microscope, on voit outre des coli de rares cocci? la culture ne donne que du coli.

Cette étude de 138 cas d'appendices pathologiques, ayant occasionné des accès inflammatoires plus ou moins graves, suivis ou non d'abcès, nous donne, au point de vue de la statistique microbienne, les résultats suivants :

Streptocoques pyogènes	dans	49 cas	37,7	p. 100
Diplo-streptocoques	—	62 —	47,7	—
Pneumocoques	—	3 —	2,3	—
Tétragènes	—	1 —	0,7	—
Staphylocoques	—	1 —	0,7	—
Coli	—	105 —	80,8	—
Friedländer	—	6 —	4,6	—
Proteus	—	5 —	4,0	—
Œdème malin	—	49 —	37,7	—
Pseudo-tetanus	—	59 —	45,4	—
Pseudo-diphtérie	—	2 —	1,5	—

L'appendice a été trouvé stérile	14	fois, soit dans	10,7	p. 100 des cas
Il y avait 1 espèce	18	—	13,8	—
— 2 —	24	—	18,5	—
— 3 —	23	—	17,7	—
— 4 —	35	—	27	—
— 5 —	15	—	11,5	—
— 6 —	1	—	0,7	—

Si nous comparons le nombre des espèces trouvées dans l'appendice normal et dans l'appendice pathologique, nous ne trouvons pas une différence bien frappante. Il semble que l'avantage soit du côté de l'appendice normal, mais notre statistique de l'appendice normal n'est pas suffisamment grande pour qu'on puisse tirer une conclusion bien positive dans cette direction.

Ce qui frappe tout d'abord, c'est de trouver l'appendice stérile dans 10 p. 100 des cas d'appendicite, tandis que dans les appendices normaux, il y avait sur nos 8 cas toujours des microbes. Ce résultat n'est du reste pas en désaccord avec nos idées actuelles sur la ques-

tion de l'inflammation, qui suppose l'émigration de leucocytes et la phagocytose.

L'analyse qualitative du contenu des appendices normaux et pathologiques donne des résultats qui sont conformes à nos vues. On devra trouver plus de microbes pathogènes dans l'appendice pathologique que dans l'appendice normal et moins de microbes pouvant être considérés comme saprophytes. On voit en effet que les streptocoques et diplostreptocoques sont plus souvent dans l'appendice pathologique que dans le normal, tandis que les coli, l'œdème malin, et le pseudo-tetanus sont au contraire plus fréquents dans l'appendice normal que dans l'appendice pathologique.

Ici encore les différences ne sont pas considérables, et comme nous n'avons actuellement aucun moyen de déterminer la virulence pour l'homme d'un de ces microbes, nous ne pouvons tirer de conclusion ferme.

La seule conclusion inébranlable que nos recherches dans cette comparaison entre le contenu de l'appendice normal et de l'appendice pathologique nous permettent de tirer, c'est que la flore microbienne dans les deux cas est la même au point de vue qualitatif.

La récidive de l'appendicite ne dépend donc pas d'un état bactérien, d'une flore bactérienne spéciale, et il faut chercher autre part la cause des rechutes.

Arrêtons-nous un instant aux *kystes appendiculaires*. Nous relevons dans notre étude les cas suivants :

N° 89. Le contenu du kyste est laiteux par le grand nombre de leucocytes qui y sont renfermés; on trouve passablement de bacilles non colorables par le gram que la culture montre être des bacilles de Friedländer.

Les cocci vus au microscope ne se sont pas développés, ils étaient donc morts; le contenu de l'appendice est tout autre, on trouve des streptocoques, diplostreptocoques, coli, œdème malin et pseudo-tetanus, donc toute la flore intestinale ordinaire.

N° 107. Le kyste renfermait des coli-bacilles virulents, d'où les symptômes de voisinage persistants.

N° 108. Le kyste est stérile et les troubles paraissent avoir été déterminés surtout par les adhérences du cæcum.

N° 109. Il s'agit ici d'un cas de microbisme latent. Le mécanisme de la récidive, dans ce cas, eût certainement été celui qui a été indiqué par Roux et Melle de Mayer.

N° 111. Tandis que la base de l'appendice ne renferme que des coli, le kyste terminal renferme deux espèces de microbes, des coli

et des streptocoques. Soit dans le kyste, soit à la base de l'appendice, beaucoup de leucocytes.

N° 121. Ici le contenu du kyste est stérile.

N° 128. L'appendice est coudé, présente deux sténoses et deux dilatations ampullaires; le contenu microbien est le même à la base et dans les deux dilatations, partout beaucoup de leucocytes et peu de diplo-streptocoques et de coli.

N° 136. Le contenu du kyste est stérile, le liquide laiteux, filant, renferme des leucocytes mais pas en très grand nombre, la muqueuse est pâle.

NUMÉROS	STÉRILE	1 ESPÈCE	2 ESPÈCES	3 ESPÈCES
89	.....	Friedländer.		
107	.....	Coli.		
108	—			
109	.....	.....	.....	Diplo-strepto. Coli. Pseudo-tétanus.
111	.....	.....	Diplo-strepto. Coli.	
121	—			
128	.....	.....	Diplo-strepto. Coli.	
136	—			

L'étude de ces kystes appendiculaires nous amène à la constatation intéressante et importante qu'on les trouve stériles

Dans	37,5 p. 100 des cas.		
Que dans	25	—	il n'y a qu'une espèce.
—	25	—	il y a 2 espèces.
—	12,5	—	il y a 3 espèces.

Les *abcès extra-appendiculaires* peuvent être groupés en deux catégories :

Les *abcès de la période aiguë de la maladie.*

Les *abcès à froid.*

Étudions d'abord les abcès chauds :

Outre les cas nombreux de 1893, dans deux cas, nous avons eu l'occasion d'examiner le contenu microbien de l'abcès ouvert au cours de l'attaque, puis de faire plus tard l'analyse bactériologique du contenu de l'appendice.

Ce sont les cas 109 et 131.

Dans le cas 109, un intervalle de six mois a séparé le moment de l'incision de celui de la résection. On a trouvé les mêmes microbes dans l'abcès et dans l'appendice.

Dans le cas 131, il ne s'est écoulé que cinq semaines entre les deux opérations. Tandis que dans le pus de l'abcès on trouvait du streptocoque, ce microbe n'a pas été démontré plus tard dans le contenu de l'appendice.

Nous ne pensons toutefois pas que le sérum antistreptococcique employé dans ce cas et qui a eu une si heureuse influence, ait pu déployer ses efforts jusque dans le contenu de l'appendice; le fait est néanmoins à noter.

Dans le cas 113 opéré d'urgence, au moment où on déménageait l'hôpital des enfants, la recherche bactériologique du pus n'a pas été faite, mais l'odeur était du pseudo-tetanus si caractéristique que la présence de ce microbe est certaine.

Le cas 124 présente un grand intérêt. Il s'agit d'un homme de trente-six ans, qui avait eu sa première attaque à l'âge de seize ans, dès lors continuellement des périodes de constipation alternant avec des périodes de diarrhée. Quelquefois des vomissements, du malaise qui le forçaient à garder le lit trois quatre jours.

L'avant-dernier accès, le 16 mai 1902, dure quatre jours.

Le dernier accès commence le 29 mai 1902 avec des vomissements, de fortes douleurs abdominales, arrêt des gaz, constipation absolue, sans fièvre. Le 3 juin, de très forts vomissements, le ventre est excessivement tendu, aucun passage; comme il n'y a pas de fièvre, on pense plutôt à un ileus mécanique. Diète absolue, opium.

Les jours suivants, les symptômes se dissipent et l'un de nous (Tavel) voit le malade le 13 juin. Le ventre est encore un peu tendu, mais n'est plus sensible, sauf dans le triangle formé par le droit abdominal et le canal inguinal droit; là on sent une petite tumeur qui paraît être adhérente à la paroi abdominale, mais appartient à sa face interne. Je diagnostique une hernie propéritonéale. L'opération est faite le 23 juin et on trouve en effet, dans un sac propéritonéal rempli de pus fétide, l'appendice et un morceau d'épiploon gangrenés. L'appendice avait été amputé par l'étranglement à 1 centimètre environ de sa base. Drainage du sac. Guérison rapide.

Examen bactériologique : + Diplo-streptocoques, ++ coli, + œdème malin, + pseudo-tetanus.

Il ne sera pas inutile d'intercaler ici le résultat bactériologique de quelques cas d'abcès d'origine intestinale ou d'infection causés par les excrétions du canal intestinal, pour montrer que le contenu microbien de l'abcès périthyphlitique aigu n'a absolument rien de caractéristique.

Dans un cas *d'invagination intestinale* chez un enfant de quatre mois environ, où l'un de nous a fait la résection de boudin invaginé,

nous avons trouvé dans la cavité close cylindrique, formée par les surfaces séreuses de l'intestin invaginé : ⊥ streptocoques, + staphylococcus aureus, ++ coli, œdème malin, + pseudo-tetanus.

Dans un cas *d'abcès gazeux de l'abdomen*, nous trouvâmes des streptocoques, des diplo-streptococcus major, des coli, de l'œdème malin, du pseudo-tetanus, des leptothrix.

Dans un cas d'accouchement gémellaire avec version, extraction manuelle du placenta, etc., la sécrétion utérine renfermait : des streptocoques, des staphylocoques, des coli, des proteus et du pseudo-tetanus.

Nous renvoyons enfin, pour l'étude de la flore microbienne de la périthyphlite aiguë, à notre travail de 1893 où l'analyse bactériologique d'un grand nombre de cas a été exactement faite.

Le cas 135 est un type d'abcès périthyphlitique avec retentissement péritonéal intense. Comme dans le cas 131 déjà cité, à marche également grave, on trouve des streptocoques et ici aussi le sérum produit une heureuse amélioration. Il s'agit d'un enfant de deux ans, tombé malade le 14 décembre 1902 et apporté à l'hôpital le 16 décembre. Une incision au-dessus de l'épine iliaque A. S. vide environ 200 cc. de pus fétide, tandis que dans l'hypocondre gauche, on ne trouve que de la sérosité sanguinolente.

Examen bactériologique : + streptocoques, ++ coli, + œdème malin, + pseudo-tetanus, + leptothrix. Nous ne donnons ces 3 cas d'abcès périthyphlitiques que comme exemples d'abcès chauds. La flore bactériologique de ces abcès, dont nous avons examiné un très grand nombre, est presque toujours la même; ils sont à de rares exceptions près toujours polymicrobiens et leur odeur fétide caractéristique est due au pseudo-tetanus; on y trouve généralement de 3-5 espèces de microbes.

Les abcès de la période latente de l'appendicite ou *abcès à froid* présentent un grand intérêt.

Nous en avons examiné 4; ce nombre est loin de représenter la totalité des abcès trouvés au cours des appendices réséqués, il forme au contraire une grande minorité de ceux-ci. Si l'examen bactériologique n'en a pas été fait plus souvent, c'est dû au fait qu'on ne les prévoit ordinairement pas et que, surpris au cours d'une opération, on ne pense pas toujours à recueillir avec toutes les précautions voulues pour une analyse bactériologique ce qui est ainsi extrait.

Dans le cas 15, on trouve beaucoup de leucocytes et peu de streptocoques.

Dans le cas 26, l'examen bactériologique est négatif, de même dans les cas 102 et 132.

Ces abcès extra-appendiculaires à froid sont donc stériles dans 75 p. 100 des cas et renferment dans 25 p. 100 des cas une espèce. Ceci d'après notre statistique, qui porte à la vérité sur un bien petit nombre de cas. Malgré ce petit nombre, nous pensons que cette indication correspond à la réalité.

Depuis longtemps nous ne nous laissons pas arrêter par un abcès de ce genre dans la fermeture de la plaie et ne drainons que très exceptionnellement sans avoir jamais eu d'échec de ce fait dans la guérison aseptique de la plaie.

En terminant, nous ajoutons que depuis la fin de 1902, moment où nous avons clos notre série, nos recherches sur la bactériologie des appendicites n'a fait que de confirmer les résultats que nous venons d'indiquer.

Conclusions.

L'*appendice normal* n'est jamais stérile, il renferme ordinairement plusieurs espèces microbiennes; dans un seul cas, il renfermait le coli-bacille seul; ce dernier microbe est toujours présent.

L'*appendice pathologique* (il s'agit en général d'appendices réséqués à froid) est stérile dans 10 p. 100 des cas. La flore microbienne est la même que celle de l'appendice normal au point de vue qualitatif. Plus l'appendice est pathologique, moins est grand le nombre des espèces microbiennes qui s'y trouvent.

Le *kyste appendiculaire* forme une transition entre l'appendice pathologique et l'abcès extra-appendiculaire à froid; il est stérile dans 37,5 p. 100 des cas et renferme ordinairement un petit nombre d'espèces microbiennes.

L'*abcès extra-appendiculaire à froid* est stérile 75 fois p. 100 et renferme aussi peu d'espèces quand il est encore microbien.

L'*abcès extra-appendiculaire à chaud* (l'abcès périty phlitique) est toujours microbien et renferme ordinairement un assez grand nombre d'espèces; sa flore est celle de l'appendice et de l'intestin en général.

Ces résultats surprendront au premier abord et dérouteront ceux qui voient partout des procès microbiens.

En réalité, les conditions bactériologiques trouvées sont en parfaite harmonie avec la pathologie de l'inflammation.

L'appendice normal devra présenter une flore microbienne semblable à celle du gros intestin et c'est en effet le cas; il n'y a donc aucune raison pour le trouver stérile.

L'appendice pathologique, au contraire, présente dans sa sécrétion

beaucoup de leucocytes et il se fait une active phagocytose qui aboutit dans un assez grand nombre de cas à la stérilité du contenu.

Quand l'appendice est absolument guéri, donc complètement à froid, les leucocytes sont disparu et on retrouve les conditions de l'appendice normal.

Les mêmes conditions s'observent, mais avec un pourcentage plus fort, dans le kyste appendiculaire et dans l'abcès extra-appendiculaire à froid. Quant à l'abcès extra-appendiculaire à chaud, l'abcès périty phlitique aigu, il présentera une flore assez variée, qui sera nécessairement celle de l'appendice et de l'intestin et qui est la même que celle de toutes les infections qui ont pour point de départ le canal intestinal ou les parties contaminées par les déjections.

DE LA

VALEUR CLINIQUE DE LA COURBE LEUCOCYTAIRE

DANS LES MALADIES CHIRURGICALES ET EN PARTICULIER DANS L'APPENDICITE

ÉTAT DE LA QUESTION

Par le Dr Ch. JULLIARD,

Privat-docent,
Chef de clinique chirurgicale à l'Université de Genève

(*Suite et fin* [1]).

c. Abcès périrénal.

Les abcès chauds périrénaux s'accompagnent d'une leucocytose oscillant entre les chiffres de 12000 et de 25000 (Wassermann, *loc. cit.*). La courbe leucocytaire peut faciliter un diagnostic entre un abcès chaud et un abcès tuberculeux ou une tumeur du rein qui ne s'accompagnent pas d'une augmentation aussi forte.

d. Abcès du foie.

De toutes les collections purulentes de l'organisme, ce sont celles qui s'accompagnent de la plus forte leucocytose. Celle-ci peut s'élever au chiffre de 45000 à 90000 globules blancs par mm³ de sang (Boinet, *loc. cit.*; Kühn, *loc. cit.*; Zappert, *loc. cit.*, etc.). Ce fait les caractérise suffisamment pour qu'il ne soit pas nécessaire d'insister. La courbe leucocytaire sera donc d'une utilité incontestable lorsqu'il s'agira de déterminer si une collection purulente dans l'hypocondre droit siège dans le foie, ou hors de celui-ci.

L'augmentation des leucocytes dans l'abcès du foie a été niée par Rispal (208). Mais cet auteur n'avance pas un nombre de faits suffisant pour établir sa manière de voir.

Il est du reste possible que la règle comporte des exceptions.

Péritonites.

Ce qui a été dit pour l'appendicite s'adapte également à la péritonite septique. J'en rappelle le point principal : Une augmentation

1. Voir le numéro de juillet 1904.

des leucocytes au delà de 25 000, pendant 2 ou 3 jours au moins, *est très favorable à l'existence du pus*. Lorsque tous les signes cliniques sont en faveur d'une péritonite purulente et que la courbe leucocytaire reste basse, le fait est d'un mauvais pronostic, car il indique que l'organisme ne réagit pas.

Il sera donc d'un grand intérêt, chaque fois que l'on craint l'apparition de cette affection ou bien son extension, de contrôler le degré de résistance de l'organisme au moyen de la courbe leucocytaire.

Méningites.

V. Limbeck (*loc. cit.*) rapporte un cas de méningite septique suppurée, avec une augmentation d'environ 20 000 globules blancs, et une température de 38°,7 à 41°,4, et un cas de méningite tuberculeuse avec un chiffre normal de leucocytes (6 à 8 000) malgré une température oscillant entre 38°,4 et 40°,3.

Abcès chauds périphériques.

Je rassemble sous ce titre toutes les collections chaudes qui siègent à la périphérie du corps (tronc, membres et tête), à distance du péritoine. Ces abcès sont accompagnés d'une leucocytose beaucoup plus faible que les abcès péritonéaux. Mais comme leur évolution peut être suivie avec facilité vu leur situation facilement accessible, les indications fournies par le symptôme en question sont minimes.

Ostéomyélite.

L'ostéomyélite aiguë, autant qu'elle n'est pas accompagnée de graves symptômes septiques, occupe une place à part parmi les autres maladies infectieuses, dans ce sens qu'elle se manifeste, *au début*, par une grande quantité de cellules α occasionnellement accompagnées par d'autres éléments de la moelle, comme les myélocytes. Dans l'ostéomyélite chronique, par contre, on observe la diminution des cellules α, voire leur disparition. Pendant la convalescence, ces mêmes cellules augmentent jusqu'à 9 p. 100 en même temps que l'hémoglobine et les globules rouges (Eugen Joseph) [209].

Septicémie.

L'infection générale est accompagnée d'une augmentation notable des globules blancs du sang, pouvant aller jusqu'à 37 000 et même 57 800 (Rieder, *loc. cit.*; Sadler, *loc. cit.*; Iaksh, *loc. cit.*; Grawitz,

34-37; Türck, *loc. cit.*, etc.). Cette augmentation s'accentue avec l'aggravation de la maladie et s'affaiblit avec son amélioration.

Une leucocytose faible ou nulle, accompagnant des symptômes cliniques graves, est d'un mauvais pronostic. Elle indique ou bien que l'infection est foudroyante et ne permet pas à l'organisme de se défendre, ou bien que ce dernier succombe à une infection datant déjà de quelque temps. Il faut bien prendre garde, dans le cas de septicémie, de toujours comparer le nombre absolu des leucocytes à celui des hématies, dont le nombre est toujours fortement diminué. Türck cite le cas d'un malade ayant 11 500 globules blancs au cours d'une septicémie caractéristique. Cette leucocytose en apparence nulle était cependant assez forte, puisque ce malade, avant d'être infecté, ne possédait que 5 000 gl. blancs. J'ai observé moi-même un cas typique avec 2500 leuc. Les hématies n'étant qu'au nombre de 2500000, le rapport des deux espèces était donc de 1/263 au lieu de 1/500, ce qui révélait une augmentation notable.

En résumé : la courbe leucocytaire paraît être appelée à rendre de grands services dans les cas de septicémie en indiquant l'évolution du processus infectieux et le mode de réaction de l'organisme.

Érysipèle.

Cette affection s'accompagne, en général, d'une leucocytose en rapport avec son intensité. La leucocytose augmente avec les pro-

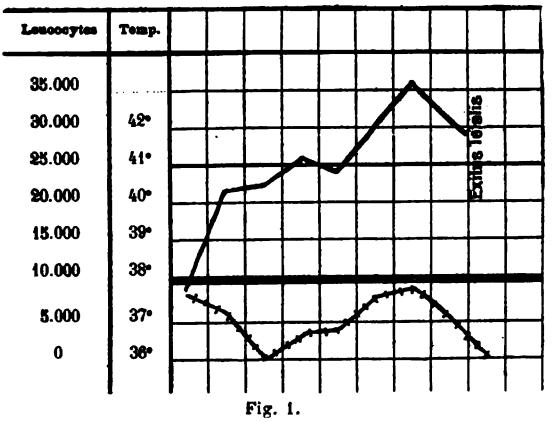

Fig. 1.

grès de la maladie et diminue avec sa régression. *Elle est souvent en contradiction absolue avec les indications fournies par la température.*

Wasserman (*loc. c.*) rapporte un cas très intéressant d'un malade

atteint d'érysipèle migrans, qui est une leucocytose progressive de 9600 à 30500, sans élévation de la température (max : 37°,9), et qui se termina par la mort (voir *Courbe n° XX*).

II. — Maladies néoplasiques.

Tumeurs malignes.

Les résultats sont encore, dans ce domaine, tout à fait incertains et dépourvus d'intérêt clinique à proprement parler.

Si tous les auteurs qui se sont occupés de la question, parmi lesquels je ne citerai que Reinbach (*loc. cit.*), Blanc (*loc. cit.*), Alexandre (265), Canon (15), v. Norden (73-75), Laache (255), Pée (78), Rieder (*loc. cit.*), Neubert (*loc. cit.*), etc., sont tombés d'accord pour admettre que les tumeurs malignes s'accompagnent en général d'une faible leucocytose, il n'a pas été possible d'assigner à celle-ci des règles fixes.

Il n'y a là rien d'étonnant puisque l'étiologie des néoplasmes est encore entourée d'un si profond mystère. Nous groupons évidemment, dans notre classification actuelle, des tumeurs qui n'ont rien de commun entre elles, mais qui sont identiques grâce à leur morphologie. La conséquence de ce fait, c'est que nous comparons des symptômes qui n'ont rien de comparable, ce qui nous empêche de constater l'existence d'une règle quelque peu constante dans leur mode d'apparition.

Il est possible que dans l'avenir la recherche de la leucocytose, dans les cas de tumeurs malignes, puisse acquérir quelque intérêt pratique. Pour le moment, elle n'en a point.

Je tiens à rappeler ici, cependant, les conclusions auxquelles on en est arrivé actuellement dans l'étude de cette question.

1° La plupart des tumeurs malignes, particulièrement le carcinome et le sarcome, s'accompagnent de leucocytose; celle-ci est beaucoup plus faible que dans les inflammations.

Sans qu'on puisse en savoir la cause, un certain nombre de tumeurs, qui ne présentent rien de particulier cliniquement ou anatomiquement, font exception à cette règle.

2° Cette leucocytose ne paraît pas présenter de différences manifestes, ni selon les types anatomo-pathologiques actuels des tumeurs, ni selon la gravité de l'affection.

3° Le fait que la tumeur est ulcérée paraît avoir quelque influence sur l'augmentation des globules blancs.

Les grandes ulcérations s'accompagnent presque toujours de

leucocytose, mais celle-ci peut manquer totalement si l'ulcération est petite.

4° Un point qui paraît assez généralement admis, c'est l'élévation de la courbe leucocytaire au moment de la généralisation d'un néoplasme primitif. Lorsque les métastases se produisent dans la moelle osseuse, on peut découvrir dans le sang l'existence de myélocytes (Epstein).

Carcinome et ulcère rond de l'estomac.

Dans ces affections, la détermination de la courbe leucocytaire au cours de la maladie n'a plus de valeur.

Elle est remplacée par la recherche de la *leucocytose digestive* et de ses variations.

Chacun sait que l'ingestion d'aliments, et plus spécialement d'albuminoïdes, est accompagnée d'une augmentation du nombre des globules blancs du sang. Sans m'occuper de l'origine, d'ailleurs très controversée, de cette leucocytose, je tiens à rappeler ici la valeur clinique que l'on a attribuée à son apparition ou à sa suppression dans les maladies de l'estomac, et en particulier, dans le carcinome et l'ulcère rond.

C'est Muller (318) et Schneyer (324) qui, les premiers, mirent en relief l'importance de l'étude de la leucocytose digestive dans les processus pathologiques du tube intestinal, et qui en firent un symptôme précieux dans le diagnostic des maladies bénignes et malignes de l'estomac. Ces auteurs remarquèrent que, dans 23 cas de carcinome stomacal, cette leucocytose digestive faisait défaut, tandis qu'elle s'établissait rapidement dans les cas d'ulcère ou de sténose bénigne.

(Pour s'en rendre compte, on examine le sang du malade, une heure après l'injection d'albuminoïdes, notamment de nucléine.)

Jez (314), qui arrive aux mêmes résultats, conclut que ces variations ne dépendent pas de la présence ou de l'absence de HCl libre. N'ayant pas observé de leucocytose digestive dans un cas de catarrhe atrophique chronique, cet auteur pense que les variations observées sont plutôt en rapport avec les modifications de la muqueuse stomacale et de ses lymphatiques. La gastrique chronique et les modifications de la muqueuse dans le carcinome stomacal justifient la suppression de la leuc. dig. dans cette maladie.

Cependant, cette suppression ne peut constituer une preuve caractéristique, car on la constate également, dans certain cas, chez l'homme sain.

Fenwick (303), ayant démontré que, même dans le cancer du sein, ou de l'utérus, on pouvait rencontrer l'atrophie des lymphatiques de la muqueuse stomacale, le symptôme perd de ce chef encore de sa valeur. Il ne possède plus le caractère spécifique qu'on voulait lui attribuer. Hoffmann (312) démontre que la valeur diagnostique des variations de la leucocytose digestive n'est pas absolue. Cependant, comme il en est de même de tous les symptômes en clinique et particulièrement dans les affections de l'estomac, ce n'est pas une raison pour la rejeter complètement.

Enfin, d'après Krokiewicz (315) et Hoffmann (*loc. cit.*), cette absence de leucocytose digestive dans le cancer n'est pas la conséquence de la cachexie.

Sans vouloir analyser plus à fond les hypothèses et les résultats fournis par tous les auteurs qui se sont occupés de la question, je me bornerai à en résumer les conclusions générales :

1° Le manque de leucocytose digestive coïncide le plus souvent avec l'existence d'un carcinome de l'estomac, surtout lorsque celui-ci s'accompagne de modifications importantes dans la structure de la muqueuse et dans l'état des lymphatiques.

Dans l'ulcère rond, la leucocytose digestive existe dans la plupart des cas.

2° Les indications fournies par l'étude des variations de la leucocytose digestive dans ces deux affections, non susceptibles d'être généralisées à cause de leur inconstance, ne peuvent servir de base à un diagnostic différentiel.

3° On devra toujours s'assurer de l'existence de la leucocytose digestive avant de pratiquer une opération sur l'estomac en cas de sténose pylorique, afin de vérifier le bon état de la muqueuse et de s'assurer de sa possibilité à bien fonctionner, — d'où :

4° Un état normal du sang, dans un cas de carcinome stomacal dûment constaté, peut pousser à la précocité de l'intervention.

III. — Cachexie strumiprive.

Merinescu a publié en mars 1902 un intéressant travail sur l'état du sang après la thyroïdectomie totale chez le chien, et l'opération du goitre chez l'homme.

En voici la conclusion :

1° Le sang subit, après la thyroïdectomie totale, une diminution et une destruction des globules rouges.

2° La leucoytose banale postopératoire, très accentuée après la thyroïdectomie, se maintient et s'accroît jusqu'à l'apparition des

phénomènes strumiprives qui sont toujours accompagnés d'une importante polynucléose.

Ces modifications des éléments cellulaires du sang après l'extirpation totale et même partielle du corps thyroïde nous forcent à conclure à l'existence d'une toxine destructible par les produits thyroïdiens. Cette toxine détruit les hématies et détermine une leucocytose polynucléaire considérable.

Indépendamment de l'intérêt purement scientifique qu'elle évoque, cette donnée peut avoir quelque utilité pratique en permettant au chirurgien de prévoir l'apparition des phénomènes strumiprives et de suivre éventuellement leur amélioration ou leur aggravation sous l'influence du traitement spécifique.

IV. — Des rapports entre la fièvre et la leucocytose.

Je ne m'étendrai pas longuement sur ce chapitre très vaste, qui ne peut être traité dans un cadre aussi restreint.

Comme on a pu le voir au cours de ce qui précède, les oscillations de la courbe leucocytaire coïncident, la plupart du temps, avec celles de la courbe thermique. Ce parallélisme est le plus frappant dans les affections inflammatoires.

Une forte élévation de la température est presque toujours accompagnée d'une élévation correspondante du taux des leucocytes. Il en est de même pour la chute de la température, avec laquelle coïncide, dans la règle, un abaissement du nombre des globules blancs.

D'autre part, il existe un nombre assez considérable de faits, où l'on a pu constater une discordance manifeste entre les deux symptômes.

Ce sont des affections suppurées — et parmi elles les collections abdominales sont en majorité — qui, s'accompagnant d'une forte leucocytose, évoluent sans aucune élévation de la température. L'inverse est également vrai. On a observé, par exemple, des appendicites fébriles, suppurées, sans augmentation du nombre des globules blancs.

Ce sont encore des rétentions d'une quantité plus ou moins grande de pus se traduisant par une leucocytose très appréciable, alors que la température reste normale, ou vice versa.

Enfin, c'est la « fièvre traumatique », à laquelle correspond un taux leucocytaire normal.

J'en ai observé un cas intéressant : Il s'agissait d'un jeune homme de 25 ans, atteint de luxation de la hanche datant de plu-

sieurs jours. La réduction, sous narcose, fut pénible, laborieuse, exigea des efforts soutenus; l'articulation coxo-fémorale fut soumise à des tractions énergiques pendant 10 minutes. Pendant les trois jours qui suivirent, le malade eut une fièvre oscillant entre 38° et 39°,2. Il ne se plaignait que d'une légère douleur dans la hanche qui n'était ni gonflée, ni ecchymosée. Pendant ces trois jours, le taux des leucocytes ne dépassa pas la normale.

Ces faits montrent bien que s'il existe, la plupart du temps, des rapports apparents étroits entre l'aggravation ou la disparition des deux symptômes, on ne peut évoquer, entre eux, des relations directes de cause à effet.

Elles doivent nous faire conclure, pour le moment, que les courbes leucocytaire et thermique ont des significations pratiques distinctes et que leurs indications doivent être individualisées avec soin.

Ce ne sont pas des symptômes qui se juxtaposent ou peuvent se substituer l'un à l'autre, mais, au contraire, qui se complètent et s'éclairent réciproquement.

En effet, bien qu'ayant une allure clinique à peu près semblable, leur nature et leurs causes intimes, encore incomplètement établies, ne sont pas identiques, dans tous les cas.

En outre, les variations de la courbe leucocytaire paraissent être d'une sensibilité plus grande que celles de la courbe thermique. Le fait est si vrai que Curschmann a pu dire, pour l'appendicite, que la valeur clinique de la leucocytose surpassait celle de la température.

On a pu voir, même au cours de ce travail, que bien souvent la courbe leucocytaire permettait de révéler, bien avant la courbe thermique, les fluctuations du processus morbide.

Tout ceci est de nature à prouver qu'en clinique chirurgicale la recherche de la leucocytose est capable aujourd'hui d'occuper une place importante aux côtés de la fièvre, comme élément de diagnostic et de pronostic, et que dans tous les cas où la détermination de la température du corps ne pourra fournir d'indications suffisamment précises et utiles, il faudra la pratiquer avec soin.

Me voici arrivé au terme de mon exposé. Je me suis efforcé d'y faire ressortir l'importance pratique de la recherche de la leucocytose comme élément de diagnostic ou de pronostic et de dégager de l'accumulation considérable de faits la valeur clinique réelle du symptôme telle qu'elle nous apparaît aujourd'hui.

Il en résulte que ce symptôme possède une valeur réelle dans un

grand nombre de cas, spécialement dans l'appendicite, la péritonite, en un mot, dans toutes les affections suppurées où la collection ne peut être directement explorée et constatée. Très certainement il est destiné à prendre une place toujours plus grande à côté des signes habituels qu'une longue expérience a consacrés, mais qui se montrent parfois insuffisants.

Il possède notamment une importance au moins égale, sinon supérieure, à celle de la mesure de la température. Dans bien des cas où celle-ci s'est montrée infidèle et n'a pu donner des renseignements exacts, la courbe leucocytaire a permis de trancher la question.

Les quelques cas qui, aujourd'hui, semblent paradoxaux, seront peut-être expliqués dans la suite et ne doivent pas nous faire rejeter pour le moment un élément symptomatique précieux.

Puissent ces quelques pages servir à éclairer dans l'esprit du médecin praticien l'idée qu'il se fait de l'utilité des examens du sang en pathologie clinique! Puissent-elles également lui être de quelque secours lorsqu'il se trouvera embarrassé en face de certains cas où il devra s'entourer de tous les éléments capables de fortifier son opinion ou de guider sa ligne de conduite!

Genève, octobre 1903.

LITTÉRATURE SE RAPPORTANT A L'ÉTUDE DE LA LEUCOCYTOSE.

Les ouvrages marqués d'une * ont été cités au cours de ce travail.

A. — Travaux généraux.

(*Hématologie. Réactions et propriétés des leucocytes. Fonctions des organes leucopoïétiques. Variations physiologiques de la leucocytose, action des corps chimiques ingérés, etc.*).

1. Achard et Lœper, Parallélisme des réactions leucocytaires locales et générales dans les processus morbides, *Bull. Soc. Biol.*, 23 fév. 1901.
2. Aporti et Radaeli, *Congrès de Rome*, 1894.
3. Arnold, Zur Morphologie u. Biologie der Zellen des Knochenmarks, *Virchow's Archiv*, 1895.
4. Besredka, La leucotoxine et son action sur le système leucocytaire, *Annales de l'Institut Pasteur*, 1900.
5. Besredka, La question de la leucocytose, *Annales de l'Institut Pasteur*, XI, p. 726.
6. Bezançon et Labbé, Leucocytose et immunité, *Presse médic.*, 9 mai 1903.
7. Bierfreund, Ueber dem Hæmoglobingehalt bei chirurg. Erkrank., etc., *Congrès allemand de Chir.*, 1890, p. 159.
8. Bizzozero, Sulla funzione ematopoetica del midollo delle ossa, *Gazzetta med. ital. lombard.*, 1868.
9. Bloch, Beiträge zur Hämatologie, *Zeit. f. klin. Med.*, Bd. 43, p. 420
10. Blum, Ueber leucopenische Blutbefunde, *Wiener klin. Woch.*, 1899.

11. Bouchut et Dubrisay, *Gazette médicale de Paris*, 1878.
12. Bond, A contribution to the pathology of the blood, *Lancet*, sept. 1887.
13. Bouillaud, *Nosographie médicale*, t. V, p. 276.
14. Cabot, A guide of the clinical examination of the blood, etc., London.
* 15. Canon, Ueber eosinophil. Zellen u. Mastzellen im Blute-gesunden u. kranken, *Deutsche med. Woch.*, 1892, n° 10.
16. Carrière, Des modifications du sang par les poisons minéraux et organiques, *Bull. de la Soc. centr. méd. du Nord*. 1900.
17. Cuffer et Regnard, Action des matières extract. de l'urine sur le nombre, la forme et la capacité des glob. du sang, *Gaz. Méd. de Paris*, 1877, n° 26.
18. Daland et Sadler, Ueber das Volum der roth. u. weiss. Blutkorp. im Blute des gesunden u. kranken Menschen, *Fortschritt. d. Med.*, 1891, n° 20.
19. Danilewsky et Selensky, Ueber die blutbildende Eigenschaft der Milt u. des Knochenmarks, *Pflüger's Archiv*, LXI, p. 264.
20. Devoto, U. die Dichte des Blutes unter path. Verhalten, *Prag. Zeitsch., f. Heilk.*, Bd. XI.
21. Dominici, Polynucléaires et macrophages. Origine des leucocytes, *Archiv. gén. de Méd.*, janv. 1902.
22. Dominici, Des éléments basophiles de la moelle osseuse, *Bull. Soc. Biol.*, 1899.
23. Dunham, *Annals of Surgery*, New York, 1900.
24. Ehrlich, Ueber die Bedeutung der neutrophilen Körnung, *Charité Annalen*, XII.
25. Einhorn, Ueber das Verhalten Lymphocyten zur den weissen Blutkörp., Inaug.-Dissert. Berlin, 1884.
26. Engel, Leitfaden zur klin. Untersuch. des Blutes, Berlin, 1898.
27. Ewing, *Clinical path. of the blood, etc.*, London 1901.
28. Fenoglio, Della influenza dell aluni, etc., sulla richessa emoglobinica del sangre, *Jahrb. d. gesam. Med.*, 1880.
29. Gabritschewsky, Sur les propriétés chimiotactiques des Leucocytes, *Annales Inst. Pasteur*, 1890.
30. Galli, Il valore clinico della reazione iodofila nel sangre, *Policlinico*, partie méd., 1901, VIII, 7.
31. Gazza, La leucocytose digitalique et son importance dans la diplococcémie expérimentale, *Riforma Medica*, oct. 1901.
* 32. Goldscheider et Jakob, Ueber die Variationen der Leucocytose, *Zeitsch. f. klin. Med.*, 1894, XXV, 5-6.
33. Grancher, *Gaz. méd. de Paris*, 1876.
* 34. Grawitz, *Klinische Path. des Blutes*, Berlin, 1902.
* 35. Grawitz, *Klin. Path. des Blutes*, Berlin, 1896.
* 36. Grawitz, *Virchow's Archiv*, Bd. 76.
* 37. Grawitz, Klinische experiment. Blutuntersuch., *Deut. med. Woch.*, 1893.
38. Grohé, Ueber das Verhalten des Knochenmarks in verschiedenen Krankheiten, *Berlin. klin. Woch.*, 1881.
* 39. Halla, *Prager Zeitsch. f. Heilkunde*, 1883.
40. Hammerschlag, *Zeit. f. klin. Med.*, XXI, 1892.
41. Haushalter et Spillmann, Altérations de la moelle osseuse au cours des infections chez l'enfant, *Bull. Soc. Biol.*, 1899, 22 juillet.
42. Haushalter et Spillmann, Altérations de la moelle osseuse au cours des infections et des intoxic. chez les jeunes animaux, *Bull. Soc. Biol.*, 22 juillet 1899.
43. Hayem, Le sang et ses altérations anatomiques, Paris, 1889.
Hayem, *Leçons cliniques sur les maladies du sang*, Paris, 1901.
44. Hirt, *Muller's Archiv*, 1856.
45. Hofbauer, Ueber das Vorkommen iodophiler Leucoyten bei Blutkrank. *Centralbl. f. inn. Med.*, fév. 1900.
46. Hofmeister, *Arch. f. experim. Path. u. Pharm.*, 1887, XXII, p. 306.
47. Horbackzewski, Zür Kenntniss der nuclein Einwirkung, *Allgem. Wiener med. Zeit.*, 1892, n° 32.

* 48. JAKSCH, *Eine Beitrag zur Chemie des Blutes*, Wiesbaden, 1893.
* 49. V. JAKSCH, *Klin. diagn. inner Krank.*, Prag.
* 50. JAKSCH, Ueber Diagnose u. Therapie der Erkrankungen des Blutes, *Prager med. Woch.*, 1890, 31-33.
51. JOLLY, Réparation du sang dans un cas d'anémie aiguë posthémorragique, *Arch. méd. expér.*, 1901.
52. JOSUÉ, Thèse, Paris, 1898.
53. KANTHAK, Acute Leucocytose produced by bacterial products, *Brit. med. Journ.*, 1892, juin.
54. KREHL, *Grundriss der allegemein. klin. Path.*, Leipzig, 1893.
55. LAZARUS, A propos des leucocytes iodophiles, *Société de médecine interne*, Berlin, fév. 1902.
56. LENGEMANN, Knochenveränderungen als Grundlage von Leucocytose und Riesen Kornverschleppungen, *Beiträge z. Path. Anat.* (Ziegler), 1901, XXIX.
57. V. LIMBECK, *Gründriss einer klin. Path. des Blutes*, Iena, 1896 et 1892.
58. LITTEN, Zur Pathol. des Blutes, *Berlin. klin. Woch.*, 1883.
59. LOCKE et CABOT, Iodophilia, *Journ. of med. Research.*, janv. 1902.
60. LÖWIT, Studien zur Physiol. u. Path. des Blutes u. Lymphe, Iena, 1892.
61. STUART MACLEAN, *Soc. méd. de Virginie*, Richmond, octobre 1897.
62. MANASSEIN, Ueber die Veränderungen in der Dimens. der roth. Blutkörp., Tubingen, 1892.
63. MARAGLIANO, Beitrag zur Path. des Blutes, *11e Kongress f. klin. Med.*, 1892.
64. MAUREL, Identité des divers lymphocytes existant dans le canal thoracique, *Bull. Soc. Biol.*, 1902, n° 22.
65. METSCHNIKOFF E. Pour tous ses travaux, voir : *Annales de l'Institut Pasteur.*
66. MICHAELIS, A propos des leucocytes iodophiles, *Société de médecine*, Berlin, janv. 1902.
67. MICHAELIS. Ueber die Mastzellen, *Münch. med. Woch.*, 11 fév. 1902.
* 68. MOLESCHOTT, *Wiener med. Woch.*, 1854.
69. MULLER, Zur Frage der Blutbildung, *Sitzungsbericht des K. Akad. der Wissenschaft.*, 1889, Bd. 98, n° 13.
70. NEUMANN, Ueber die Bedeutung der Knochenmarks für die Blutbildung, *Arch. f. Heilkunde*, 1869.
71. NEUMEISTER, *Lehrbuch der Physik. Chemie*, 1893, t. I.
72. NEUSSER, Klinisch-hœmatologisch. Mittheilungen. *Wiener klin. Woch.*, 1892.
* 73. V. NOORDEN, *Lehrbuch u. Stoffwechsels*, 1893.
* 74. V. NOORDEN, Die Blutsucht, *Nothnagel Path.*, 1898.
* 75. V. NOORDEN, *Archiv f. exper. Path. u. Pharm.*, 1888.
76. PAPPENHEIM, Vergleichende Untersuch. über die elementäre Zusammensetzung der Rothenknochenmarks, etc., *Virchow'sArchiv*, 1899.
* 77. PATRIGEON, Recherches sur le nombre des globules rouges et blancs du sang à l'état physiologique et dans un certain nombre de maladies chroniques, Thèse, Paris, 1877.
* 78. PÉE, Untersuchungen über Leucocytose, Inaug.-Dissert., 10 mai 1890. Berlin.
79. PENSOLD, Einiges über Blutkörperchenzählung, *Berlin. klin. Woch.*, 1881, n° 32.
80. POHL, Resorption u. Assimilation der Nährstoffe, *Noorden Archiv. f. exp. Path. u. Pharm.*, 1888.
81. POHL, Einfluss von Arzneistoffe auf die Zahl der Kreisenden weissen Blutkörp., *Archiv f. experim. Path. u. Ther.*, XXV.
82. QUINCKE, Ueber den Hämoglobingehalt des Blutes, *Archiv. f. path. Anat. u. Phys.*, Bd. 54.
83. REBUSTELLO, Influence de l'augmentation de la masse sanguine sur le pouvoir hématopoïétique de la moelle osseuse, *Archiv. de Biol.*, XXII, 1894.
84. REINECKE, *Virchow's Archiv*, 1889.
85. REITTER, Ein Beitrag zum Vorkommen der puncktierten Erythrocyten, *Wiener klin. Woch.*, 20 nov. 1902.

86. Remak, *Med. Zeit. des Vereins f. Heilkunde*, 1841.
* 87. Rieder, *Beiträge zur Kenntniss der Leucocytose*, Leipzig, 1892.
88. Roger et Josué, Recherches expérimentales sur les modific. de la moelle osseuse dans les suppurations, *Bull. Soc. Biol.*, 12 déc. 1896.
89. Roger et Josué, Recherches sur les modifications de la moelle osseuse dans les suppurations, *Société anatomique*, 1897 ; *Presse médicale*, 13 mars 1897.
90. Roger et Josué, Influence des injections sub.-cut. de sérum normal et thérapeutique sur la moelle osseuse, *Bull. Soc. Biol.*, 10 avril 1897.
91. Roger et Josué, La moelle osseuse dans l'état normal et les infections, Paris, Masson, 1899.
92. Roger et Josué, Des modifications de la moelle osseuse humaine dans l'infection staphylococcique, *Bull. Soc. Biol.*, 1897, 27 mars.
93. Roïctzky, *Archiv. des sc. biol.*, Saint-Pétersbourg, 1897.
94. Rubinstein, Ueber die Veränderungen des Knochenmarks bei Leucocytose, *Zeit. f. klin. Med.*, Bd. 42, 1901.
95. Sappey, *Des éléments figurés du sang*, Paris, 1881.
96. Schmaltz, *Path. des Blutes u. der Blutkrank.*, Leipzig, 1896.
97. Schur et Loewy, Das Knochenmark in Krankheiten, *Zeitschrift f. klin. Med.*, Bd. 40.
98. Germain Sée, Sur l'action physiologique de la nucléine, *Allg. Wiener med. Zeitung*, 1898.
99. Sittmann, Bacterioscopischen Blutuntersuchungen, *Deutsch. Archiv. f. klin. Med.*, 1894 (bibliographie étendue).
100. Stassano, Sur le rôle des leucocytes dans l'élimination, *Acad. des Sciences*, juillet 1901.
101. Stassano et Billon, Sur la physiologie des leucocytes. *Acad. des Sciences*, août 1902.
102. Stassano et Bourat, Sur la présence et la localisation de l'iode dans les eucocytes du sang normal, *Acad. des Sciences*, 24 juin 1901.
103. Sticker, *Deutsche med. Woch.*, 1888.
104. Stierlin, Blutkörperchen u. Hämoglobinbestimm. bei Kindern, *Deutsch. Arch. f. med. Klin.*, Bd. 45.
105. Stintzing, *Verhandlung d. Congress f. klin. Med.*, Wiesbaden, 1893.
106. Tumas, Ueber die Schwankungen der Blutkörperzahl. *Archiv. f. klin. Med.*, Bd. XLI, p. 323.
* 107. Velpeau, Sur les altérations du sang dans les maladies, *Union médicale*, 1824, t. III, p. 68, 1827, t. II, p. 216, 1825, t. I et II.
* 108. Virchow, *Cellular. Path.*, 1859.
109. Wlajew, Ueber einigen Veränderungen des Blutes, *Saint-Petersb. med. Woch.*, 1894.
110. Wolff, Ueber Mastzellen in Exsudaten, *Münch. med. Woch.*, 1902.
111. Zaky, Le sang dans les diverses formes de tuberculose expérim. du cobaye, *Bull. Soc. Biol.*, mai 1902.
112. Zappert, Ueber das vorkommen der eosinoph. Zellen im menschlichen Blut, *Zeit. f. klin. Med.*, 1893, XXIII.

Technique.

113. Grawitz, *Methodik der klin. Blutuntsersuchungen*, Berlin, 1899.
114. Lenhartz, *Mikroscop. u. Chemie am Krankenbett*, Berlin, 1900.
115. May, Ueber eine Pipette zur Blutkörpenchenzahlung, etc., *Münch. med. Woch.*, 10 fév. 1903.
116. Mayet, Quelques remarques sur les meilleurs moyens à employer pour pratiquer avec exactitude la numération totale des glob. blancs du sang, *Lyon méd.*, fév. 1901.
* 117. Turck, Leucocytenzählung, *Wiener klin. Woch.*, 1902.
* 118. Zappert, Eine Methode zur Zählung der eosinoph. Zellen unfrischen Blut, *Centralbl. f. klin. Med.*, 1892, n° 19.

VALEUR CLINIQUE DE L'EXAMEN DU SANG.

119. BIERNACKI. Haematol. Diagn. in der praktischen Medizin, *Volkmann's Samml.*, n° 306.

120. DEAVER. The examination of the blood in relation to surgery of scientific but often of no practical value and may misguide the surgeon, *Philadelphia med. Journ.*, juin 1901.

121. DENIHAM, The leucocyte count in surgery, *Annals of Surgery*, juin 1900. — Iodophilia, *Boston med. a. surg. Journ.*, juin 1901.

122. FISH, Importance of the blood examination in reference to general anaest. and operativ. procedures, *Annals of Surgery*, 1891.

123. GRAWITZ, Die Methode u. Bedeutung der Blutuntersuchung für die Praxis, *Die Heilkunde*, 1897.

124. HAYEM, Sur l'applic. de l'examen anatomique du sang au diagn. des maladies, *Comptes rendus Acad. d. Sc.*, 1881, p. 89.

125. STOFFER, Ueber Blutkörperchenz. u. deren Verwerthung zur klin. Zwecken, *Wien. med. Woch.*, 1883, n° 35-36.

126. KLEIN, Die diagn. Verwerthung der Leucocytose, *Volkmann's Samm. klin. Vorträge*, 1893, n° 87.

*127. v. LIMBECK, Praktische Ergebnisse der modernen Blutunsersuch., *Wiener med. Woch.*, 1897, n° 5-8.

128. LOCKE, Clinical value of the iod. reaction in the leucocytes of the blood, *Boston med. a. surg. Journ.*, sept. 1902.

129. MULLER et RIEDER, Ueber Vorkommen u. klin. Bedeutung der eosinophil. Zellen, *Deutsch. Archiv. f. klin. Med.*, 1891.

130. OPPENHEIMER, Ueber die prakt. Bedeutung der Blutuntersuchung mittelst Blutkörperchenzählung, n° 42 à 44, *Deutsch. med. Woch.*, 1889.

131. ORION, Examen du sang au point de vue du diagnostic, *Archives de méd. milit.*, 1890.

132. PÉE, Untersuchungen über Leucocytose, Inaug.-Dissert., Berlin, 1890.

*133. REINERT, *Die Zählung der Blutkörperchen, u. deren Bedeutung f. Diagnose u. Therapie*, Leipzig, 1891.

134. SCHNEIDER, Ueber die morph. Verhaltnisse des Blutes u. ihre Bedeutung f. prak. Med., *Wiener med. Woch.*, 1890.

135. SCHULTZ, Experim. Untersuchung. uber das Vorkommen u. diagn. Bedeutung der Leucocytose, *Deutsch. Arch. f. klin. Med.*, 1893.

136. SCHULTZ, Experiment. Untersuch. über das Vorkommen med. die diagn. Bedeut. der Leucocytose, *Deutsch. Archiv. f. klin. Med.*, 1893.

137. SILHOL, *Revue de Chirurgie*, juin 1901.

138. TUFFIER, *Bulletins de la Soc. de Chir.*, 15 janvier 1901.

139. TUFFIER, L'hémodiagnostic en chirurgie, *Congrès français de Chirurgie*, Paris, octobre 1901, p. 233.

140. WILLSON, The meaning and significance of leucocytosis, *Proceed. of the Philadelphia County med. Soc.*, 1902.

B. — ÉTUDE CLINIQUE DE LA LEUCOCYTOSE.

(*Inflammations, infections, intoxications, suppurations en général.*)

141. ACHARD et LŒPER, Les globules blancs dans l'ictère et dans quelques intoxications, *Bull. Soc. Biol.*, 23 fév. 1901.

*142. BLASBERG, Ueber das Verhalten der weissen Blutkörperch. bei Eiterungen im Organismus, *Wiener klin. Woch.*, 20 nov. 1902.

*143. BONNE, Les globules blancs dans quelques maladies, Thèse, Paris, 1875.

144. BUCHNER, Die chemische Reinbarkeit der Leucocyten u. deren Beziehung z. Entsundung u. Eiterung, *Berlin. klin. Woch.*, 1890, n° 47.

*145. CABOT, *Annals of Surgery*, sept. 1901, p. 361.

146. Clerc et Loeper, Formule hémoleucocytaire dans l'intoxication par le sérum d'anguille, *Bull. Soc. Biol.*, 1902.

147. Février, Chirurgie de la rate, *Congrès français de Chir.*, Paris, 1901, p. 65.

148. Gilbert et Herscher, Leucocytose dans la cholémie expérim. *Bull. Soc. Biol.*, 1902.

149. Von Gœtschel, Vergleich. Analyse des Blutes ges. u. septisch. inf., *Inaug.-Dissert.*, Dorpat, 1883.

*150. Hayem. Sur les caractères anatomiques du sang dans les phlegmasies, *Comptes rendus Acad. d. Sc.*, XC, 1880.

151. Joas, Ueber entzündliche Leucocytose, *Ziegler Beiträge zur Path.*, 1891, X.

152. Kaminer, Présence des leucocytes iodophiles dans les états infectieux, *Société de médecine*, Berlin, janv. 1902.

153. Krebs, Beitrag. zur entzündliche Leucocytose, Inaug.-Dissert., Berlin, 1893.

*154. V. Limbeck, Ueber entzündliche Leucocytose, *Wiener allgem. med. Zeitung*, 1889,

*155. V. Limbeck, Klinisch. u. experiment. über die entzündliche Leucocytose, *Prager Zeit. f. Heilkunde*, 1889.

156. Lortat-Jacob, Leucocytose liée à l'injection du sérum antidiphtérique, *Bull. de la Soc. de Biologie*, juin 1902.

*157. Malassez, Leucémie de suppuration. *Comptes rendus Soc. Biol.*, 1873, p. 625.

158. Patrigeon, Recherches sur le nombre des glob. rouges et blancs du sang, etc., Paris, 1877.

159. Pick, Klin. Beobacht. u. entzündiche Leucocytose, *Prager med. Woch.*, 1890.

160. Sabrazès et Mathis, De la formule hémoleucocytaire dans le zona idiopathique, *Soc. Biologie*, 1er déc. 1900.

161. Sabrazès et Muratet, Réactions iodophiles des leucocytes dans les suppur. aseptiques, *Semaine méd.*, 29 avril 1903.

162. Stienon, Leucocytose dans les maladies infectieuses. *Ann. de la Soc. des sc. méd.* de Bruxelles, 1896, t. V, fasc. 1-2.

163. Tchistovitch, Etude sur la phagocytose dans une infection mortelle, *Annales de l'Institut Pasteur*, 1900.

164. Tumas, Ueber die Schwankungen der Blutkörperchenzählung... in Verlauf einiger Infektionskrank., *Deutsch. Archiv. f. klin. Chir.*, 1887, Bd. 41, p. 323.

*165. Türck, Verhalten des Blutes bei acuten Infectionskrank., Wien u. Leipzig, 1898.

166. Vaquez, La leucocytose symptomatique d'accidents septiques post-opératoires, *Bull. de la Soc. Biol.*, 1899.

167. Vaquez et Laubry, La leucocytose dans les suppurations et le cancer, *Presse méd.*, 6 mai 1903.

168. La numération des leucocytes du sang comme moyen de diagnostic de la présence du pus et en particulier des suppurations pelviennes, *Semaine méd.*, 16 avril 1902.

Appendicite.

169. Baümler, Klinische Erfahrung über Behandlung der Perityphlitis, *Deutsch. Archiv. f. klin Med.*, 1902.

170. Berthier et Milian, Append. oblitér. et pseudo-append. nerveuse, *Presse méd.*, 4 juin 1898.

171. Bloodgood, Appendicite, *Med. News*, 1901, août.

*172. Cazin, De la leucocytose dans l'appendicite, *Semaine méd.*, 6 mai 1903.

173. Cazin, Des indications opératoires fournies par l'examen du sang dans l'appendicite à chaud, *XVe Congrès français de Chirurgie*, 1902.

174. Da Costa, The clinical value of blood examinations in appendicitis, *Americ. Journ. of the med. Sc.*, nov. 1901.

*175. Corschmann, Zur diagn. Beurth. der vom Blinddarm u. Wurmfortsatze ausgestanden entzünd. Processe, *Münch. med. Woch.*, 1901, n° 48-49.

176. Hare. Appendicit. a. typhoid feber, *Medical News*, 21 juillet 1900.

177. Klecki (de). Pathologie de l'appendicite, *Annales de l'Institut Pasteur*, XII, p. 480.

*178. Kuttner, *Congrès allemand de Chirurgie*, 1902.

*179. Laignel-Lavastine, Appendicite et éosinophilie, *Bull. Soc. anat.*, 1900.

*180. Laignel-Lavastine, Eosinophilie signe d'appendicite, *Soc. méd. hôp.*, 1901.

181. Lamy, La leucocytose dans l'appendicite, *Soc. méd. des hôp.*, mars 1903.

*182. Lœper, Les réactions leucocytaires locales et générales dans l'appendicite, *Bull. Soc. anat.*, Paris, 1901.

*183. Lœper, *Bulletins Soc. anat.*, Paris, 1900.

184. Longridge, Leucocytosis in appendicitis, *Lancet*, 12 juillet 1902.

185. Muller, Leucocytaemi og appendicitis, *Hospitals Tidende*, 24 juin 1903.

186. Rendu, Fièvre typhoïde simulant une appendicite, *Semaine méd.*, 6 fév. 1901.

187. Sauerbruch, Klinische Beiträge zur Diagnose der eitrigen Perityphlitis, *Corresp. Bl. d. alg. ärzt. Vereins von Thüringen*, 1902.

*188. Stadler, Zur diagn. Bedeut. der Leucocytenwerth bei den von Blinddarm u. Wurmfortsatz... entzündlichen Prozesse, *Mittheil. aus der Grenzgebiete der Med. u. Chir.*, XI, 3.

189. Talamon, Appendicite. Pseudo-appendicite. *Manuel de Médecine*, Debove et Achard, Paris.

190. Tuffier, Hémodiagnostic dans l'appendicite, *Semaine médicale*, 26 juin 1901.

*191. Wassermann, Ueber das Verhalten der weissen Blutkorperchen bei einigen chirurgisch. Erkrankung insbesondere bei Appendicitis, *Münchener med. Woch.*, 29 avril, 6 mai 1902.

*192. Wassermann, Ein weiterer Beitrag zur diagn. Bedeutung der Leucocytose bei Appendicitis, 1903.

SUPPURATIONS INTRA-ABDOMINALES.

(*Affections génitales suppurées chez la femme*, etc.)

193. Bérard et Descos, Leucocytose en gynécologie, *Revue de Gynécologie*, 1903 n° 1.

*194. Dützmann, Das Verhalten der weissen Blutkörp. bei eitrigen Processe ein Genitalapparat der Frau. Ein diagn. Hiffsmittel in der Gynäkologie, *Centralblatt f. Gynäkol.*, 1902, n° 14.

195. Kirchmayer, Valeur diagnostique de la numération des leucocytes dans les processus inflammatoires des organes internes de la femme, *Wiener klin. Rundsch.*, n° 12, *Deutsch. med. Woch.*, 1903.

196. Lautenberg, Ueber Wesen. Bedeutung der veränd. Blutbeschaff. bei eitrig. Process im Genitalapparat der Frau, *Centralbl. f. Gynäkol.*, 1902.

197. Leuenburg, *Centralblatt für Gynækologie*, 1902, 22.

198. De Patton, Valeur diagnostique de l'hyperleucocytose dans les affections inflammatoires de l'appareil génital de la femme, *Revue méd. de la Suisse romande*, sept. 1903.

199. Roulacroix et Benoit, Formule hémoleucocytaire dans l'accouchement et les suites de couches, *Bull. Soc. Biol.*, mars 1903.

200. Schnitzler, Ueber die Verwerthung die mikroscopisch. Blutunsersuch. bei intraabdomin. Eiterungen, *Wiener klin. Rundschau*, 1902, 10-11.

201. Schulten, Ergebnisse Untersuch. in Puerperal Krank., *Virchow's Archiv.*, Bd. 14.

202. Webel, Ueber den diagn. und prognostischen Werte systematische Leucocyten-Zählung für acute chirurgische und gynecologische Eiterungs-Processe in kleinem Becken.

ABCÈS DU FOIE.

203. BERTRAND et FONTAN, Traité médico-chir. de l'hépatite supp. des pays chauds, Paris, 1895.

*204. BOINET, De l'hyperleucocytose polynucléaire comme élément de diagnostic de l'abcès du foie, *Gazette des hôpitaux*, 29 déc. 1900.

*205. BOINET, De l'abcès dysentérique du foie au Tonkin, *Gazette hebd. des Sc. méd.*, Montpellier, 1890.

*206. BOINET, De l'abcès du foie, *Congrès pour l'Avancement des sciences*, Marseille, 1891.

*207. BOINET, Grands abcès du foie consécutifs à la dysenterie nostras, *Congrès de méd. int.*, Montpellier, 1898.

*208. RISPAL, Les globules blancs dans l'abcès dysentérique du foie, *Bull. de la Soc. de Biol.*, mars 1901.

OSTÉOMYÉLITE.

*209. EUGEN JOSEPH, Morphol. des Blutes bei den akuten u. chron. Osteomyelitis, *Beitr. z. klin. Chir.*, Bd. 33, p. 646.

210. GIANI, La formula leucocitaria nell' osteomielite acuta, *Clinica moderna*, 13 mai 1903.

ÉRYSIPÈLE.

211. CHANTEMESSE et NEY, Formule hémoleucocytaire de l'érysipèle, *Presse méd.*, 1899, p. 316.

212. MALASSEZ, Sur la formule leucocytaire du sang dans l'érysipèle, *Bull. la Soc. de Biol.*, 1899.

213. MALASSEZ, Recherches sur le nombre des globules blancs dans l'érysipèle, *Bull. de la Soc. anatom. de Paris*, 1873, p. 141.

SEPTICÉMIE.

214. BRAIDEWOOD, On pyaemia or suppur. fever, etc., London, 1868.

215. DOMINICI, Septicémie expérimentale à globules rouges nucléés, *Presse méd.*, 1897, n° 17.

AFFECTIONS THYROÏDIENNES.

216. LÉPINE, Modifications de l'équilibre leucocytaire dans le thyroïdisme expérimental, *Bull. Soc. Biologie*, déc. 1902.

*218. MERINESCU, Des modifications du sang après la thyroïdectomie, *Arch. gén. de méd.*, 1902.

FIÈVRE. HYPERTHERMIE.

219. BEZANÇON et LABBÉ, Leucocytose et courbe thermique, *Presse méd.*, 1902.

220. BOCKMANN, Ueber die quantit. Veränderungen des Blutes in Fieber, *Deutsch. Arch. f. klin. Med.*, 1881, p. 481.

221. MOVITZ, Studium über quantit. Veränderungen des Hämoglobin. ins Blute bei septischen Fieber, Inaug.-Dissert., Dorpat, 1883.

222. MONNOT, La leucocytose symptomatique de l'hyperthermie, Thèse, Lyon, 1888.

223. ROSCHER, Blutuntersuch. bei septisch. Fieber, Inaug.-Dissert., Berlin, 1894.

224. VINCENT, Sur la leucolyse produite par l'hyperthermie expérimentale, *Bull. de la Soc. de Biol.*, juillet 1902.

PNEUMONIE, VARIOLE, VACCINE, DIPHTÉRIE, SCARLATINE, TUBERCULOSE, etc.

225. ACHARD et LŒPER, Les globules blancs dans la tuberculose, *Soc. Biologie*, 8 décembre 1900.
226. BESREDKA, Leucocytose dans la diphtérie, *Annales de l'Institut Pasteur*, t. XII, p. 305.
227. BROUARDEL, Des variations de la quantité des glob. blancs dans le sang des varioleux et des femmes en couches, *Gazette méd. de Paris*, 1874.
228. COURMONT et MONTAGNARD, De la leucocytose dans la variole, *Bull. Soc. Biol.*, 16 juin 1900.
229. ENRIQUEZ et SICARD, De l'examen hématologique au cours de l'éruption vaccinale, *Soc. de Biologie*, 1er déc. 1900.
230. FERGUSSON, The leucocytosis of variola. *Journ. of Path. a. Bact.*, mai 1903.
231. FIGENSCHAU, De la leucocytose dans la pneumonie aiguë, *Semaine méd.*, 18 juin 1902.
232. MACKIÉ, Verhalten des Blutes bei Scharlach, *The Lancet*, 1901, 24 august.
233. WEIL, De la leucocytose variolique, *Bull. Soc. Biol.*, 23 juin 1900.

FIÈVRE TYPHOÏDE.

234. COURMONT (Paul), Signification des courbes leucocytaires chez les typhiques. Rapports avec le pouvoir agglutinant. *Journ. de Phys. et Path. gén.*, 1900.
235. COURMONT et BARBAROUX, Leucocytose et polynucléaires dans la fièvre typhoïde. *Journal de Physiol. et Path. générale*, juillet 1900.
*236. CUSHING, Laparotomie exploratrice précoce dans les perforations intestinales. *Arch. gén. de Méd.*, janvier 1901.
237. KHESAJOUROFF, Altérations du sang dans la fièvre typhoïde, Saint-Pétersbourg, 1891.
238. MARTEL, Leucocytose dans la fièvre typhoïde, thèse, Lyon, 1899.

RHUMATISME.

239. ACHARD et LŒPER, Les globules blancs dans le rhumatisme, *Comptes rendus Soc. Biol.*, 1er déc. 1900.
240. KOROVITZKY, Les modifications du sang dans le rhumatisme articulaire. *Roussk. ark. patol.*, déc. 1902.

MALARIA, FIÈVRE PALUSTRE, etc.

241. FUHRMANN, Beiträge zur Kenntniss der Malariakrank., *Centralbl. f. Med.*, 1875.
242. KELSCH, Contribution à l'anatomie pathologique des maladies palustres endémiques. *Arch. de physiol.*, 1875, p. 690.
243. LAPTSCHINSKY, Blutkörperchenzählung bei einem Recurrenskrank., *Med. Centralblatt*, 1875.
244. VINCENT, Leucocytes dans la malaria, *Annales de l'Institut Pasteur*, XI, p. 891.

ANÉMIE, LEUCÉMIE, HÉMORRAGIES, etc.

245. BIERNACKI, Blutbeschaffenheit bei anaemischen Zustanden, *Zeit. f. klin. Med.*, XXIV.
276. EHRLICH, Ueber Regener. u. Degener. der roth. Blutkorp. bei Anämien. *Berlin. klin. Woch.*, 1880.
247. EHRLICH, Beobachtungen über einen Fall von perniciöser Anämie, *Charité Annalen*, II, p. 198, 1880.
248. EHRLICH et LAZARUS, Die Anämie, *Nothnagel Path.*, 1898.
249. ESCHERICH, Hydrämische Leucocytose, *Berlin. klin. Woch.*, 1884, p. 145.
250. FRANIER et HOLLOWAY, Modifications post-opératoires du sang, *University of Pensylvania med. Bull.*, déc. 1901.

251. Gottlieb, Ein Fall von echter perniciöse Anämie mit praemortalen Leucocytose, *Wiener med. Blatter*, 1886.
252. Hühnerfauth. Einige Versuche über traumatische Anämie. *Virch. Arch.*, 1879, p. 310.
253. Immermann, Anämie, *Ziemssen Handbuch*, 1875.
254. Lowit, Minkowski, Kraus, Grawitz, Gumprecht, Kühnau, Jacob, Goldscheider, Mannaberg, Krönig, Winckler, Türck. La leucémie et la leucocytose. *XVIIe Congrès allemand de médecine int.*, Carlsbad, 1899.
*255. Laache, *Die Anämie*, 1883.
256. Ludwig, Beiträge zur Kenntniss der secundären Anämie, *Polnischer Congress*, Warschau, 1893.
257. Lyon, Blutköperchenzählung bei traumat. Anämie, *Virch. Archiv*, 1881, p. 207.
258. Sahli, Zur Diagnose u. therapie anämischen Zustande, *Corresp. Bl. f. schweizer Aerzte*, n° 20-21, 1886.
259. Siegel u. Maydl, Ueber Zählung der Blutkörperchen nach Blutungen, *Wien med. Jahrb.*, 1884.
260. Trojé, Ueber Leukämie u. Pseudoleukämie, *Verhandl. Berlin. med. Gesell.*, 1892.

Divers.

261. Cahier, Coups de pied de cheval dans l'abdomen, *Revue de Chir.*, juillet 1902.
262. Heydenreich, Klin. Untersuch. ueber den Parasiten, etc. *Med. Centralblatt*, 1877, p. 803.
263. Kuhmann, Experiment. u. klin. Untersuchung. ueber das Verhaltniss der Harnsaure-Auscheidung zu der Leucocytose, *Zeit. f. klin. Med.*, 1895, XXVIII.
264. Richter, Ueber Harnsaureauscheidung u. Leucocytose, *Zeit. f. klin. Med.*, Bd. 27.

Tumeurs.

*265. Alexandre, La leucocytose dans les cancers, thèse, Paris 1887.
266. Andral, *Traité d'hématologie clinique*, Paris, 1843.
*267. Bérard, Article cancer, in *Dictionnaire de Médecine*, en 30 volumes.
268. Chaillou, Nature et mode des affections cancéreuses, thèse, Paris, 1865, p. 46.
*269. Epstein, Blutbefunden bei metastat. Carcinom des Knochenmarkes, *Zeitschrift f. klin. Med.*, 1896.
270. Féde, *In* Ehrlich, *Charité Annalen*, 1880.
271. Grawitz, Ueber die Anaemien bei Lungentuberculose u. Carcinose, *Deutsch. med. Woch.*, 1893, p. 1347.
272. Grawitz, Maligne Osteomyelitis und sarcom. Erkrankungen als Befunde bei Fallen perniciöser Anämie, *Virchow's Archiv*, Bd. 76.
273. Israel et Leyden, *Berlin. klin. Woch.*, 1890.
274. Jaboulay, Lipomatose avec leucocytose, *Bull. de Soc. Médecine de Lyon*, 7 avril 1902.
275. Kaposi, Ueber einen Fall von sogen. Sarcomat. cutis, *Beitr. z. klin. Chir.*, 1899, p. 526.
276. Kisch, Ueber den Hämoglobingehalt des Blutes bei Lipomatose universalis, *Zeitschrift. f. klin. Med.*, 1887, p. 357.
277. Krieg, *in* Ehrlich, *Charité Annalen*, 1880.
278. Litten, *Berlin. klin. Woch.*, 1877.
*279. Lücke, *Das Carcinom*. Erlangen, 1867.
280. Malassez, Sur la richesse du sang en globules rouges chez les cancéreux, *Jahresb. f. d. ges. Med.*, 1874, p. 339.
281. Nepveu, Contre-indication à l'ablation des cancers mélaniques, *Mémoires de Chir.*, Paris, 1880.

*282. NEUBERT, Untersuchungen des Blutes bei der Phtisis pulm. u. das Carcin. begleitend. Anämie, *Saint-Petersburger. med. Woch.*, 1889, 32.
*283. NEUBERT, Ein Beitrag z. Blutunsersuch. specielle b. d. Phtisis pulm. u. Carcinom. Dorpat, 1889.
284. NOTHNAGEL, *In* Ehrlich et Lazarus. *Die Anämie*, 1898.
285. OLLIER, Recherches sur la structure intime des tumeurs cancéreuses, Paris, 1856.
*286. REINBACH, Ueber das Verhalten der Leucocytose bei malignen Tumor, *Archiv f. klin. Chir.*, Bd. 46.
287. ROTH, Ueber einen Fall von Sarcome verbunden mit hämorrhag. Diathese, *Mitth. aus der Tubing., Poliklinik*, 1892.
288. QUINCKE, *In* Ehrlich, *Charité Annalen*, 1880.
289. SCHERER, Zun Lehre von der bösartigen Geschwulsten der Lymphdrüsen, *Mitth. aus der Tubing., Poliklinik*, 1892, II, p. 218.
*290. SCHNEIDER, Ueber die morph. Verhältnisse des Blutes bei Herzkrank. u. bei Carcinom. *Inaug.-Diss.*, Berlin, 1888.
291. STRAUER, Systematische Blutuntersuchungen bei Schwindsüchtigen u. Krebskrank., *Zeit. f. klin. Med.*, n° 24.
292. WALDSTEIN, *Virchow's Archiv*, Bd. 96.
293. WASDIN, *in* Tuffier, *Congrès de Chir.* p. 233.

CARCINOME DE L'ESTOMAC ET ULCÈRE ROND.

(*Leucocytose digestive.*)

294. ALDOR, Untersuch. über die Verdauungs des Dickdarms, *Centralblatt f. inn. Med.*, 1898, n° 7.
295. ASCOLI, Sull'iperleucocitosi digestiva, *Jahrb.* Virchow-Hirsch, 1896.
*296. BLANC, De la forme anémique du cancer de l'estomac, thèse, Paris, 1901.
297. BLINDEMANN, Ueber die Veränderungen des Blutes bei Magenkrebs, *Wien. med. Blatt.*, 44.
298. BOECKELMANN, Untersuchungen zur path. Anat. des menschlischen Magens, etc. *Zeitschrift f. klin. Med.*, 1902, Bd. 44.
299. BURIAN et SCHUR, *Wiener klin. Woch.*, 1897, 6.
300. CAPPS, Digestive leucocytosis as an aid in diagnosis of cancer of the stomach, *Boston med. a. surg. Journ.*, n° 4.
301. CHADBOURNE, Beitrag zur Verdauung Leucocytose bei Carcin. ventric. *Berlin. klin. Woch.*, 1898. n° 2.
302. EIHENLOSE, Blut u. Knochenmark bei progressiv. pernic. Anämie u. Magenkrebs, *Deutsch. Arch. f. klin. Med.*, 1877.
*303. FENWICK, Lecture on atrophious stomach. *Lancet*, 1877.
304. GREGOR, Untersuchungen über Verdauungs Leucocytose bei Magendarmkranken Saüglingen, *Arch. f. Verdauungskrank*, 1898, p. 387.
305. HÄBERLIN, Ueber neue diagn. Hilfsmittel bei Magenkrebs, *Deutsch. Archiv f. klin. Med.*, 1889.
306. HERMANN HÄBERLIN, Haemoglobinegehalt des Blutes bei Magenkrebs. *Münchener med. Woch.*, 1888.
307. HAMMERSCHLAG, Z. Kenntniss des Magencarcinoms. *Wiener klin. Woch.*, 1895.
308. HARTMANN, De la valeur séméiologique des examens du sang dans les maladies de l'estomac. *Bull. de la Société de Chir.*, 1900.
309. HARTUNG. *Wiener klin. Woch.*, 1895, n° 45-41.
310. HASSMANN, Zur diagn. Verwerthbarkeit der Verdauungsleucocytose, *Wien. klin. Woch.*, 1896, n° 17.
311. HENRY, Ueber den Diagn. Werth der Blutkörperchenzählung bei latenten Magenkrebs. *Archiv f. Verdauungskrank.*, 1898, IV.
*312. HOFFMANN, Die Verdauungsleucocytose bei Carcinoma Ventriculi, *Zeitsch. f. klin. Med.*, XXXIII.

313. Japha, Leucocytose de la digestion, *Société de médecine interne*, Paris, 2 juillet 1900.

*314. von Jez, Ueber Blutuntersuchungen bei Magenkrank. besond. b. Ulcus rotundum u. Carcin. ventric. *Wiener med. Woch.*, 1898.

*315. Krokiewicz, Das Verhalten des Blutes im Verlaufe von Magencarcinom. *Archiv f. Verdauungskrank*, 1900, VI.

316. Lorkat Jakob, Recherches sur la leucocytose digestive dans les angines non diphtéritiques, *Bull. Soc. Biol.*, 1902, n° 21.

317. Mouisset, Etude sur le carcinome de l'estomac, *Revue de Méd.*, Paris, 1891.

*318. Muller, Klin. Beobacht. u. Verdauungsleucocytose, *Zeit. f. Heilkunde*, 1890, Bd. XIV.

319. Muller, *Prager med. Woch.*, 1890, n° 17-19.

320. Nasse, Ueber den Einfluss der Nährung auf das Blut., *in* Hassmann, *Wien. klin. Woch.*, 1896.

321. Osterpey, Die Blutuntersuchung u. deren Bedeutung bei Magenkrank., *Berlin. klin. Woch.*, 1892.

322. Rencki, Die diagn. Bedeutung der mikros. Blutuntersuchung bei Carcin. Ventric. mit besond. Berucksich. der Verdauungsleuc., *Archiv. f. Verdauungskrank.*, 1901, Bd. VII et VI.

323. Röhrmann, *Berlin. klin. Woch.*, 1895, p. 519.

*324. Schneyer, Das Verhalten der Verdauungsleucocytose bei Ulcus rot. u. Ca. Ventric, *Zeitsch. f. klin. Med.*, Bd. 27, p. 475.

325. Terrier, De la gastroentérostomie postérieure, *Revue de Chir.*, avril 1902.

Addendum.

326. Coste, Ueber das Verhalten der Leucocyten bei Appendicitis, *Münchener. med. Woch.*, 1902.

327. Kühn, Zur diagnostischen Bedeutung der Leucocytenwerthe bei Typhus abdominalis und bei chirurg. Eiterungen. *Münch. med. Woch.*, 1902.

328. Perutz, Eine Bemerkung zu den Arbeiten über das Verhalten der Leucocyten bei Eiterungen, besonders beim Leberabzess, *Münch. med. Woch.*, 13 janv. 1903.

329. Longridge, The value of blood examinations in abdominal diseases. *The Lancet*, octobre 1903.

330. Silhol, L'examen du sang en chirurgie. Paris. Steinheil, 1903.

331. Cabot, Blacke, Hubbard, Studies of the blood in its relation to surgical diagnosis. *Ann. of Surgery*, sept. 1901.

333. Landouzy et Labbé, Planches murales de l'Hématologie et de la Cytologie. Paris, Masson, 1903.

333. Sabrazès et Muratet, Réactions iodophiles des leucocytes dans les suppur. aseptiques. Acad. des Sciences, 20 avril 1903.

334. Maksimoff, *Med. Acad.*, Saint-Pétersbourg, 1903.

335. Reckzeh, *Deutsch. Archiv. f. klin. Med.*, 1903.

PERFORATION DE L'ESTOMAC PAR ULCÈRE

PAR MM.

F. GROSS, et **G. GROSS**,

Professeur de clinique chirurgicale — Chef de clinique chirurgicale
à la Faculté de Médecine de Nancy.

(*Suite* [1].)

30-32. — MAURICE. Gastric ulcer perforated, *Lancet*, 1894, I, p. 1373; 1895, II, p. 980.

1. F. vingt-trois ans. Douleurs abdominales très violentes et subites. Collapsus. Laparotomie quatorze heures après le début des signes de la perforation. Celle-ci est située sur la paroi antérieure, près du cardia et de la petite courbure. Suture impossible. L'ulcère est entouré d'une zone infiltrée très épaisse et très large. La perforation est fixée à la partie inférieure de la plaie abdominale et un drain est introduit dans l'estomac. Mort le huitième jour.

2. F., dix-neuf ans. Douleurs subites et très fortes à l'hypocondre gauche. Parois abdominales rigides. Pas de matité hépatique. Laparotomie, dix-neuf heures après le début des signes de la perforation. Incision médiane; des gaz s'échappent à l'ouverture du péritoine. Occlusion de la perforation avec deux rangs de suture Lembert. Péritoine lavé avec eau bouillie chaude. On enlève avec des éponges les dépôts de fibrine. Guérison en trois mois et demi. Thrombose de la saphène.

3. F., trente ans. Dyspepsie habituelle. Douleurs subites et violentes à l'épigastre. Muscles abdominaux fortement contractés. Matité hépatique un peu diminuée. Laparotomie, six heures après le début des signes de la perforation. Anciennes adhérences fibreuses entre l'estomac et les intestins. Perforation de la paroi antérieure, sur la petite courbure, donnant issue à des gaz et des débris alimentaires. Suture difficile. Deux rangées de suture à la soie fine. Lavage et nettoyage à l'éponge de la cavité. Mort le douzième jour. Autopsie : paroi abdominale infiltrée de pus autour de la plaie. Péritonite septique généralisée.

33. — MICHAUX. De l'intervention chirurgicale immédiate en cas de perforation d'ulcère simple de l'estomac, *Congrès français de Chirurgie*, 1894, p. 217.

1. Voir le numéro de juillet 1904.

H., trente et un ans, terrassier. Dans la nuit du 27 au 28 septembre 1893, en soulevant un rail, vive douleur dans la région épigastrique avec sensation de déchirement intérieur. Après ingestion d'un quart de litre de vin, brûlure extrêmement vive dans la région de l'estomac. Vomissement bilieux. Ventre rétracté, tension des muscles droits, surtout dans la région sus-ombilicale. État général satisfaisant. Point de collapsus. Diagnostic : Déchirure de l'estomac et du duodénum.

Laparotomie sus-ombilicale, 28 septembre 1893, dix heures après le début des accidents. Écoulement de vin peu altéré, avec quelques débris alimentaires. Perforation de l'estomac sur la paroi antérieure, près du cardia; ulcère des dimensions d'une pièce de 2 francs. Suture. Lavage à l'eau bouillie. Mèche iodoformée. Péritoine laissé largement ouvert. Glace, diète.

5 mars, débridement d'un trajet fistuleux. Cavité profonde sous-hépatique, tapissée de fausses membranes. Nettoyage. Mèche iodoformée. Guérison en mai.

34. — MICHAUX. Perforation d'estomac. *Bull. Soc. anat.*, janv. 1894.

H., vingt-cinq ans. Douleurs subites et vives à l'épigastre, s'irradiant dans tout l'abdomen. Vomissements fréquents. Ventre gros, sonore, douloureux partout, surtout à l'épigastre. Pendant quinze jours, température 37°9 à 38°8. Quinze jours plus tard, abdomen tendu, douloureux; à la hauteur de l'ombilic, zone de matité, large de 4 travers de doigt, avec résistance profonde. État général mauvais, affaiblissement graduel. Le vingt-troisième jour, laparotomie médiane sous-ombilicale. Elle conduit dans une poche péritonéale bien limitée, renfermant 500 grammes de pus gazeux. On comble la cavité avec de la gaze iodoformée. Mort quarante-huit heures après. Autopsie : Foyer purulent bien limité entre le foie, la rate, la paroi antérieure de l'estomac et le diaphragme. Sur la paroi antérieure de l'estomac, perforation de 0,01 de diamètre près du pylore, un peu au-dessus de la grande courbure. Cavité péritonéale saine.

35. — NICOLSON. Perforated gastric ulcer, *Brit. med. Journ.*, 1894, II, p. 982.

F., trente-deux ans. Douleur subite et forte à l'épigastre. Abdomen généralement ballonné. Laparotomie, trois heures après. Perforation difficile à trouver, du diamètre d'une plume d'oie, située sur la paroi antérieure de l'estomac, vers le cardia, immédiatement au-dessous de l'œsophage. Suture spéciale. Lavage à l'eau chaude. Guérison au bout d'un mois.

36. — PEPPER. Perforated gastric ulcer, *Brit. med. Journ.*, 1894, II, p. 861.

Laparotomie trente-six heures après apparition des signes de perforation. Ulcère perforé situé sur la paroi antérieure, près de la petite courbure. Mort subite trois jours plus tard. Autopsie : deuxième perforation sur la paroi postérieure.

37. — SWAIN. A case of perforated ulcer of the stomach, *Lancet*, 1894, II, p. 22.

F., vingt-six ans ; douleurs vives et brusques à la poitrine. Abdomen peu distendu. Forte tension des muscles droits. Laparotomie dix-neuf heures après le début des signes de la perforation gastrique. Celle-ci est située sur la paroi postérieure, près du cardia. Gaz et liquide dans la cavité péritonéale. Plaques de fibrine sur les intestins. Suture impossible sans excision de l'ulcère. Lavage de la cavité stomacale. Suture de la perforation, points de Lembert. Drain entre le foie et l'estomac. Lavage du péritoine à l'eau boriquée. Injections intra-veineuses d'eau salée. Lavement de beeftea et de brandy. Mort le même jour. A l'autopsie : Péritonite. La suture de la perforation est étanche et ne laisse pas écouler l'eau injectée dans l'estomac.

38. — BORELIUS. Laparotomy for perforande Magsär, *Hygiea*, 1895, n° 3 ; *Centbl. f. Chir.*, 1896, p. 1023.

F., trente-trois ans. Depuis six mois, troubles gastriques ; hématémèse la veille. Signes de perforation. Douleur épigastrique vive. Vomissements. Collapsus. Ballonnement du ventre. Sensibilité dans la région supérieure.

Laparotomie, après deux heures et demie. Epanchement d'un litre de liquide légèrement jaunâtre et trouble. Perforation du diamètre d'un crayon, sur la paroi antérieure, près de la petite courbure, vers le cardia. Suture difficile, deux plans. Peu après l'opération, douleur dans l'abdomen. Collapsus. Mort six heures après.

Autopsie. Une deuxième perforation sur la paroi stomacale postérieure ; un troisième ulcère non perforé.

39. — COMTE. Traitement chirurgical de l'ulcère rond de l'estomac, *Sem. méd.*, 1895, p. 397-405-406.

Jeune fille ; laparotomie trente heures après le début des symptômes. La perforation échappa aux recherches. Après une courte période d'amélioration, mort le sixième jour.

Autopsie : Ulcère perforé, à la paroi antérieure de l'estomac, près du pylore. Adhérences étendues de l'organe au lobe gauche du foie.

40. — W. HOPKINS. Perforation of a gastric ulcer. Operation. Recovery, *Lancet*, 1895, 23 février, p. 484.

F., vingt-six ans. Perforation quatre heures après le repas. Laparotomie hâtive. Perforation du diamètre d'un crayon, sur la paroi antérieure, près du cardia et vers la petite courbure. Induration étendue des bords. Deux plans de suture de Lembert. Lavage. Réunion de la paroi. Guérison. Phlébite intercurrente de la veine saphène gauche pendant la convalescence.

41-42. — HORSLEY. Two cases of perforated gastric ulcer treated by operation, *Brit. med. Journ.*, 1895, 19 July.

1. F., dix-huit ans. Laparotomie sept heures et demie après le début des signes de la perforation. Incision sus-ombilicale avec débridement à gauche à travers le muscle droit. Décollement d'adhérences de l'estomac à la

paroi abdominale et découverte de l'orifice de la perforation sur la paroi stomacale antérieure, près de la grande courbure. Induration des bords. Deux plans de suture de Lembert. Lavage de la cavité péritonéale qui contenait de la bouillie alimentaire. Réunion de la paroi. Pas de drainage. Consécutivement, un volumineux abcès de la paroi. Guérison. Convalescence retardée par une phlébite à la jambe gauche.

2. H., vingt ans. Laparotomie vingt-six heures après le début des accidents de perforation. Abcès au-devant de l'estomac, près du cardia. Exsudats épais vers la petite courbure, où l'on découvre une petite perforation arrondie. Suture par deux plans de points de Lembert. Lavage avec l'eau chaude. Drainage vers les hypocondres. Mort par péritonite et pneumonie.

Autopsie : Péritonite suppurée. Perforation béante ; les sutures ont lâché. Abcès sous-phrénique. Perforation du diaphragme et pénétration de l'abcès dans le poumon gauche. Deuxième ulcère sur la paroi postérieure de l'estomac, également près du cardia, perforé dans un espace circonscrit par des adhérences entre l'estomac et le pancréas.

43. — Jowers. A case of perforated gastric ulcer treated by laparotomy, *Lancet*, 1896, 2 may, p. 544.

F., vingt-quatre ans. Laparotomie six heures après le début des signes de perforation d'un ulcère gastrique.

Paroi antérieure de l'estomac intacte ; à la paroi postérieure, vers le cardia, on découvre un espace circonscrit par des adhérences et contenant de la bouillie de cacao ; et au fond, une large perforation d'un ulcère à bords indurés. Excision de l'ulcère. Suture de la perforation. Lavage de la cavité péritonéale. Réunion de la paroi.

Le 12e jour, douleurs violentes dans la région stomacale. Vomissements. Collapsus. Dans l'hypothèse d'une désunion de la suture ou d'une deuxième perforation, nouvelle laparotomie. On trouve l'estomac adhérent à la paroi antérieure, mais rien d'anormal. Lavage et fermeture du ventre. Guérison.

Un mois plus tard, nouvelle crise douloureuse, avec vomissement qui cesse après un lavage de l'estomac.

44. — Morison. Discussion of the operative treatment of perforative ulcer of the stomach and intestines, *Brit. med. Journ.*, 1895, n° 1764, p. 859 ; *Centr. f. Chir.*, 1895, p. 305.

Jeune fille, vingt-trois ans. Perforation d'un ulcère gastrique après ingestion copieuse de lait et de pain. Matité dans les flancs. Collapsus très prononcé. Laparotomie deux heures après le début des accidents. Suture de la perforation. Mort le neuvième jour, de péritonite pelvienne enkystée.

45. — Morris. Acute perforation of an ulcer of the stomach, *Lancet*, 1895, II, p. 1573.

F., vingt-quatre ans. Laparotomie quatre heures et demie après les signes de perforation d'ulcère gastrique. Perforation à la face antérieure, vers le pylore. Guérison.

46. — PASTEAU. Péritonite aiguë généralisée, consécutive à un ulcère simple de l'estomac et prise pour une appendicite aiguë avec perforation et infection généralisée du péritoine, *Bull. Soc. anat.*, nov.-déc. 1895.

F., quarante-quatre ans. Antécédents alcooliques. Crise douloureuse prise pour un accès de colique hépatique. Administration d'une dose d'huile de ricin. Le troisième jour, fortes douleurs soudaines à l'épigastre, localisées plus tard dans la fosse iliaque droite. Vomissements. Ventre douloureux, rétracté. Le sixième jour, le ventre se ballonne peu à peu, les vomissements persistent. Matité dans la fosse iliaque.

Diagnostic : Appendicite aiguë et péritonite généralisée.

Laparotomie. Incision parallèle au ligament de Poupart. Les intestins se présentent baignant dans du pus libre, très fétide. Appendice intact. Péritonite généralisée. Nouvelle incision médiane. Pus abondant. On ne trouve pas de perforation. Grand lavage péritonéal, avec dix litres d'eau chaude, légèrement additionnée de solution sublimée à 1 p. 1 000. Drainage : deux drains dans la fosse iliaque ; deux autres en canon de fusil par la plaie médiane dans le cul-de-sac vésico-rectal. Mort le cinquième jour.

Autopsie : Perforation de la face antérieure du pylore. Péritonite suppurée.

47. — PAUL. A case of perforated gastric ulcer, *Lancet*, 1895, II, p. 31.

F., vingt-quatre ans. Antécédents gastriques. Douleur subite, atroce, à l'épigastre. Abdomen rigide comme une planche. Laparotomie neuf heures après le début des accidents. Incision médiane sus-ombilicale. Gaz. Epanchement de liquide verdâtre. Intestins hyperémiés. Perforation à la paroi antérieure de la petite courbure, près du cardia. Bords indurés, friables. La perforation est fixée à la plaie abdominale. Drain en partie dans l'estomac. Lavage péritonéal avec eau chaude. Tube stomacal enlevé le quatorzième jour. L'écoulement cesse complètement, deux semaines plus tard. Guérison en quatre à cinq semaines.

48-49. — SCHUCHARDT. Die Behandlung der durch rundes Magengeschwür veranlassten. Perforationsperitonitis, *Arch. f. klin. Chir.*, t. 50, 1895, p. 614.

1. F., vingt et un ans ; toujours bien portante, mais de temps en temps des douleurs gastralgiques ; il y a quinze jours, une syncope ; il y a huit jours, subitement, douleur abdominale, malaise, envies de vomir, constipation, fièvre. A son entrée, le 27 novembre 1894, température, 39°,5. Ballonnement du ventre, sensibilité étendue à tout l'abdomen ; après l'administration d'une dose d'opium, elle reste limitée à la région sus-ombilicale ; au bout de quatre jours, le 1er décembre, une voussure avec submatité se manifeste à la région épigastrique ; matité hépatique conservée ; une ponction ramène un liquide clair. Laparotomie. Ecoulement d'une quantité notable de liquide d'abord clair, puis trouble, sans odeur acide. En écartant les lèvres de l'incision abdominale, le lobe gauche du foie apparait augmenté de volume, recouvert d'exsudats fibrineux récents et adhérents à la paroi abdominale. De crainte d'aggraver la situation fort compromise de

la malade, on se borne à faire un tamponnement avec la gaze iodoformée.

Ecoulement abondant de liquide à travers la plaie opératoire. Chute de la fièvre le surlendemain (3 décembre) ; la région du foie à découvert dans la plaie parait ramollie, on croit à un abcès et fait une ponction avec la pointe du thermocautère, mais sans résultat. Agrandissement de l'incision abdominale. En soulevant le foie, adhérences récentes entre l'organe et l'estomac; en essayant de les libérer, écoulement d'un liquide à odeur acide manifeste, et on découvre bientôt, sur la paroi antérieure de l'estomac, près de la petite courbure, vers la gauche, une perforation des dimensions d'un pois, à bords amincis. Débridement de la paroi abdominale vers la gauche. Suture par quinze à vingt points séro-séreux. Nettoyage minutieux. Enlèvement de l'épanchement compris entre le foie et l'estomac. Tamponnement avec gaze iodoformée. Réunion de la paroi. Mort dix-huit heures après l'opération.

Autopsie : Ulcère cratériforme de la paroi stomacale antérieure, contre la petite courbure, à six centimètres du cardia. Suture de la perforation incomplète. Amas de pus entre le foie et le diaphragme, l'estomac et le foie, notamment entre la rate et l'estomac, et dans l'espace sous-phrénique gauche. Au-dessous du côlon transverse, la cavité péritonéale est absolument indemne.

2. F., seize ans. Bonne santé antérieure, souffrant de l'estomac depuis deux mois seulement. Il y a deux jours, subitement, douleur intense dans le ventre, constipation. A son entrée, fièvre; pouls, 130 ; température, 39°,3. Abdomen modérément ballonné, très sensible à la pression. Aucune matité anormale. Matité hépatique conservée. Après administration d'une dose d'opium, la douleur abdominale diminue, la partie sous-ombilicale parait plus souple, mais dans la région sus-ombilicale, la résistance a augmenté, le ballonnement est considérable.

Laparotomie sus-ombilicale. Epanchement abondant de gaz et de pus à odeur fécaloïde. Adhérences récentes entre le foie et la paroi antérieure de l'estomac; exsudats abondants dans la région de la rate. Vu l'odeur fécaloïde de l'épanchement, on croit à une perforation de l'intestin. L'incision de la paroi est prolongée vers le bas et on explore successivement le côlon transverse, l'intestin grêle. La partie inférieure de la cavité péritonéale apparait intacte. Après toutes ces recherches restées infructueuses, on examina à nouveau l'estomac, et on finit par découvrir une perforation sur la paroi antérieure, à trois travers de doigt de la grande courbure ; la perforation a les dimensions d'un pois et il s'en écoule un liquide gastrique à odeur fécaloïde.

Suture séro-séreuse. Nettoyage à sec de la zone sous-diaphragmatique et des espaces entre l'estomac, le foie, la rate, le côlon transverse. Drainage des espaces sous-diaphragmatiques par deux contre-ouvertures pratiquées à droite et à gauche, à travers la paroi thoracique. Tamponnement à la gaze iodoformée de l'espace entre le foie et l'estomac.

La convalescence est entravée par des accidents pleurétiques. Guérison. En trois semaines, l'opéré a augmenté de dix kilogrammes.

50-51. — SILCOK. Gastric ulcer treated by laparotomy. *Lancet*, 1895, I, p. 1253.

1. F., vingt-quatre ans. Ulcère de l'estomac traité antérieurement. Symptômes de perforation. Laparotomie. Pas de gaz, mais épanchement de liquide trouble. Adhérences fibrineuses unissant la face antérieure de l'estomac avec la face inférieure du foie, et cachant probablement la perforation qu'on ne cherche pas davantage. Drainage et suture de la plaie abdominale. Guérison.

2. F. Perforation d'ulcère gastrique. Laparotomie. Incision sus-ombilicale. Épanchement de gaz et de liquide, sans trace de contenu stomacal. Adhérences fibrineuses fraîches unissant les viscères avec la paroi abdominale antérieure. Avivement du bord de la perforation qui est invaginée par une suture de Lembert. Désinfection avec éponge imbibée de solution de sublimé. Abcès sous-diaphragmatique. Mort le quinzième jour, par septicémie.

52. — SOURDILLE. Perforation de l'estomac au niveau d'un ancien ulcère. Péritonite suraiguë. Laparotomie. Mort. *Bull. Soc. anat.*, 1895, p. 301.

F., quarante-neuf ans. Il y a seize ans, phénomènes péritonitiques. La veille, brusquement, coliques violentes, avec vomissements, arrêt des matières, ballonnement du ventre, Collapsus. Diagnostic : occlusion intestinale par bride péritonéale. Polaillon pense pratiquer seulement un anus artificiel. A l'ouverture du ventre par une laparotomie latérale, s'échappent des gaz en abondance, en même temps qu'un liquide louche, contenant des flocons blanchâtres qui ne sont autres que du lait coagulé. A la partie supérieure de la cavité abdominale, dans la région épigastrique, adhérences que l'on respecte. Grand lavage du péritoine. Suture de la paroi sur deux plans. Mort deux heures après avoir repris connaissance.

Autopsie. Péritonite aiguë. Au niveau de la région épigastrique, fausses membranes unissant le foie, le côlon transverse et l'estomac. En les décollant, on ouvre une collection située entre l'estomac et la face inférieure du foie, en communication avec une perforation située au niveau de la petite courbure, sur la face antérieure de l'estomac. L'ulcère perforé empiète sur la face postérieure, où son fond est formé par la face antérieure du pancréas, intimement accolé à la paroi gastrique par des adhérences anciennes.

53. — STEELE. Case of perforating gastric ulcer. *Lancet*, 1895, II, p. 264.

F., vingt et un ans. Passé gastrique. Douleur subite, très forte, en levant les bras pour se coiffer. On trouve la malade courbée en deux, douleur étendue dans tout l'abdomen. Paroi abdominale tendue; pas de ballonnement apparent; respiration uniquement thoracique. A vomi des débris alimentaires et des mucosités pendant les quatre heures qui ont suivi l'apparition des douleurs; puis les vomissements cessent complètement. Laparotomie dix-neuf heures après le début des accidents. Incision médiane sous-ombilicale; liquide trouble avec flocons de fibrine s'échappant avec force.

Examen rapide de l'appendice, du cæcum et du bassin; tout est normal. On agrandit l'incision jusqu'à l'appendice xiphoïde. Perforation de près de 3 centimètres à la paroi antérieure de l'estomac, près du cardia. Débridement transversal à droite. Pas d'excision. Suture de Lembert à la soie, à 2 étages. Deux fois pendant l'opération, collapsus; 2 injections d'eau salée dans la veine médiane céphalique. Lavage du péritoine à l'eau salée jusqu'à ce que la solution ressorte claire. Drainage de la cavité avec drain en verre. Mort trois heures après l'opération. Autopsie : péritonite diffuse avec exsudat mêlé de matières alimentaires. L'ulcère suturé était hermétiquement fermé; mais sur la paroi postérieure, exactement derrière l'ulcère suturé, seconde perforation, des dimensions d'environ de 0,50.

54. — WALTERS. Perforation of a gastric ulcer. *Lancet*, 1895, I, p. 484.

F., trente-quatre ans. Antécédents gastriques. Douleur subite et forte sous la région costale gauche. Nausées, pas de vomissements. Abdomen légèrement ballonné. Disparition de la matité hépatique. Palpation plus douloureuse à l'épigastre que dans le reste de l'abdomen. Respiration abdominale nulle. Soupçon de perforation d'estomac. Laparotomie treize heures après le début des accidents. Incision médiane sus-ombilicale. Issue de gaz. Quelques plaques fibrineuses sur la rate. Perforation de la face antérieure de l'estomac, près du cardia, et près de la petite courbure. Invagination et suture avec une rangée de suture Lembert, et une suture continue par-dessus. Lavage péritonéal à l'eau boriquée. Guérison. Phlébite de la saphène.

55-56. — WITTHAUER. Ueber Magenperforation und subphrenische Abscesse. *Therapeutische Monatshefte*, 1895; *Centralb. f. Chirurg.*, 1896, p. 233.

1. Perforation gastrique. On crut à un carcinome. Aucune donnée ne permit de préciser le début de la perforation. Pas d'opération. Autopsie. Abcès sous-phrénique.

2. Le premier médecin diagnostiqua une perforation, mise en doute par les médecins qui virent le malade dans la maison de santé où il a été transporté; sans douleur spontanée et provoquée vive dans la région hépatique; les autres symptômes manquaient; ni collapsus, ni facies grippé, ni accélération du pouls, ni ballonnement, ni endolorissement de l'abdomen. Pas d'opération. Mort. Autopsie. Abcès sous-phrénique.

57-58. — ACKERMANN. *Contribution à l'étude de la perforation de l'ulcère d'estomac et de son traitement chirurgical*, Thèse de Lausanne, 1896.

1. H., quarante-deux ans. Antécédents gastriques; jamais d'hématémèse. Le 16 août 1893, vers minuit, le patient, dans son lit, est pris de douleurs subites, irradiées dans tout l'abdomen, et si violentes qu'il se roule sur le plancher. Pas de vomissements; abdomen nettement rétracté, en creux. Muscles abdominaux tendus fortement.

Diagnostic : Perforation de l'estomac.

Laparotomie, par Roux, douze heures après le début des accidents. Inci-

sion médiane de 12 centimètres. Cavité abdominale remplie d'un liquide noirâtre avec débris alimentaires, surtout de café noir, en quantité d'un litre à un litre et demi. Intestins hyperémiés, recouverts d'exsudats fibrineux. Irrigation abondante de la cavité abdominale avec de nombreux litres d'eau salée. Nettoyage avec éponges. Perforation au pylore. Excision des bords. Suture à la soie, muco-muqueuse, musculo-musculaire, séro-séreuse. Estomac très dilaté. Deux gros drains enveloppés de gaze iodoformée. Suture de la paroi.

Lavements nutritifs; le quatrième jour, champagne et bouillon. Guérison. Six mois plus tard, crises douloureuses et gastro-entérostomie postérieure. Guérison.

2. F., dix-neuf ans; depuis quelques mois, de temps à autre, douleurs sourdes à l'épigastre, digestion difficile. Le 3 mars 1895, en montant des escaliers, subitement, dans la région de l'estomac, une douleur atroce suivie de « crampes » intenses dans tout l'abdomen. Vomissements.

Abdomen rétracté, enfoncé; les épines iliaques et le bord de l'arc costal ressortent vivement; ombilic en creux. Parois abdominales tendues, très dures. Matité hépatique disparue. Douleur très vive à la palpation de l'épigastre.

Laparotomie, par Roux, huit heures après la perforation. Incision médiane de l'appendice xiphoïde au pubis. Intestins hyperémiés. Pas d'exsudats. Environ 50 à 60 centimètres cubes de liquide ressemblant à du café au lait. Perforation sur petite courbure, à environ 0,04 du cardia, à bords nets, comme à l'emporte-pièce, de 0,005 à 0,006 de diamètre, contour infiltré. Avivement des bords. Suture à la soie en 3 étages, invaginée dans un pli de la séreuse stomacale, et recouverte d'épiploon. Lavage à l'eau salée. Trois gros drains. Suture de la paroi.

Mort le neuvième jour. Pas d'autopsie. La mort doit être attribuée à un abcès sous-diaphragmatique.

59-65. — BARKER. A clinical Lecture on seven cases of perforated gastric ulcer treated by operation with three recoveries. *Lancet*, 1896, décembre 5, II, p. 1583.

L'auteur rapporte sept observations de perforation d'ulcère de l'estomac survenue chez de jeunes femmes, dont six avaient été anémiques et avaient présenté antérieurement des symptômes d'ulcère gastrique. Une seule parait avoir été bien portante auparavant. Chez les sept malades, la matité hépatique avait disparu. Il y eut trois guérisons et quatre morts. Deux des trois guérisons sont notées chez des malades opérés huit heures et demie et sept heures et demie après l'apparition des signes de la perforation. Pour la troisième malade, le temps entre la perforation et l'opération n'est pas indiqué. Chez trois des quatre opérées qui ont succombé, la laparotomie a été pratiquée, trois heures et demie, douze, vingt-huit heures après la perforation, survenue après un repas copieux. La quatrième malade n'a été opérée que quarante-huit heures après l'accident. Chez toutes les opérées, la perforation a été suturée et la suture enfouie dans un pli de la paroi stomacale;

dans un cas, la perforation située sur la paroi postérieure dut être suturée à travers le petit épiploon. Lavage de la cavité péritonéale. Drainage avec mèches de gaze iodoformée. Dans deux cas, abcès sous-phréniques consécutifs.

Dans ces deux cas, la laparotomie a été faite sept heures et demie et trente-deux heures après la perforation; la toilette de la cavité péritonéale a été minutieuse, et une attention spéciale a été portée sur les espaces sous-diaphragmatiques. Les symptômes péritonéaux avaient rétrocédé dans les premiers huit jours, et l'amélioration avait donné le meilleur espoir de guérison, quand, dans le cours de la deuxième semaine, s'est peu à peu montré et progressivement développé l'abcès sous-phrénique. Dans le premier cas, l'opérée a succombé au quinzième jour après la première opération. Instruit de la marche des accidents survenus chez la première opérée, Barker fit, chez la deuxième opérée, le dix-septième jour après l'opération, une ponction suivie d'évacuation du pus; les jours suivants, plusieurs ponctions sans résultat; on renonce à l'incision. Rémission des symptômes quand, le vingt-deuxième jour, l'incision devint nécessaire; on ouvrit un gros abcès sous-phrénique. Guérison.

66. — Benett. A case of perforating gastric ulcer in which the opening being otherwise intractable was closed by means of an omental plug. Recovery, *Lancet*, I, Aug. 1896, II, p. 310.

H., vingt-deux ans. Signes de perforation. Laparotomie médiane sous-ombilicale sept heures après le début des accidents. Péritonite généralisée. En introduisant la main vers en haut, écoulement d'un flot de liquide, mêlé de détritus alimentaires. Perforation à 2 centimètres du pylore. Impossibilité de suturer en raison de l'état scléreux des bords; les sutures déchirent. Bouchon épiploïque introduit et fixé dans la perforation. Lavage. Drainage. Réunion des parois. Guérison.

67-68. — Brenner. Zur Magenresektion bei Ulcus Ventriculi, *Wien. mediz. Wochenschrift*, 1896, p. 1117.

1. F., cinquante-deux ans. Depuis l'âge de vingt-trois ans, symptômes d'ulcère; dans la dernière année, douleur de plus en plus vive et fréquente, irradiée sous membre inférieur gauche. Le 15 septembre 1896, laparotomie exploratrice. Adhérences entre le bord du foie et la paroi antérieure de l'estomac. En les détachant, on découvre sur la paroi antérieure, vers la petite courbure, une perforation des dimensions de 1 mark, avec contour induré. La partie correspondante, qui recouvrait directement l'orifice, était la paroi abdominale. Résection des parties indurées. Suture. Drainage avec gaze iodoformée. Guérison.

2. F., cinquante-trois ans. Depuis un an, troubles gastriques. Le 16 septembre 1895, laparotomie. Induration sur la petite courbure de l'estomac qui est adhérent vers en arrière. En refoulant la paroi antérieure, le doigt pénètre dans une dépression en entonnoir de la paroi postérieure. On conclut à un ulcère de la paroi postérieure. Sur la partie voisine de la petite

courbure, sur la paroi antérieure, se trouvent deux points limités où la tunique séreuse seule fermait encore la cavité stomacale et où il n'y avait point d'adhérences. Débridement de l'incision abdominale, à travers le muscle droit du côté gauche. On perfore le ligament gastro-côlique, et on libère la paroi postérieure de l'estomac de ses adhérences avec le pancréas. Recherche des bords de l'ulcère. Suture. Guérison.

69. — DOLZIEL. Perforating ulcer of the stomach, *Glasgow med. Journal*, 1896, n° 4.

Perforation d'un ulcère de l'estomac. Laparotomie cinq heures et demie après. Excision de l'ulcère. Bords indurés. Renversement impossible. Suture tunique par tunique. Guérison.

70. — DENT. Perforating gastric ulcer. *Lancet*, 1896, t. I, p. 1718.

F., vingt-six ans. Hématémèses antérieures. Douleurs abdominales, subites et violentes, après avoir soulevé une caisse. Quelques heures après, abdomen un peu distendu. Au début, vomissements alimentaires, qui cessent. Perforation d'estomac. Laparotomie six heures après le début des accidents. Incision médiane sur l'ombilic. Liquide trouble. Adhérences récentes et peu solides entre l'estomac, le foie, le diaphragme. Au milieu, entre grande et petite courbure, dépôt résistant et épais de fibrine, à travers lequel une sonde pénètre dans une cavité qui ne paraît pas être l'estomac. En saisissant celle-ci entre l'index et le pouce, on sent une zone circulaire, indurée, à bords bien marqués, recouverte par ce dépôt de fibrine. Perforation sans doute au centre de la zone indurée. Deux sutures à travers la musculaire et la séreuse de l'estomac de chaque côté de la partie indurée qu'on invagine au fond d'un pli. Lavage de la cavité péritonéale avec solution boriquée chaude. Guérison.

71. — DIRIAT et APPERT. Double ulcère latent de l'estomac symétriquement situé sur la paroi antérieure et la paroi postérieure de l'organe, *Bull. Soc. anat.*, 1896, p. 297.

F., vingt ans. Aucun antécédent pathologique. Une heure ou deux après dîner, brusquement, elle se mit à pousser des cris perçants et se tordit de douleur; on crut à une attaque d'hystérie. Douleur atroce au creux de l'estomac. La malade continua à souffrir toute la nuit. Vers le matin, la douleur s'atténua, mais en s'étendant à tout l'abdomen. Le lendemain, abdomen sensible, au moindre contact, sans tumeur perceptible, ni zone de matité; pouls fréquent; ni vomissement, ni hoquet. Une selle l'avant-veille. Dieulafoy fait le diagnostic de péritonite généralisée, probablement consécutive à la perforation d'un ulcère latent de l'estomac. Laparotomie par Faure; dès l'ouverture du péritoine, flot de liquide jaunâtre. Intestins rouges, congestionnés; par places, fausses membranes récentes. Appendice et appareil génital intacts. On ne découvre pas la cause des accidents. Lavage à l'eau bouillie, fermeture du ventre. Mort rapide.

Autopsie. Péritonite généralisée. Deux ulcères de l'estomac, symétrique-

ment placés sur la paroi antérieure et la paroi postérieure. Celui de la paroi antérieure s'était perforé, celui de la paroi postérieure était protégé par des adhérences.

72. — HARTMANN. Ulcère de l'estomac. Péritonite par perforation. Laparotomie. Guérison. *Bull. Soc. Chir.*, 1895, p. 256, et 1896, p. 222.

H., vingt-six ans, chaudronnier. Antécédents gastriques; il y a trois ans, hématémèses; depuis quinze jours, douleur après les repas; dans le flanc et l'hypocondre gauche, véritable point de côté qui gênait les mouvements respiratoires. Le 25 décembre 1894, dans la soirée, malaise brusque, douleur abdominale augmentant progressivement, s'irradiant dans l'épaule gauche. Coliques violentes. Ballonnement; ni selles, ni gaz. Diagnostic : Péritonite par perforation ou étranglement interne.

Laparotomie (28 décembre). A l'ouverture du péritoine, des gaz s'échappent avec sifflement; le ventre s'affaisse. Exsudats fibrineux sur l'épiploon; des exsudats fibrino-purulents recouvrent la vésicule et la face inférieure du foie ; entre lui et l'estomac, un liquide ressemblant à du lait mêlé de pus. A l'estomac, perforation située au voisinage du cardia, sur la face antérieure. Pas de suture. Limitation du foyer avec gaze iodoformée. Drainage (2 drains en canons de fusil). Suture de la partie inférieure de la plaie. Diète absolue. Lavements nutritifs. Guérison vérifiée le 18 septembre 1898.

73. — JOWERS. Perforating gastric ulcer. *Lancet*, 1896, I, p. 1719.

F., dix-neuf ans. Deux heures après le repas, subitement, très fortes douleurs à l'épigastre. Les douleurs s'accentuent après absorption de brandy. Abdomen rigide, tendu ; pas de ballonnement. Respiration abdominale nulle. Matité hépatique persiste. Une heure plus tard, abdomen légèrement ballonné. Disparition de la matité hépatique. Laparotomie le même jour. Incision médiane sus-ombilicale. La cavité péritonéale contient beaucoup de gaz à odeur de menthe, qui s'échappent avec force lors de l'incision. Exsudat fibrineux sur la face antérieure de l'estomac et le bord du foie. Perforation sur la face antérieure, près du cardia. Suture à la soie à travers la paroi de l'estomac, à une certaine distance de l'ulcère. On maintient ainsi l'estomac à la plaie abdominale. La perforation est circonscrite avec de la gaze, puis on place un tube à travers la perforation dans l'estomac ; il sort du gaz à odeur de menthe; un essai de lavage de l'estomac ne réussit pas, le tube se bouche. Avivement du bord de la perforation. Occlusion avec 2 plans de sutures de Lembert. Drain en verre dans l'angle inférieur de la plaie. Lavage à l'eau chaude jusqu'à ce que l'eau ressorte claire. Guérison.

74-75. — LITTLEWOOD. Two cases of perforated gastric ulcer successfully treated by abdominal section. *Lancet*, 1896, nov. 21.

1. F. Perforation d'un ulcère gastrique. Laparotomie sept heures après le début des accidents. Perforation sur paroi antérieure. Excision de l'ulcère.

Suture. Péritonite commençante. Lavage à l'eau salée. Drainage pendant dix-huit jours. Guérison.

2. F. Perforation d'un ulcère gastrique. Laparotomie six heures après le début des accidents. Perforation siégeant sur la paroi antérieure. Excision de l'ulcère. Péritonite commençante. Lavage à l'eau salée. Drainage pendant vingt-huit jours. Guérison.

76. — Mc Cosh, *in* Weir et Foote. The surgical treatement of round ulcer of the stomach and its sequelae. *Med. News*, 1896, avril à mai; *Centralb. f. Chir.*, 1896, p. 979.

F., trente ans. Perforation d'un ulcère gastrique situé à la petite courbure. Abcès sous-phrénique consécutif. Ouverture de l'abcès. Suture de la perforation. Guérison.

77. — Morgan. Perforating ulcer of stomach, abdominal section; suture; recovery. *Brit. med. Journ.*, 1896, I, p. 1443.

Jeune femme. Laparotomie. Ulcère perforé de l'estomac, protégé par une anse intestinale adhérente. Péritonite circonscrite, mais pas d'épanchement. Suture. Guérison.

78. — Noorden. Zwei operative. Eingriffe wegen Folgezuständen von Magengeschwür, *Münch. med. Wochenschr.*, 1896, n° 35.

Jeune femme, vingt-cinq ans; traitée depuis un an pour ulcère gastrique. Subitement, signes d'irritation péritonéale.

Laparotomie. Ulcère perforé incomplètement protégé par des adhérences épiploïques. En détachant les adhérences, on découvre la perforation. Impossibilité de la suturer en raison de sa situation profonde. Tamponnement. Agrandissement de l'ulcère par contact du suc gastrique. Fistule gastrique. Le contenu de l'estomac s'écoule en totalité. En cinq semaines, 3 tentatives de suture de la perte de substance. Aucun résultat. Mort par inanition.

79. — Page. A case of perforating ulcer of the stomach; laparotomy; recovery. *Lancet*, 1896, I, p. 1427.

Laparotomie six heures après la perforation d'un ulcère situé sur la paroi antérieure de l'estomac. Grattage des bords. Suture. Toilette péritonéale. Drainage. Guérison.

80. — Parker. The operative treatment of ulcer of the stomach. *Annals of Surgery*, 1896, June.

F., vingt-cinq ans. Symptômes d'ulcère gastrique. Sensibilité de la région épigastrique. Laparotomie. Adhérences entre estomac et foie. En les libérant, déchirure de l'ulcère. Pas de suture. Tamponnement. Fistule consécutive. Guérison au bout de quatre mois.

81. — Strauch. *Operative Heilung eines frei in die Bauchhöhle perforirenten Ulcer Ventriculi. Deut. med. Woch.*, 1896, p. 551.

F., dix-huit ans. Chlorose et troubles digestifs depuis l'âge de quinze ans.

Régime sévère depuis une huitaine. A huit heures et demie du matin, en balayant un escalier, et en se baissant, douleur subite dans la région de l'estomac. Elle dit avoir eu la sensation de « quelque chose qui s'était écoulé de haut en bas dans son ventre ». Un vomissement de mucosités gastriques. État de collapsus, facies pâle. Pouls petit, 100 à 104. Douleur vive à l'épigastre, un peu à gauche de la ligne médiane. Rigidité des parois. Matité dans les parties déclives. Vers le soir, ballonnement, signes de péritonite commençante.

Laparotomie, neuf heures après début des accidents. Exsudats fibrineux entre le foie et l'estomac. En soulevant le foie, on découvre une perforation des dimensions d'une lentille, sur la face antérieure du cardia, au-dessous du diaphragme. Pendant la recherche, écoulement d'une certaine quantité de liquide gastrique bilieux. Excision de l'ulcère. Suture Czerny-Lembert. Point de péritonite. Nettoyage à sec. Guérison.

82-84. — A. THOMPSON. Operative interference in perforated ulcer of the stomach. *Lancet*, 1896, II, p. 11 et p. 486.

1. F., vingt-sept ans ; depuis des années, par intervalles, symptômes d'ulcère gastrique. Subitement, douleurs vives, malaise sans vomissements, collapsus. Rigidité de la paroi abdominale, disparition presque complète de la matité hépatique. Diagnostic : ulcère perforé. Laparotomie ; ni péritonite, ni perforation ; cicatrice adhérente sur la paroi stomacale antérieure. Les manifestations durent encore pendant quatre jours, puis guérison.

2. H., quarante-cinq ans ; troubles gastriques depuis cinq ans. Melæna. Hématémèse ; douleur subite dans l'abdomen. Syncope. Collapsus. Extrémités froides. Pouls imperceptible. Abdomen aplati, parois dures, rigides. Matité hépatique disparue. Diagnostic : Perforation d'ulcère gastrique. Laparotomie six heures après la perforation. Epanchement de gaz et de liquide jaune sale dans la cavité péritonéale. Perforation des dimensions d'un crayon, sur la paroi antérieure du pylore. Lavage à l'eau boriquée. Suture de Lembert. Collection purulente derrière l'intestin et le foie. Drainage par la région lombaire et incision sus-pubienne, drainage du petit bassin. Mort le dix-septième jour par dépérissement. Pneumonie septique, nombreux petits abcès dans le poumon ; dans la cavité abdominale, tout s'est trouvé en parfait état, mais on trouva un rétrécissement marqué de l'orifice pylorique.

3. H., quarante et un ans. Antécédents gastriques. Subitement, douleur vive au niveau de l'ombilic, vomissements. Abdomen légèrement distendu. Respiration abdominale nulle. Palpation douloureuse avec maximum à l'ombilic. La matité hépatique n'est pas diminuée. Diagnostic : Étranglement interne. Laparotomie, vingt-quatre heures après le début des accidents. Gaz et contenu gastrique, fragments d'œufs dans le péritoine. Perforation siégeant sur la paroi antérieure de l'estomac, près de la petite courbure et du cardia. Suture. Drain en verre dans la cavité de Douglas par une incision sus-pubienne. Guérison. Abcès de la paroi.

85-86. — WEIR et FOOTE. The surgical treatment of round ulcer of the stomach and its sequelæ. *Med. News*, 1896, April and May, p. 449.

1. F., dix-sept ans. Troubles gastriques antérieurs. Pendant son travail, douleur vive dans région de l'estomac ; celui-ci devait être vide, car il y eut, peu auparavant, un vomissement du café qui venait d'être pris. La malade se remet et rentre chez elle.

Facies abdominal. Pouls 120. Grande sensibilité au palper de la région épigastrique, tension des parois, pas de tympanisme.

Laparotomie, onze heures et demie après le début des accidents. Paroi antérieure de l'estomac soudée en partie au foie. En la libérant, issue de gaz, découverte d'une perforation. Suture par points de Lembert en plusieurs plans. Toilette péritonéale à sec. Réunion de la paroi abdominale.

Vomissements pendant deux jours encore, pendant lesquels alimentation exclusivement rectale. Guérison.

2. Malade traité pendant deux jours pour une appendicite. Péritonite généralisée. Laparotomie. Perforation d'un ulcère de l'estomac. Drainage par l'incision iliaque. Mort dix heures après l'opération.

(*A suivre.*)

CONTRIBUTION A L'ÉTUDE
DES IMPOTENCES FONCTIONNELLES
CONSÉCUTIVES AUX TRAUMATISMES ARTICULAIRES

AMYOTROPHIES RÉFLEXES
ALTÉRATIONS DES CENTRES TROPHIQUES SPINAUX
TRAITEMENT DES AFFECTIONS ARTICULAIRES TRAUMATIQUES

PAR MM.

MALLY, Professeur à l'École de Médecine de Clermont-Ferrand. et **L. RICHON**, (Noisiel-sur-Marne) Ex-Médecin-major de l'Armée.

(*Suite* [1].)

Obs. XXII. — *Fracture de l'extrémité inférieure du fémur gauche avec hémarthrose du genou gauche. Amyotrophies réflexes. Electrothérapie. Guérison.*

Árg... Jean-Baptiste, vingt-deux ans, du 5e génie, à la suite d'une chute survenue le 24 avril 1902, a été traité à l'hôpital militaire de Versailles pour une fracture de l'extrémité inférieure du fémur gauche avec volumineuse hémarthrose du genou; il fut immobilisé en gouttière pendant deux mois et traité par le chauffage articulaire dans l'air sec à 110° (quinze séances d'une demi-heure). La fracture était incomplète et l'impotence n'était pas absolue. On lui fit du massage du genou et des muscles de la cuisse, mais pas d'électrisation. Le 10 juillet, il partait en congé de convalescence de deux mois.

A ce moment, l'impotence fonctionnelle était très accusée, le malade pouvait à peine s'appuyer sur sa jambe et se fatiguait très rapidement.

C'est au cours de sa convalescence, à Clermont-Ferrand, qu'il vint nous demander de le radiographier, ce qui permit de constater l'existence d'une fracture du fémur par torsion, restée probablement incomplète et dont le trait oblique, articulaire en bas, remontait jusqu'au milieu du fémur. Le membre s'est consolidé en rotation externe de plusieurs degrés avec un cal très volumineux auquel le malade attribue son impotence.

L'état général est excellent.

Un examen attentif du malade, que nous avions fait admettre à l'hospice mixte, nous permit d'affirmer que l'impotence actuelle était bien plutôt attribuable à l'atrophie réflexe des muscles de la cuisse et d'en prédire la guérison.

1. Voir le numéro de juillet 1904.

L'événement nous donna raison.

Le 8 octobre 1902, nous trouvions les symptômes suivants :

Claudication légère.

Pas de raccourcissement du fémur mesuré de l'interligne du genou au sommet du grand trochanter.

Pas de raideur du genou, dont la flexion est complète.

Pas trace d'hydarthrose.

Bien que les mensurations ne montrent pas de différence dans la circonférence des deux cuisses, il existe de l'atrophie des muscles de la cuisse et surtout du vaste interne (le volume du cal compense la diminution de volume des muscles).

Caractères de l'atrophie musculaire :

Pas d'exagération du réflexe rotulien.

Pas d'exagération de l'excitabilité mécanique des muscles.

Diminution de l'excitabilité faradique du vaste interne : à droite, 11 centimètres; à gauche, 10 centimètres.

Diminution de l'excitabilité galvanique des muscles de la cuisse (pas de modification pour le jambier antérieur) :

KFS minima :

	A DROITE (côté sain).	A GAUCHE
Vaste interne	21 volts, 4 mA.	25 volts, 5 mA.
	0,084 watt	0,125 watt
Vaste externe	22 volts, 4 mA.	25 volts, 5 mA.
	0,088 watt	0,125 watt

Diminution de la résistance électrique :

	A DROITE (côté sain).	A GAUCHE
Pour le vaste interne	5.250 ohms	5.000 ohms
Pour le vaste externe	5.500 —	5.000 —

Dès ce jour, le malade est soumis au traitement électrique suivant :

Bain statique quotidien de quinze à vingt minutes, frictions électriques sur la région dorso-lombaire et étincelles sur les muscles de la cuisse.

Le 20 octobre, après douze jours de traitement, la diminution de l'excitabilité galvanique est déjà moindre.

KFS minima :

	A DROITE (côté sain).	A GAUCHE
Vaste interne	22 volts, 3,5 mA.	26 volts, 4 mA.
	0,077 watt	0,104 watt

La diminution de la résistance n'a pas varié :

6,285 ohms 6,000 ohms.

Le 3 novembre (vingt-six jours d'électrothérapie), il n'y a plus de diminution de l'excitabilité faradique.

La différence d'excitabilité galvanique des muscles à droite et à gauche s'est encore atténuée :

	A DROITE (côté sain).	A GAUCHE
Vaste interne.....	20 volts, 3,5 mA.	24 volts, 3,5 mA.
	0,070 watt	0,084 watt

La résistance électrique a augmenté du côté malade ; elle est un peu plus grande que du côté sain :

5.714 ohms 6.857 ohms.

Le malade marche beaucoup mieux, la claudication est moins accentuée.

Le 27 novembre, après cinquante jours de traitement, l'amélioration fonctionnelle est très marquée. La marche est beaucoup plus correcte, avec une claudication insignifiante ; le malade se plaint seulement de souffrir un peu au niveau du cal après une journée de marche. Il n'y a pas d'hydarthrose. Les mouvements ont toute leur étendue.

nO ne note ni troubles trophiques, ni diminution de volume de la cuisse

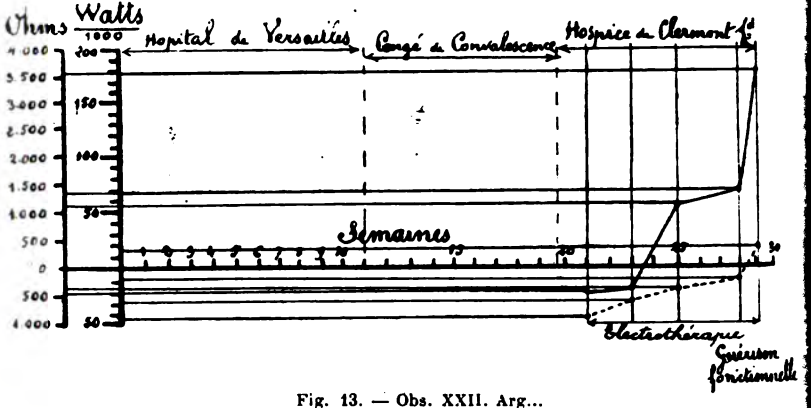

Fig. 13. — Obs. XXII. Arg...
—— Courbe des différences de résistance électrique.
---- Courbe des différences d'excitabilité faradique.
(Vaste interne).
[Voir l'explication du graphique au chapitre III].

appréciable à la vue ou décelable par les mensurations, ni phénomènes spasmodiques.

L'excitabilité faradique n'est plus diminuée.

La diminution de l'excitabilité galvanique est minime :

	A DROITE (côté sain).	A GAUCHE
Vaste interne.....	15 volts, 3,5 mA.	18 volts, 3,25 mA.
	0,052 watt	0,058 watt

Pendant que survenait cette guérison fonctionnelle, la résistance électrique augmentait du côté malade et devenait même plus grande que du côté sain. A droite, 4285 ohms ; à gauche, 5 538.

Enfin, le 6 décembre (soixante jours d'électrothérapie), alors que l'amélioration s'est encore accentuée, on constate qu'il y a maintenant de l'hyperexcitabilité galvanique du côté malade :

	A DROITE (côté sain).	A GAUCHE
Vaste interne.....	16 volts, 2,5 mA.	15 volts, 1,5 mA.
	0,040 watt	0,022 watt

et que la résistance électrique a encore augmenté de ce même côté.

A DROITE (côté sain).	A GAUCHE
6.400 ohms.	10.000 ohms.

Les variations de la résistance et de l'excitabilité électrique, parallèles à l'amélioration fonctionnelle, ressortent avec évidence de la lecture du graphique ci-contre (fig. 13).

Le traitement est interrompu et le malade part en convalescence. La guérison est complète et il pourra reprendre son service au 5e génie d'abord, dans une compagnie de chemins de fer ensuite.

Obs. XXIII. — *Hémo-hydarthrose du genou droit. Amyotrophies réflexes. Electrothérapie. Amélioration fonctionnelle rapide.*

Rev..., vingt-trois ans, soldat au 121e, n'a aucun antécédent nerveux, mais a exercé pendant huit mois avant son incorporation le métier de voyageur en liqueurs et présente quelques signes d'éthylisme (tremblement, sommeil très léger).

Le 14 octobre 1902, au soir, en faisant un saut en longueur, il tombe sur la jambe droite en flexion forcée. Son genou enfle rapidement pendant la nuit, et, le lendemain, il présente un épanchement de volume moyen. Il entre à l'hôpital le 18.

Du 19 au 28 octobre, il est soumis quotidiennement au traitement par le chauffage articulaire dans l'air chaud à 120° pendant une heure (en tout, dix séances); dans l'intervalle, repos et compression légère ; on cesse, en raison des brûlures superficielles survenues au mollet. L'épanchement avait presque complètement disparu. Dès ce moment, il se lève chaque jour quelques instants pour se mettre à table. Depuis le 10 novembre, il se lève presque toute la journée, le genou légèrement comprimé par une genouillère élastique. Claudication légère.

Le 17 novembre, nous ne trouvons plus d'épanchement intra-articulaire.

L'atrophie de la cuisse droite est manifeste, surtout au niveau de la saillie du vaste interne.

Les mensurations donnent :

	A GAUCHE	A DROITE
A 10 cm. au-dessus de la pointe de la rotule.....	39 cm.	38 cm.
A 20 cm. — —	50 cm.	48 cm.

Le réflexe rotulien droit est légèrement exagéré.

L'excitabilité mécanique des vastes interne et externe est très exagérée.

L'excitabilité faradique est diminuée :

à gauche, 10 centimètres ; à droite, 8 cm. 5.

Courant galvanique. KFS minima :

	A GAUCHE (côté sain).	A DROITE
Vaste interne.....	19 volts, 2,5 mA.	17 volts, 5 mA.
	0,047 watt	0,085 watt

La résistance électrique $R = \frac{E}{I}$, calculée d'après ces recherches, donne à gauche 7 600 ohms, à droite, 3 400 ; elle est donc très diminuée.

Nous avons calculé également : 1° la résistance nuque-condyle interne du fémur avec un courant de 15 volts passant pendant une minute, ce qui nous a donné :

à gauche.....	15 volts	1,75 mA.,	soit 8,570 ohms de résistance
et à droite.....	15 volts	5 mA.,	soit 3,000 ohms.

Pour le côté droit, au bout de 50 secondes, alors que l'ampèremètre était stationnaire depuis 30 secondes environ à 4 milliampères, brusquement la résistance a diminué et l'aiguille est montée à 5 milliampères.

2° La résistance nuque-point moteur du vaste interne avec un courant de 15 volts, passant pendant une minute, ce qui nous a donné :

à gauche.....	15 volts	1,5 mA.,	soit 10.000 ohms.
à droite.....	15 volts	3,25 mA.,	soit 4.615 —

Les résultats des trois procédés sont concordants ; la résistance électrique est très diminuée du côté malade.

A dater de ce jour, 17 novembre, et jusqu'au 25, le malade est tous les jours soumis au traitement suivant : bain statique d'une durée d'un quart d'heure, révulsion électrique sur la colonne dorso-lombaire, étincelles sur les muscles de la cuisse droite.

L'amélioration est très rapide et lorsque le malade part en convalescence, le 25 novembre, il marche beaucoup mieux ; la très légère claudication est due à ce qu'il n'a pas encore confiance dans la solidité de son genou.

L'atrophie est beaucoup moins accusée :

	A GAUCHE	A DROITE
A 10 cm. au-dessus de la pointe de la rotule.....	40 cm.	395 mm.
A 20 cm. — —	50 cm.	50 cm.

La saillie du vaste interne est encore un peu aplatie.

Le réflexe rotulien n'est pas plus vif à droite, mais l'excitabilité mécanique du vaste interne est encore exagérée.

L'excitabilité faradique est encore un peu plus faible à droite :

à gauche, 10 centimètres ; à droite, 9 cm. 5.

L'excitabilité galvanique est à peu près la même des deux côtés :

	A GAUCHE (côté sain).	A DROITE
Vaste interne.....	17 volts, 2,5 mA.	15 volts, 3 mA.
	0,042 watt	0,045 watt

Le calcul de la résistance montre qu'elle est encore diminuée à droite, côté malade :

A gauche, 6 800 ohms ; à droite, 5 000.

Là encore l'amélioration fonctionnelle s'est accompagnée du relèvement de la résistance électrique qui tend à se rapprocher de celle du côté sain.

Obs. XXIV. — *Fracture transversale de la rotule gauche par coup de pied de cheval. Hémarthrose. Chauffage articulaire et immobilisation. Traitement précoce par le bain statique. Amyotrophies réflexes restées peu intenses malgré la gravité de la lésion. Guérison fonctionnelle.*

Fr... Pierre, réserviste, reçoit, le 12 novembre 1902, sur la rotule gauche, un coup de pied de cheval ; on constate l'existence d'une fracture de la rotule sans grand écartement et le développement rapide d'une volumineuse hémarthrose.

Le diagnostic est confirmé par la radiographie ; les fragments ne sont écartés que d'un demi-centimètre. La suture osseuse est jugée inutile et on se contente de traiter l'hémarthrose.

Dès le 14 novembre (2e jour), un premier examen met en évidence les signes de l'amyotrophie réflexe du triceps crural.

Exagération du réflexe rotulien.

Excitabilité mécanique du vaste interne notablement augmentée.

Diminution de l'excitabilité faradique :

A droite (côté sain), 8 centimètres ; à gauche, 7 centimètres.

Diminution de l'excitabilité galvanique :

	A DROITE	A GAUCHE
Vaste interne	20 volts, 1,75 mA.	24 volts, 4 mA.
	0,035 watt	0,096 watt

Diminution de la résistance électrique :

A droite, 11 428 ohms ; à gauche, 6 000 ohms.

Dès le 17 novembre, on commence l'électrothérapie. Tous les jours, le malade est amené sur un brancard sur le tabouret statique ; le traitement comprend le bain d'électricité statique d'un quart d'heure avec frictions électriques sur la colonne dorso-lombaire pendant quelques minutes et friction électrique avec la boule de bois sur les muscles de la jambe et de la cuisse gauches. Ce traitement sera continué jusqu'à la sortie du malade.

A partir du 25 novembre, pour traiter l'hémarthrose, à l'immobilisation en gouttière, on ajoute des séances quotidiennes de chauffage articulaire dans l'air sec à 120° pendant une heure.

Le 28 novembre, les symptômes observés sont à peu près les mêmes ; l'atrophie se mesure par une diminution de 2 centimètres dans la circonférence de la cuisse à 15 centimètres au-dessus de la pointe de la rotule. La diminution de l'excitabilité galvanique s'est encore accusée :

	A DROITE (côté sain).	A GAUCHE
Vaste interne	24 volts, 2,25 mA.	33 volts, 6 mA.
	0,054 watt	0,198 watt

La diminution de la résistance reste à peu près la même : 10 666 ohms à droite, 5 500 à gauche.

Le 5 décembre, l'épanchement sanguin a beaucoup diminué ; l'impotence

fonctionnelle reste presque absolue, le malade ne fait que quelques petits mouvements de flexion volontaire sans détacher le talon du lit. L'excitabilité galvanique se mesure par :

	A DROITE (côté sain).	A GAUCHE
Vaste interne.....	29 volts, 4 mA.	36 volts, 7,5 mA.
	0,116 watt	0,270 watt

Résistance électrique :

A droite, 7 250 ohms ; à gauche, 4 800 ohms.

Le 12 décembre, la différence d'excitabilité est sensiblement atténuée :

	26 volts, 3,5 mA.	26 volts, 5,5 mA.
	0,091 watt	0,143 watt

Elle l'est encore plus le 19 décembre :

	33 volts, 4,5 mA.	33 volts, 5 mA.
	0,148 watt	0,165 watt

La résistance électrique se relève du côté gauche :

A droite, 7 333 ohms ; à gauche, 6 600 ohms.

La diminution d'excitabilité faradique est toujours la même.

Le 30 décembre, l'amélioration fonctionnelle est très sensible. Le genou peut se fléchir facilement à 90°. Le malade se tient debout assez longtemps dans la journée et descend seul à la salle d'électrothérapie.

Localement, il n'existe plus qu'un léger empâtement articulaire. La rotule est un peu élargie, il n'y a pas de mobilité appréciable des deux fragments l'un sur l'autre. On cesse les séances de chauffage articulaire.

L'atrophie musculaire est un peu moindre. A 0 m. 15 au-dessus de la pointe de la rotule, la circonférence de la cuisse mesure 0 m. 365 à droite, 0 m. 35 à gauche. Ses caractères restent les mêmes :

Légère exagération du réflexe rotulien.

Diminution de l'excitabilité faradique d'1 centimètre.

L'excitabilité galvanique est la même à droite et à gauche :

	A DROITE (côté sain).	A GAUCHE
Vaste interne.....	35 volts, 6 mA.	31 volts, 6,5 mA.
	0,210 watt	0,201 watt

La résistance reste diminuée à gauche :

A droite, 5 833 ohms ; à gauche, 4 768 ohms.

Les phénomènes spasmodiques ayant disparu, on excite journellement les muscles atrophiés à l'aide de l'étincelle statique.

A partir de cette date, le malade augmente chaque jour la durée de ses promenades. On continue les séances d'électrothérapie, mais nous voyons, sous l'influence de l'irritation locale produite par la marche et en dépit d'une amélioration fonctionnelle progressive, les signes de l'amyotrophie s'exagérer momentanément.

Le 19 janvier 1903, le malade a encore de la peine à descendre les escaliers, mais la marche en terrain plan est presque normale.

Le réflexe rotulien est légèrement exalté.

L'excitabilité mécanique des muscles est très exagérée.

L'excitabilité faradique est diminuée :

A droite (côté sain), 12 centimètres ; à gauche, 10 cm. 5.

L'excitabilité galvanique est de nouveau très diminuée :

	A DROITE (côté sain).	A GAUCHE
Vaste interne.....	22 volts, 4,5 mA.	26 volts, 8 mA.
	0,099 watt	0,208 watt

La résistance est assez diminuée :

A droite, 4 888 ohms ; à gauche, 3 250 ohms.

Donc, diminution de l'excitabilité galvanique et diminution de la résistance se sont accentuées.

Le 1er février, la situation s'est peu modifiée :

	A DROITE	A GAUCHE
Vaste interne.....	24 volts, 3 mA.	27 volts, 4,5 mA.
	0,072 watt	0,121 watt

Résistance : 8 000 ohms à droite, 6 000 à gauche.

La fonction continue à s'améliorer.

Le 14 février, l'amélioration s'est encore accentuée. La marche est presque normale et le malade descend bien les escaliers. Il ne s'est pas reproduit d'épanchement articulaire. Et pourtant le malade reste debout et marche toute la journée. Il exagère même, à notre avis, ce qui pourrait expliquer que les symptômes relevés par l'exploration électrique s'accusent au lieu de s'amender :

	A DROITE (côté sain).	A GAUCHE
Vaste interne.....	18 volts, 2,5 mA.	25 volts, 6 mA.
	0,045 watt	0,150 watt
	R. = 7.200 ohms	R. = 4.166 ohms
Courant faradique.....	13 centimètres.	12 centimètres.

Le réflexe rotulien et l'excitabilité mécanique des muscles sont encore un peu exagérés à gauche.

L'atrophie musculaire est encore accentuée (3 centimètres de différence dans la circonférence à 0 m. 15 au-dessus de la pointe de la rotule).

Le 18 février :

	A DROITE (côté sain.)	A GAUCHE
Courant faradique.....	12 cm. 5	12 centimètres
— galvanique.....	22,5 volts, 3 mA.	26 volts, 6 mA.
	0,077 watt	0,156 watt
	R. = 7.500 ohms	R. = 4.333 ohms

Le malade quitte l'hôpital le 23 février. La guérison fonctionnelle est complète.

Les résultats de ces multiples examens auxquels a été soumis le malade

sont, en ce qui concerne le vaste interne, résumés dans le graphique ci-dessous (fig. 14).

On y constate que le relèvement de la résistance électrique et le retour de l'excitabilité galvanique des muscles ont été rapides et ont accompagné l'amélioration fonctionnelle très régulièrement pendant la période de repos absolu. Mais dès que la malade a commencé à marcher et progressivement

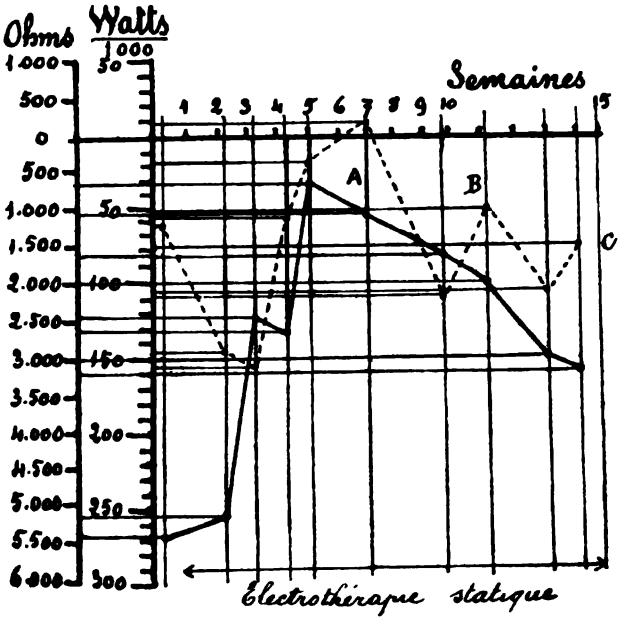

Fig. 14. — Obs. XXIV. Fr...
—— Courbe des différences de résistance électrique.
—— Courbe des différences d'excitabilité faradique.
(Vaste interne).
[Voir l'explication du graphique au chapitre III].

à mesure que la marche était de plus en plus prolongée, résistance et excitabilité ont de nouveau diminué malgré la continuation de l'électrothérapie. Ce graphique est comparable à celui de l'observation XXVI (fig. 22). Il est probable que si l'observation avait pu être prolongée, nous aurions là aussi constaté que cette diminution n'était que passagère et que la guérison définitive se serait accompagnée du retour de l'excitabilité et de la résistance à des chiffres voisins de ceux du côté sain.

Telles sont les onze lésions traumatiques du genou que nous avons eu l'occasion de traiter et d'étudier de juillet 1901 à novembre 1902.

Elles se décomposent en :

4 Hydarthroses, suite d'entorse du genou;

5 Hémarthroses, suite d'entorse du genou ou de violent traumatisme direct;

1 Fracture articulaire de l'extrémité inférieure du fémur, avec hémarthrose;

1 Fracture transversale de la rotule, avec hémarthrose.

Dans les 11 cas, il s'était développé un épanchement séreux ou sanguin dans le genou.

Dans les 11 cas, la lésion articulaire provoqua rapidement l'apparition de l'amyotrophie réflexe; un examen précoce pratiqué le deuxième jour après l'accident (obs. XXIV) nous la montre installée avec tous ses symptômes.

Dans tous les cas où le traitement institué fit disparaître d'une façon précoce et durable l'épanchement intra-articulaire (obs. XVI, XVIII, XXII, XXIII, XXIV), l'amyotrophie guérit. Ou, pour parler plus exactement, la guérison fonctionnelle survint et l'amyotrophie réflexe s'améliora d'une façon très marquée, tout en laissant pourtant pendant longtemps des vestiges faciles à déceler par l'examen : diminution légère de l'excitabilité électrique, faradique et galvanique, diminution de la résistance électrique et persistance des phénomènes spasmodiques (exagération du réflexe rotulien et de l'excitabilité mécanique des muscles). Parfois, tous ces symptômes ne persistaient pas au complet. Il est à remarquer qu'ils disparaissent beaucoup plus vite lorsque le malade a été soumis à un traitement électrique rationnel comme dans l'observation XXII, faisant même place, si l'on prolonge le traitement, à l'hyperexcitabilité passagère à l'égard du courant galvanique et à l'augmentation de la résistance électrique; tandis que le malade qui guérit sans l'intervention de l'électrothérapie (obs. XVI et XVIII) conserve beaucoup plus longtemps (six mois et quatre mois après dans ces observations) les symptômes de l'amyotrophie réflexe.

Dans les cas où, grâce au traitement, on a pu croire tout d'abord à la guérison et où l'épanchement a disparu, mais pour réapparaître dans les mois suivants sous forme chronique (obs. XIX, XX), le retour de l'hydarthrose entraîne le retour de tous les symptômes de l'amyotrophie, qui avaient rétrocédé passagèrement sous l'influence de la guérison momentanée ou par le fait de l'électrothérapie.

Lorsqu'on a affaire à une hydarthrose rebelle à tous les traitements mis en œuvre, comme c'est le cas dans l'observation XIV, l'irritation articulaire persistante engendre des amyotrophies réflexes durables et progressives, caractérisées par la diminution de plus en plus grande de l'excitabilité électrique. L'électrothérapie

ne peut relever cette excitabilité sans cesse déprimée par l'influence réflexe de l'épanchement articulaire. Il n'est pourtant pas inutile d'y avoir recours et les examens successifs prouvent qu'elle n'est pas sans effet sur un ordre de troubles qui gênent beaucoup le malade, nous voulons parler des phénomènes spasmodiques : contracture rapide à la moindre fatigue musculaire, réaction excessive aux excitations de tout ordre : percussion, contraction volontaire ou courant faradique suffisamment intense. Sur ces phénomènes, l'électricité statique avec révulsion lombaire a toujours une influence heureuse et calmante. On trouve encore dans le relèvement habituel de la résistance électrique qui est constant, une preuve indirecte de son efficacité.

Enfin, lorsqu'on se trouve en présence de lésions articulaires avec épanchement déjà ancien, datant de quarante jours (obs. XVII), de sept mois (obs. XV), de vingt-sept mois (obs. XXI), l'amyotrophie est habituellement très accentuée et caractérisée par une grosse diminution de volume du segment de membre et par une diminution très grande de l'excitabilité électrique [pour l'excitabilité galvanique, nous avons trouvé des différences de 0,170 watt (obs. XVII) et de 0,120 watt (obs. XXI]. Elle est assez rebelle pour imposer à l'esprit cette idée qu'il existe peut-être déjà des lésions anatomiques dans les cornes antérieures et qu'elle constitue probablement une lésion définitive. Il est vrai de dire que ces 3 observations n'ont pas pu être continuées pendant assez longtemps pour nous permettre de juger du pronostic véritable. D'autre part, un seul de ces malades (obs. XV) a pu être soumis à un traitement par l'électricité statique et encore pendant un temps très court (un mois). Dans ces conditions, il ne nous est pas possible d'affirmer que l'électrothérapie statique suffisamment prolongée n'aurait pas fini par guérir ces amyotrophies. De l'observation XV, il ressort en tout cas que ce traitement a pour premier effet de diminuer ou de supprimer les troubles spasmodiques (quand on a pu guérir l'épanchement articulaire) et d'améliorer considérablement l'état fonctionnel.

En somme, nous pouvons conclure que les lésions traumatiques du genou accompagnées d'épanchemeut articulaire provoquent toujours l'atrophie réflexe du triceps crural et en particulier du vaste interne, très facile à explorer, — que cette amyotrophie est très précoce, — qu'elle est d'autant plus grave que l'épanchement articulaire aura persisté pendant plus longtemps, — qu'elle devient définitive lorsque l'hydarthrose passe à l'état chronique, — qu'elle guérit au contraire quand l'épanchement articulaire a été, par un

traitement approprié, supprimé d'une façon précoce et durable, — que cette guérison n'est le plus souvent qu'une guérison fonctionnelle, et non pas une *restitutio ad integrum*, l'exploration permettant de déceler pendant très longtemps les symptômes plus ou moins atténués de l'amyotrophie réflexe, — que ces vestiges de l'atrophie réflexe se rencontrent surtout chez les malades qui n'ont pas été soumis à l'électrothérapie, — qu'au contraire, ils disparaissent plus vite sous l'influence de ce traitement, parfois même pour faire place à une hyperexcitabilité électrique passagère, — que dans les cas d'épanchement articulaire ancien et rebelle, l'amyotrophie, elle-même rebelle, retire toujours grand profit de l'électrothérapie statique qui, si elle ne détermine pas la réapparition de l'excitabilité électrique, diminue au moins ou supprime les phénomènes spasmodiques si pénibles et qui tiennent une si large place dans l'impotence fonctionnelle; c'est donc là un bénéfice qui n'est pas négligeable et qui se traduit par une amélioration sensible dans la fonction.

Sur ces 11 observations, le traitement par l'électricité statique n'a été appliqué que 6 fois, en raison des difficultés d'ordre pratique que nous rencontrions, et qui nous ont maintes fois arrêtés. Mais en présence des excellents résultats obtenus dans l'observation XXII, nous avons décidé de faire descendre quotidiennement, en brancard, les malades atteints de lésions du genou et de placer le brancard sur le tabouret statique pour imposer au malade le moins de mouvements possible. Nous n'avons eu qu'à nous louer de cette méthode.

6° **Cou-de-pied.** — Nous sommes également assez riches en observations complètes de traumatismes du cou-de-pied. C'est d'ailleurs en approfondissant l'étude d'une grave lésion de cette articulation : la fracture de Dupuytren[1], que nous avons songé à entreprendre une étude d'ensemble des amyotrophies réflexes d'origine articulaire.

Après avoir rapporté en les résumant les quatre observations déjà publiées par nous dans le travail ci-dessus rappelé, nous en publions huit autres inédites, dans l'ordre où elles se sont présentées à notre examen. Nous verrons qu'elles concernent les unes des fractures articulaires de divers types, les autres des entorses plus ou moins graves.

1. Mally et Richon, *De la fracture de Dupuytren. Moyens de contention. Amyotrophies réflexes. Déviation secondaire. Consolidation vicieuse. Revue de Chirurgie*, août, septembre, octobre 1902.

Obs. XXV (résumée)[1]. — *Fracture de Dupuytren du pied droit et hydarthrose traumatique du genou droit. Amyotrophies réflexes graves et persistantes.*

S... Émile, vingt-deux ans, soldat au 92e, tombe le 19 juillet sur le pied droit porté en violente abduction. Arrachement de la malléole interne, fracture du péroné au-dessus des ligaments tibio-péroniers, diastasis.

Après application d'une gouttière plâtrée et d'un scultet mal supportés, nous appliquons une solide gouttière plâtrée, maintenue jusqu'à dessiccation

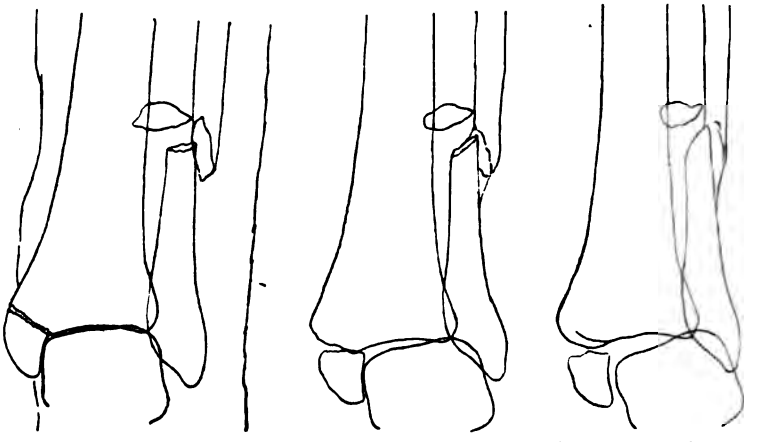

Fig. 15. — Après réduction, dans l'appareil plâtré. Fig. 16. — Après un mois de marche modérée. Fig. 17. — Après quatre mois de marche modérée.
[D'après les radiographies calquées et réduites à 1/2.]

par une attelle interne de Dupuytren. La réduction contrôlée par la radiographie est aussi complète que possible (v. fig. 15).

Le 23 septembre (deux mois après l'accident), la gouttière est enlevée. Consolidation en bonne position. Raideurs articulaires du genou et du cou-de-pied.

Ne connaissant pas alors les dangers des manœuvres violentes sur ces articulations enraidies, nous pratiquons la mobilisation brusque du genou qui lui rend toute l'étendue des mouvements de flexion; nous commençons la mobilisation progressive de l'articulation tibio-tarsienne et nous prescrivons des séances quotidiennes de faradisation localisée et de massage des muscles de la jambe et de la cuisse. Même sous le chloroforme, la flexion forcée du cou-de-pied ne dépasse pas l'angle droit.

Le 15 octobre, on supprime les faradisations qui provoquent des réactions excessives des muscles.

Le 4 novembre, l'impotence fonctionnelle est très accusée ; en dehors de la gêne occasionnée par les raideurs articulaires et par l'hydarthrose du genou, une grande part de l'impotence revient à l'atrophie musculaire qui

1. Observation publiée *in extenso* dans notre mémoire « Sur la fracture de Dupuytren ». *Revue de Chirurgie*, 1902, page 196.

est très prononcée, et à son caractère spasmodique développé par la moindre fatigue.

Les mensurations donnent

	A GAUCHE (côté sain.)	A DROITE
Pour le mollet	30 cm.	29 cm.
Pour la cuisse à 10 cm. au-dessus de la rotule	385 mm.	36 cm.

Cette atrophie présente tous les caractères de l'atrophie réflexe d'origine articulaire.

On supprime dès ce jour toutes les excitations locales (massage, mobilisation, faradisation) et on institue au contraire le traitement sédatif suivant :

Bain d'électricité statique de quinze minutes environ et, pendant ce bain, frictions électriques sur la région dorso-lombaire.

A cette date, une radiographie (v. fig. 16) montre qu'il y a un peu de déviation secondaire en valgus.

Le 19 novembre, après quinze jours de traitement, l'amélioration n'est pas encore très sensible. L'hydarthrose du genou est assez volumineuse. L'atrophie est aussi accusée.

L'excitabilité faradique est très diminuée :

A gauche, 12 centimètres ; à droite, 9 centimètres.

L'excitabilité galvanique est aussi très diminuée :

KFS minima.

	A GAUCHE (côté sain.)	A DROITE
Jambier antérieur	24 volts, 5,5 mA.	36 volts, 12 mA.
	0,132 watt	0,432 watt
Jumeau interne	30 volts, 8 mA.	44 volts, 12 mA.
	0,240 watt	0,528 watt
Vaste interne	24 volts, 7,5 mA.	33 volts, 12 mA.
	0,180 watt	0,396 watt

Les phénomènes spasmodiques se sont amendés.

La trépidation épileptoïde du pied a disparu.

S'il l'on calcule la résistance électrique d'après les chiffres ci-dessus, on voit qu'elle est diminuée du côté malade, malgré les chiffres apparemment contradictoires que l'on obtient si on laisse passer le courant une minute ; c'est que les vaso-moteurs réagissent différemment du côté malade et du côté sain.

Toujours est-il qu'avec ces chiffres nous obtenons :

	A GAUCHE (côté sain.)	A DROITE
Pour le jambier antérieur	4.363 ohms	2.888 ohms
Pour le jumeau interne	3.750 —	3.666 —
Pour le vaste interne	3.200 —	2.750 —

donc, diminution de la résistance.

Le 17 décembre, après un mois et demi de traitement électrique, l'hydarthrose persiste toujours. L'atrophie réflexe persiste avec les mêmes caractères ; l'excitabilité électrique, faradique ou galvanique reste diminuée dans les mêmes proportions. Mais les phénomènes spasmodiques se sont encore amendés ; l'exagération du réflexe rotulien et de l'excitabilité mécanique des muscles est moins accusée.

Le 4 janvier, l'état est encore le même. Pourtant, si le malade ne marche pas mieux, il peut marcher plus longtemps sans ressentir aussi vite la fatigue et sans voir apparaître les crampes que provoquait au début le travail musculaire.

L'excitabilité faradique reste très diminuée, 2 centimètres.

L'excitabilité galvanique est aussi diminuée qu'au premier examen, plus pour le vaste interne :

KFS minima.

	A GAUCHE (côté sain.)	A DROITE
Jambier antérieur	22 volts, 7 mA.	38 volts, 10 mA.
	0,154 watt	0,380 watt
Jumeau interne	25 volts, 8 mA.	36 volts, 12,5 mA.
	0,200 watt	0,450 watt
Long péronier latéral	10 volts, 5 mA.	32 volts, 10 mA.
	0,050 watt	0,320 watt
Vaste interne	15 volts, 8 mA.	40 volts, 14 mA.
	0,120 watt	0,560 watt

Les phénomènes spasmodiques sont à peu près éteints.

Si nous calculons la résistance électrique, nous constatons qu'elle est maintenant augmentée du côté malade (le jumeau interne seul fait exception).

	A GAUCHE (côté sain.)	A DROITE
Jambier antérieur	3.142 ohms	3.800 ohms
Jumeau interne	3.125 —	2.880 —
Long péronier latéral	2.000 —	3.200 —
Vaste interne	1.875 —	2.857 —

L'impotence fonctionnelle persiste avec ses caractères : raideur de l'articulation tibio-tarsienne, déviation secondaire en valgus qui s'est accentuée avec la marche (v. fig. 17), hydarthrose du genou, atrophie réflexe des muscles de la jambe et de la cuisse, cette dernière cause moins gênante en raison de la disparition des phénomènes spasmodiques.

Le malade est retraité.

Un dernier examen pratiqué le 21 mai 1902 (dix mois après l'accident) donne les résultats suivants :

L'état fonctionnel s'est un peu amélioré en raison de la diminution de l'hydarthrose du genou traitée par le chauffage articulaire et en raison de la plus grande mobilité de la tibio-tarsienne. Pourtant, l'impotence fonction

nelle est encore très notable. L'atrophie est surtout prononcée à la cuisse ; il y a 3 centimètres de moins à gauche, à 10 centimètres au-dessus de la rotule.

L'atrophie réflexe de la jambe s'est un peu amendée.

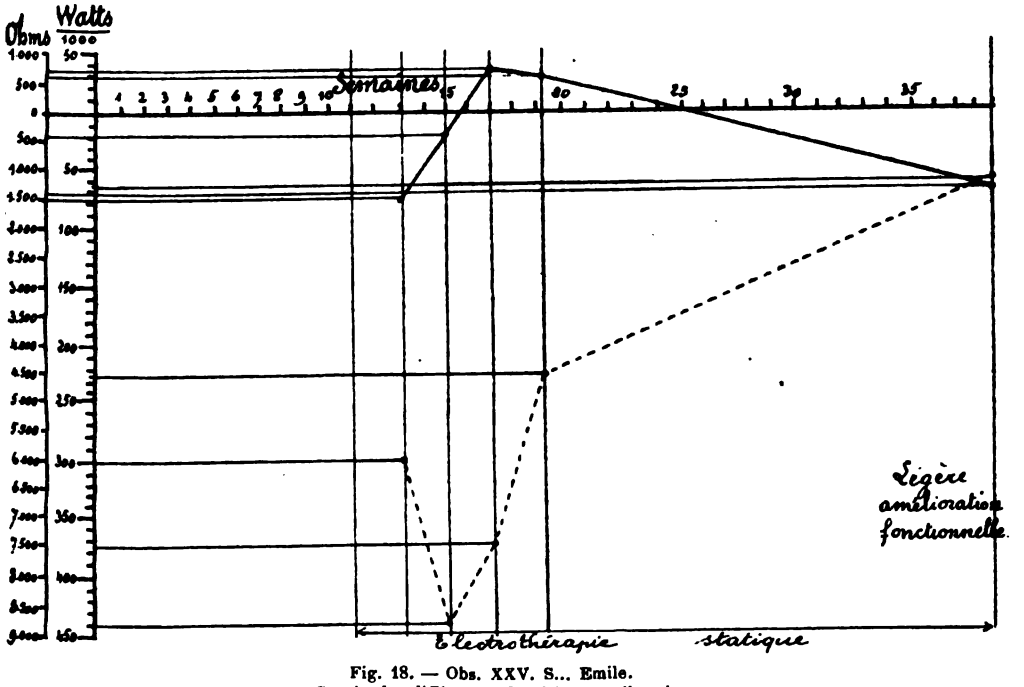

Fig. 18. — Obs. XXV. S... Emile.
— Courbe des différences de résistance électrique.
---- Courbe des différences d'excitabilité galvanique.
(Jambier antérieur.)
[Voir l'explication du graphique au chapitre III.]

L'excitabilité galvanique du jambier antérieur est moins diminuée :

	A GAUCHE (côté sain.)	A DROITE
Jambier antérieur.....	20 volts, 5 mA.	21 volts, 8 mA.
	0,100 watt	0,168 watt

L'atrophie réflexe de la cuisse, sans cesse accrue par l'hydarthrose persistante du genou, s'est encore aggravée : le réflexe rotulien est très exagéré et la diminution de l'excitabilité galvanique est plus accentuée :

	A GAUCHE (côté sain.)	A DROITE
Vaste interne.....	15 volts, 3 mA.	32 volts, 16 mA.
	0,045 watt	0,512 watt

La résistance électrique est très diminuée pour le vaste interne : 5 000 ohms à gauche (côté sain), 2 000 ohms à droite.

Mais elle est aussi diminuée pour le jambier antérieur :

4 000 ohms à gauche, 2 000 ohms à droite, malgré l'amélioration de l'atrophie réflexe de la jambe et malgré le retour de l'excitabilité galvanique du jambier.

Ce fait tient certainement à l'hydarthrose chronique du genou.

Le graphique ci-dessus (fig. 18) résume les explorations successives du jambier antérieur. Dans ce cas encore, retour de l'excitabilité électrique et amélioration fonctionnelle ont été parallèles.

(*A suivre.*)

BIBLIOGRAPHIE

Chirurgie nerveuse d'urgence, par le Dr **A. Chipault**. *Actualités médicales*, J.-B. Baillière fils (1 vol.), 1904

Dans ce petit volume de 95 pages, malheureusement dénué de toute figure, l'auteur étudie ce qu'il appelle la chirurgie nerveuse d'urgence; évidemment le cadre de cette chirurgie est très limité et ne comprend guère que les trépanations pour traumatisme ou injections endo-crâniennes et les sutures de nerfs périphériques : certaines opérations sur le rachis et la moelle sont rangées par Chipault parmi les opérations d'urgence; c'est peut-être aller un peu loin. Les indications opératoires et la technique sont rapidement traitées pour chaque cas particulier, d'une façon peut-être trop sommaire, mais le cadre du livre ne permettait guère de faire plus.

P. Lecène.

Traitement de l'appendicite aigue, par le Dr **V. Mahar**. Thèse de Paris, J.-B. Baillière fils, 1904.

Cette thèse toute récente de Mahar, sur le traitement de l'appendicite aiguë, est un travail original et intéressant, malgré la banalité actuelle du sujet, car l'auteur a eu soin de recueillir des statistiques intégrales d'opérateurs tant français qu'étrangers (Routier, Walther, Sonnenburg, Keen, Mayo-Robson, etc.), au lieu de recueillir des observations prises au hasard. De cette façon il est en droit de tirer des conclusions fermes et solides des statistiques qu'il rapporte : ces conclusions sont d'ailleurs celles admises à peu près par tous aujourd'hui ; au début il y a une période d'opérabilité précoce, avant la 36e heure ou au plus la 48e après le début des accidents : l'opération faite à cette période est le traitement idéal de l'appendicite aiguë, la mortalité étant très minime; passé les 48 premières heures, il ne faut intervenir que si une indication urgente l'impose; dans tous les autres cas, le mieux est d'attendre que la crise soit passée, pour opérer à froid en toute sécurité.

P. Lecène.

Le syndrome adénoïdien (ozène, végétations adénoïdes, appendicite chronique), par **J. Delacour**. Thèse de Paris, 1904, chez Maloine.

L'auteur rapproche dans une étude d'ensemble ces différentes affections

frappant le tissu adénoïde. Il les considère comme la conséquence d'une insuffisance relative de la glande thyroïdienne : aussi, en dehors du traitement chirurgical, conseille-t-il comme moyen thérapeutique général l'opothérapie thyroïdienne, qui surtout contre l'ozène aurait donné des résultats encourageants.

DUJARIER.

CLINIQUE CHIRURGICALE, par le Prof. LE DENTU. Paris, J.-B. Baillière, 1904, 1 vol.

Ce volume de 632 pages, orné de 45 figures, renferme les cliniques chirurgicales faites par le professeur Le Dentu depuis huit ans environ. L'ouvrage débute par une importante leçon d'ouverture du cours de clinique chirurgicale, faite à l'Hôtel-Dieu le 22 avril 1904 ; nous signalerons ensuite, parmi bien d'autres, d'intéressantes leçons sur l'anesthésie générale, le choc traumatique, l'hypertrophie diffuse des os de la face, les myosites infectieuses, les synovites tendineuses syphilitiques, la lithiase salivaire, l'épithélioma leucoplasique de la langue, l'occlusion de l'intestin, les néoplasmes rares du type conjonctif de l'utérus, etc. La lecture de toutes ces leçons cliniques, fort documentées, et traitant en général de questions à l'ordre du jour, est des plus instructives, et ce livre fait grand honneur à l'École chirurgicale de Paris.

P. LECÈNE.

LA PROSTATECTOMIE DANS L'HYPERTROPHIE DE LA PROSTATE, par **R. Proust**. 1 vol., Maud, 1904, Paris.

Ce livre est un véritable monument élevé à la prostatectomie dont l'auteur a fait depuis quelques années son sujet de prédilection; il est presque superflu de rappeler ici la part considérable qu'a prise Proust dans l'introduction en France de la prostatectomie périnéale appliquée au traitement de l'hypertrophie de la prostate : on peut dire que c'est seulement depuis les communications nombreuses et les travaux de Proust et Gosset que la prostatectomie périnéale a vraiment conquis son droit de cité en France et qu'elle est devenue aujourd'hui une opération classique, parfaitement réglée dans tous ses détails.

On trouvera dans ce livre de 490 pages un exposé absolument complet de la question du traitement radical de l'hypertrophie prostatique; la partie anatomique et anatomo-pathologique est traitée avec un soin particulier; viennent ensuite les descriptions des techniques opératoires des différents procédés périnéaux et sus-pubiens.

De nombreuses observations détaillées ou résumées en tableaux complètent l'ouvrage et lui donnent une valeur considérable. Ajoutons que

l'iconographie est particulièrement soignée et nous conclurons en disant que ce livre fait le plus grand honneur à Proust et à l'École de Necker, dont il est l'un des élèves les plus brillants.

P. Lecène.

Lehrbuch der speziellen chirurgie, von Dr **F. König**. 2 vol., 1904, Hirschwald, Berlin.

Les deux premiers volumes de l'important traité, absolument classique et digne de l'être, de König viennent de paraître; ils seront complétés dans le courant de l'année présente par un troisième volume. C'est la 8e édition de l'ouvrage du Professeur König, de Berlin, et le succès si légitime de ce livre a forcé l'auteur à en étendre les dimensions : les deux volumes actuellement publiés comprennent toute la chirurgie spéciale, clinique et opératoire, de la tête, du cou, du thorax, de l'abdomen et des organes génitaux de l'homme; de nombreuses figures illustrent le texte et en rendent la lecture plus facile. Le livre est absolument au courant des plus récents progrès de la chirurgie et il serait superflu d'en faire davantage l'éloge.

P. Lecène.

Paraffin injektionen, *Theorie und Praxix*, von Dr **A. Stein**. 1 vol., Enke, Stuttgart, 1904.

Ce volume de 166 pages, orné de 81 figures, contient l'exposé complet de l'état actuel de la question des injections de paraffine, faites dans un but de prothèse. L'auteur passe en revue les différentes indications des injections prothétiques de paraffine, dans les domaines les plus variés de la médecine et de la chirurgie (chirurgie générale, ophtalmologie, gynécologie, rhinologie, otologie, neurologie, art dentaire). Tous ces points sont traités en détail; l'ouvrage se termine par une bibliographie soignée et complète, et la lecture du livre est à recommander à tous ceux que la question intéresse.

P. Lecène.

Technique du traitement de la coxalgie, par le Dr **Calot**. Masson, éditeur, Paris, 1904.

Bien qu'il y ait un peu d'exagération à prétendre avec M. Calot qu'il est à peine une dizaine de médecins dans la France entière susceptibles de mener à bien le traitement des coxalgiques, il faut reconnaître que bien souvent ces maladies ne sont pas soignées correctement; aussi le livre de M. Calot est-il appelé à rendre des services. Qui l'aura lu ne sera

plus embarrassé pour poser les indications dans les diverses formes de la coxalgie, et pour appliquer facilement les divers appareils nécessaires.

Après avoir étudié dans deux chapitres préliminaires le diagnostic et le pronostic de l'affection, l'auteur expose successivement : la manière de faire un appareil plâtré pour coxalgie, la correction des attitudes vicieuses sous chloroforme, la ténotomie, l'ostéoclasie, le traitement de l'abcès par les ponctions avec injections modificatrices, le traitement des fistules, la résection de la hanche, le traitement du déboitement, la fabrication des appareils amovibles en celluloïd.

Dans une deuxième partie, clinique, l'auteur envisage les 6 cas suivants : 1° coxalgie sans déviation; 2° coxalgie avec allongement; 3° coxalgie avec abcès; 4° coxalgie avec fistule; 5° coxalgie avec raccourcissement; 6° coxalgie coexistant avec d'autres maladies. Pour chacun de ces cas, M. Calot pose nettement les indications du traitement.

En terminant l'auteur étudie les soins dont il faut entourer la convalescence des coxalgiques.

Un des principaux mérites de l'ouvrage est constitué par les nombreuses figures qui illustrent le texte et en rendent la lecture facile et claire.

CH. DUJARIER.

LE CANAL VAGINO-PÉRITONÉAL, par le Dr **P. Villemin**, chirurgien des hôpitaux de Paris. *Actualités médicales*, Édition Baillière, 1904.

C'est « une étude qui est le fruit d'observations recueillies pendant cinq années à l'hôpital des Enfants-Malades et qui ont porté sur 467 opérations de hernies, 62 de kystes du cordon et 139 d'ectopies testiculaires ».

Elle comprend six chapitres sur :

L'anatomie du canal vagino-péritonéal,
Les hernies inguinales congénitales,
Les hydrocèles congénitales,
Les kystes du canal vagino-péritonéal,
Les kystes du canal de Nück,
L'ectopie testiculaire.

Ces questions sont étudiées avec toute la compétence que donne l'observation éclairée d'un grand nombre de faits du même ordre et sur lesquelles l'auteur appuie les opinions personnelles qu'il professe sur certains points.

Tout le monde lira cet opuscule avec intérêt.

P. ALGLAVE.

Le propriétaire-gérant : FÉLIX ALCAN.

Coulommiers. — Imp. PAUL BRODARD.

DE

L'INTERVENTION OPÉRATOIRE DANS LES NÉPHRITES

ET DANS CERTAINES AFFECTIONS MÉDICALES DU REIN

Par le Dr A. YVERT,

Médecin principal en retraite de l'armée,
Chirurgien à Dijon.

Au nombre des questions toutes d'actualité et absolument à l'ordre du jour, pour le moment, il en est une qui préoccupe tout spécialement, et à juste titre, aussi bien les médecins que les chirurgiens; il est un problème, ressortissant également aux uns et aux autres, plus encore peut-être que celui, pourtant si intéressant, relatif aux affections de l'estomac, qui constitue aujourd'hui un terrain mixte sur lequel l'entente est bien près de se faire : question et problème qu'on n'aborde encore qu'avec une certaine crainte, une appréhension non douteuse, en raison même des discussions auxquelles ils donnent encore lieu, actuellement, mais qui semblent, cependant, depuis quelque temps, avoir fait un pas assez sérieux en avant pour qu'on puisse, sans trop de prétention, tenter, tout au moins, d'en résumer les particularités principales, et chercher à mettre au point ce sujet des plus importants. Nous faisons allusion, en ce moment, *aux modes d'intervention opératoire* appliqués, depuis quelques années seulement, *au groupe si varié des néphrites, et à certaines affections purement médicales du rein*, avec résultat, d'ailleurs, des plus encourageants.

Ne m'étant, au reste, je l'avoue franchement, décidé à entreprendre une tâche aussi épineuse que sur les instances de quelques-uns de mes confrères, qui avaient bien voulu me demander de tirer au clair ce point spécial de technique chirurgicale, et de leur exposer le résumé des documents parus sur la matière.

Tout d'abord, en fait d'historique et de bibliographie, pour lesquels je renverrai à l'excellente thèse « *Du Traitement chirurgical des néphrites* », soutenue par M. le docteur Le Nouëne devant la Faculté de Médecine de Paris en 1903, où cette partie a été traitée

de main de maître; à celle non moins documentée du Dr Bassan, présentée à la Faculté de Lyon, en 1903 également, avec le titre de : « *Contribution à l'intervention chirurgicale dans les néphrites médicales* »; et à la remarquable monographie des *Actualités médicales* due à M. Pousson : « *Du Traitement chirurgical des néphrites médicales* », je me contenterai de vous rappeler que c'est à Pousson, en France; à Edebohls, en Amérique; à Israël, en Allemagne, et à Harrison, en Angleterre, que nous sommes redevables des progrès les plus considérables accomplis, ces derniers temps, dans cette direction; avec cette particularité en plus, que c'est bien certainement à notre savant confrère de Bordeaux que reviennent l'honneur et le mérite d'être intervenu, le premier, de propos délibéré, systématiquement, par l'incision du rein au niveau de son bord convexe, contre la néphrite chronique.

Ce point bien établi, nous allons, sans plus tarder, entrer dans le cœur même du sujet.

Or, une première distinction s'impose, tout d'abord, si l'on veut mettre un peu d'ordre dans cette question des plus complexes, selon que l'on est : en présence d'une néphrite aiguë, ou, au contraire, d'une inflammation chronique de l'organe urinaire. D'où la dichotomie toute naturelle :

Intervention dans les Néphrites aiguës;

Intervention dans les Néphrites chroniques.

Avec, en dernier lieu :

Intervention dans certaines affections médicales du rein proprement dites.

Nous espérons ainsi parvenir, sans trop de difficultés, à catégoriser, au point de vue clinique, le procédé opératoire ressortissant plus spécialement à chaque cas particulier, susceptible de se présenter dans la pratique courante de la chirurgie journalière.

I. — Intervention dans les Néphrites aiguës

Cette première subdivision ne nous arrêtera pas trop longtemps; attendu que la plupart des considérations qu'elle comporte sont, aujourd'hui, généralement admises par l'immense majorité des chirurgiens, et que l'accord semble à peu près complet sous ce rapport.

Inutile d'insister, je pense, sur la distinction classique des néphrites infectieuses, suivant :

a) *Leur origine ascendante* (Rayer-Tuffier), par lésion primitive de

l'urèthre, de la prostate, de la vessie, de l'uretère, en un mot, de la partie inférieure de l'appareil génito-urinaire;

b) *Leur origine circulatoire ou hématogène*, si bien démontrée par les recherches d'Albarran; dite aussi *descendante*, par opposition avec la précédente.

c) *Leur origine mixte*, c'est-à-dire résultant de la combinaison, de la réunion de ces deux processus simultanés (Albarran).

Ce dernier groupe étant, à n'en pas douter, de beaucoup le plus important et le plus considérable, par cette raison toute simple que, si les relations de la pyélonéphrite avec la plupart des maladies infectieuses (érysipèle, fièvre puerpérale, ostéo-myélite, grippe, dothiénenterie, scarlatine, etc., etc.) est absolument indiscutable aujourd'hui, encore faut-il une prédisposition spéciale, un *locus minoris resistantiæ*, pour que les microbes, au lieu de traverser, purement et simplement, l'appareil urinaire, s'y arrêtent, s'y fixent, y établissent domicile et y pullulent à discrétion. Or, ces conditions prédisposantes spéciales sont justement réalisées par un état pathologique antérieur du système en question : traumatisme du rein; surmenage fonctionnel; rétention rénale par courbure de l'uretère (rein flottant); lithiase; rétrécissement des voies inférieures, etc., etc.

En pareille occurrence, assurément, l'infection a toutes chances d'aboutir, de survenir au premier à-coup.

Nous aurons, toutefois, à tenir un compte sérieux de ces différentes formes, quand il s'agira d'opter pour le mode d'intervention à appliquer à chaque type particulier.

Une autre distinction, bien plus importante encore, au point de vue pratique, repose sur l'existence ou l'absence de foyers purulents à l'intérieur même du ou des reins enflammés, d'où la classification en :

Néphrites aiguës avec abcès et Néphrites aiguës non suppurées.

En cas de suppuration, du reste, trois espèces principales de lésions anatomo-pathologiques peuvent se présenter; on constate :

1° Une série d'abcès multiples, souvent très petits, miliaires, disséminés dans tous les sens, occupant presque uniquement la périphérie de l'organe au-dessous de la capsule qu'ils soulèvent;

2° Le type le plus complet de néphrite diffuse infiltrée, à foyers localisés habituellement autour des pyramides et dans la substance corticale;

3° De gros abcès rénaux, analogues à ceux qui ont été présentés, tout dernièrement, à la Société de Chirurgie, par M. Potherat.

Dans tous ces cas, macroscopiquement parlant, le rein paraît notablement augmenté de volume, mou et congestionné.

Or, que faire, quelle conduite tenir en présence de pareils processus?

Néphrites aiguës d'origine ascendante.

A. — NÉPHRITES AIGUËS AVEC ABCÈS. — *a) Néphrotomie simple.* — Dans 2 cas de néphrite coli-bacillaire miliaire aiguë d'origine vésicale (Pousson), et de pyélo-néphrite aiguë avec abcès miliaires (Wilms), la section du rein, pratiquée au niveau du bord convexe, fournit d'excellents résultats, et aboutit à une guérison complète.

b) Résection plus ou moins étendue du parenchyme rénal. — Dans 5 observations de néphrites, avec abcès miliaires plus ou moins nombreux, plus ou moins agglomérés en foyers, Lennander eut recours à l'incision du rein, combinée à l'excision de la partie la plus altérée de cet organe; l'excision comprenait, une fois, le dixième environ de la substance rénale; dans un autre cas, un morceau gros comme une cerise; dans un troisième, toute la partie supérieure et deux segments de la région centrale avaient été réséqués. Or, à la suite, et comme conséquence de semblables interventions, ce chirurgien eut à enregistrer 4 guérisons et à déplorer un seul décès : celui qui a trait, précisément, à la troisième résection très étendue, dont nous venons de parler.

c) Incision simple. — Contre le vaste abcès, observé par M. Potherat, et auquel nous avons déjà eu l'occasion de faire allusion plus haut, notre confrère se contenta de l'incision simple de la collection purulente, qui lui fournit un succès complet.

d) Néphrectomie. — Par contre, dans 2 cas où les abcès miliaires étaient tellement nombreux (Robert Weir), où la suppuration était tellement généralisée (Pousson) que la conservation semblait absolument impossible, le sacrifice de l'organe fut décidé et la néphrectomie pratiquée : avec un résultat avantageux, et guérison pour le premier; avec une mort opératoire pour le second. Il est bon, d'ailleurs, de faire remarquer que, dans cette dernière observation, les accidents paraissaient au-dessus des ressources chirurgicales; et que l'opération n'avait eu lieu qu'in extremis et presque comme ultima ratio de la thérapeutique.

e) Décapsulation. — Enfin, pour une pyélo-néphrite aiguë, avec nombreux abcès miliaires, Edebohls crut bon de recourir à la décapsulation du rein, avec, du reste, amélioration assez considérable.

Telles sont donc, au total, les opérations qui ont paru indiquées contre les néphrites aiguës avec abcès : la néphrotomie, la résection partielle, l'incision simple, la néphrectomie et la décapsulation. Nous dirons bientôt ce qu'il faut penser de chacune d'elles.

Nous allons maintenant examiner la conduite tenue à l'égard des inflammations du rein non compliquées de suppuration.

B. — NÉPHRITES AIGUËS NON SUPPURÉES. — On sait parfaitement aujourd'hui, en effet, grâce aux recherches d'Albarran, que l'infection du parenchyme rénal, loin d'aboutir toujours, constamment, fatalement, invariablement, à la suppuration, comme on le croyait autrefois, est susceptible de déterminer, de produire dans cet organe le développement, l'évolution d'un processus de sclérose, de tout point comparable à ce qui se passe dans les intoxications chroniques, et qui se caractérise, au début, cliniquement parlant : par une congestion intense, une coloration rouge-violacée, une augmentation plus ou moins notable du volume du rein, sans lésions, cependant, apparentes à l'extérieur, pas plus qu'à l'œil nu. Toujours est-il que cette forme de sclérose infectieuse existe bien réellement, et qu'elle mérite dorénavant de fixer sérieusement l'attention des chirurgiens.

Néphrotomie. — D'autant plus que, dans ces conditions, la néphrotomie semble devoir rendre de signalés services, ainsi que cela ressort de trois observations, des plus nettes sous ce rapport, qui viennent d'être publiées par MM. Reynès, Loumeau et Sorel, avec guérison dans les 3 interventions. Il s'agit là, bien certainement, d'un processus peu connu jusqu'à présent, et que nous ne saurions trop recommander à l'attention des chirurgiens, le cas échéant.

Voyons, maintenant, les modes de traitement qu'on a opposés aux néphrites aiguës, d'origine circulatoire, hématogène ou descendante, avec ou sans abcès.

Néphrites aiguës d'origine hématique ou descendante.

Elles sont la conséquence, comme nous l'avons expliqué précédemment, de l'infection du parenchyme rénal par les nombreux microbes pathogènes qu'on rencontre dans la plupart des maladies dites infectieuses, ou de l'irritation de ce tissu par les toxines que sécrètent ces micro-organismes. D'où la production, probablement, de foyers purulents dans la première hypothèse; d'une simple réaction inflammatoire, sans abcès miliaires, dans le second.

Envisageons donc successivement chacun de ces processus.

A. — NÉPHRITES AIGUËS AVEC ABCÈS. — La démonstration nette

et précise, indiscutable désormais, de la possibilité, de la fréquence même de la suppuration des néphrites aiguës, d'origine hématique, a encore été fournie par Albarran qui, contrairement aux idées régnantes jusque-là en pareille matière, a positivement établi qu'il existait, à n'en pas douter, trois formes bien distinctes de pyélonéphrite descendante, variables, d'ailleurs, suivant la prédominance : *a*, des phénomènes congestifs; *b*, des altérations épithéliales; *c*, de la diapédèse, qu'on retrouverait toujours, constamment, dans ces conditions, sous les espèces et apparences de leucocytes en plus ou moins grande abondance.

Pour le savant spécialiste, d'ailleurs, ce serait, surtout dans les reins préalablement prédisposés, modifiés, altérés par un processus infectieux ascendant, déjà développé lentement, sourdement, avant l'évolution de la maladie générale, cause immédiate et définitive du cataclysme final, qu'on verrait apparaître ces foyers purulents, tout au moins, cette tendance à la suppuration.

Et de fait, en pareille occurrence, éclatent bien souvent des accidents de cette nature avec infarctus pyo-septiques du rein, à la suite et comme complications de certaines fièvres typhoïdes, en cas d'infection puerpérale, d'ostéomyélite, d'endocardite ulcéreuse, etc. Par conséquent, et malgré l'opinion contraire de Chauffard tout le premier, l'existence même de ces abcès miliaires ne saurait plus faire l'ombre d'un doute actuellement.

Or, dans ces conditions encore, les chirurgiens n'ont pas cru devoir rester inactifs ni assister, les bras croisés, à l'évolution de pareilles lésions, si souvent mortelles, en cas d'abstention systématique.

a) *Néphrectomie.* — Dans une observation d'abcès périnéphrétique et de néphrite infectieuse, suite d'anthrax (Israël), de néphrite infectieuse par voie sanguine (Monod), de néphrite parenchymateuse chronique, droite et gauche, avec foyers septiques multiples (Edebohls), de néphrite chronique ancienne hématurique, avec abcès miliaires multiples (Pousson), la néphrectomie, pratiquée 4 fois, sans compter la décapsulation à laquelle Edebohls eut recours du côté gauche, après avoir néphrectomisé le rein droit, — la néphrectomie, dis-je, produisit 4 guérisons, attendu que le malade de Pousson, guéri provisoirement à la suite de l'extirpation du premier organe atteint, succomba ultérieurement par infection du rein du côté opposé.

b) *Nephrotomie.* — D'autre part, dans 4 cas : d'infection aiguë du rein d'origine grippale probablement (Pousson), de néphrite avec des abcès miliaires (Routier), de néphrite double avec abcès mul-

tiples (Gerster), de néphrite double avec abcès multiples, également (Lilienthal), la néphrotomie, faite des deux côtés dans les deux dernières observations, aboutit à la guérison constante ; soit donc 6 succès sur 6 opérations.

c) *Décapsulisation.* — Il n'est pas jusqu'à la résection de la capsule qui n'ait été tentée en pareille circonstance, puisque nous avons déjà enregistré un résultat, favorable d'ailleurs, d'Edebohls, il n'y a qu'un instant, et qu'une autre décortication des reins, pratiquée par M. Sorel, pour néphrite double infectieuse greffée sur une néphrite chronique, produisit tout d'abord un mieux sensible pendant quatre jours, mais se termina, malheureusement, par la mort après ce délai.

B. — NÉPHRITES AIGUËS SANS ABCÈS. — On admet, d'une manière générale, dans les altérations produites, du côté des reins, par l'action des maladies infectieuses, trois degrés bien distincts, qui ne sont, en réalité, que les trois périodes, les trois phases successives d'un même processus inflammatoire :

a) Au début, et dans les cas de moindre intensité, on n'a affaire qu'à une néphrite tout à fait passagère, provisoire, sans gravité du reste, caractérisée seulement, cliniquement parlant, par un peu d'albumine dans les urines; symptôme, d'ailleurs, qui passerait le plus souvent absolument inaperçu, si l'on ne prenait pas, systématiquement, la précaution de toujours le rechercher en semblable occurrence. Dans ces conditions, l'examen anatomique permet de constater que les reins sont gros, tendus, rouges ou blancs, avec congestion plus ou moins intense, et diapédèse plus ou moins abondante.

b) Au second degré, apparaissent alors les œdèmes, localisés parfois, généralisés le plus ordinairement, avec albuminurie très prononcée et hématuries fréquentes. La situation est déjà grave, et mérite une attention sérieuse.

c) Enfin, se manifeste la néphrite aiguë proprement dite, avec sa température élevée presque continue, ou au contraire à grandes oscillations, avec ses frissons, ses sueurs, ses vomissements, son état général mauvais, avec tendance à la suppression des sécrétions urinaires. Oh alors! le danger augmente considérablement, et l'on ne saurait se montrer trop attentif.

En pareil cas, d'ailleurs, les lésions anatomo-pathologiques correspondent exactement à l'aggravation constatée du côté de l'appareil symptomatique : congestion beaucoup plus intense du parenchyme rénal, hémorragies multiples et plus étendues, abondante prolifération des leucocytes, qui tendent à s'accumuler et à for-

mer, si l'on n'intervenait à temps, de véritables abcès miliaires.

Or, bien certainement, il n'y a guère que dans ces dernières conditions que puisse venir à l'esprit l'idée d'une intervention active; ce n'est qu'en cas de danger net et précis, alors que tout l'arsenal de la thérapeutique médicale ordinaire aura été épuisé inutilement, qu'on sera autorisé, à notre avis, à proposer une opération chirurgicale. Dans ces conditions seules, nous n'hésiterions pas, pour notre compte personnel, à aller franchement de l'avant, et cela, dans le double but de prévenir, si possible, s'il en est temps encore, la désintégration complète et définitive du rein, d'arrêter, si faire se peut, l'envahissement absolu et total de l'économie tout entière.

Nous estimons qu'en pareille situation, l'hésitation n'est plus permise, et toute tentative nettement autorisée, logique, rationnelle.

Certains chirurgiens ont même proposé de s'engager bien plus hardiment encore dans cette direction; et, pour quelques-uns, le fait seul d'une néphrite subaiguë, bien dûment constatée, rebelle au traitement médical classique et habituel, suffirait amplement pour indiquer l'intervention chirurgicale, avec, comme perspective, comme motif de leur détermination, l'intention formelle de prévenir l'évolution vers le mal de Bright, qui survient, hélas! trop souvent, comme processus ultime et définitif de semblables infections. De fait, beaucoup de nos confrères auraient, à l'heure actuelle, une certaine tendance à s'engager dans cette voie.

Néphrotomie. — A preuve, les 5 observations : de néphrite scarlatineuse (Harrison), de néphrite a frigore (id.), de néphrite grippale (id.), de néphrite grippale également (Hœber), de néphrite consécutive à la lithiase rénale (Engelbach), qui ont paru aux chirurgiens appelés en la circonstance parfaitement justiciables de la néphrotomie; et, en effet, la guérison, survenue dans les 5 cas ci-dessus, semble donner largement raison à cette manière de voir et de faire.

Après avoir ainsi exposé en détail les différents procédés opératoires mis à profit, suivant chaque indication, dans le traitement des néphrites aiguës, à quelque catégorie, d'ailleurs, qu'elles appartiennent, il nous reste à élucider la question de savoir : 1° si de pareilles interventions sont légitimes, paraissent susceptibles d'acquérir, d'ores et déjà, droit de cité dans la pratique chirurgicale; 2° quelles sont, parmi les nombreuses opérations proposées, celles qui méritent la préférence et doivent être spécialement recommandées?

Pour ce qui est, tout d'abord, de la légitimité même de l'action chirurgicale, dans ces conditions, il ne saurait y avoir le moindre

doute, ni la moindre discussion, par la raison bien simple, que, tous les auteurs, ayant étudié à fond ce point particulier de pathologie, semblent être tous absolument d'accord sur la valeur des indications en pareille circonstance. Tous, sans exception, se prononcent pour l'intervention armée, dès que l'essai loyal et suffisamment prolongé des modes de traitement les plus rationnels semble ne devoir aboutir qu'à une catastrophe plus ou moins prochaine.

Nous rangeons, bien entendu, dans cette catégorie : les injections de sérum; tous les procédés d'antisepsie interne, y compris l'urotropine et l'helmitol, ce dernier introduit dans la thérapeutique par le Docteur Heuss, et dont l'action serait quatre fois supérieure à celle de son congénère; le drainage et l'autopsie des voies urinaires inférieures; la néphropexie, en cas de déplacement du rein et de courbure exagérée de l'uretère, le cathétérisme, la dilatation, l'uréthromie interne ou externe; les instillations, les lavages de la vessie; la cystotomie sus-pubienne; voire même, au besoin, le cathétérisme des uretères : tous moyens prophylactiques par excellence des complications néphrétiques.

Il en est, en effet, des affections des reins comme des maladies analogues et correspondantes de l'estomac, et nous pouvons conclure, sans être taxé d'exagération, comme nous l'avons déjà fait, en 1903, dans un travail sur « *Les indications et contre-indications de l'intervention chirurgicale dans l'ulcère de l'estomac* », en affirmant qu'en cas de faillite de la thérapeutique médicale le champ devient libre pour la chirurgie qui, seule, désormais, devient capable de sauver une situation désespérée. Pousson, Edebohls, Israël, Harrison, Albarran, Tuffier, Bazy, Legueu, Forgue, pour ne citer que les principaux, sont on ne peut plus catégoriques sous ce rapport ; et pour eux, d'ailleurs, le moment psychologique d'intervenir, de prendre le bistouri, se présente dès qu'apparaissent les premiers symptômes, bien nets, bien précis, quoique précoces parfois, de la septicémie rénale, de la formation des abcès miliaires. La même indication surgit également, en cas d'uro-pyonéphrose indiscutable : tout retard, toute tergiversation, dans ces conditions, serait un crime, et ne pourrait qu'aboutir à un cataclysme plus ou moins prochain, mais, assurément, inévitable.

Comment, maintenant, doit-on intervenir, et à quelle opération donner la préférence? Nous avons vu qu'on avait le choix entre : l'excision pure et simple des foyers purulents, l'incision des gros abcès, la néphrotomie, la néphrectomie, et enfin la décapsulisation, tout récemment introduite en chirurgie rénale; dès lors, quelle règle de conduite adopter en principe?

Excision et incision des abcès. — Pour ce qui est, en premier lieu, de l'excision des parties du parenchyme rénal, siège des collections purulentes, elle nous paraît aussi peu logique que dangereuse dans ses conséquences; car on ne saurait avoir la prétention, en cas d'abcès miliaires surtout, presque toujours extrêmement nombreux et situés dans les régions les plus disparates de l'organe urinaire, d'enlever par résection toutes les parties atteintes. Seules, dans l'hypothèse de vastes collections bien nettement délimitées, une ou plusieurs incisions des foyers purulents seraient de mise et présenteraient quelques chances de succès.

Restent donc en présence : la néphrectomie, la néphrotomie et la décapsulisation.

Néphrectomie. — La suppression du rein malade, en cas de suppuration et d'altération grave surtout, paraît, bien certainement, le procédé le plus sûr, le plus radical, le plus efficace, en ce sens : qu'il fait disparaître, d'emblée et du coup, le corps du délit ; que la disparition subite et instantanée d'un organe en pleine suppuration, semble entraîner à sa suite l'arrêt brusque de toute infection secondaire.

Sans compter encore avec cette considération, absolument hors de doute à l'heure actuelle, et qui fait que, consécutivement à l'influence bien manifeste du phénomène désigné sous le nom de *réflexe réno-rénal*, le rein, primitivement atteint, est susceptible de réagir on ne peut plus défavorablement sur son congénère du côté opposé. Tant paraissent indéniables et indiscutables, aujourd'hui, les accidents d'inhibition, exercée d'un organe sur l'autre, en cas : d'anurie calculeuse (Guyon), de contusion (Tuffier), de cancer (Albarran), de pyonéphrose (Pousson et Guyon) ; d'où il appert, avec la dernière évidence, que la néphrectomie peut, dans l'immense majorité des cas, déterminer, comme par enchantement, le rétablissement normal et physiologique des fonctions de l'organe urinaire indemne. De cette vérité, les exemples abondent, et je ne m'attarderai certainement pas à vous en rapporter des preuves, prises un peu partout au hasard des observations.

Mais, ce sur quoi j'insiste, c'est sur les apparences de l'efficacité de l'extirpation du rein malade, en pareille circonstance; apparences telles, qu'on serait tenté, au premier abord et sans plus ample informé, de donner, haut le pied, la première place à la néphrectomie.

Or, ne vous y trompez pas; on est, au contraire, amené à une conclusion absolument opposée, si l'on veut bien se donner la peine d'approfondir le sujet et d'aller jusqu'au fond des choses.

Ce mode d'intervention, en effet, est passible d'un certain nombre de reproches, de griefs, non moins graves les uns que les autres.

C'est, tout d'abord, une opération, infiniment plus sérieuse que l'incision pure et simple du rein ; surtout quand elle est pratiquée d'emblée, primitivement, pour employer l'expression consacrée. Car, alors que la néphrotomie donne, dans les conditions auxquelles nous faisons allusion en ce moment, une moyenne de mortalité de 5 p. 100; la néphrectomie, au contraire, figure à la colonne de la léthalité avec le chiffre, infiniment supérieur, de 33,33 p. 100, soit plus de 28 p. 100 de différence.

Si nous ajoutons, du reste, qu'il existe, au même point de vue, tout un monde entre les dangers, quoad vitam, des néphrectomies primitive et secondaire ; proportion qui descend, pour cette dernière hypothèse, jusqu'à 10 ou 15 p. 100 au maximum, force est bien de conclure que, si d'autres raisons plus sérieuses n'interviennent pas, on a tout intérêt à commencer par la néphrotomie, pour en arriver, en cas de force majeure, comme pis-aller, comme dernière ressource, à la suppression totale et définitive du rein malade, les chances de survie augmentant, dès lors, dans des proportions considérables. Donc, tout avantage, sans le moindre risque, sans le plus léger inconvénient.

Quand on songe, avec cela, aux dangers que court le pauvre patient, si, par hasard et contre toute attente, le rein congénère, qu'on supposait indemne, vient à être, lui aussi, plus ou moins compromis, point n'est besoin de faire grand effort d'imagination pour comprendre, sans insister davantage, les conséquences fatales d'une pareille intervention. On ne saurait donc se lancer, de gaieté de cœur, et malgré les renseignements assez précis, fournis aujourd'hui sous ce rapport, par le cathétérisme des uretères ou la séparation des urines à l'intérieur de la vessie, dans une entreprise aussi aléatoire et aussi périlleuse.

Sans compter, encore, avec cette considération, qui n'est, certes, pas à dédaigner : que dans le rein, siège de l'infection et d'abcès plus ou moins nombreux, une bonne partie du parenchyme peut, par la suite, continuer à fournir un service médiocre, il est vrai, mais d'autant plus utile que l'organe congénère serait partiellement atteint et en état d'infériorité fonctionnelle notoire. L'extirpation du rein, si malade qu'il soit, pourrait donc, dans bien des cas, entraîner à sa suite des désastres absolument irréparables.

Néphrotomie. — La néphrotomie, au contraire, elle, présente un nombre si considérable d'avantages, qu'elle doit assurément et

sans hésitation occuper la première place, un rang hors pair parmi les autres procédés opératoires.

Comme technique, comme exécution, tout d'abord, elle est cent fois plus simple, beaucoup plus commode, infiniment moins dangereuse que la néphrectomie; et l'on peut classer, sans crainte de se tromper, la section du rein sur son bord convexe au nombre des opérations les plus bénignes, j'allais presque dire à la portée de tous les praticiens. Elle n'entraîne, dans tous les cas, aucune complication, du fait de l'intervention elle-même : les expériences et les statistiques parlent assez haut sous ce rapport.

Quant à la mortalité, observée à la suite de cette incision, nous venons de dire qu'elle se trouvait réduite, observations en main, à un minimum presque absolu : 5 seulement pour 100.

Pour ce qui est du bénéfice ultérieur, du rétablissement plus ou moins complet du fonctionnement des organes sectionnés, on peut facilement se rendre compte des résultats favorables obtenus, par la lecture des observations publiées à ce sujet : dans l'immense majorité des cas, les malades ont retiré un avantage sérieux de la néphrotomie, qui, pour quelques-uns même, a produit une véritable résurrection.

A cela, d'ailleurs, rien de bien étonnant, quand on songe à l'action produite par la section du parenchyme rénal, non seulement sur le rein malade, mais aussi, et par action réflexe, sympathique, sur son congénère du côté opposé.

Dans le cas de néphrite aiguë, par exemple, avec abcès miliaires et disséminés, l'incision a, d'abord, comme effet d'ouvrir un certain nombre de foyers purulents et de déterminer, du même coup, séance tenante, une diminution plus ou moins considérable, mais toujours très notable, de la tension à l'intérieur de la capsule.

Or, il est de notoriété publique, depuis les remarquables expériences, à ce sujet, de Guyon et d'Albarran, que le fait seul de l'augmentation de cette tension dans l'un quelconque des reins suffit à diminuer, en admettant même qu'elle ne les supprime pas complètement, la sécrétion urinaire et le taux de l'urée, non seulement dans l'organe primitivement malade, mais encore qu'elle réagit d'une façon absolument analogue sur le rein du côté opposé. La diminution de la congestion et de la tension intra-rénale, déterminée par la néphrotomie, fait disparaître, ipso facto, tous les accidents, tous les troubles constatés antérieurement à cette intervention. Ce sont là, à n'en pas douter, des résultats fournis par l'expérimentation, enregistrés avec les appareils les plus précis et les plus

exacts, non moins que contrôlés journellement dans le cours de la pratique et démontrés par la clinique.

D'où il ressort que, même en cas de lésion bilatérale, la néphrotomie unilatérale, loin d'être dangereuse ou inutile, semble, au contraire, absolument capable de réagir avantageusement sur l'un et l'autre rein, au grand bénéfice de l'opéré.

C'est donc, en somme et au total, cette dernière opération, la néphrotomie, qui nous semble réunir la majorité des suffrages, pour le traitement chirurgical des néphrites aiguës, suppurées ou non. D'autant que, pour bien l'affirmer encore une fois, au dire de Legueu, déjà en 1891, cette intervention semblait si parfaitement inoffensive, qu'on n'hésitait pas à pratiquer, dans un but de diagnostic, des incisions exploratrices du rein.

Décapsulisation. — Quant à la décortication de cet organe, nous ne saurions encore, malgré les encouragements donnés à ce point de vue par les deux observations d'Edebohls et de M. Sorel, en apprécier la valeur, vu la pénurie des documents encore actuellement existants. Nous devons ajouter, toutefois, que cette opération, plus compliquée, assurément, plus sérieuse, bien certainement, que la simple section du rein, qui, parallèle à la direction des gros vaisseaux et des canalicules sécréteurs, n'entraîne ni hémorragie grave, ni sclérose des glomérules et se montre toujours absolument bénigne ; que cette décapsulisation, dis-je, semble, au point de vue physiologique, tout ce qu'il y a de plus logique et de plus rationnel.

MM. Claude et Balthazar ont, en effet, tout dernièrement, prouvé expérimentalement que la décapsulisation chez le chien paraît assurer une dépuration urinaire plus complète avec un moindre effort cardiaque : d'où ils sont naturellement amenés à conclure que, très probablement cette opération, sur l'homme, doit diminuer la tension sanguine, tout en augmentant la dépuration urinaire.

De fait, dans la pratique, cliniquement parlant, Edebohls et Howes ont noté, au cours de leurs observations, que les effets de la décapsulisation n'étaient pas immédiats, comme ceux de la néphrotomie, mais ne devenaient appréciables qu'environ dix jours après.

Nous ne saurions donc, jusqu'à plus ample informé, donner une opinion ferme et suffisamment motivée à ce propos; à l'avenir de prononcer.

II. — Intervention dans l'Uro-Pyonéphrose calculeuse.

Avant de passer aux modes d'intervention dans les néphrites chroniques, et pour ne pas négliger un côté aussi important

qui intéressant le même vaste question, je consacrerai un tout petit paragraphe à la pyélo-néphrite avec distension, ou uro-pyonéphrose calculeuse; je dirai seulement quelques mots de la thérapeutique qui convient en pareille circonstance. D'autant qu'un fait de cette nature, que nous venons d'observer récemment, n'a pas été sans donner lieu, de notre part, à de bien sérieuses réflexions.

Or, dans ces conditions, quand le calcul, retenu et fixé dans un des calices, sert de point de départ à une collection purulente, et produit un foyer, plus ou moins enkysté, saillant en avant et en dehors du pédicule rénal, à quel procédé opératoire est-il indiqué de recourir? Doit-on attaquer la position par la région lombaire, avec une néphrotomie menant directement jusqu'au corps du délit, suivant le bord convexe de l'organe? Est-il préférable, au contraire, de pratiquer une laparotomie antérieure, et d'aborder le foyer purulent par l'abdomen?

Si nous résumons, tout d'abord, la manière de voir des spécialistes à ce sujet, et l'opinion des différents chirurgiens qui ont fixé tout particulièrement leur attention sur ce point, il est facile de se rendre compte que, tous ou presque tous, à de très rares exceptions près, rejettent d'une façon absolue l'opération par la partie antérieure, d'après les recherches et les statistiques de Legueu, par exemple, il est parfaitement démontré que la *pyélotomie*, pour calcul, ne permet, même dans les cas les plus favorables en apparence, qu'une exploration incomplète, rend très difficile l'extraction du corps étranger, et aboutit presque fatalement à l'établissement d'une fistule urinaire.

De fait, et chirurgicalement parlant, pour qui a pu voir, comme nous, dans l'observation à laquelle nous faisons allusion, toutes les difficultés qu'a éprouvées l'opérateur, qui n'agissait qu'à bout de doigts, presque à l'aveuglette, au fond d'un véritable puits, avant de parvenir à retirer le calcul, il n'est pas douteux qu'il ne s'agisse là d'un moyen fort peu pratique et encore moins recommandable. Et puis, en admettant que tout aille pour le mieux dans le meilleur des mondes, ne doit-il pas fatalement résulter de cette ouverture d'un foyer purulent déclive, par la partie antérieure de l'abdomen, la formation d'un cul-de-sac aussi mal disposé que possible pour la guérison, et qui exigera très probablement la création d'une contre-ouverture par la région lombaire?

Sans compter, encore, avec cette considération : qu'étant, de nature et d'instinct, l'ennemi convaincu de toute opération chirurgicale aveugle, sans jour suffisant pour bien voir ce qui se passe au niveau du champ opératoire, surtout au voisinage des gros vais-

seaux et à proximité de la cavité péritonéale, nous n'oserions certainement pas nous livrer aux multiples et difficiles recherches devant lesquelles n'a pas reculé le chirurgien en question.

Nous aurions cent fois préféré, suivant, en cela, les indications classiques ordinaires, pratiquer purement et simplement la *néphrolithotomie*, qui aurait conduit forcément et directement sur le corps du délit, dans la cavité du ou des calices où il était enfermé. Après quoi, suivant toujours le procédé utilisé en pareil cas, nous aurions mis un drain dans le foyer purulent, et réuni la presque totalité des deux moitiés de l'organe urinaire, établissant ainsi une voie d'écoulement toute naturelle et déclive pour le pus et l'urine, avec toutes chances d'éviter l'établissement d'une fistule, laquelle, en admettant, d'ailleurs, qu'elle fût, dans la suite, devenue persistante et définitive, aurait été combattue ultérieurement : par l'avivement et la suture du trajet fistuleux (Guyon), au besoin, et en cas d'insuccès de cette méthode, par la néphrectomie.

Cette dernière opération, en effet, très grave, quand elle est pratiquée pour pyonéphrose calculeuse, d'emblée et primitivement, puisqu'elle donne, au dire de Legueu et Tuffier, une mortalité oscillant entre 37,3 et 42,7 p. 100, devient, par contre, relativement bénigne quand elle est secondaire, puisque le pourcentage obituaire retombe alors aux chiffres de 9,3 (Kolaczeck) et 16,6 (Legueu) p. 100.

C'est donc, bien certainement, à notre avis, la néphrolithotomie, pratiquée au niveau du bord convexe du rein, et allant jusqu'au foyer calculeux, qui nous paraît la seule opération applicable et recommandable pour pyonéphrose produite par un calcul. Cette fois encore la néphrotomie nous semble mériter hautement la préférence.

III. — Interventions chirurgicales dans les Néphrites chroniques.

A notre savant compatriote, M. le Professeur Pousson, avons-nous déjà dit, revient le grand mérite d'être intervenu, chirurgicalement, de parti pris, et systématiquement, contre la néphrite chronique; la néphrotomie, qu'il préconise dans ces conditions, semble bien digne, assurément, de fixer sérieusement l'attention.

Néphrotomie. — Tablant, en effet, sur les excellents résultats qu'il avait obtenus de ce mode d'intervention dans certaines affections aiguës et subaiguës du rein, partant des constatations bien dûment enregistrées, tant au point de vue expérimental que clinique, du

rétablissement de la sécrétion urinaire, de par le fait seul de la diminution de la congestion et de la tension intra-rénale, le distingué spécialiste de Bordeaux en conclut, dans son for intérieur, qu'il paraissait tout indiqué d'appliquer aux maladies chroniques un moyen qui semblait si avantageux dans les inflammations plus actives. Conséquent avec lui-même, et pour se conformer en même temps au précepte qui veut « qu'au cas où on ne ferait pas de bien, on ne risque pas au moins de faire du mal, primo non nocere », M. Pousson ne choisit, comme sujets d'expérience, que des malades dont l'affection avait jusque-là résisté à tous les modes de traitement, employés classiquement en pareille occurrence, et dont l'issue fatale semblait devoir survenir à très bref délai.

6 observations : de néphrite mixte unilatérale, avec accidents urémiques; de néphrite chronique d'origine lithiasique, très probablement unilatérale, avec accidents urémiques; de néphrite chronique diffuse à prédominance interstitielle, avec accidents urémiques graves; de néphrite subaiguë, probablement d'origine saturnine, avec œdème généralisé; de néphrite diffuse subaiguë, avec accidents urémiques; de néphrite interstitielle, avec dyspnée alarmante, recueillies dans ces conditions, pourtant si peu favorables, fournirent 2 guérisons, 2 améliorations notables et 2 morts. 6 néphrotomies, dont une double (soit 7), pratiquée à quelques jours d'intervalle sur l'autre rein, par suite du retour des accidents urémiques; une néphrectomie secondaire, telles avaient été les opérations pratiquées, toutes, comme on voit, dirigées contre les symptômes les plus graves de l'urémie. De sorte qu'on peut presque considérer, à juste titre, les deux guérisons obtenues comme de véritables résurrections; que l'on comprend pourquoi l'opérateur s'est montré on ne peut plus satisfait des résultats par lui obtenus, et se croit en droit de recommander, désormais, très sérieusement sa manière de voir et de faire en pareille circonstance.

Une observation de néphrotomie, pour néphrite chronique, a été également publiée par le chirurgien danois Rovsing, avec un véritable succès. Ce fait intéressant peut être ainsi résumé : Douleur dans la région du rein droit depuis 5 ans. Dans la dernière année, à deux reprises, hématuries fortes à la suite de crises douloureuses. Néphrotomie. Examen d'un morceau du parenchyme rénal. Néphrite traumatique. Guérison se maintenant depuis 4 ans.

Deux autres, empruntées à MM. Albarran et Debaisieux se sont aussi terminées par la guérison.

Dans le premier cas : Hématurie rénale survenue après une grippe, durant depuis 8 mois. Douleurs continues avec accès dou-

loureux tout à fait semblables aux coliques néphrétiques. Néphrotomie. Guérison depuis 2 ans et demi.

Ce qui porte, au total, à 9 le chiffre des néphrotomies pratiquées pour néphrite chronique, avec 5 guérisons, 2 améliorations notables et 2 morts : résultat, en somme, des plus satisfaisants.

On n'a pas manqué d'objecter, au mode d'intervention de M. Pousson, les difficultés avec lesquelles on doit se trouver bien souvent aux prises quand il s'agit de diagnostiquer l'unilatéralité ou la bilatéralité des lésions et de décider sur lequel des deux reins doit porter la néphrotomie. Ce à quoi notre distingué confrère répond fort justement que, dans la plupart des cas, les douleurs plus prononcées d'un côté que de l'autre, l'œdème parfois plus spécialement localisé à telle partie du corps; la susceptibilité toute particulière du toucher, au niveau de l'abouchement de l'uretère dans la vessie (Bazy), la séparation des urines enfin, pourront suffire à cette indication. En cas de doute, d'ailleurs, loin de s'abstenir, le réflexe réno-rénal lui permettrait d'agir en toute sécurité; donc jamais d'abstention, car, au besoin et en dernier ressort, une double incision viendrait lever tous les doutes.

Néphrectomie. — La néphrectomie pour néphrite chronique a été pratiquée 3 fois, par Rovsing, le chirurgien danois, dont nous avons déjà parlé il n'y a qu'un instant : 2 fois, à la suite d'une première néphrotomie, sans résultat suffisant; dans le troisième cas, primitivement et d'emblée, avec trois succès complets, puisque constamment la guérison s'en est suivie. Voici, en quelques mots, le résumé de ces observations intéressantes :

Néphrite chronique diffuse, très probablement localisée au seul rein gauche et due à l'infection par le staphylocoque pyogène doré; l'aspect du rein est celui du gros rein blanc. Hématuries continuelles, cystite ammoniacale. Néphrotomie. 14 jours après, hématurie dangereuse. Néphrectomie. Guérison.

Néphrite suppurative double, à évolution chronique, coli-bacillaire. Crises douloureuses du côté droit. Néphrotomie et résection des deux tiers supérieurs du rein parsemés d'abcès miliaires. Guérison.

Néphrite chronique infectieuse localisée au tiers supérieur du rein gauche. Résection de la partie malade. Guérison.

Deux autres observations du même genre sont dues à Ludvig Hofbauer et à Péan.

Dans la première : glomérulo-néphrite unilatérale avancée. Hématurie datant de 2 ans. Pendant l'exploration, rupture du pédicule rénal. Néphrectomie. Guérison depuis 10 mois.

Dans la seconde : glomérulo-néphrite avec douleurs excessives depuis 5 ans. Tendance au suicide. Néphrectomie. Guérison depuis 5 ans.

C'est donc, assurément, une opération qui peut réussir, et qui réussit, en réalité, dans ces conditions; attendu qu'elle a fourni 5 guérisons sur 5 néphrectomies pratiquées. Nous ne la croyons indiquée, toutefois, qu'en cas d'insuccès de la néphrectomie.

Capsulotomie au thermo-cautère.

2 fois l'incision de la capsule fibreuse du rein épaissie a été pratiquée au thermo-cautère :

Cas de Folet. Pachy-capsulite douloureuse d'origine traumatique, guérie par la taille au thermo-cautère de la capsule fibreuse du rein épaisse de 4 à 5 millimètres.

Cas de Le Dentu. Douleurs permanentes chez un graveleux, avec impossibilité de toute occupation. Guérison de ces douleurs par l'incision au thermo-cautère de la capsule fibreuse du rein.

La décortication ou la décapsulation dans le mal de Bright.

Tout autre, bien certainement, absolument différente est l'idée qui a dirigé Edebohls (de New-York) dans le traitement des néphrites chroniques, du mal de Bright tout spécialement, par ce qu'il désigne sous le nom de *décortication*, de *décapsulation* ou de *décapsulisation*, et qui consiste à inciser la capsule propre du rein, sur toute l'étendue de son bord convexe, à la séparer du parenchyme et à la récliner ou à la réséquer.

Ayant remarqué, en effet, que dans 16 observations de ptose rénale accompagnée de néphrite chronique, bien dûment constatée et traitée par la néphropexie, « *les résultats, en ce qui concerne la néphrite, avaient été au dessus de toute attente* », avec disparition totale et définitive de l'albumine et des cylindres urinaires; le savant chirurgien américain fut porté tout naturellement à admettre une relation de cause à effet entre la guérison de la néphrite et la fixation du rein. Aussi, de parti pris et de propos délibéré, essaya-t-il de traiter 18 néphrites, sans le moindre déplacement, par la néphropexie; et le succès le plus complet ne tarda pas à confirmer la justesse de ses prévisions.

Quant à l'explication de cette amélioration indiscutable, il crut la trouver dans le développement des adhérences qui se produisaient entre le rein et la paroi, à la suite de la fixation de cet organe, et

dans la formation d'une vascularisation toute nouvelle, extrêmement abondante au pourtour du parenchyme rénal.

Or, une fois ce mécanisme bien admis, on avait toutes chances d'établir des communications vasculaires encore plus étendues, en décapsulant le rein, en faisant disparaître, en supprimant tout simplement son enveloppe fibreuse épaisse et résistante; il était bien certain que le contact immédiat, et sans intermédiaire, du tissu du rein avec la paroi devait fournir des résultats beaucoup plus sûrs et plus persistants, à la condition, cependant, d'attendre, pour voir se réaliser l'amélioration que l'on recherche, le temps nécessaire à l'organisation des vaisseaux de nouvelle formation; et, en effet, nous avons déjà fait remarquer, précédemment, que de l'aveu même de Edebohls, le mieux, en pareil cas, ne commençait à devenir appréciable que dix à douze jours environ après l'opération.

Avec cette conclusion, comme corollaire tout naturel encore, à savoir : qu'en cas d'urgence et de danger imminent, la décapsulisation ne saurait être de mise; ce qui explique aussi pourquoi le chirurgien américain recommande d'intervenir le plus tôt possible, pour le mal de Bright en particulier, dès que le diagnostic, une fois bien établi, le traitement purement médical, combiné au régime des artério-scléreux, semble absolument insuffisant ou complètement inefficace.

Voyons donc quels sont les résultats obtenus par ce mode d'intervention.

Or, si nous examinons, tout d'abord, les statistiques de l'auteur même de la méthode, nous verrons que, depuis 1898, époque où la première fois Edebohls proposa de traiter systématiquement la néphrite chronique par la décapsulation rénale, il a eu l'occasion d'appliquer personnellement son procédé dans 51 cas, comprenant 29 femmes et 22 hommes, dont un certain nombre de confrères; dans le courant de l'année 1902, seule, il pratiqua 32 décortications dont 27 doubles, et toujours en une séance unique.

Dans ces 51 cas, l'auteur put constater, au cours de l'opération, qu'il s'agissait : 29 fois de néphrites chroniques interstitielles, 14 fois de néphrites diffuses, 8 fois de néphrites épithéliales.

Le malade le plus âgé avait soixante-dix-sept ans; l'âge moyen était de trente-quatre ans.

Chez les 32 opérés de 1902, le diagnostic du mal de Bright ne saurait faire l'objet d'un doute; les troubles cardio-vasculaires, l'artério-sclérose, l'hypertrophie cardiaque existaient dans tous les cas; quelques-uns même présentaient de l'hydrothorax, de l'ascite, de la rétinite, des thromboses, des embolies.

Des 29 néphrites interstitielles types, 20 étaient bilatérales, 9 seulement unilatérales.

Sur les 22 autres : 14 diffuses, 8 épithéliales, les lésions ont été constatées toujours des deux côtés simultanément, mais à des degrés différents.

En ce qui a trait plus particulièrement aux 32 cas, traités par la décortication en 1902, il y avait toujours coexistence de l'inflammation à droite et à gauche, en raison de l'ancienneté de l'affection.

Les opérations et les suites opératoires, d'une manière générale, présentèrent constamment une extrême bénignité, avec apyrexie complète et réunion immédiate, comme règle. Une seule fois, Edebohls signale l'apparition de la suppuration, et encore il avait dû pratiquer du même coup, dans la même séance, une décapsulisation bilatérale, une néphropexie double et une appendicectomie par la région lombaire.

Pour ce qui est de l'opération, rien de bien compliqué : incision au niveau des lombes de 10 centimètres environ, partant de la douzième côte dans la direction de la crête iliaque; traction autant que possible du rein hors de sa loge; section de la capsule fibreuse tout le long de son bord convexe, clivage au doigt ou avec un instrument mousse, pour séparer la capsule du parenchyme; remise en place du rein; enfin, suture, sans drainage, des différents plans sectionnés. Avec une certaine habitude, on peut arriver à pratiquer la décapsulisation double en 20 à 25 minutes.

Quant aux précautions à prendre, après ce mode d'intervention, elles sont également des plus simples : repos absolu au lit pendant trois semaines, régime lacté, hygiène des néphrétiques, et tout est dit.

Si nous nous reportons, maintenant, aux résultats obtenus par l'auteur même du procédé, nous voyons que sur les 51 cas pour lesquels il est intervenu, dont 46 des deux côtés et 5 d'un seul, il a eu à enregistrer :

1° 7 morts survenues de 12 heures à 15 jours après l'opération, et qu'on doit attribuer, bien certainement, au traumatisme opératoire, ou considérer comme de son fait, soit 13,5 p. 100, proportion qui, si l'on tient un compte exact des cas in extremis, peut être ramenée plus justement à 7,9 p. 100.

2° 7 autres morts constatées de 2 mois à 8 ans après la décortication, avec une survie moyenne de 20 mois.

Les 37 observations des survivants définitifs se répartissent en :

22 améliorations sensibles et persistantes sans albumine ni cylindres, pour la plupart, dans les urines;

1 récidive après 4 ans;
9 guérisons complètes;
3 sans renseignements ultérieurs;
2 sans aucune amélioration.

En somme, de l'ensemble des faits qu'il a pu observer en détail, Edebohls se croit en droit de conclure : que l'opération qu'il propose, et qui porte son nom, paraît ne présenter aucune gravité au début de la maladie de Bright, et qu'à son avis, tout bien considéré, la décapsulisation semble susceptible de produire, dans bien des cas, la guérison complète et définitive de cette affection, malheureusement jusqu'ici au-dessus des ressources de la thérapeutique.

Si nous ajoutons à ces observations les 8 qui ont été publiées par MM. Ramon Guiteras (de New-York), Cabot (de Boston), Elliot, Sorel et Jaboulay, dont 6 avec décapsulation bilatérale, nous verrons que ces chirurgiens ont noté : une guérison complète, une guérison suivie de mort peu de temps après, un excellent état, 2 améliorations complètes, une amélioration passagère, peu d'amélioration et une mort subite le soir de l'opération. Résultats sensiblement comparables à ceux obtenus par le promoteur de la méthode.

Reste à savoir, maintenant, si, en cas de néphrite chronique, de mal de Bright en particulier, on est en droit, à l'heure actuelle, de recourir à une intervention chirurgicale et de proposer une opération?

La question, assurément, ne saurait être tranchée d'une manière absolue et définitive; mais il faut bien convenir qu'un grand pas a été fait dans ce sens depuis quelque temps, par les médecins même les plus opposés, au début, à cette manière de voir et de faire.

M. Lépine, par exemple, qui déclare très carrément qu'on n'est pas autorisé à traiter chirurgicalement un simple brightique, par crainte surtout du shock traumatique chez des sujets aussi affaiblis et aussi susceptibles, admet cependant, parfaitement, l'intervention quand tout traitement médical se montre inutile ou complètement inefficace.

Un autre médecin, M. le docteur Talamon, termine ainsi un article des plus intéressants touchant le problème en suspens : « Nos médications usuelles ne donnent pas de si merveilleux résultats; et s'il était démontré que la *néphrocapsulectomie* est vraiment capable de donner une guérison relative d'une durée de huit ans, il ne faudrait pas hésiter à substituer ce nouveau traitement, si audacieux qu'il paraisse et si chirurgical qu'il soit, à l'éternel régime lacté. »

Or, cette preuve, cette démonstration, que réclame notre distingué

confrère, nous paraissent ressortir avec la dernière évidence des statistiques opératoires que nous venons de citer; l'intervention chirurgicale nous semble donc avoir d'ores et déjà acquis droit de cité, en fait de traitement logique et rationnel des néphrites chroniques et du mal de Bright en tête.

Il y a, toutefois, un dernier point à élucider : auquel des deux procédés opératoires, la néphrotomie de Pousson, la décapsulisation d'Edebohls, donner la préférence?

Car, à notre avis, on doit tout naturellement faire rentrer dans le cadre de l'opération du savant spécialiste de Bordeaux la méthode préconisée par le chirurgien anglais Harrison, qui, partant de ce principe que, dans les altérations du parenchyme rénal, c'est à l'accroissement de tension de la capsule fibreuse qu'il faut attribuer le principal rôle, conclut, par analogie avec ce que produit l'iridectomie en cas de glaucome, l'incision ou la ponction de l'albuginée en cas d'orchite, à l'indication formelle de sectionner la capsule du rein dans le traitement des néphrites. Les incisions multiples, les ponctions plus ou moins répétées, avec drainage à demeure pendant des jours ou des semaines, prônées par Harrison, répondent absolument et de tout point au but poursuivi par M. Pousson : la diminution de la congestion et de la tension intra-rénale. Et ce dernier, lui-même, n'hésite pas à convenir que, dans certains cas, une incision, assez large pour contenir un drain de moyen calibre, lui paraît suffisante.

En somme, le débat se trouve donc circonscrit entre la néphrotomie et la décortication.

Or, bien que cette dernière opération ne semble pas présenter ni comme technique, de grandes difficultés; ni comme gravité, de sérieuses conséquences; ni comme résultats ultérieurs, la moindre complication, force est cependant bien de reconnaître qu'elle constitue, dans tous les cas, une intervention plus difficile, plus grave assurément que la simple section du rein, avec cet autre immense désavantage, à notre avis, de ne faire sentir son action salutaire et bienfaisante qu'au bout de huit à dix jours au minimum, alors que, par contre, la néphrotomie de M. Pousson produit des résultats presque immédiats, subits, instantanés, comme si, selon son expression si pittoresque, on « *avait ouvert le robinet des urines* ».

Il faut bien avouer, d'ailleurs, qu'on a été jusqu'à critiquer, à nier même le principe de la décapsulisation, en tant que point de départ d'une vascularisation de nouvelle formation entre le parenchyme rénal et la paroi adjacente, et qu'on a attribué, purement et

simplement, ce que nous serions tout disposé à admettre pour notre compte personnel, la plus grande part de l'heureuse influence de la résection de la capsule à la diminution de pression à l'intérieur du rein et à l'action du réflexe réno-rénal si important en pathologie urinaire bien que, pourtant, les résultats tardifs de cette intervention semblent établir une ligne de démarcation assez nette avec ce qui se passe normalement après la néphrotomie.

Aussi, et pour toutes ces raisons, ne saurions-nous trop préconiser et trop recommander, jusqu'à plus ample informé, la néphrotomie, quitte, bien entendu, à revenir plus tard, au besoin, sur cette dernière conclusion, le jour où la décapsulisation semblerait, de par les résultats et l'expérience acquise, manifestement supérieure à la section du rein.

Néphrolyse.

Pour être complet, nous devons mentionner, tout au moins, un nouveau mode de traitement des néphrites chroniques, qui vient de faire son apparition dans le monde sous les auspices du chirurgien danois Rovsing et qui, pour encore récent qu'il soit, mérite cependant une certaine attention. Notre distingué confrère, partant, en effet, de ces principes, à savoir : que, en raison même de l'absence de nerfs sensitifs à l'intérieur du parenchyme rénal, les malades ne souffrent que quand la capsule, innervée par les nerfs lombaires et dorsaux, est enflammée; que, d'autre part, les adhérences, existant au pourtour de cette capsule, permettent d'expliquer, non seulement les douleurs accusées en cas de néphrite, mais doivent retentir manifestement sur la circulation et la nutrition intime du tissu propre du rein; notre confrère, dis-je, en est arrivé, peu à peu, après avoir tout d'abord combiné la néphrotomie à la libération et à la résection de l'atmosphère cellulo-fibreuse péri-rénale, à préconiser et à pratiquer purement et simplement la destruction de ces adhérences, qu'il a caractérisée du nom de *néphrolyse*.

Trois observations terminées : par la guérison complète dans un cas; par une grande amélioration dans le second; par une amélioration passagère dans le troisième, semblent, d'ores et déjà, plaider en faveur de cette manière de voir et de faire.

Ces observations peuvent, d'ailleurs, se résumer ainsi :

Néphrite parenchymateuse unilatérale à tendances hémorragiques, causée par le staphylocoque pyogène blanc. Pendant deux ans, douleurs dans la région du rein droit. Dans la dernière année,

à plusieurs reprises, hématuries très fortes. L'urine renferme de l'albumine, des cylindres et des staphylocoques. Le pôle inférieur du rein est enveloppé d'adhérences. Néphrolyse. Guérison durant deux ans.

Néphrite infectieuse chronique bilatérale. Néphrolyse gauche. Amélioration.

Fièvre typhoïde il y a huit ans. Depuis, douleurs dans la région du rein droit. Albuminurie. Une seule fois, hématurie microscopique. Adhérences fibreuses épaisses péri-rénales. Néphrolyse. Examen d'un morceau de parenchyme rénal : glomérulo-néphrite. Les douleurs cessent pour toujours, l'albuminurie pour quelque temps.

C'est donc là une nouvelle méthode opératoire, avec laquelle il faudra dorénavant compter, et qui paraît trouver son indication toute naturelle en cas d'adhérences épaisses et étendues.

IV. — Intervention opératoire dans les Néphrorragies essentielles.

Israël, de Berlin, paraît le premier avoir eu l'idée de proposer, systématiquement, après mûre réflexion, d'intervenir chirurgicalement en cas d'hémorragies rénales rebelles, sans lésion apparente, *sine materia*, pour employer l'expression consacrée; et c'est encore à la néphrotomie qu'il engage à recourir en pareille circonstance.

Néphrotomie. — Les considérations, d'ailleurs, qui l'ont conduit à cette manière de faire, reposent sur une série d'observations fort intéressantes, où, se croyant en présence de néphrorragies d'origine lithiasique ou tuberculeuse, absolument au-dessus des ressources de la thérapeutique ordinaire, le chirurgien allemand s'était cru autorisé, de guerre lasse, et après avoir tout essayé, à recourir à l'instrument tranchant dans le double but : d'élucider le diagnostic, d'une part; d'enlever le corps supposé du délit, d'autre part. Or, dans de semblables conditions, tout en n'ayant rien pu constater d'anormal du côté des reins, il n'en résultait pas moins que les conséquences opératoires se montraient on ne peut plus favorables, et que les hémorragies disparaissaient, dans la plupart des cas, comme par enchantement. La conclusion de pareilles constatations, présentée à la *Société de Médecine interne de Berlin*, dans sa séance du 20 janvier 1902, découlait tout naturellement de ces prémisses et, pour transformer ce genre d'intervention en une véritable méthode opératoire, il n'y avait qu'un pas à faire. Ce pas, Israël

n'hésite pas à le franchir; et de fait, il recommande et pratique, désormais, dans toutes les néphrorragies de ce genre, la section du rein suivant son bord convexe.

Pour notre savant confrère, en effet, d'après l'opinion qu'il est parvenu à se faire du mécanisme, de la pathogénie de ces hémorragies, ces dernières surviendraient à la suite et comme conséquence d'une augmentation de tension de la capsule fibreuse du rein, et de la congestion rénale qu'elle détermine; dès lors, la néphrotomie ou la capsulotomie répondrait à la double indication : d'amener une véritable détente de cette pression exagérée, et de produire une émission sanguine locale, avantageuse à tous les points de vue en semblable occurrence.

Les objections n'ont, certes, pas manqué à cette manière de faire; et Klemperer, entre autres, cherchant à assimiler ces néphrorragies *sine materia* aux hémorragies déterminées par la suggestion, aux gastrorragies hystériques, aux ménorragies, déclarait ouvertement qu'il ne comprenait pas qu'on osât intervenir, le bistouri en main, contre de pareils accidents.

Ce à quoi nous répondrons, avec l'immense majorité des praticiens actuels, que, quand, du fait même de leur abondance, de leur persistance, ces écoulements sanguins menacent directement l'existence, et semblent devoir entraîner la mort à bref délai; quand ils résistent aux traitements ordinaires les plus rationnels, grande, assurément, serait la responsabilité encourue par qui préconiserait l'abstention complète, et attendrait, les bras croisés, sans oser recourir à l'intervention armée; alors que, par contre, il paraît si légitime, si parfaitement indiqué, d'employer en dernier ressort, et comme l'ultima ratio de la thérapeutique, ici encore, une opération aussi inoffensive que la néphrotomie, qui, en admettant même qu'elle reste inefficace, est, quoi qu'il arrive, absolument incapable d'aggraver une situation aussi compromise. Or, l'expérience démontre que, dans ces conditions bien définies, elle a souvent, entre les mains d'Israël et d'autres chirurgiens, fourni des résultats on ne peut plus concluants.

Je donne donc le conseil, le cas échéant, de recourir à cette méthode; et je déclare franchement que, pour ma part, je n'hésiterais pas un seul instant à l'employer, plutôt que de rester désarmé et d'assister passivement, dans une inaction complète, à la mort du malheureux patient auprès duquel j'aurais été appelé.

V. — Intervention opératoire en cas de Néphralgie rebelle.

Néphrotomie. — Par analogie avec ce que nous venons de voir à propos des néphrorragies *sine materia*, il est arrivé bien souvent, dans le cours d'opérations pratiquées pour des douleurs violentes, persistantes, rebelles à tout traitement, et qu'on avait tout lieu de rattacher à une lésion du rein, à un calcul, à un processus inflammatoire quelconque, de ne rencontrer, en réalité, aucune altération, si petite qu'elle soit, susceptible d'expliquer les douleurs accusées par le malade en question. Force a donc bien été de conclure, également, dans ces conditions, que la néphrotomie, qui avait déterminé, comme par enchantement aussi, la disparition plus ou moins rapide de ces névralgies rénales, constituait un mode de traitement parfaitement logique, rationnel et efficace. Legueu, dès 1891, dans sa thèse, avait déjà attiré l'attention sur ce point, et signalé les bons résultats de l'incision exploratrice pratiquée pour de prétendus calculs, qui n'existaient, fort heureusement, que dans l'imagination du chirurgien. Depuis lors, un grand nombre d'observations, non moins intéressantes et non moins concluantes, ont été publiées ; par conséquent, il nous semble parfaitement indiqué de recourir encore à la section du rein, à la néphrotomie, dans ces cas suspects, au diagnostic toujours plus ou moins épineux.

J'aurais cru négliger un côté assez important de cette vaste question en ne disant pas tout au moins quelques mots de la manière de faire actuelle, dans ces conditions difficiles de la pratique courante.

VI. — Du traitement de l'Éclampsie puerpérale par la décapsulisation rénale.

Il n'est pas jusqu'à l'éclampsie puerpérale que, par analogie avec ce qui a lieu pour les accidents urémiques ordinaires, l'on ait eu l'idée, dans les cas désespérés, de combattre par les moyens chirurgicaux ; et une observation, extrêmement intéressante, toute récente, d'Edebohls, rapportée dans la *Gazette des Hôpitaux* à la fin de 1903, par MM. Cavaillon et Trillat, semble plaider en faveur de ce mode d'intervention dans ces situations pénibles et périlleuses.

Il s'agissait, dans le fait en question, d'une jeune femme de vingt-trois ans, primipare, ayant la fièvre typhoïde au quatrième mois de sa grossesse ; au sixième mois apparaissait l'albuminurie, et à sept mois et demi surviennent des accidents éclamptiques, suffisamment graves pour qu'on jugeât utile de provoquer l'accouchement. Cette

délivrance artificielle amena vingt-quatre heures de détente ; puis, les symptômes reprirent plus inquiétants que jamais; de sorte que, en dernier ressort, et comme pis-aller, Edebohls se décida à pratiquer la *décapsulisation bilatérale du rein.*

Cette opération dura exactement, montre en main, 23 minutes seulement. Au point de vue anatomo-pathologique, l'examen des organes, fait à la hâte, au cours de l'intervention, permit de reconnaître qu'ils étaient le siège de lésions inflammatoires aiguës et d'une légère augmentation de volume. La décortication des deux côtés se fit sans grande difficulté, et la résection totale de la capsule fut aussi simple que possible.

Quant aux résultats, ils dépassèrent toute attente :

« Il n'y eut pas de nouvelles crises après l'intervention, ajoute textuellement le chirurgien américain, et tous les symptômes graves de l'urémie disparurent si bien que, deux jours après, la malade retrouva sa connaissance. Les suites de couches ne différèrent pas, dans la suite, de celles qu'on observe en général après un accouchement normal Les plaies lombaires et les plaies du col utérin se fermèrent par première intention. La malade ne dut garder le lit que trois semaines, comme après toute décapsulisation rénale. Au bout de ce temps, elle put parfaitement se lever, en excellent état de santé.

« L'examen chimique et microscopique des urines, fait journellement pendant deux semaines consécutives après l'opération, montra une guérison rapide des lésions rénales. Le 28 février, on trouvait encore quelques cristaux hyalins et granuleux, et une quantité véritablement infime d'albumine.

« Un mois après, on ne retrouva plus, dans l'urine, que des traces d'albumine et quelques rares cristaux hyalins.

« Actuellement, 6 juin 1903, cinquante-trois jours et demi après l'opération, l'urine est absolument normale et la santé parfaite. »

Tel est, en résumé, le premier cas d'intervention chirurgicale sur le rein, pratiquée, systématiquement, de propos délibéré, pour éclampsie puerpérale.

L'idée conductrice, en pareille circonstance, repose sur les résultats extrêmement avantageux obtenus, antérieurement déjà, dans le cours de néphrites aiguës, subaiguës ou chroniques, compliquées d'urémie, et rebelles, elles aussi, à la thérapeutique médicale la plus logique et la plus rationnelle. La déplétion sanguine locale, qui survient, d'ailleurs, dans ces conditions, semble bien jouer le principal rôle, et répondre à l'indication la plus urgente.

Toujours est-il que, cliniquement parlant, dans une situation

telle, que la mort semblait inévitable à court délai, la décapsulisation a produit une véritable résurrection.

Aussi, en somme et en résumé : « Les conclusions pratiques qu'il faut tirer de ce cas, ajoute en terminant le chirurgien de New-York, c'est que nous possédons dans la décortication rénale un moyen puissant pour traiter l'éclampsie puerpérale grave. Bien plus, on devrait même proposer la décapsulisation dans les crises éclamptiques d'origine rénale survenant avant le commencement du travail. La mère serait certainement améliorée, et, en outre, on pourrait ainsi éviter l'accouchement prématuré. »

A cette restriction près : qu'il ne faut se décider à agir qu'en cas de faillite bien dûment constatée de la thérapeutique médicale ordinaire, nous partageons absolument la manière de voir de notre savant confrère américain ; et nous n'hésiterions certainement pas à recourir au bistouri dans ces conditions presque désespérées. Nous donnerons, toutefois, la préférence, ici encore, à la néphrotomie, qui nous semble répondre aux mêmes indications exactement que la décortication, avec la simplicité en plus, et dont l'action, beaucoup plus rapide, beaucoup plus prompte, permet de gagner du temps, dans ces circonstances où les minutes paraissent des siècles, où la vie dépend de l'instantanéité, pour ainsi dire, des résultats opératoires.

VII. — Néphrotomie pour anurie hystérique.

Nous devons, enfin, pour être complet, et à titre surtout de document pour l'avenir, signaler, tout au moins, l'intéressante observation de néphrotomie pour anurie hystérique, présentée par M. Pousson à la *Société de médecine et de chirurgie de Bordeaux*, dans sa séance du 7 novembre dernier, et rapportée dans le n° 48 de la *Gazette hebdomadaire des Sciences médicales* de cette ville, du 29 novembre 1903.

Il s'agit là, en effet, d'un fait curieux à tous les points de vue, en raison de l'indication pour laquelle notre savant confrère a cru devoir intervenir, tout particulièrement.

Le sujet en question est une jeune fille, domestique chez un médecin qui a pu l'observer de très près pendant un temps suffisamment prolongé, et qui, de plus, a séjourné, dix-huit mois durant, dans le service de M. le professeur Pitres. De souche nerveuse, avec idées mystiques pendant son adolescence, cette malade avait commencé à présenter des troubles de la sécrétion urinaire il y a deux ans. A cette époque, elle restait pendant des périodes de cinq à six jours sans rendre une seule goutte d'urine; puis elle avait

des débâcles de plusieurs litres dans les vingt-quatre heures, à la suite desquelles la fonction urinaire se rétablissait pour quelques semaines. Peu à peu les crises d'anurie se rapprochèrent, se prolongèrent; et, au bout de cinq à six mois, la malade en vint à ne plus rendre une seule goutte d'urine. Dans ces conditions, toutefois, une application de sangsues à la région lombaire, ou quelques ventouses parvenaient encore à rétablir, pour quelques jours, la sécrétion à peu près normale.

C'est à ce moment qu'elle vint, précisément, consulter M. Pousson, qui, ne trouvant aucune lésion anatomique ni matérielle, adressa la jeune fille à son collègue M. le professeur Pitres. Après un certain séjour dans ce service, elle rentra chez elle, sensiblement dans le même état qu'à son arrivée.

Mais bientôt la situation s'aggrava notablement : les vomissements et la diarrhée, qui avaient lieu seulement de temps en temps, lorsque la malade urinait par intermittence, devinrent fréquents, se répétant parfois à plusieurs reprises dans la journée, en même temps que se développèrent dans la région du rein droit des douleurs continues, plus accentuées la nuit où elles devenaient intolérables et exigeaient l'emploi des injections sous-cutanées de morphine. Bien que la santé générale ne laissât rien à désirer en apparence, la situation de la malade devenait intolérable, et elle réclamait elle-même avec insistance une opération qui pût la délivrer de ses douleurs constantes et de ses vomissements pénibles. Aussi, quoique ne constatant pas trace d'augmentation de volume du rein droit, dont elle se plaignait, M. Pousson crut néanmoins, sur les instances de la malade, pouvoir aller se rendre compte, directement et *de visu*, de l'état de cet organe.

Le rein, découvert avec quelques difficultés, par suite et comme conséquence d'une déviation de la colonne vertébrale, qui réduisait à néant l'espace costo-iliaque, apparut parfaitement sain. Pour apprécier plus sûrement son intégrité, et aussi dans le but de faire cesser la cause occulte de son non fonctionnement, incision sur son bord convexe et dans toute son étendue, puis drainage à l'aide d'une sonde de de Pezzer placée dans le bassinet. Or, le soir même de l'opération, la patiente rendait par le cathétérisme 180 centimètres cubes d'urine sanguinolente; dans la nuit, elle urinait seule et rendait 250 centimètres cubes de liquide rosé. Les jours suivants, la miction alla toujours en augmentant progressivement, pour dépasser la normale et osciller finalement entre 1500 et 2000 centimètres cubes.

L'opération, au moment de la présentation de ce sujet intéressant à la *Société de Médecine de Bordeaux*, remontait à trois

semaines seulement; elle avait bien, suivant la remarque fort juste de notre distingué confrère, été suivie de la reprise de la fonction rénale; mais, restait à savoir si ce bénéfice se maintiendrait et serait définitif? Ce à quoi nous sommes en mesure de répondre que, malheureusement, cette amélioration n'a pas été de longue durée, attendu que, dans une lettre qu'a bien voulu nous adresser, en date du 4 mars 1904, le savant spécialiste de Bordeaux, il nous informe que sa malade, après avoir bien uriné durant deux mois, est, actuellement, dans le même état qu'auparavant, c'est-à-dire toujours anurique. M. Pousson, d'ailleurs, ajoute : « qu'à son avis, il convient de faire de grandes réserves sur les indications de cette opération en pareille occurrence; qu'il n'avait été engagé à intervenir, dans le cas en question, que par le soupçon d'une affection rénale; mais que, sans ce soupçon, il n'aurait certainement pas agi ».

Nous ne saurions, assurément, mieux faire que de recommander, en semblable circonstance, la même réserve, la même circonspection que le promoteur de la méthode; ce n'est donc que dans des conditions tout à fait spéciales, où l'on se croit en droit de conclure à une lésion presque sûre de l'organe incriminé, qu'on sera autorisé, à notre avis, à recourir à la néphrotomie. Mais, à cette restriction près, et pour l'anurie simple de nature hystérique, le devoir du médecin, jusqu'à nouvel ordre, sera, je crois, de s'abstenir de toute intervention chirurgicale active.

Telles sont les considérations qui nous semblent ressortir, à l'heure actuelle, des nombreux travaux publiés, dans le cours de ces dernières années, sur l'introduction, en pathologie rénale des procédés chirurgicaux ; d'où il appert que les maladies des reins tendent chaque jour davantage, elles aussi, comme les affections de l'estomac, à rentrer dans le cadre de la médecine opératoire.

Or, à la condition de n'intervenir qu'en cas d'insuffisance, d'inefficacité bien démontrées des médications les plus classiques et les plus rationnelles, cette immixtion de la chirurgie dans la pathologie interne nous paraît réaliser un sérieux progrès et marquer un pas en avant. Aussi, ne saurait-on trop recommander, d'ores et déjà, non pas, certes, d'en abuser, mais d'en user, sans crainte, dans les conditions bien nettes que j'ai cherché à préciser.

Dans ces cas, du reste, l'opération qui me semble réunir la majorité des suffrages, la plus efficace en même temps que la plus simple et la plus inoffensive, est bien certainement l'incision au niveau du bord convexe du rein, préconisée surtout par notre excellent confrère et M. le Professeur Pousson, de Bordeaux.

Travail de la deuxième clinique chirurgicale du Prof. Jonnesco (Bucarest)

L'ŒSOPHAGOTOMIE EXTERNE CERVICALE

COMME TRAITEMENT DES CORPS ÉTRANGERS DE L'ŒSOPHAGE

PAR MM. LES DOCTEURS

BALACESCO, et **COHN**,

Assistant de la clinique chirurgicale de l'hôpital Coltzea, Assistant de clinique.

Assistants à l'Institut d'anatomie et de chirurgie topographique.

L'arrêt des corps étrangers dans l'œsophage est un accident assez fréquent, surtout chez les enfants qui ont la mauvaise habitude de tout porter à la bouche. Parmi les adultes, les gros mangeurs, les ivrognes et les fous sont les plus exposés à cet accident, sans compter les porteurs de dentiers artificiels qui avalent leurs râteliers soit dans un accès de toux, soit en mangeant, ou, comme il arrive encore plus fréquemment, pendant la nuit.

On peut dire que la nature des corps avalés varie à l'infini : râteliers, os, monnaies, boutons, bols alimentaires, pierres, aiguilles, clefs, arêtes, poissons entiers, hameçons, canifs, fourreaux de sabre, bretelles, plumes, monocles, etc.

Ce qui contribue à l'arrêt de ces corps dans l'œsophage, c'est leur volume, leur forme et surtout les aspérités, les angles ou les crochets dont ils sont pourvus, ainsi que le spasme de l'organe.

Dans un pareil cas, l'indication thérapeutique est formelle : Tout corps étranger de l'œsophage, chez les enfants tout aussi bien que chez les adultes, doit être extrait d'urgence. Le conduit œsophagien doit être délivré le plus promptement possible, pour prévenir les phénomènes d'épuisement assez fréquents chez les enfants et chez les adultes, et surtout pour empêcher les très graves complications auxquelles donne lieu le séjour prolongé d'un corps étranger dans l'œsophage.

Chaque chirurgien est obligé dans ce cas de se conformer au précepte émis en 1870 par Terrier[1], qui dit : « On doit procéder d'urgence à l'extraction d'un corps étranger de l'œsophage; il n'est pas permis à un médecin d'abandonner un malade avant de lui avoir extrait son corps étranger, de même qu'on ne doit jamais abandonner un malade avec une hernie étranglée avant de l'avoir opéré. »

Les moyens dont nous disposons pour mener ce précepte à bonne fin sont : 1° les diverses manœuvres d'extraction par les voies naturelles, la propulsion et l'extraction par la bouche; 2° l'intervention sanglante, consistant à créer une voie directe, l'œsophagotomie externe cervicale, l'œsophagotomie intrathoracique transmédiastinale et la gastrotomie.

L'emploi de l'un ou de l'autre de ces moyens dépend du volume, de la forme, du temps passé depuis l'accident, ainsi que de la profondeur à laquelle se trouve le corps étranger dans le conduit œsophagien.

S'il s'agit d'un corps petit, rond, sans aspérités, avalé récemment, situé profondément dans l'œsophage près du cardia, on peut essayer l'extraction par la bouche; si, après deux séances, on n'a pas réussi, on aura recours avec succès à la propulsion, que l'on exécute soit avec une simple boule olivaire, soit avec l'éponge de Green. Cette manœuvre doit être faite avec beaucoup de méthode, l'instrument doit glisser sans violence, car un effort pourrait déchirer les parois du conduit œsophagien et donner lieu à de graves complications. Mais quand le volume du corps avalé récemment est grand, sans aspérités ou pointes et situé à n'importe quel point du conduit œsophagien au-dessus de sa portion diaphragmatique, on n'emploiera que l'extraction par la bouche, la propulsion étant contre-indiquée à cause du volume du corps étranger.

Dans un pareil cas, le panier de de Græfe, le crochet de Kirmisson, le crochet à bascule de Collin, une pince œsophagienne ordinaire, ou encore mieux la pince œsophagienne de Berger ou de Tiemann sont d'une utilité absolue.

Il est inutile d'insister sur la délicatesse avec laquelle on doit manier ces instruments; on connait suffisamment les longues discussions auxquelles ont donné lieu les accidents produits par l'emploi du panier de de Græfe par des médecins très expérimentés. Si, dans la première séance, on ne réussit pas à extraire le corps étranger et que de graves phénomènes dispnéiques ne demandent pas une intervention plus active, on peut remettre la seconde séance

1. Terrier, Thèse de Paris, 1870.

à quelques heures, tout en gardant le malade sous observation continuelle. Mais si, même après ce second essai, l'on ne réussit pas, il est plus prudent d'avoir recours à une intervention sanglante.

En attendant plus longtemps, on ne fait qu'exposer le malade à des accidents d'inanition. Le volume du corps étranger et la contraction spasmodique de l'œsophage, en empêchant le passage des aliments dans l'estomac, produisent un affaiblissement progressif des forces du malade, ce qui diminue considérablement les chances de succès d'une opération ultérieure. En effet, nous trouvons que sur 326 œsophagotomies externes, l'épuisement produit par l'inanition a causé la mort de l'opéré dans 9 cas.

Il se produit beaucoup plus fréquemment des phénomènes inflammatoires causés par le séjour prolongé du corps étranger. Ces phénomènes ne commencent que quelques jours après la pénétration du corps. Celui-ci jouant le rôle d'un irritant prépare son évacuation spontanée en provoquant un abcès qui, circonscrit au commencement, fuse plus tard entre les interstices celluleux et peut s'ouvrir dans la trachée, les bronches, la plèvre, le péricarde, ou peut encore fuser dans le médiastin. En général, ces abcès sont très septiques et engendrent des phénomènes de septicémie et de pyohémie mortelles. On trouve aussi souvent des cas où, malgré l'extraction du corps étranger, les malades ont succombé sous l'influence destructive de phénomènes septiques.

Dans certains cas, il se produit, à cause de la durée de la compression exercée par le corps étranger sur les parois de l'œsophage, une escarre gangreneuse, qui n'est pas accompagnée de phénomènes inflammatoires alarmants. L'ulcération qui résulte après la chute de l'escarre peut n'intéresser que la muqueuse, quand le corps étranger a été extrait rapidement, et occasionner une légère gêne pendant quelques jours dans la déglutition ou, dans le plus mauvais cas, elle peut donner lieu à une petite hémorragie qui cesse rapidement. Mais si l'accident est survenu depuis longtemps, l'escarre est plus profonde, comprend toute la grosseur de la paroi de l'œsophage et des organes voisins, de sorte qu'au moment de l'élimination la trachée ou la bronche communique avec l'œsophage[1] ou

1. Mondière, Observations sur les accidents déterminés par le séjour des corps étrangers dans l'œsophage, *Archiv. gén. de Méd.*, Paris, 1830, t. XXIV. — Patesron, Obs. de perforation de la trachée par des corps étrangers de l'œsophage, *The Edinb. med. surgic. Journ.*, 1849. — Castle, Obs. de perf. de la trachée par corps étrangers de l'œsophage, *Med. News*, 1884. — Sirot, *Des communications fistuleuses entre l'œsophage et les voies aériennes*, Thèse de Lyon, 1899. — Malkhassian, Thèse de Nancy, 1902.

bien peut engendrer des hémorragies mortelles en perforant les vaisseaux qui entourent l'œsophage[1].

Ces accidents peuvent se produire aussi après l'extraction du corps étranger par une intervention chirurgicale sans que l'on puisse cependant imputer l'accident à l'opération. Car, soit à cause du séjour prolongé du corps étranger, soit à cause des manœuvres d'extraction par les voies naturelles, il se produit une communication entre l'œsophage et les voies aériennes, dans certains cas, tout de suite après l'opération, dans d'autres, après 10-15 jours. Malkhassian a rassemblé 9 cas de fistule trachéo-œsophagienne avec 7 morts et 2 guérisons et un cas de fistule broncho-œsophagienne guéri. Sur ces 10 cas, on n'est pas intervenu pour extraire le corps 6 fois et tous les malades ont succombé; dans les 4 autres cas, on a pratiqué l'œsophagotomie externe; un malade est mort (cas, de Weis) et les 3 autres ont guéri (cas de Gangolphe, Cheeveer et May). En compulsant les observations que nous avons rassemblées, on trouve que les cas de Deaver et Vallace entrent dans la même catégorie, ayant comme résultat une mort et une guérison.

Nous voyons donc que cette complication est très grave; la déglutition d'aliments ou même de salive provoque de formidables accès de suffocation. Les malades succombent à l'asphyxie ou à l'épuisement par inanition. Gangolphe propose dans de pareils cas la gastrotomie, autant pour nourrir le malade que pour permettre aux aliments de passer dans les voies aériennes.

Si, par contre, nous n'avons pas affaire à un corps régulier, poli, mais à un corps irrégulier, aiguisé ou pourvu de crochets, toute tentative de propulsion ou d'extraction sera nuisible, aggravera beaucoup le pronostic et ne donnera jamais de résultat, le corps étant fixé fortement dans les parois de l'œsophage, grâce à ses pointes alguisées. Si cependant on réussit à le détacher, on produit des ulcérations multiples des parois de l'œsophage, plus bas que son siège primitif, quand nous le poussons dans l'estomac, ou dans toute la portion supérieure de l'œsophage et du larynx chaque fois qu'on peut faire l'extraction par la bouche. Ces ulcérations sont des portes d'entrée pour l'infection qui se déclare presque toujours très fortement, constituent un blâme pour le médecin et augmentent sa responsabilité. Le plus souvent encore, pendant les manœuvres d'extraction, la pointe du corps qui est déjà enfoncée dans la paroi de l'œsophage, étant poussée par l'instrument extracteur, traverse la paroi du conduit œsophagien et pénètre dans un des organes voi-

1. Nevot, *De la perforation des vaisseaux par les corps étrangers de l'œsophage*, Thèse de Paris, 1879.

sins, trachée, bronches, péricarde, aorte, veine cave supérieure, carotide ou veine jugulaire et occasionne en cas de perforation vasculaire une hémorragie mortelle (cas de Broca, cité par L. Championnière). Dans de pareils cas, la responsabilité du médecin est d'autant plus grande et plus directe que le malade meurt entre ses mains et par sa faute. C'est pourquoi nous sommes obligés, avant d'entreprendre une manœuvre d'extraction quelconque, de nous informer minutieusement du volume et de la forme du corps avalé et, en cas qu'on ne puisse nous donner ces informations, nous avons recours à la radioscopie qui nous donne tous les détails voulus.

Ce n'est que lorsqu'on connaît bien la forme et le volume du corps étranger que l'on peut décider de la méthode d'extraction. Il faut cependant tenir compte du temps depuis lequel le corps étranger se trouve dans l'œsophage et, par conséquent, des lésions qu'il a pu créer par son séjour prolongé. Les phénomènes d'œsophagite et de péri-œsophagite qui se produisent dans le voisinage de corps sans aspérités constituent une contre-indication absolue des moyens d'extraction par les voies naturelles, le déchirement des parois de l'œsophage et toutes les complications qui en dérivent étant presque inévitables.

Donc la propulsion est indiquée seulement dans les cas récents de corps étrangers de petit volume, de forme régulière, sans aspérités ou coins pointus, qui se trouvent profondément situés près du cardia (boutons, noyaux, bols alimentaires, différentes boules, etc.). Dans tous les autres cas, elle est considérée comme dangereuse, exposant aux ulcérations et aux déchirements de l'œsophage, à des hémorragies gastriques, aux perforations et aux ruptures de l'intestin.

L'extraction par la bouche est le procédé le plus ancien et très souvent le plus simple. Elle est indiquée dans tous les cas récents dans lesquels le volume du corps n'est pas trop exagéré, dont la surface n'offre ni aspérités, ni côtés tranchants, ni bouts piquants, sans tenir compte du point où est situé le corps étranger. Elle est considérée comme nuisible dans les cas anciens, sans tenir compte de la forme et du volume du corps.

Comme l'immobilité absolue du malade pendant le temps des manœuvres d'extraction par les voies naturelles est nécessaire, il faut toujours endormir les enfants. Le chloroforme a en outre l'avantage de faire cesser le spasme de la paroi œsophagienne autour du corps étranger, ce qui lui permet de devenir plus mobile.

Dans les grands centres où l'on peut recourir au radiographe, on utilisera toujours les avantages énormes que nous donnent les

rayons X en exécutant toutes les manœuvres d'extraction par les voies naturelles sous le contrôle direct de l'œil, comme nous l'avons vu faire à notre maître, M. le Prof. Th. Jonnesco, dans le cas d'un enfant qui avait avalé un bouton métallique.

Des contre-indications des moyens d'extraction par les voies naturelles, il ressort les indications d'extraction par les voies directes, c'est-à-dire de l'œsophagotomie externe cervicale et intrathoracique et de la gastrotomie.

Donc, chaque fois que nous nous trouverons en face d'un individu qui pourra nous donner des informations exactes sur le volume, la forme et la nature du corps avalé, ou après nous en être assurés par la radioscopie et avoir décidé une intervention sanglante, nous procéderons à l'exploration du conduit œsophagien pour nous rendre compte de l'existence et de la profondeur à laquelle se trouve le corps étranger. Ce n'est qu'après cette exploration qu'on pourra indiquer l'œsophagotomie externe cervicale, intra-thoracique ou la gastrotomie.

On sait que la longueur de l'œsophage chez les adultes est de 24-25 cm.; son orifice supérieur ou pharyngien se trouve à 15 cm. des incisives supérieures, au niveau du bord inférieur du cartilage cricoïde, répondant en arrière au niveau du corps de la 6e vertèbre cervicale. Son orifice inférieur ou cardiaque se trouve du côté gauche du corps de la 10e vertèbre dorsale, et quelquefois au disque qui sépare les 10e et 11e vertèbres dorsales. La portion cervicale mesure 4-4 cm. 1/2 et s'étend du corps de la 6e vertèbre cervicale jusqu'à un plan horizontal qui passerait par le bord supérieur de la fourchette sternale et par le milieu du corps de la 2e vertèbre dorsale. Enfin, la portion diaphragmatique mesure 1-1 cm. 1/2 et la portion abdominale 2-3 cm.

On comprend d'après ces données anatomiques que chaque fois que le corps étranger s'arrêtera dans la portion cervicale de l'œsophage, nous arriverons par l'œsophagotomie externe cervicale directement sur ce corps; son extraction se fera avec beaucoup de facilité, les parois de l'œsophage ne seront pas blessées par les manœuvres d'extraction, tout mouvement étant contrôlé par l'œil et le doigt.

Mais à quelle intervention aurons-nous recours quand le corps étranger se fixe plus bas, dans la portion thoracique de l'œsophage. Tous les chirurgiens, jusqu'aujourd'hui [1], ont eu recours seulement

1. Le cas de Forgue, cité dans la thèse de Montagnier (Montpellier, 1898) et communiqué au Congrès de Paris en 1900, ne peut être considéré comme une œsophagotomie intrathoracique, car l'auteur s'est contenté d'arriver seulement jusqu'à l'œsophage, sans l'ouvrir, et le corps étranger a été extrait au bout de 12 jours par la bouche au moyen du panier.

à l'œsophagotomie cervicale, sans tenir compte de la profondeur à laquelle était situé le corps étranger, et ont fait l'extraction à l'aide de pinces longues ordinaires ou œsophagiennes qu'ils introduisaient par la plaie cervicale. On comprend que chaque fois que le corps est situé profondément, solidement fixé par ses arrêts ou ses crochets, les manœuvres d'extraction sont difficiles, les parois de l'œsophage exposées à être lésées, et on trouve souvent des cas où le malade, après une pareille intervention, a succombé à l'infection produite par la déchirure de l'œsophage. C'est pourquoi on a proposé dans de pareils cas l'œsophagotomie intra-thoracique transmédiastinale, parce que par cette voie, de même que par l'œsophagotomie externe cervicale, le chirurgien tombe directement sur le corps étranger, et le plus souvent, une petite ouverture de 2-3 cm. dans les parois de l'œsophage, faite au point où proémine le corps étranger, est suffisante pour permettre l'extraction avec le doigt ou avec une simple pince hémostatique. Bien plus, le drainage, par cette voie, des abcès médiastinaux, produits à la suite d'une perforation de l'œsophage à cause d'un trop long séjour du corps étranger, permettra de sauver la vie à beaucoup de malheureux condamnés à une mort sûre et rapide.

Il ne faut pas en conclure cependant qu'on doit avoir recours à la voie intrathoracique pour n'importe quel corps arrêté juste derrière le sternum ou au niveau du rétrécissement aortique. Dans de pareils cas, l'œsophagotomie cervicale, pratiquée le plus près possible de la fourchette sternale, est une opération excellente, car les manœuvres opératoires peuvent être conduites avec le doigt, et on sait qu'un doigt exercé vaut un œil. Mais comme le doigt ne peut atteindre au-dessous du retrécissement aortique et que les manœuvres opératoires doivent se faire à l'aide de pinces sans qu'on puisse voir, l'œsophagotomie n'est plus indiquée d'une façon rationnelle. On aura recours à la voie intrathoracique proposée par Nasiloff en 1888 pour les affections du médiastin postérieur, et expérimentée sur des cadavres et des animaux par Quénu et Hartmann en 1891. En 1893 et, plus tard, en 1898, cette opération a fait le sujet de deux ouvrages de grande valeur de notre compatriote Potarca.

D'un autre côté, tout corps étranger situé à l'extrémité inférieure de l'œsophage, au-dessous du rétrécissement diaphragmatique, sera extrait par la gastrotomie proposée et exécutée par Richardson [1]. On n'aura pas recours à cette voie quand le corps sera fixé plus haut, entre les retrécissements bronchique et diaphragmatique, car le

1. Richardson, *Boston med. and surg. Journal*, 16 déc. 1886. Gaillard, dans sa thèse, mentionne 33 cas de gastrotomie avec 4 morts (13,3 p. 00).

doigt qu'on introduit par le cardia ne pouvant pénétrer jusqu'au niveau du corps étranger, les manœuvres d'extraction deviennent aveugles et dangereuses.

Donc l'œsophagotomie cervicale est indiquée chez les adultes dans tous les cas où le corps étranger est situé dans l'œsophage jusqu'au-dessous du retrécissement aortique; l'œsophagotomie intra-thoracique doit être pratiquée chaque fois que le corps s'est fixé entre la 4e et la 8e vertèbre dorsale; la gastrotomie n'est indiquée que pour les corps situés dans la portion diaphragmatique et abdominale de l'œsophage.

L'œsophagotomie intrathoracique ne trouve son indication chez les enfants que dans un seul cas : quand des phénomènes septiques indiquent l'existence d'un abcès médiastinal qui demande une voie directe pour être drainé.

Mais quand il s'agit d'extraire un corps étranger situé dans la portion thoracique chez un enfant, l'œsophagotomie cervicale est suffisante pour que les manœuvres se fassent sous le contrôle du doigt.

En effet, la longueur de l'œsophage chez un enfant est : à 2 mois, de 10 cm. (Klauss), à 6 mois, de 13 cm. (Lemaistre), à 2 ans, de 13 cm. 1/2 (Klauss), à 3 ans de 20 cm. 1/2, de sorte que par une œsophagotomie externe faite près de la fourchette, on pourra presque toujours extraire les corps étrangers fixés au rétrécissement aortique et bronchique. Pour des corps fixés plus bas, au-dessus du rétrécissement diaphragmatique, on peut recourir avec succès à l'œsophagotomie cervicale combinée avec la gastrotomie. Le doigt introduit par le cardia et celui introduit par l'orifice cervical dans l'œsophage, pouvant venir en contact, aideront beaucoup à la dislocation et à l'extraction du corps étranger.

Enfin, quand le corps est fixé dans la portion diaphragmatique ou abdominale, ce n'est que la gastrotomie qui est indiquée. Il parait que jusqu'aujourd'hui on n'est pas intervenu par cette voie chez les enfants.

Dans ce travail, nous allons nous occuper seulement de l'*œsophagotomie externe cervicale*, opération à laquelle nous avons eu l'occasion de recourir chez un malade qui s'est présenté chez nous quatre jours après l'accident et qui avait avalé son râtelier, à 5 dents, arrêté au niveau du rétrécissement supérieur de l'œsophage.

Voici, résumée, l'observation de ce cas.

Un homme, âgé de quarante-deux ans, entre dans la clinique de notre maître, M. le Prof. Thomas Jonnesco, le 23 avril, en nous racontant que, le

19, pendant le dîner, il a avalé un noyau de pêche et qu'immédiatement, il est pris de douleurs violentes au niveau de la gorge.

Il tente de faire des efforts de vomissement, mais sans aucun résultat. Après une heure, la douleur cesse, ne laissant plus qu'une sensation désagréable derrière la pomme d'Adam. Le malade se couche, espérant que, pendant la nuit, le noyau glissera dans l'estomac; mais le lendemain, la même sensation persiste. Il prend du lait qui passe, mais il n'ose pas avaler des aliments solides.

Quatre jours après, la veille de son entrée à l'hôpital, des douleurs aiguës l'ont tourmenté à tel point que la nuit entière il a été très agité. Il arrive à l'hôpital vers midi.

En l'examinant, nous constatons au niveau du cricoïde une induration débordant la trachée, qu'on peut mobiliser transversalement à travers les téguments. Avec le cathéter explorateur à boule, nous trouvons qu'un corps étranger est situé dans l'œsophage à 16 centimètres de l'arcade dentaire, de telle façon qu'il empêche la boule de passer au-delà.

Nous prenons la pince œsophagienne de Berger pour essayer l'extraction, mais au moment de l'introduire, nous nous apercevons que notre malade ne possède plus les quatre incisives supérieures, et, lui demandant s'il ne porte pas par hasard une pièce dentaire, il nous répond désespéré qu'en vérité, il portait un râtelier en caoutchouc et que, probablement, il l'avait avalé en même temps que le noyau. Alors nous suspendons toute manœuvre d'extraction par les voies naturelles, décidant l'œsophagotomie externe, opération que nous avons pratiquée le 24 avril, c'est-à-dire seulement le lendemain de l'arrivée du malade à l'hôpital, lui, n'acceptant pas l'opération immédiate.

Avant de procéder à l'opération, le malade nous déclarant qu'il a vu dans ses garde-robes du matin le noyau de pêche, nous avons exploré de nouveau son œsophage et nous avons constaté, à la même distance de l'arcade dentaire l'existence d'un corps étranger.

Sous le chloroforme, nous avons pratiqué une incision de 8-10 centimètres le long du bord antérieur du muscle sterno-cléido-mastoïdien gauche, commençant à un doigt de l'articulation sterno-claviculaire.

Après l'écartement en haut et en dehors du muscle omo-hyoïdien sans le sectionner, nous avons découvert le lobe gauche du corps thyroïde qui, étant un peu hypertrophié, nous masquait complètement la voie vers la profondeur. Nous avons sectionné alors entre deux ligatures l'artère thyroïdienne inférieure et nous avons luxé en haut et en dedans ce lobe thyroïdien en dégageant soigneusement son bord postérieur.

Le champ opératoire devient libre, on voit très bien au fond de la plaie la trachée et, derrière elle, l'œsophage qui la déborde à cause du corps étranger qui soulève sa paroi latérale. Avec deux pinces de Kocher, nous avons pincé cette paroi pour l'attirer un peu vers la superficie. Ensuite, sur la saillie du corps étranger, nous avons incisé l'œsophage en long sur une étendue de 3-4 centimètres et nous sommes tombé sur le râtelier.

L'extraction de cette pièce dentaire, composée de cinq dents, quatre inci-

sives et une molaire, mesurant 4 centimètres de long et 3 centimètres de large, a été d'une difficulté réelle, étant très enclavée dans l'œsophage. Ayant pris toutes les précautions pour que la muqueuse œsophagienne ne souffre pas pendant les manœuvres d'extraction, nous avons appliqué quatre points de suture au catgut sur l'incision œsophagienne, muqueuse non comprise, et nous avons drainé la plaie à la gaze iodoformée, que nous avons fait sortir par l'extrémité inférieure de la plaie cutanée, entièrement réunie ailleurs.

Le malade fut mis à la diète complète. Le soir, température 39°2; on change le pansement, on fait des lavages à l'eau oxygénée et, pour élargir un peu plus l'orifice du drainage, on fait sauter un point de suture.

Le lendemain matin 36°, le soir 38°,2. Diète complète, lavements alimentaires.

Les 3e, 4e et 5e jours, la température varie entre 38° et 37°, pour y rester ensuite jusqu'à la guérison.

Le 3e jour, on fait boire au malade de l'eau et nous constatons que le liquide passe par la plaie cervicale.

Dès le 4e jour, il a été nourri à la sonde œsophagienne deux fois par jour jusqu'au seizième. Quand on lui a permis de commencer à se nourrir seul, la fistule œsophagienne était complètement fermée.

Le malade sortit guéri vingt-six jours après l'opération, sans avoir gardé aucun trouble fonctionnel.

Quant à la technique de l'œsophagotomie intrathoracique transmédiastinale et aux discussions sur la voie à suivre dans cette opération, soit du côté droit ou du côté gauche, nous les trouvons exposés magistralement dans l'ouvrage de Potarca (*La Chirurgie intramédiastinale postérieure*, 1898). Comme nous l'avons déjà dit, cette opération n'a jamais été pratiquée sur le vivant pour extraire un corps étranger de l'œsophage.

La gastrotomie ne présente rien de particulier en fait de technique dans le cas spécial de corps étrangers de l'œsophage. Du reste, l'indication de cette intervention est beaucoup plus rare, car les corps étrangers s'arrêtent presque toujours dans un des trois rétrécissements supérieurs du conduit œsophagien.

De sorte que la vraie intervention d'urgence, celle dont tout médecin doit connaître la technique, est incontestablement l'œsophagotomie cervicale.

Quoi qu'on ait écrit depuis les temps les plus reculés sur les corps étrangers de l'œsophage, ce n'est que dans le traité de Verduc (*Pathol. chirurg.*, t. II, p. 381) que l'œsophagotomie est mentionnée pour la première fois dans la thérapeutique de ces corps. La première opération date de 1738 et fut faite par Goursault père, médecin à Coussac-Bonneval, dans le Limousin, et publiée dans les *Mémoires de l'Académie de Chirurgie*, Paris, vol. III, p. 14, 1757. Dans cette

même publication, on parle de la seconde œsophagotomie externe pratiquée la même année par Rolland, chirurgien militaire français à Mailly. A partir du mémoire de Hévin[1], consigné dans les actes de l'Académie de Chirurgie, il a passé presque un siècle sans qu'on parle de cette opération. En effet, nous ne trouvons, jusqu'à l'ouvrage de Bégin[2], que deux cas isolés d'œsophagotomie pour corps étrangers : le cas de Ricchi : *Lettera contenente la osservazione su l'œsophagotomia*, Assisi, 1797, et celui de Rossi, de Parme : *Annales universelles de Médecine*, vol. 60, p. 56, 1831. Ces deux observations sont consignées dans le traité de Corradi : *Della chirurgia in Italia*, Bologna, 1871, p. 375.

En 1833, Bégin démontre l'innocuité de l'œsophagotomie et montre les règles d'après lesquelles l'opération devient sûre et facile. A l'aide de deux faits personnels, il prouve que non seulement cette opération est efficace pour l'extraction des corps étrangers, mais qu'elle est aussi le seul moyen de sauver les malades de mort causée par des complications graves, telles que l'hémorragie. Il ajoute aussi que l'on observe fréquemment des accidents mortels qu'on ne pouvait prévoir avant qu'ils ne se manifestent et qu'une fois manifestés on ne peut plus arrêter. « Si le malade guérit, nous approuvons l'inaction du chirurgien; mais s'il meurt, qui peut acquitter un chirurgien resté indifférent devant un événement si déplorable? »

A la même époque, Arnolt, chirurgien du Middlesex Hospital à Londres, pratique l'opération sur un enfant de deux ans qui avait avalé un os de mouton depuis trente-cinq jours. Cinquante-six heures après l'opération, le petit patient meurt et en faisant l'autopsie, on trouve une perforation de l'œsophage et une pneumonie double. Malgré cela, l'insuccès ne pouvant être imputé à l'opération, l'auteur loue l'œsophagotomie et en démontre la facilité. « Le fait, dit-il, que l'opération a été pratiquée sur un enfant, sans atteindre un vaisseau ou un nerf important, prouve que, tout en nécessitant des connaissances anatomiques précises, elle n'est pas si terrifiante, de sorte qu'on doit l'accepter, lorsqu'elle est la seule chance de guérison. » Le célèbre chirurgien du même hôpital, Ch. Bell, qui assistait à l'opération, en fut tellement enchanté qu'il annonça immédiatement une dissertation sur cette opération.

En 1845, Lavacherie[3] fait paraître son mémoire sur les corps

1. Hévin, *Mém. de l'Acad. royale de Chirurg.*, t. I, p. 444, 1743.
2. Bégin, *Mém. de méd. de chirurg. et de pharm. militaires*, t. XXXIII, p. 441, 1832.
3. Lavacherie, *Mém. de l'Acad. royale de Belgique*, 28 fév. 1842 et 6 oct. 1844, et *De l'œsophagotomie*, p. 44, 1845, Bruxelles.

étrangers de l'œsophage, basé sur 88 cas. Sur ce nombre, nous trouvons 18 morts instantanées, sur lesquelles, dans 12 cas, une trachéotomie aurait pu éviter les premiers accidents; 17 morts après un temps plus ou moins long, justiciables d'œsophagotomie, et enfin 12 cas d'hémorragie dont 1 aurait guéri par l'œsophagotomie en liant la carotide primitive qui était en cause, et 11 auraient évité l'hémorragie par une intervention à temps. Dans 36 cas de guérison après un temps prolongé et avec des lésions permanentes variées, l'œsophagotomie était rigoureusement indiquée.

Donc, dans ce mémoire, l'auteur est un partisan fervent de l'œsophagotomie externe pour les corps étrangers, soit pour éviter les accidents mortels, soit pour éviter les complications tardives et permanentes, même dans les cas de guérison. Personnellement il possède deux cas d'œsophagotomie, dont un guéri, et l'autre mort quinze jours après d'épuisement.

En 1854, relativement à un cas malheureux d'œsophagotomie pratiqué par Demarquay (n° 14), la Société de Chirurgie de Paris se prononce formellement en faveur de l'opération et désapprouve les essais d'extraction trop fréquents qui donnent lieu à des strictures et à des perforations. Malgré cela, et quoique Vidal de Cassis[1] ait beaucoup insisté sur l'œsophagotomie, qu'il préconise presque exclusivement pour l'extraction des corps étrangers de l'œsophage, les chirurgiens français, jusqu'en 1870, ont rarement pratiqué cette opération.

Martin[2] donne, dans sa thèse sur le traitement des corps étrangers de l'œsophage, quelques indications plus précises sur les conditions dans lesquelles l'opération doit être pratiquée.

En 1868, Cheever, de Boston, rassemble tous les cas d'œsophagotomie pour écrire sur ce sujet. Il fut aidé dans cet ouvrage par L. Voss, qui, ayant pratiqué à New-York, s'établit à Bexleburg en Westphalie, où il eut l'occasion de présenter ses notes à G. Fischer[3] qui en a extrait des cas non publiés jusqu'à ce jour.

En 1870, Terrier[4] écrit : « Pour résumer notre idée, nous disons que, imitant la conduite du chirurgien qui, appelé chez un malade avec une hernie étranglée, ne le quitte qu'après l'avoir opéré, de même le praticien ne doit abandonner un malade avec un corps étranger dans l'œsophage qu'après l'en avoir débarrassé, soit en le poussant dans l'estomac, ou en lui faisant une œsophagotomie. Cette

1. Vidal de Cassis, *Trait. de Path. ext. et Méd. opér.*, t. III, Paris, 1855.
2. Martin, Thèse de Paris, 1868.
3. Fischer, *Deutsche Zeitschr. f. Chirurg.*, 1888, H. 2 et 3, p. 273.
4. Terrier, Thèse de Paris.

dernière opération est d'autant plus indiquée qu'elle n'est pas difficile et qu'elle ne présente pas les périls indiqués par tous les auteurs classiques. »

Dans les *Archives de Médecine* de 1871, Duplay considère l'œsophagotomie comme une opération d'urgence et il s'étonne qu'elle soit à peu près abandonnée en France. Selon lui, « les indications sont données par la nature du corps, qui, irrégulier et anguleux, constitue déjà une indication pour l'intervention ».

En 1880, König [1] rassemble 53 cas d'œsophagotomie pour des corps étrangers.

En 1886, Markœ [2], en publiant deux cas personnels, rassemble, avec l'aide de Gross, de Philadelphie, tout ce qui a été écrit jusqu'à ce jour sur cette opération. Sa statistique comprend 82 cas, dont 63 guérisons et 19 morts, 74 fois le corps étranger a été trouvé et retiré; il y eut 57 guérisons et 17 morts; 7 fois on ne trouva pas le corps. Sur 16 cas mortels, nous en trouvons 8 causés par des abcès, 2 par l'épuisement, 2 par la septicémie, et 1 par la pneumonie; dans les 3 autres cas, les causes de la mort ne sont pas indiquées.

Le premier travail complet, donnant des détails sur chaque cas en particulier, est celui de G. Fischer [3], qui publia en 1887 une première statistique de 80 cas, suivie en 1888 de deux ouvrages successifs, de sorte que sa statistique comprend 120 cas. Sur ce nombre, nous trouvons 88 guérisons et 32 morts, soit une mortalité de 26,8 p. 100. L'auteur, après avoir documenté, basé sur des faits toutes les éventualités de l'opération, arrive aux conclusions suivantes :

« *a*. Un corps étranger, avalé récemment, doit, aussitôt que les moyens non sanglants n'ont pas réussi, être extrait par l'œsophagotomie jusqu'à la fin du second jour.

« *b*. Un corps étranger, avalé depuis quelques jours, doit être extrait immédiatement par l'œsophagotomie, dès qu'un seul essai d'extraction par les voies naturelles n'a pas de succès.

« *c*. L'opération doit être pratiquée sans plus de retard quand, par la nature du corps étranger, l'extraction ou la propulsion sont dangereuses.

« *d*. Quand le cou est déjà infiltré ou qu'il existe déjà une hémorragie par la bouche, l'œsophagotomie est indiquée immédiatement ».

1. König, *Handbuch der Chirurgie*, III, 2, 1880.
2. Markœ, *New-York med. Journal*, 1er mai 1886. Voir Fischer, *Deutsche Zeitschr. f. Chirurgie*, 1887, p. 565.
3. Fischer, *Deutsche Zeitschr. f. Chirurg.*, 1887, p. 565, 1888, p. 97, et 1888, p. 274.

Southam[1], en 1889, donne une statistique de 28 cas d'œsophagotomie avec une mortalité de 25 p. 100. Il ajoute : Aussitôt que l'opération est indiquée, le chirurgien doit être prêt à la pratiquer. Un retard ne fait qu'aggraver la situation et rend l'opération plus difficile. De cette façon, on évite les accidents d'inanition qui peuvent compromettre le succès de l'intervention ».

En 1891, le professeur Gross[2] publie, à l'occasion d'un cas personnel, un mémoire dans lequel il s'exprime ainsi : « Quand le corps étranger séjourne depuis plusieurs jours dans l'œsophage, l'opération doit être pratiquée aussitôt que les premiers essais d'extraction par les voies naturelles n'ont pas réussi, ou quand il y a des signes de perforation de l'œsophage ou d'un organe voisin, un phlegmon péri-œsophagien ou une hémorragie par la bouche. »

Schramm[3] réunit dans un tableau 12 opérations d'œsophagotomie externe pour des corps étrangers chez des enfants âgés de moins de onze ans, avec 3 morts, soit une mortalité de 25 p. 100.

Gaillard[4], dans sa thèse inaugurale de 1894, a 26 cas dont 22 guéris et 4 morts, soit une mortalité de 15,4 p. 100.

Schmiegelow[5], de Copenhague, compulse les observations de pièces dentaires extraites par l'œsophagotomie dans les neuf dernières années et trouve 23 cas, 17 guérisons et 6 morts, soit une mortalité de 25 p. 100.

Frœlich[6], à l'occasion d'un cas personnel d'œsophagotomie externe pratiquée sur un enfant qui avait avalé un noyau de pêche, rassemble 17 observations d'œsophagotomie publiées après le mémoire de Gross (1891-1894). Nous n'y trouvons qu'un seul cas mortel, celui de Cahier, qu'il attribue du reste aux essais répétés d'extraction par la voie naturelle. De sorte que la mortalité est de 5,8 p. 100 ou 0, si l'on excepte le cas de Cahier.

En 1894, Egloff[7], l'assistant de Krönlein, de Zurich, publie 4 cas nouveaux de la clinique de Krönlein, à part les deux cas qui figurent déjà dans l'ouvrage de Fischer ; il complète la statistique de ce dernier en rassemblant tous les cas publiés jusqu'à la fin de 1893. De cette façon, la statistique comprend 135 cas avec 100 guérisons et 35 morts, dont deux ne pouvaient être imputées à l'opération.

La mortalité est donc de 24,8 p. 100 que l'on peut répartir ainsi :

1. Southam, *Lancet*, 28 déc. 1889, p. 1325.
2. Gross, *Semaine méd.*, 1891, p. 45.
3. Schramm, *Wien. med. Wochens.*, 1891, n° 50, p. 2102.
4. Gaillard, Thèse de Lyon, 1893-94.
5. Schmiegelow, *Revue de Laryngologie*, 1894, p. 289.
6. Frœlich, *Archives provinciales de Chir.*, 1894, p. 698.
7. Egloff, *Beiträge zur klin. Chirurgie*, 1894, p. 14.

Cas opérés dans les trois premiers jours : 46; guérisons 37; morts 9 = 19,5 p. 100.

Cas opérés entre le quatrième et le huitième jour : 28; guérisons 19; morts 9 = 31,1 p. 100.

En 1895, Fedoroff[1] publie en même temps que 3 cas personnels une statistique de 162 cas avec mortalité de 27,7 p. 100 de un à dix ans; 0 p. 100 de dix à vingt ans; 13,3 p. 100 de vingt à trente ans; 24 p. 100 de trente à quarante ans; 25 p. 100 de quarante à cinquante ans; 36 p. 100 de cinquante à soixante ans; 80 p. 100 de soixante à soixante-dix ans.

Saulieux publie en 1895 sa thèse inaugurale sur le traitement des corps étrangers de l'œsophage, qui contient un cas d'œsophagotomie externe pratiquée par Chaput.

En 1897, Bull et Walker[2] publient une statistique de 32 œsophagotomies avec une mortalité de 13,3 p. 100.

En 1897, Vigan[3], dans sa thèse inaugurale intitulée : *De la pénétration et de l'arrêt des pièces de prothèse dentaire dans l'œsophage*, publie 13 observations de la même nature et en tire les conclusions suivantes :

« 1. Le corps étranger, à l'entrée de l'œsophage, peut être retiré avec une pince, mais les essais doivent être faits très prudemment.

« 2. Quand le corps étranger est situé plus profondément, nous devons nous abstenir de toute manœuvre d'extraction par les voies naturelles. Selon le siège du corps, l'œsophagotomie externe ou la gastrotomie sont indiquées ».

En 1898, Kantzel et Ocladnich[4], tout en reprenant les statistiques antérieures, cherchent à faire connaître surtout les travaux et les cas isolés publiés en Russie. D'après les travaux antérieurs de Saricev et Fedoroff, on aurait compté 19 cas en Russie, auxquels on pourrait ajouter encore 5 cas communiqués dans un article de Vladislavlef[5] et 5 cas nouveaux communiqués par les auteurs, ce qui fait 29 cas pour la Russie. Les auteurs arrivent en fin de compte à une statistique intégrale de 212 œsophagotomies avec 13 p. 100 des cas pour la Russie.

En 1898, Pickenbach publie à Berlin son travail inaugural, basé sur 8 cas inédits de la clinique de Bergmann.

1. Fedoroff, *Chirurg. Lietopis.* 1895, vol. V, p. 10.
2. *New-York Med. Record*, 1897.
3. Thèse de Lyon, 1897.
4. Kantzel et Ocladnich, *Chirurg. Lietopis*, 1898, H. 5. La traduction de ce travail, ainsi que de celui de Fedoroff, a été faite d'après l'original par Mlle Livovscky, étudiante en médecine, ce dont nous la remercions.
5. *Gaz. Bol.*, St. Petersbg., 1897, p. 20.

Sanquirico[1] publie en 1899 sa thèse inaugurale sur l'œsophagotomie externe pour les corps étrangers. Ce travail comprend les cas d'œsophagotomie pratiqués de 1895 à 1897; il serait donc une suite des statistiques de Fischer et d'Egloff. En effet, à part les 135 cas qui figurent dans les statistiques de 1888-94, l'auteur ajoute toute la statistique de Bull et Walker, qui contient 32 cas, plus 23 cas nouveaux. La statistique de Bull et Walker contient 13 cas d'Amérique, 10 de France, 8 d'Angleterre et 1 d'Allemagne. Ces 23 cas se répartissent de la façon suivante : 5 américains, 10 français, 4 anglais, 2 russes et 2 allemands. La statistique de l'auteur contient, sur 55 cas, 9 morts, c'est-à-dire une moyenne de 16,3 p. 100 de mortalité. Les suites opératoires sont d'autant meilleures que l'opération se fait plus tôt. Parmi les conclusions les plus importantes, nous trouvons les suivantes : Permettre à l'opéré de se nourrir dès les premiers jours avec des liquides; proscrire toute sonde ou cathéter pour le diagnostic d'un corps étranger de l'œsophage, avoir tout de suite recours aux rayons X et opérer immédiatement.

En définitive, ce travail comprend 190 cas d'œsophagotomie pour corps étrangers connus jusqu'en 1899.

V. Hacker[2], dans un mémoire de 1900, dans lequel il s'occupe spécialement de l'enlèvement des corps étrangers de l'œsophage au moyen de l'œsophagoscopie, donne une statistique des œsophagotomies pratiquées dans la clinique de Billroth-Gussenbauer de 1870 à 1897, statistique qui contient 17 cas et qui figure dans les ouvrages mentionnés plus haut.

En 1901, Channac[3] publie, dans son ouvrage intitulé : *Considérations sur l'œsophagotomie externe et les corps étrangers de l'œsophage chez l'enfant*, une statistique de 29 cas d'œsophagotomie pratiquée seulement sur des enfants jusqu'à cette époque. Nous y relevons 4 morts, soit une mortalité de 14 p. 100. L'auteur conclut que la radiographie est préférable chez les enfants à un examen direct; que les manœuvres opératoires d'extraction par les voies naturelles sont périlleuses et doivent être faites avec beaucoup de prudence et si possible sous le contrôle de la radioscopie; que l'œsophagotomie externe chez les enfants est plus facile et plus bénigne que l'on ne le croit, qu'elle doit enfin être préférée à l'extraction par les voies naturelles chaque fois que la nature ou la conformation du corps étranger et la possibilité des lésions œsophagiennes résultant de

1. Sanquirico, Thèse de Paris, 1899.
2. V. Hacker, *Beiträge zur klin. Chirurgie*, 1900, vol. 29, p. 128.
3. Channac, Thèse de Lyon, 1901.

l'arrêt un peu prolongé permettent de croire que l'extraction ne sera pas dépourvue de périls.

En 1902, Malkhassian[1], dans son travail inaugural, parle de la perforation de la trachée par les corps étrangers de l'œsophage, et montre les indications de l'œsophagotomie externe qui résultent justement de la possibilité de pareilles complications et dont il décrit 10 exemples.

En janvier 1903, Sébileau[2] expose, en présentant à la Société de Chirurgie de Paris 4 cas personnels d'œsophagotomie, les indications de l'intervention.

En février 1903, Georges Gross[3], chef de clinique chirurgicale à la Faculté de Nancy, publie un mémoire sur l'œsophagotomie externe pour les corps étrangers de l'œsophage chez les enfants, qui contient 57 cas dont 3 cas inédits de la clinique du Prof. Gross. Sur ces 57 cas, il y a 10 morts, soit une mortalité de 17,54 p. 100, dont 8 dans la période pré-antiseptique avec 4 morts, soit 42,5 p. 100 de mortalité et 49 dans la période antiseptique avec 7 morts, soit 14,28 p. 100. L'auteur conclut que l'œsophagotomie est une opération d'urgence, chez les enfants de même que chez les adultes, et qu'elle doit être pratiquée aussitôt après l'examen radioscopique et que la première tentation d'extraction par les voies naturelles n'a pas réussi.

Le dernier travail sur l'œsophagotomie externe, celui de Kaloyéropoulos[4], de la clinique du Prof. Angerer, de Münich, date de mai 1903. Ce mémoire comprend 53 cas d'œsophagotomie, qui, additionnés aux statistiques précédentes, connues de l'auteur, donnent une statistique générale de 217 cas avec 170 guérisons et 45 morts, soit une mortalité de 20,93 p. 100.

Pour résumer cet exposé chronologique des travaux sur l'œsophagotomie externe cervicale pour les corps étrangers, nous relèverons quelques dates plus importantes.

Nous avons vu que Cheever, de Boston, a été le premier qui a rassemblé tous les cas publiés jusqu'en 1868. Ensuite paraissent : la thèse de Terrier, 16 cas, les ouvrages de König, 53 cas, Markœ, 82 cas, Fischer, en 1888, trois publications successives, en tout 120 cas, Southam, en 1889, 28 cas, Schramm, en 1891, 12 cas, Gaillard, thèse de 1894, 26 cas, Schmiegelow, 23 cas de prothèse dentaire. En 1894, Egloff complète la statistique de Fischer à 135 cas, Fedoroff, en 1895, l'augmente à 163 cas, Kantzel et Ocladnich, à 212, en 1898.

1. Malkhassian, Thèse de Paris, 1902.
2. Sébileau, *Bullet. et mém. de la Soc. de Chirurgie*, Paris, janvier 1903.
3. Gross, *Revue mensuelle des maladies de l'enfance*, février 1903.
4. Kaloyéropoulos, *Beiträge zur klin. Chirurgie*, 1903, H. 2, p. 540.

En 1899, Sanquirico ne donne que 190 cas, et Kaloyéropoulos, en 1903, en trouve à peine 217.

Chez les enfants, Frœlich trouve, en 1891, 17 cas, Channac, en 1901, 29 cas et Gross, en 1903, 57 cas.

Nous voyons donc que deux ouvrages très récents, de février et mars 1903, ne contiennent que 217 cas, dont 57 pour les enfants. Malgré la tendance que les auteurs ont eue de rassembler tous les cas publiés jusqu'à nos jours, il y en a beaucoup, presque le tiers, qui ont échappé à leur observation.

En effet, nous avons pu, dans notre mémoire, trouver 20 cas de plus que Gross pour les enfants, et notre statistique générale contient 326 cas, c'est-à-dire 100 cas de plus que la dernière publication de ce genre n'en avait. Nous servant de toute la littérature médicale dont nous disposons, française, allemande, anglaise, russe, américaine, italienne et espagnole, nous n'avons pas hésité à l'occasion d'un cas personnel et d'un autre cas inédit d'un de nos confrères, à reprendre l'étude sur l'œsophagotomie externe et nous essayons de faire connaître nos études en leur donnant pour base un nombre de cas beaucoup plus complet, nous pourrions dire presque la totalité des cas connus, ce qui les rendra plus édifiantes pour tout le public médical.

Technique opératoire.

L'œsophagotomie cervicale peut être comptée, malgré l'avis de certains chirurgiens, parmi les opérations simples. Le fait de chercher et de trouver l'œsophage, considéré comme un des temps les plus difficiles de l'intervention, sera très facilité si nous sommes partisans des incisions larges au moyen desquelles on met facilement les points de repère en évidence.

A cause de l'inclinaison normale du conduit œsophagien du côté gauche, même lorsque le corps étranger proémine à droite de la trachée, on doit toujours pratiquer l'œsophagotomie cervicale à gauche, là où le conduit œsophagien dépasse un peu la trachée et forme avec elle un angle au fond duquel se trouve le récurrent gauche, nerf qu'il n'est pas permis de sectionner dans le courant de notre opération, ce qu'on risquerait beaucoup plus à droite, où il est situé sur la paroi latérale de l'œsophage et non sur la paroi antérieure.

On fera l'incision de la peau, contrairement à l'avis de Berger[1],

1. Berger, *Soc. de Chir. de Paris*, 10 mai 1893, t. XIX.

qui soutient qu'on doit la faire sur la ligne médiane, obliquement sur le bord antérieur du sterno-mastoïdien, et on la prolongera du niveau de l'articulation sterno-claviculaire jusqu'au bord supérieur du cartilage thyroïde. Plus l'incision sera longue, plus l'opération se fera vite et sûre, chez les enfants de même que chez les adultes.

Après avoir sectionné la peau, le peaucier et l'aponévrose superficielle, nous lierons les deux bouts de la jugulaire externe, qu'il faut toujours sectionner, et nous découvrirons sur toute la longueur de l'incision le muscle sterno-cléido-mastoïdien, que l'on tirera en dehors avec un écarteur. De cette façon nous découvrons l'aponévrose moyenne du cou et le muscle omoplato-hyoïdien, qu'on peut délivrer et écarter pour le tirer en dedans et en haut, ou bien qu'on peut aussi sectionner avec l'aponévrose moyenne. Le paquet vasculo-nerveux est mis ainsi en évidence. Alors, avec beaucoup d'attention, nous décollerons au moyen d'une sonde cannelée, l'artère sur son bord interne et nous l'écarterons en dehors avec le muscle sterno-mastoïdien. Les vaisseaux mis en sûreté, nous nous occuperons de la mise en évidence de la trachée, point de repère d'une importance capitale, comme nous le prouverons tout à l'heure.

Pour découvrir la trachée, nous relevons et nous décollons avec une sonde cannelée le bord externe des muscles sous-hyoïdiens, sous lesquels le lobe gauche du corps thyroïde couvre et cache le conduit trachéen. Nous dégagerons, avec toutes les précautions voulues pour ne pas le déchirer, ce lobe et, à l'aide d'un écarteur, nous le relevons en haut et en dedans. Dessous, nous voyons tout de suite les anneaux de la trachée. Mais si nous désirons avoir encore plus de lumière, nous n'avons qu'à sectionner entre deux ligatures l'artère thyroïdienne inférieure et même l'artère thyroïdienne supérieure, ce qui peut se faire sans le moindre inconvénient. Au contraire, ce procédé nous aidera beaucoup dans le soulèvement du lobe thyroïdien, permettant de le détacher des parois de la trachée.

L'aide, en tirant le sterno-mastoïdien et le paquet vasculo-nerveux en dehors et les muscles sous-hyoïdiens en dedans et en relevant enfin un peu le lobe gauche du corps thyroïde, met le champ opératoire à nu. Le chirurgien trouve alors facilement l'œsophage, car entre la trachée par devant et la colonne vertébrale par derrière, il n'existe qu'un seul organe, celui qu'on cherche, l'œsophage.

Nous croyons cette notion anatomique suffisante pour éviter à l'avenir l'emploi des conducteurs œsophagiens qu'on introduit par la bouche pour relever et mettre en évidence les parois de l'œsophage.

Si le corps étranger est arrêté dans la région cervicale, nous

essayons de le sentir en palpant avec le doigt l'œsophage découvert et nous pratiquons l'incision du conduit.

Mais, s'il est situé plus bas, nous prenons avec deux pinces de Kocher les parois du conduit le plus près possible de la fourchette sternale et nous le tirons un peu en dehors en cherchant à mettre plus en évidence sa paroi postérieure que sa paroi antérieure. Nous pratiquons une incision longitudinale au bistouri à ce niveau, en tenant compte que l'œsophage est un corps épais, se composant d'une première couche musculaire sous laquelle on trouve une muqueuse flasque et mobile qu'on devra à son tour prendre entre deux pinces de Kocher, après avoir sectionné la paroi musculaire, pour la fixer et faire une section régulière.

L'incision sera proportionnelle au volume du corps étranger; elle ne devra cependant jamais être trop petite, pour ne pas risquer qu'au moment de l'extraction les lèvres se contusionnent, ce qui empêcherait une cicatrisation rapide.

Une fois le conduit incisé, nous procéderons à l'extraction du corps étranger. Il est difficile de donner des règles précises pour ce temps de l'opération qui consiste à chercher, à prendre et à extraire le corps étranger, car la conduite du chirurgien varie selon sa forme, sa nature et sa situation.

Si le corps se trouve au niveau de l'incision, la difficulté n'est pas grande. S'il est situé plus bas, il faut introduire le doigt dans l'œsophage par la plaie œsophagienne pour explorer et pour contrôler toute manœuvre d'extraction pratiquée au moyen des divers instruments qu'on introduit par la plaie. Le doigt, qui, en pareil cas, remplace, comme nous l'avons déjà dit, l'œil, protège les parois de l'œsophage contre toute blessure, contribue beaucoup au détachement du corps étranger et à la dilatation du conduit pendant tout le temps que l'on tire le corps pour l'extraire. En exécutant les manœuvres d'extraction, on usera d'autant plus de prudence que le corps est de date ancienne et qu'il est solidement fixé dans les parois de l'œsophage.

Après l'extraction du corps étranger, la question de savoir si l'on doit ou non suturer l'œsophage se pose.

Quand la paroi œsophagienne est altérée par de laborieuses manœuvres d'extraction, ou quand les tissus péri-œsophagiens sont infiltrés, phlegmoneux, il ne peut être question de suture.

En pareil cas, on devra tout laisser ouvert, drainer largement en laissant aussi ouverte la plaie cutanée.

Si, par contre, les parois du conduit sont dans un état normal, si l'extraction s'est faite facilement, sans irriter les lèvres de la plaie,

si l'on ne craint pas une ulcération ultérieure et que le champ opératoire paraît aseptique, la suture de la plaie œsophagienne peut se faire. La première suture de l'œsophage fut faite en 1898 par Cheever, à un seul étage. Gervais ne suture que la muqueuse, tandis qu'Abbe, et avec lui la majeure partie des chirurgiens suturent à un seul étage la sous-muqueuse et la musculaire, sans suturer la muqueuse; d'autres encore font séparément la suture de la muqueuse et du plan musculaire.

Dans tous les cas où l'on fera la suture de l'œsophage, en un seul ou deux étages, et quelle que soit la façon dont cette suture aura été faite, on ne fermera la plaie cutanée que partiellement, en laissant dans l'angle inférieur une petite mèche de gaze iodoformée, pour ne pas risquer d'avoir une infiltration et un phlegmon du cou si un point de suture cède (cas de Gay, obs. n° 171, avec fermeture complète de la plaie cutanée suivie d'un phlegmon et de phénomènes septiques qui provoquent, le cinquième jour, la mort du malade).

Dans la majorité des cas, on n'obtient pas la fermeture de la plaie œsophagienne; il se forme presque toujours une petite fistule par laquelle s'écoulent les liquides avalés. Sur 197 sutures œsophagiennes, on n'a obtenu que dans 10 cas la réunion per primam.

La persistance des fistules après l'œsophagotomie, soit qu'on ait pratiqué la suture de l'œsophage, soit qu'on ait drainé largement, ne s'est observée que très rarement (cas de Mauclaire, où la fistule a duré plus de 7 mois). En général, elle ne dure pas plus de 15-20 jours, ce qui permet à la plaie cutanée de guérir complètement en 30-40 jours.

On cite des cas (les 3 cas de Cheever, n° 25, 26, 29) dans lesquels la fistule s'est rouverte après un certain temps, bien que la plaie cutanée se soit complètement fermée. Cet accident peut provenir de ce qu'on avale un bol alimentaire trop grand, qui, en dilatant le calibre de l'œsophage, déchire la cicatrice œsophagienne. Après l'œsophagotomie, le calibre du conduit ne se rétrécit pas. On ne cite en effet que deux cas de rétrécissement; dans l'un, le malade a dû subir une seconde œsophagotomie quatre ans après la première, à cause d'un bol alimentaire arrêté au niveau de la cicatrice œsophagienne (cas de Krönlein, opéré la première fois par Fritsche, n° 107); le second cas est celui de May (obs. n° 100).

Dans trois cas, on a observé la paralysie de la corde vocale gauche, accident attribué à la section ou à la blessure du récurrent gauche. En redoublant d'attention au moment de sectionner l'œsophage, on évite facilement ces complications déplaisantes.

Dans les soins post-opératoires, on comprend aussi, à part les

pansements réguliers de la plaie que l'on pratiquera selon les règles habituelles, en évitant toutefois l'emploi de substances corrosives comme étant périlleux (cas de Czerny, obs. n° 74), l'alimentation du malade.

C'est une question de grande importance. Le malade peut être nourri par un des moyens suivants :

a. Un adulte peut être soumis à la diète absolue quelques jours; on le soutiendra au moyen de lavements alimentaires et d'injections de sérum. Ce moyen cependant n'est pas applicable chez les enfants et les vieillards, qu'on ne peut laisser même deux jours sans nourriture suffisante, sans risquer de les exposer à des accidents d'épuisement par inanition.

b. On a conseillé la cathétérisation répétée de l'œsophage, de 2 à 4 fois par jour. Mais, par le passage répété de la sonde, on ne fait qu'entretenir ou même aggraver les lésions existant dans l'œsophage. On risque de faire fausse route, la sonde peut s'engager dans la plaie œsophagienne au niveau de la suture ou pénétrer par une ulcération de la paroi. Surtout chez les enfants, ce système de nourriture n'est pas applicable, car l'introduction de la sonde équivaut à une véritable opération chez ces petits malades. Chez les adultes, par contre, ce moyen a souvent été employé avec succès. Le malade opéré par nous fut nourri dès le troisième jour par ce moyen; les trois premiers jours on lui fit des lavements alimentaires et des injections de sérum artificiel.

c. Un grand nombre de chirurgiens ont employé la sonde permanente, introduite par la bouche, le nez ou la plaie cervicale dans les cas où l'on ne pratiquait pas la suture de la plaie œsophagienne. Le maintien de la sonde par la bouche est très difficile et presque tout le monde a abandonné cette voie en faveur de l'introduction de la sonde par le nez, voie conseillée par Gross en 1891. Une grande partie des malades ont été nourris par ce système; ils pouvaient supporter parfaitement la sonde à demeure (cas de Gross, obs. n° 146, où la sonde fut maintenue 63 jours) sans provoquer l'irritation de l'organe ou produire des phénomènes d'œsophagite.

Selon nous, l'introduction de la sonde par la plaie cervicale présente l'immense inconvénient d'exposer à la constitution d'une fistule qui peut durer des mois entiers. L'introduction de la sonde par le nez est de beaucoup préférable.

Néanmoins ce système ne convient pas non plus aux enfants qui supportent difficilement la sonde à demeure dans le nez, qui peut provoquer chez eux des phénomènes d'ordre réflexe (Gangolphe). C'est pourquoi il faut nourrir les enfants par la bouche dès le pre-

mier jour; on fera le pansement de la plaie cervicale un peu plus fortement compressif avec de la gaze iodoformée et on augmentera cette pression au moment où l'enfant avalera des liquides. Si les liquides s'écoulent par la plaie cervicale, le changement du pansement s'impose. Le nombre est grand de malades nourris ainsi et de célèbres chirurgiens, tels que Fischer, Maclean, Jalaguier, Nové-Josserand et Weiss, louent beaucoup ce système, qui leur a permis d'obtenir de beaux résultats.

Tableau des œsophagotomies externes pratiquées pour corps étrangers.

1. Goursauld. Homme.
Nature du corps étranger : Os.
Résultat : Guérison.
Traitement de la plaie : Pansement occlusif : alimentation. Clismes, 6 jours.
Bibliographie : 1738. *Mém. de l'Acad. de Chir.* Paris, vol. III, p. 14, 1757.

2. Roland.
Résultat : Guérison.
Traitement : Pansement occlusif. Clismes, 6 jours.
Bibliographie : 1738. *Mém. de l'Acad. de Chir.* Paris, vol. III, p. 14, 1757.

3. Ricchi. Homme, 70 ans.
Nat. du corps étr. : Os. — *Temps écoulé* : 8 jours.
Résultat : Mort après 18 jours, d'épuisement.
Bibliographie : 1797. In Assisi, *Lettera contenente la osserv. su l'esofagotomia*; in Corradi. *Della Chir. in Italia.* Bologna, 1871, p. 395.

4. Rossi. Homme.
Nat. du corps étr. : Os. — *Temps écoulé* : 2 jours.
Résultat : Mort après 9 jours. Perforation de l'œsophage.
Bibliographie : 1831. In Corradi, p. 394. *Annal. univers. di med.*, vol. LX, p. 56, 1831.

5. Bégin. Homme, 28 ans.
Nat. du corps étr. : Os. — *Temps écoulé* : 8 jours.
Résultat : Guérison en 48 jours.
Traitement : Compresse cératée, fenestrée; charpie sèche; sonde œsophagienne le deuxième jour.
Bibliographie : 1831. *Journ. univers. hebd. de Méd. et de Chir.*, XI, p. 94. — 1833. *Mém. sur l'œsophagotomie.* Paris, p. 36, 1833.

6. Bégin. Homme, 24 ans.
Nat. du corps étr. : Os. — *Temps écoulé* : 12 jours.
Résultat : Guérison en 4 semaines.

Traitement : Compresse cératée, fenestrée, charpie sèche, sonde œsophagienne le deuxième jour.

Bibliographie : 1832. Voir n° 5.

7. Arnott. Garçon, 2 ans 3 mois.

Nat. du corps étr. : Os. — *Temps écoulé* : 32 jours.

Résultat : Mort 56 heures après; ulcération de l'œsophage, pneumonie.

Traitement : Aucune suture. Sonde à demeure, par la bouche, pendant 24 heures, puis par la plaie.

Bibliographie : 1833. *London med. chir. Transact.*, 1833, p. 86, vol. XVIII.

8. De Lavacherie. Homme, 41 ans.

Nat. du corps étr. : Os. — *Temps écoulé* : 8 jours.

Résultat : Guérison après 26 jours. Le 6e jour, hémorragie abondante par la bouche.

Traitement : Pansement, voir n° 5. Alimentation normale.

Bibliographie : 1842. Lüttich., *Mém. de l'Acad. roy. de Méd. de Belgique*, séance du 28 fév. 1842 et 6 oct. 1844. — *De l'œsophagotomie*, p. 44, 1845. Bruxelles.

9. Martini. Homme, 34 ans.

Nat. du corps étr. : Os. — *Temps écoulé* : 4 jours.

Résultat : Mort après 3 jours; gangrène de l'œsophage.

Traitement : Emplâtre adhésif, fomentations froides.

Bibliographie : 1844. De Saalgan. In *Württemberg. med. Corresp. Blatt*, n° 20, 1844.

10. De Lavacherie. Homme, 68 ans.

Nat. du corps étr. : Tube d'ivoire et noyau de cerise dans un rétrécissement. — *Temps écoulé* : 3 mois.

Résultat : Mort après 15 jours, d'épuisement.

Traitement : Sonde œsophagienne.

Bibliographie : 1845. *Bull. de l'Acad. roy. de Méd. de Belgique*, p. 758, 1845. — *Journ. de Chir.* de Malgaigne, vol. III, p. 371, 1845.

11. Scott (?). Homme.

Nat. du corps étr. : Bouchon de bouteille de bière. — *Temps écoulé* : Immédiat.

Résultat : Guérison.

Bibliographie : Avant 1853. Cité d'après Eve. *Remarkables cases in Surgery*, Philadelphia, p. 191, 1857. — *St Louis med. and Surg. Journ.*, XI, p. 373, 1853.

12. Flaubert. Homme, 44 ans.

Nat. du corps étr. : Os. — *Temps écoulé* : 8 jours.

Résultat : Mort après 3 jours. Grande perforation de l'œsophage. Pus jusque dans l'estomac.

Traitement : Clismes.

Bibliographie : 1853. *Gaz. des Hôp.*, Paris, 1857, n° 88, p. 349.

13. Anthoniesz. Homme, 40 ans.

Nat. du corps étr. : Poisson de 4 1/2 Zoll longueur. — *Temps écoulé* : Quelques jours.

Résultat : Guérison en 6 semaines.

Traitement : Après 8 jours, clismes; après 12, déglutit.

Bibliographie : 1853. *Ceylan Miscellany*, vol. I, n° 2. — *Lancet*, 1854, t. II, p. 260.

14. Demarquay. Femme, 31 ans 1/2.

Nat. du corps étr. : Pièce de monnaie (1 franc). — *Temps écoulé* : 3 jours.

Localisation du corps étranger : 1re pièce du sternum.

Résultat : Mort le 3e jour. Gangrène et perforation de l'œsophage. Abcès rétro-pharyngien.

Traitement : Alimentation par la bouche.

Bibliographie : 1854. *Gaz. des Hôpit.*, Paris, 1854, p. 400. — Créquy, *Gaz. hebd. de Méd. et Chir.*, 1861, p. 700.

15. Syme. Homme, 26 ans.

Nat. du corps étr. : Os. — *Temps écoulé* : 16 jours.

Résultat : Guérison en 2 semaines.

Traitement : Alimentation buccale.

Bibliographie : 1845. *Clinical Surgery*. Edinburgh, 1861, p. 94.

16. Ungefug. Homme, 20 ans.

Nat. du corps étr. : Pièce de monnaie (thaler). — *Temps écoulé* : 2 jours.

Résultat : Guérison en 6 semaines.

Traitement : Suture cutanée partielle; compresses froides. Alimentation buccale.

Bibliographie : 1855. H. Ungefug et Fr. Ungefug. *Herausnahme fremder Körper aus der Speiseröhre*. Darkemen in preuss. Littauen, 1873.

17. Cock. Homme, 21 ans.

Nat. du corps étr. : Râtelier. — *Temps écoulé* : 4 jours.

Résultat : Guérison en 4 semaines.

Traitement : Pas de suture, compresses froides, sonde œsophagienne pendant 3 semaines.

Bibliographie : *Med. Times*, Lond., 7 febr., p. 135, 1856. — *Guy's Hosp. Rep.*, 3 sept., vol. IV, p. 217, 1858.

18. Castresana. Homme.

Nat. du corps étr. : Pierre.

Résultat : Mort après une hémorragie.

Bibliographie : 1859. *La Espana Médica*, 1859.

19. Stanley. Homme.

Nat. du corps étr. : Os.

Résultat : Mort par perforation de l'œsophage. Abcès jusque dans la plèvre.

Bibliographie : 1862. *Brit. med. Journ.*, 29 juin, p. 947, 1878. — *London med. Times*, 1878, p. 711.

20. Syme. Femme, 45 ans.
Nat. du corps étr. : Os. — *Temps écoulé* : 6 jours.
Résultat : Guérison en 14 jours.
Traitement : Sonde œsophagienne.
Bibliographie : 1862. *Brit. med. Journ.*, vol. II, 193, 1861.

21. Syme. Homme, 21 ans.
Nat. du corps étr. : Pièce de monnaie de cuivre. — *Temps écoulé* : 3 mois.
Résultat : Guérison en 17 jours.
Traitement : Sonde pendant 8 jours; puis alimentation buccale.
Bibliographie : 1862. *Journ. of med.* Edinburgh, p. 1010, 1862. — *Brit. med. Journ.*, vol. I, p. 299, 1862.

22. Inzani. Homme.
Nat. du corps étr. : Os. — *Temps écoulé* : 2 jours.
Résultat : Guérison en 4 semaines.
Traitement : Tamponnement, suture cutanée partielle.
Bibliographie : 1862. *Ann. univ. di med.*, ser. 4, vol. XLV, p. 570, 1862. — Terrier : *De l'œsophagotomie ext.* Paris, p. 124, 1870.

23. Sourier. Homme, 22 ans.
Nat. du corps étr. : Os. — *Temps écoulé* : 6 jours.
Résultat : Guérison en 6 semaines.
Traitement : Pansement simple. Sonde 8 jours.
Bibliographie : 1863. *Gaz. des Hôpitaux*, Paris, n° 17, p. 66, 1864.

24. Arnold. Femme, 22 ans.
Nat. du corps étr. : Noyau de pêche. — *Temps écoulé* : 3 jours.
Résultat : Guérison en 3 mois.
Traitement : Pansement, compresses froides. Après 2 jours, alimentation buccale.
Bibliographie : 1863. *Il Morgagni*, Napoli, IV, p. 352, 1864.

25. Cheever. Jeune homme.
Nat. du corps étr. : Arête de poisson. — *Temps écoulé* : 3 jours.
Résultat : Guérison en 3 semaines. Réouverture de la plaie.
Traitement : Plaie laissée ouverte. Clismes. Après 3 jours, alimentation par la bouche.
Bibliographie : 1866. *Two cases of œsophagotomy.* Boston, 1867, 2e édit., 1868, p. 7.

26. Cheever. Jeune homme.
Nat. du corps étr. : Aiguille. — *Temps écoulé* : 3 jours.
Résultat : Guérison en 4 semaines. Réouverture.

Traitement : Plaie laissée ouverte. Clismes. Après 3 jours, alimentation par la bouche.

Résultat : 1866, voir n° 25.

27. Cock. Homme, 33 ans.

Nat. du corps étr. : Râtelier. — *Temps écoulé* : 4 jours.

Résultat : Guérison en 16 jours.

Traitement : Suture cutanée. Sonde œsophagienne. Clismes.

Bibliographie : 1867. *Guy's Hosp. Rep.*, 3 ser., vol. XIII, p. 1, 1868.

28. Hitchcock. Femme, 49 ans.

Nat. du corps étr. : Aiguille. — *Temps écoulé* : 4 mois.

Résultat : Guérison en 1 mois.

Traitement : Suture cutanée partielle. Compresses froides. Clismes. Après 3 jours, déglutit.

Bibliographie : 1867. *Boston med. and. surg. Journ.*, 16 juillet 1868, p. 373.

29. Cheever. Femme, 60 ans.

Nat. du corps étr. : Aiguille. — *Temps écoulé* : 8 mois.

Résultat : Guérison en 1 mois. Réouverture de la plaie.

Traitement : Suture de l'œsophage au fil de soie. Six points. Suture cutanée. Clismes. Après 3 jours, alimentation buccale.

Bibliographie : 1868. Voir n° 25, p. 30.

30. Nussbaum. Femme.

Nat. du corps étr. : Râtelier.

Résultat : Mort après 4 jours de pyohémie.

Bibliographie : 1868. Fischer : *Deut. Zeitschrift für Chir.*, Bd. 27, p. 276.

31. Maclean. Fille, 2 ans.

Nat. du corps étr. : Os. — *Temps écoulé* : 10 jours.

Résultat : Guérison.

Traitement : Pas de suture. Alimentation par la bouche.

Bibliographie : 1869. *Richmond and Louisville med. Journ.*, Vol. VII, p. 545, 1869. — Ferrier, *l. c.*, p. 150.

32. Billroth. Garçon, 11 ans.

Nat. du corps étr. : Noyau de cerise (rétrécissement). — *Temps écoulé* : 3 jours.

Résultat : Guérison en 26 jours.

Traitement : Deux sutures sur l'œsophage. Alimentation buccale.

Bibliographie : 1870. *Wien. med. Woch.*, 22 oct., n° 56, 1870. — V. Hacker, *Beiträge zur klin. Chir.*, Bd. 29, p. 136, 1900.

33. Atherton. Fille, 23 mois.

Nat. du corps étr. : Pièce de monnaie. — *Temps écoulé* : 5 jours.

Résultat : Guérison en 4 semaines.
Traitement : Alimentation rectale, puis par la bouche le 3e jour.
Bibliographie : 1870. *Boston med. and surg. Journ.*, 11 aug. 1870. — *London med. Times*, 5 nov., p. 539, 1870.

34. Billroth. Garçon, 6 ans.
Nat. du corps étr. : Bouton (rétrécissement). — *Temps écoulé* : 4 jours.
Localisation du corps étr. : Au niveau de la fourchette sternale.
Résultat : Guérison en 21 jours.
Traitement : Sutures sur l'œsophage. Alimentation buccale.
Bibliographie : 1871. Menzel. *Archiv f. klin. Chir.*, XIII, p. 678, 1872. — V. Hacker, *l. c.*, p. 136.

35. Péan. Garçon, 8 ans.
Nat. du corps étr. : Noyau de pêche. — *Temps écoulé* : 4 jours.
Résultat : Guérison en 14 jours.
Bibliographie : 1871. *Trib. méd.*, Paris, 21 janv. 1872. — *Wiener med. Woch.*, n° 21, p. 527, 1872. — Fischer, *l. c.*, p. 277.

36. Langenbeck. Homme, 18 ans.
Nat. du corps étr. : Os. — *Temps écoulé* : 2 jours.
Résultat : Guérison en 28 jours.
Traitement : Emplâtre adhésif. Sonde œsophagienne pendant 17 jours.
Bibliographie : 1874. *Berl. klin. Woch.*, nos 51, 52, 1877.

37. Maclean. Homme, 30 ans.
Nat. du corps étr. : Râtelier. — *Temps écoulé* : 5 jours.
Résultat : Guérison en 20 jours.
Traitement : Pas de sutures. Alimentation par la bouche, facile après 48 heures.
Bibliographie : 1874. *New-York med. Record*, 29 avril, p. 282, 1878.

38. Maclean. Homme.
Nat. du corps étr. : Râtelier. — *Temps écoulé* : 11 mois.
Résultat : Guérison en 6 semaines.
Traitement : Pas de suture.
Bibliographie : 1874. Voir n° 37.

39. Schmidt. Homme.
Nat. du corps étr. : Os. — *Temps écoulé* : 9 jours.
Résultat : Guérison en 6 semaines.
Traitement : Sonde œsophagienne pendant 4 jours, puis alimentation par la bouche.
Bibliographie : 1874. *Centralbl. f. Chir.*, n° 25, p. 422, 1882.

40. Thomas. Homme, 60 ans.
Nat. du corps étr. : Os. — *Temps écoulé* : 6 jours.

Résultat : Guérison rapide.
Bibliographie : 1875. *Birmingham med. Record*, 1876.

41. Wheeler. Homme, 45 ans.
Nat. du corps étr. : Aiguille avec fil. — *Temps écoulé* : 15 jours.
Résultat : Guérison.
Traitement : Suture cutanée. Pas de sonde.
Bibliographie : 1875. *Irish Hosp. Gazette*, 15 avril 1875. *New-York med. Record*, 5 juin, p. 372, 1875.

42. Markoe. Fille, 3 ans.
Nat. du corps étr. : Morceau de fer. — *Temps écoulé* : 5 jours.
Résultat : Mort après 12 jours d'épuisement.
Traitement : Suture cutanée. Drainage. Alimentation rectale, puis buccale.
Bibliographie : 1875. *New-York med. Journal*, p. 481, 1er mai 1886. — *Annals of Surgery*, IV, n° 3, 1886, p. 193.

43. Billroth. Homme, 34 ans.
Nat. du corps étr. : Canif. — *Temps écoulé* : 2 jours.
Résultat : Mort après 10 jours. Pneumonie. Tuberculose pulmonaire.
Traitement : Alimentation par la bouche.
Bibliographie : 1875. *Deut. med. Woch.*, nos 2, 3, 1876. — Fischer, *l. c.*, p. 277. — v. Hacker, *l. c.*, p. 136.

44. Langenbeck. Femme, 27 ans.
Nat. du corps étr. : Râtelier. — *Temps écoulé* : 5 jours.
Résultat : Guérison en 19 jours.
Traitement : Drainage de l'œsophage et de la plaie cutanée. Sonde œsophagienne n'est pas tolérée. Alimentation buccale.
Bibliographie : 1876. Voir n° 36.

45. Cazin. Femme.
Nat. du corps étr. : Os.
Résultat : Guérison.
Traitement : Suture complète du conduit et de la plaie. Sonde.
Bibliographie : 1876. *Bull. de l'Acad. de Méd.*, n° 41, p. 99, 1876. — *Arch. génér.*, XXVIII, p. 629, 1876.

46. König. Femme, 66 ans.
Nat. du corps étr. : Os. — *Temps écoulé* : 5 jours.
Résultat : Mort après 6 jours. Perforation de l'œsophage. Phlegmon. Cœur gras.
Traitement : Sonde.
Bibliographie : 1877. *Deut. Chir.*, Lief. 35, p. 110, 1880. — *Deutsche Zeitschr. f. Chir.*, Bd. XV, p. 102, 1881.

47. Bille. Homme, 58 ans.
Nat. du corps étr. : Fil métallique de 31,5 cm., longueur avec éponge et pinceau. — *Temps écoulé* : 2 jours.
Résultat : Mort après gastrotomie le 5e jour.
Bibliographie : 1877. *Berl. klin. Woch.*, n° 38, 1880. — Fischer, *l. c.*, p. 277.

48. Maclean. 16 mois.
Nat. du corps étr. : Pièce de monnaie. — *Temps écoulé* : 5 jours.
Résultat : Guérison rapide.
Traitement : Pas de sutures. Alimentation buccale.
Bibliographie : 1877. *New-York med. Record*, 13 sept. 1884, p. 281.

49. Mc Keown. Femme.
Nat. du corps étr. : Râtelier. — *Temps écoulé* : 1 mois.
Résultat : Guérison en 14 jours.
Traitement : Sonde.
Bibliographie : 1878. *British med. Journ.*, 27 juin 1878, p. 947. — *London med. Times*, 29 juin, p. 711, 1878.

50. Sonnenburg. Femme.
Nat. du corps étr. : Râtelier. — *Temps écoulé* : 12 heures.
Résultat : Guérison en 3 ou 4 semaines.
Traitement : Drainage du conduit, suture cutanée. Pansement de Lister. Sonde œsophagienne les premiers jours.
Bibliographie : 1878. *Berliner klin. Woch.*, n° 8, p. 103, 1879.

51. Krönlein. Homme, 48 ans.
Nat. du corps étr. : Dent. — *Temps écoulé* : 4 jours.
Résultat : Guérison en 5 semaines.
Traitement : Suture cutanée et drainage. Sonde 8 jours à demeure.
Bibliographie : 1878. *Berl. klin. Woch.*, n° 34, p. 506, 1879. — Fischer, *l. c.*, p. 278. — Egloff, *Beiträge z. klin. Chir.*, Bd. XII, p. 160, 1894.

52. Alexander. Femme, 30 ans.
Nat. du corps étr. : Râtelier. — *Temps écoulé* : 6 semaines.
Résultat : Guérison en 3 mois.
Traitement : Alimentation rectale, après 2 jours, buccale.
Bibliographie : 1878. *Lancet*, 1er fév. 1879, p. 155.

(*A suivre.*)

LA TUBERCULOSE DU COCCYX

Par Henri CAUBET,

Ancien interne des hôpitaux de Paris.

(*Suite* [1].)

SYMPTÔMES.

Début. — Le début de l'affection peut se faire, suivant les cas, de deux façons différentes :

1° Le malade a reçu un choc plus ou moins violent sur la région sacro-coccygienne; il a ressenti à ce moment une très vive douleur qui l'a obligé ou non à s'aliter; ces phénomènes douloureux se sont généralement calmés au bout de quelques jours. Puis, au bout d'un temps plus ou moins long, après un intervalle qui peut durer plusieurs mois, parfois même plusieurs années (obs. XVII et XXV), les douleurs ont réapparu avec une violence variable suivant les cas, et un abcès s'est formé au niveau de la région ano-coccygienne.

2° Le malade n'a subi aucune violence, aucun traumatisme. Brusquement, sans raison appréciable, il s'est mis à ressentir des douleurs plus ou moins vives au niveau de la région coccy-anale et, soit en même temps, soit plus tardivement, un abcès s'est développé au voisinage de l'anus.

Le début de l'affection est donc marqué par ces deux symptômes : *la douleur* et *le développement d'un abcès.* Souvent ils coexistent, apparaissent en même temps et suivent une évolution parallèle; mais souvent aussi l'un des deux symptômes fait défaut : la douleur peut exister seule, parfois très intense; l'abcès, d'autre part, peut évoluer sans attirer l'attention du malade et s'ouvrir à la peau sans avoir causé aucun phénomène douloureux.

Période d'état. — La *douleur* est un symptôme très fréquent. Darrah [2], sur vingt cas, l'a notée dix-huit fois. Sur nos 27 observations, nous l'avons trouvée signalée dix-sept fois, et encore, dans sept de ces observations, l'histoire clinique de la maladie n'est pas rapportée, de sorte qu'il n'y a aucun renseignement sur la douleur.

1. Voir le numéro d'août 1904.
2. Darrah, *loc. cit.*

On peut donc admettre que la douleur existe dans plus des trois quarts des cas.

Les caractères de cette douleur sont très variables. C'est une douleur profonde, qui siège en arrière, entre les fesses, et qui se propage d'une façon particulière vers le rectum; il en résulte que la défécation est souvent douloureuse et qu'il y a parfois du ténesme. En dehors du rectum, la douleur ne présente pas d'irradiations spéciales. Le siège exact de la douleur est au fond de la rainure interfessière et, à ce niveau, par une pression exercée avec le doigt sur la face postérieure du coccyx, on la réveille presque constamment, même dans certains cas où la douleur spontanée n'existe pas.

Les phénomènes douloureux présentent une intensité variable. Il est des cas où la douleur est d'une acuité extrême et ne se calme même pas par le repos; souvent, la marche est rendue difficile; souvent aussi la douleur est plus violente dans la position assise, par suite de la pression qui s'exerce alors sur la région sacro-coccygienne, et le malade d'une observation rapportée par Dunn (obs. XVI) en était réduit, pour s'asseoir, à faire un trou dans les sièges, afin de diminuer ses souffrances. Chez certains malades (obs. X), le décubitus dorsal est impossible.

Mais il est des cas, aussi, où la douleur est très peu accusée; c'est une simple sensation de pesanteur au niveau du fondement; la défécation est indolore et l'affection évolue lentement, en incommodant à peine le malade.

Enfin, comme nous l'avons déjà dit, la douleur peut faire complètement défaut.

Le *développement d'un abcès* est un symptôme pour ainsi dire constant de la tuberculose du coccyx; c'est cet abcès qui, le plus souvent, attire l'attention du clinicien et permet de faire un diagnostic précis. Nous verrons, en effet, qu'en dehors de l'existence d'une suppuration, le diagnostic est très difficile.

L'abcès, qui a pour point de départ l'ostéite coccygienne, envahit, comme nous l'avons vu, l'espace pelvi-rectal supérieur et tend à se faire jour vers la peau. On voit apparaître au voisinage de l'anus, en arrière de lui, le plus souvent *sur l'une des fesses et à peu de distance de la rainure interfessière*, une tuméfaction plus ou moins volumineuse, sans changement de coloration de la peau; cette tuméfaction est, au début, dure et donne l'impression, quand on la palpe, d'une masse arrondie, indurée, à contours mal définis. Elle évolue lentement, peu à peu se ramollit à son centre, fait une saillie plus marquée sous les téguments et devient fluctuante. Autour de la tumeur, la région est empâtée; mais la réaction inflammatoire est

réduite au minimum; ce n'est que tardivement que la peau devient rouge et que le pus finit par se faire jour à l'extérieur. L'évolution de l'abcès, en effet, est très lente, elle dure un temps fort long : ordinairement plusieurs mois, quelquefois un an et plus.

Le pus qui s'écoule présente les caractères que nous avons déjà décrits : c'est un liquide séro-purulent contenant des grumeaux et entraînant parfois avec lui quelques lamelles osseuses nécrosées.

Le développement de ces abcès est souvent accompagné de symptômes douloureux très aigus qui ne laissent aucun repos aux malades, ni le jour, ni la nuit; mais il se produit généralement une accalmie marquée lorsque le pus est évacué à l'extérieur. Cependant, il arrive aussi parfois que l'abcès évolue sans douleur jusqu'au bout et c'est au moment où le malade s'y attend le moins que l'abcès s'ouvre spontanément, et le patient est très surpris de se sentir mouillé. Plusieurs observations sont tout à fait caractéristiques à cet égard.

Parmi les symptômes secondaires qui accompagnent le développement de ces abcès, la *constipation* est signalée dans plusieurs observations, mais elle est loin d'être constante.

L'abcès, ouvert à l'extérieur, n'a aucune tendance à se fermer spontanément; il s'écoule une quantité de pus souvent variable d'un jour à l'autre; toutes les causes de fatigue augmentent d'une façon notable l'abondance de la suppuration; celle-ci persiste indéfiniment et une fistule s'établit. En raison du long trajet qu'a suivi l'abcès pour parvenir jusqu'à l'extérieur, il est fréquent que l'évacuation du pus se fasse dans de mauvaises conditions; il y a rétention, à la faveur de laquelle se forment des trajets secondaires et s'ouvrent de nouveaux orifices qui communiquent avec le trajet primitif; on voit ainsi se former des fistules multiples et la région arrive à être criblée de nombreux pertuis.

La douleur, à cette période, est nulle quand le pus trouve une évacuation facile; mais, à la suite d'infections secondaires, facilement réalisées dans cette région, et aussi sous l'influence de la rétention du pus, il n'est pas rare de voir, à certains moments, la région s'empâter, devenir chaude et douloureuse; ces crises cessent lorsque l'évacuation du pus se rétablit; il se produit alors une débâcle de pus épais et souvent fétide; mais la fin des crises douloureuses coïncide fréquemment avec la création de nouveaux orifices fistuleux.

L'étude de ces trajets fistuleux a une très grande importance, car elle peut conduire directement à la découverte de la lésion osseuse.

Un premier point sur lequel nous voulons attirer l'attention, c'est que ces fistules, comme l'a fort bien dit notre maître Gérard Mar-

chant[1], *ne sont pas des fistules à l'anus* : leur évolution, leur aspect, leurs caractères permettent de les distinguer d'une façon absolue.

Leur *situation* est caractéristique : elles siègent toujours en arrière de l'anus et loin de lui (3, 5, 7, 9 centimètres). Le plus souvent *multiples*, les unes occupent la ligne médiane, les autres sont latérales.

Les *fistules médianes* occupent le fond de la rainure interfessière, toujours loin de l'orifice anal; parfois elles reposent directement sur le coccyx.

Les *fistules latérales* sont situées sur l'une ou l'autre fesse, mais toujours en arrière de l'anus et à une faible distance de la rainure interfessière. Cachées par l'accolement des deux fesses, il faut écarter celles-ci pour les apercevoir. Il peut exister un ou plusieurs orifices fistuleux sur chaque fesse; ou bien on voit une fistule sur une fesse et un abcès en voie d'évolution dans l'épaisseur de l'autre.

L'aspect des orifices fistuleux n'a rien de particulier; c'est celui que revêtent en général les lésions tuberculeuses : bords amincis, décollés et violacés; tout autour, les téguments sont plus ou moins enflammés.

L'*exploration* de ces fistules est très instructive. Si l'on introduit un stylet dans leur trajet, on constate qu'il ne pénètre pas vers le rectum; dirigé en avant vers le rectum, l'instrument est aussitôt arrêté; dirigé en arrière, au contraire, il pénètre profondément. Donc, *il fuit le rectum.*

La *profondeur* de ces trajets est variable, mais toujours assez grande : le stylet s'enfonce souvent de 6, 8, 10, 12 centimètres.

L'instrument étant introduit dans l'un des trajets, on peut se rendre compte que son axe est dirigé vers le coccyx, soit vers sa face antérieure, soit vers l'un de ses bords latéraux, soit vers son sommet. Plus rarement, le stylet se dirige directement d'arrière en avant vers la face postérieure de l'os.

Au cours de ces explorations, il n'est pas rare de percevoir une sensation qui, lorsqu'on l'obtient, est caractéristique : l'extrémité de la sonde cannelée ou du stylet atteint un plan osseux que l'on sent rugueux et dénudé si l'on promène l'instrument à sa surface. En considérant d'une part la direction du stylet, d'autre part, la profondeur à laquelle il s'enfonce, on se rendra compte facilement que ce plan osseux appartient au coccyx. Dans certains cas, le stylet, après un court trajet, est arrêté sur la face postérieure du coccyx dénudée; le diagnostic est alors facile.

Les trajets fistuleux, lorsqu'ils sont multiples, communiquent

1. Gérard Marchant, *Chirurgie du gros intestin, du rectum et de l'anus*, p. 196.

généralement entre eux. Souvent, un simple pont de peau décollée sépare deux orifices voisins et l'on peut insinuer une sonde cannelée de l'un à l'autre. Si cette communication entre les trajets ne paraissait pas suffisamment évidente, on pourrait pousser une injection d'eau stérilisée par l'un des orifices et l'on verrait le liquide ressortir par les autres fistules.

Malgré ces lésions souvent très complexes, le rectum reste indemne; les garde-robes ne sont pas douloureuses; il y a seulement souvent une tendance marquée à la constipation; mais les trajets fistuleux restent presque toujours longtemps indépendants du canal anal.

Ce fait que le rectum ne participe pas aux lésions est d'une grande importance au point de vue du diagnostic.

ÉVOLUTION. — TERMINAISON.

La *marche* de l'affection est essentiellement insidieuse, intermittente et progressive. Lorsque l'abcès s'est ouvert à l'extérieur, il persiste une suppuration interminable.

La *terminaison* peut cependant être variable suivant les cas :

1° La guérison peut survenir spontanément à la suite de l'ouverture de l'abcès froid soit à la peau, soit dans le rectum : le pus entraîne avec lui des fragments d'os nécrosé; ainsi le coccyx atteint d'ostéite tuberculeuse peut être éliminé en totalité ou en partie.

Les observations suivantes en sont des exemples frappants :

Obs. IV. — J. Cloquet (*Diction. en 30 vol.*; art. Bassin; tome V).

Un couvreur se laissa tomber, il y a plusieurs années, du haut d'un toit, se brisa une cuisse, la jambe et le coccyx. Des abcès considérables se manifestèrent aux environs de l'anus, et le coccyx, atteint de carie, se détacha et sortit par fragments. Le malade se rétablit complètement. Il porte derrière l'anus une ouverture arrondie qui conduit dans un canal, long d'un pouce et demi, parfaitement cicatrisé et terminé en cul-de-sac vers le sommet du sacrum. On peut facilement introduire la moitié du doigt indicateur dans cette ouverture que le malade remplit habituellement avec un tampon de charpie.

Obs. V. — Gooch (*in* thèse Denucé, 1874) rapporte l'observation d'une petite fille âgée de deux ans et demi, qui éprouvait une douleur horrible toutes les fois qu'elle allait à la selle, au point qu'elle ne voulait plus se remuer et criait lorsqu'on voulait la changer de place. Ces accidents persistèrent jusqu'au moment où elle rendit par l'anus son coccyx, qui avait été frappé de nécrose. Cet enfant se rétablit ensuite parfaitement.

Kerst, cité par Velpeau[1], rapporte un fait dans lequel le coccyx, entièrement détaché du sacrum, s'élimina peu à peu.

1. Relaté in Thèse Denucé, 1874, p. 30.

Mais ces faits de guérison spontanée sont tout à fait exceptionnels.

2° Le passage à l'état chronique est la règle et l'affection persiste indéfiniment si une intervention radicale ne vient pas supprimer la cause du mal.

Pronostic.

Le *pronostic* de la tuberculose du coccyx n'est pas grave, en ce sens que cette affection ne met pas les jours du malade en danger; les lésions ont, en effet, comme nous l'avons vu, une tendance marquée à ne pas s'étendre aux organes voisins.

Cependant, cette suppuration continuelle devient pour ceux qui en sont atteints un sujet d'inquiétude, de préoccupation constante et chez certains individus prédisposés par quelque tare nerveuse, elle peut conduire à l'hypochondrie (Gérard Marchant, *loc. cit.*).

D'autre part, cette suppuration, lorsqu'elle est abondante et qu'elle persiste depuis des années, finit par retentir sur l'état général; les malades maigrissent et perdent leurs forces : nous avons noté ce fait chez nos deux malades, chez lesquels le début de l'affection remontait à deux ans dans le premier cas, à sept ans dans le second cas. Après le traitement, leur état général n'a pas tardé à s'améliorer et ils ont rapidement regagné leur poids perdu.

Enfin, il peut survenir certaines *complications* qui aggravent encore le pronostic. A la longue, la paroi rectale, baignée par le pus, s'érode et s'ulcère et, un jour, le malade est surpris de s'apercevoir qu'il passe des gaz et des matières par ses fistules, ou bien que du pus s'écoule par l'anus. Cette participation du rectum est fâcheuse, car elle constitue un obstacle sérieux à la guérison.

Des infections secondaires, enfin, peuvent venir aggraver l'état du malade, et même l'érysipèle peut venir compliquer la marche de l'affection, mais cette dernière complication ne survient d'ordinaire qu'après une intervention septique.

Diagnostic.

Le diagnostic de la tuberculose du coccyx a une grande importance, mais présente souvent de réelles difficultés. Faute de bien connaître cette affection, beaucoup de cas ont passé inaperçus; ou bien la véritable nature du mal n'a été reconnue qu'au bout d'un temps très long. La plupart des observations que nous rapportons sont fort instructives à cet égard et montrent les difficultés d'un diagnostic précis : on porte le diagnostic de fistules à l'anus et on

les traite comme de vulgaires fistules à l'anus, c'est-à-dire par l'incision, le grattage et la cautérisation des trajets; mais les fistules se reforment et la suppuration persiste; de nouveau on intervient par l'incision, le grattage et la cautérisation, mais on n'obtient pas davantage la guérison. Et ainsi, les malades supportent, sans aucun bénéfice, une série d'interventions insuffisantes, jusqu'au jour où, enfin, la véritable cause du mal est découverte. C'est ainsi que la malade de notre deuxième observation personnelle suppurait depuis presque sept ans; la malade d'Ollier (obs. X) suppurait aussi depuis sept ans; le malade de notre première observation personnelle avait des trajets fistuleux depuis deux ans; celui de Denucé (obs. XI), depuis deux ans et demi. Tous avaient subi des interventions multiples sans qu'aucune amélioration se fût produite.

Il y a donc un intérêt capital à faire le plus tôt possible le diagnostic de cette affection. Ce n'est que par un examen local minutieux que l'on pourra arriver à un diagnostic précis.

Pour faire cet examen dans de bonnes conditions, on fera coucher le malade sur le côté, le membre correspondant à ce côté étant allongé, le membre opposé étant fléchi : la cuisse fléchie sur le bassin et la jambe sur la cuisse. De la main gauche, le chirurgien soulève la fesse supérieure, de la droite, il étale la région. Cette exploration est indispensable pour apercevoir les orifices fistuleux; ceux-ci, avons-nous dit, sont cachés au fond de la rainure interfessière sur la ligne médiane, ou bien, s'ils sont situés latéralement, ils sont toujours à une petite distance de cette rainure. Ce n'est qu'en écartant les deux fesses et en étalant la région que l'on pourra les rendre visibles. Ces orifices sont généralement étroits, arrondis ou allongés en forme de fente; parfois l'orifice est situé au sommet d'un petit mamelon, au milieu de bourgeons livides qui le recouvrent. Nous avons déjà décrit en détail les renseignements précieux que donnait l'exploration de ces trajets fistuleux au moyen d'un stylet ou d'une sonde cannelée : *l'instrument fuit l'anus*, tel est le caractère le plus important. Cette exploration ne devra dans aucun cas être négligée.

On cherchera enfin à sentir un point osseux dénudé, qui serait un signe indiscutable d'ostéite du coccyx; mais cette recherche doit être faite avec beaucoup de soin, en explorant successivement chaque trajet, car elle est délicate et demande souvent à être répétée plusieurs fois pour donner un résultat certain. A défaut de ce signe qui rend le diagnostic indiscutable, la constatation d'un point douloureux sur le coccyx aura un grande importance.

L'examen sera toujours complété par le toucher rectal. Le *toucher*

rectal, en effet, est capable de donner des renseignements précieux pour le diagnostic. L'index introduit dans le rectum ne sent pas la sonde cannelée introduite dans la fistule; une grande épaisseur de tissus les sépare. Le doigt, en explorant en arrière la concavité sacro-coccygienne, peut reconnaître un abcès en voie de développement dans l'espace pelvi-rectal supérieur; mais, surtout, par la pression exercée sur la face antérieure du coccyx, il réveille une vive douleur qui est un bon signe d'ostéite; cette douleur existe souvent alors que la pression directe sur la face postérieure de l'os est indolore.

Enfin, la notion d'un traumatisme dans les antécédents du malade aura une grande importance au point de vue du diagnostic.

Cependant, malgré un examen attentif, il est possible de confondre la tuberculose du coccyx avec d'autres affections.

Le *diagnostic différentiel* devra être fait aux trois périodes de la maladie :

1° Au début, lorsque la douleur est le seul symptôme;

2° A la période d'abcès en voie d'évolution;

3° A la période de fistules constituées.

1° *La douleur est le seul symptôme.* — Il est une affection qui est uniquement caractérisée par une douleur très violente siégeant au niveau du coccyx et à laquelle on a donné le nom de *coccygodynie*. Cette affection singulière a été décrite pour la première fois en 1844 par un chirurgien américain, Nott (de Mobile)[1], puis, quelques années plus tard, en Angleterre, par Simpson[2] et, en Allemagne, par Scanzoni[3].

On s'accorde généralement à considérer la coccygodynie comme une névralgie du coccyx indépendante de toute lésion osseuse. Sans être l'apanage exclusif du sexe féminin, elle se rencontre dans l'immense majorité des cas chez les femmes et, en particulier, chez les femmes nerveuses ou hystériques. Les traumatismes, l'accouchement, le refroidissement sont les causes habituelles sous l'influence desquelles se développe cette affection. Cependant, d'après Kuczora[4], il faudrait considérer simplement la coccygodynie comme un symptôme commun à plusieurs affections du coccyx (névralgie, arthralgie de l'articulation sacro-coccygienne, fractures, luxations, caries, etc.) et pouvant aussi s'observer au cours d'autres mala-

1. Nott, *New Orleans med. Journal*, 1844.
2. Simpson, *Medical Times*, July 1859; *Edinburg med. and surg. Journal*, July 1861; *London med. Gazette and Times*, 1863.
3. Scanzoni, *Würtzburg medizin. Zeitschrift*, t. II, liv. IV, 1861.
4. Urban Kuczora, *Ueber Coccygodynie und ihre Behandlungsweise*, Inaugural Dissertation, Würtzburg, 1888.

dies : hystérie, tabes dorsalis, affections et déviations utérines, etc.

Quoi qu'il en soit, la coccygodynie, en tant que névralgie du coccyx, existe; elle se traduit par un symptôme unique : une douleur souvent très violente au niveau du coccyx, exaspérée par la pression et s'accompagnant de la difficulté de marcher et de l'impossibilité de prendre certaines positions.

Le diagnostic entre la coccygodynie et la douleur symptomatique d'une ostéite tuberculeuse du coccyx sera toujours des plus difficiles : dans le premier cas, en effet, il s'agit d'une névralgie sans lésion osseuse; dans le second cas, les lésions d'ostéite, encore à leur début, échappent à l'examen.

Dans certaines circonstances, cependant, nous croyons que le diagnostic pourra être fait si l'on tient compte des éléments suivants :

La coccygodynie s'observe presque exclusivement chez la femme; la tuberculose du coccyx est sensiblement plus fréquente chez l'homme que chez la femme.

Si l'affection a débuté peu de temps après un accouchement, surtout s'il y a eu une application de forceps, on devra songer plutôt à la coccygodynie.

Chez les femmes nerveuses et, à plus forte raison, si l'on découvre des stigmates d'hystérie, le diagnostic de coccygodynie sera le plus probable.

La pression exercée sur le coccyx directement sur sa face postérieure ou, par le toucher rectal, sur la face antérieure de l'os réveille dans les deux affections une douleur très vive; cependant, dans la coccygodynie, les crises douloureuses sont d'une intensité beaucoup plus grande que dans la tuberculose du coccyx et s'accompagnent d'une contracture des muscles qui s'insèrent au coccyx.

La douleur spontanée est aussi beaucoup plus violente dans la coccygodynie que dans la tuberculose du coccyx. Chez une malade dont l'observation est rapportée par le Professeur Tillaux [1], « les crises douloureuses étaient si vives qu'elle croyait mourir; elle souffrait plus que pour accoucher; à chaque selle, les douleurs paroxystiques duraient plusieurs heures ».

Enfin, d'après Courty [2], un caractère pathognomonique de la coccygodynie consisterait en ce que la pression sur le coccyx est toujours douloureuse et l'est d'autant plus que la douleur spontanée est elle-même plus vive.

1. Tillaux, *Le Praticien*, 1885, p. 293.
2. A. Courty, *Traité pratique des maladies de l'utérus, des ovaires et des trompes*, Paris, 1872, p. 1182.

Malgré ces signes distinctifs, les erreurs de diagnostic sont fréquentes. L'observation suivante en est un exemple.

Obs. VI. — Nott (*New Orleans Journal*, mai 1844), chez une jeune femme, avait porté le diagnostic de *névralgie du coccyx*; il existait des douleurs atroces contre lesquelles toutes les ressources de la thérapeutique étaient venues échouer sans les modifier en rien. C'est à ce point qu'en présence de l'inutilité absolue des moyens réputés les plus efficaces, il se décida à pratiquer la résection du coccyx. Il incisa directement sur l'os, rompit ses attaches musculaires et ligamenteuses, et pratiqua ensuite la désarticulation, puis l'extraction. Examiné aussitôt, le coccyx fut trouvé carié, comme évidé et réduit à une coque osseuse. Durant les premières heures qui suivirent l'opération, il y eut de vives souffrances, que la morphine donnée à haute dose ne parvint pas à calmer sensiblement.

Cependant, peu à peu l'intensité de la douleur commença à diminuer. La cicatrisation marcha régulièrement et fut obtenue au bout d'un mois. A ce moment, la malade était délivrée de ses horribles douleurs passées.

Une autre cause d'erreur est signalée par les chirurgiens anglais: chez les femmes qui montent beaucoup à cheval, Vickery[1] dit qu'il est fréquent d'observer une ankylose douloureuse de l'articulation sacro-coccygienne; les douleurs, extrêmement vives, surviennent principalement après le premier accouchement et persistent en général pendant un ou deux mois.

Les lésions utérines, les déviations de l'utérus provoquent aussi parfois des douleurs irradiées vers le coccyx; mais il sera généralement facile, par l'examen local, de les rapporter à leur véritable cause.

Le cal résultant de la consolidation en mauvaise position d'une fracture ancienne du coccyx peut donner lieu à des douleurs très vives, spontanées et réveillées par la défécation et par la pression. Le diagnostic se fera par le toucher rectal : on sentira un cal vicieux plus ou moins volumineux, ayant recourbé le coccyx en avant; celui-ci forme avec le sacrum un angle droit; sa pointe comprime le rectum et il est douloureux à la pression. Il en serait de même d'une luxation ancienne du coccyx non réduite.

Dans un cas où la douleur était le seul symptôme, Imlach (Obs. XIV) fit le diagnostic de carie du coccyx, grâce à la sensation qu'il perçut de deux extrémités osseuses dénudées frottant l'une contre l'autre.

2° *A la période d'abcès en voie d'évolution.* — Pendant cette période, il existe le plus souvent des douleurs violentes qui pourraient être

1. *Boston med. and surg. Journal*, 1893, p. 42.

encore attribuées à la *coccygodynie*; mais le toucher rectal permettra presque toujours de faire le diagnostic : le doigt sentira en arrière du rectum un abcès plus ou moins volumineux ou seulement un empâtement occupant la concavité sacro-coccygienne. La palpation de la région coccy-anale fera aussi quelquefois percevoir une masse indurée, dans l'épaisseur d'une fesse, constituée par un abcès froid en voie d'évolution.

3° *Il existe des fistules.* — C'est le diagnostic des fistules des régions péri-anale et sacro-coccygienne.

Les *fistules à l'anus proprement dites* seront facilement reconnues : elles siègent très près de l'anus, généralement au fond d'un pli radié et cette situation seule les caractérise suffisamment.

Les *fistules de la fosse ischio-rectale* ont leur orifice cutané assez éloigné de l'anus, mais elles sont généralement situées sur les parties latérales de l'anus et non en arrière de lui. L'exploration de leur trajet permet de reconnaître leur origine rectale : la sonde cannelée, préalablement incurvée, vient souvent sortir dans l'intérieur du rectum au-dessus du sphincter externe; dans d'autres cas, l'orifice interne n'existe pas, mais le doigt introduit dans le rectum sent l'extrémité de la sonde à peine séparée de lui par la muqueuse seulement. Le toucher fera en même temps trouver la maladie causale : un rétrécissement, une ulcération, un cancer du rectum.

Les fistules ayant pour point de départ une *ostéite tuberculeuse de l'ischion* sont aussi des fistules de la fosse ischio-rectale et s'ouvrent sur les parties latérales de l'anus et assez loin de lui. On reconnaîtra leur origine par l'exploration de leur trajet avec la sonde cannelée : celle-ci s'éloigne du rectum, mais se dirige *transversalement* vers les parois latérales du bassin; dans quelques cas, la sensation d'une surface osseuse dénudée permet d'affirmer le diagnostic d'ostéite tuberculeuse de l'ischion.

Les *fistules pelvi-rectales supérieures*, qui ont pour origine une affection du rectum, se distingueront facilement des fistules d'origine coccygienne : tandis que la sonde cannelée introduite dans les premières se dirige vers le rectum, introduite dans les secondes, elle le fuit au contraire et se dirige en haut et en arrière. Le toucher rectal permettra de reconnaître l'affection causale.

Les *fistules d'origine urétrale et prostatique*, enfin, sont d'un diagnostic facile : elles siègent dans la région périnéale, en avant de l'anus et, en cas de doute, le toucher rectal et l'exploration de l'urètre permettront toujours d'éviter l'erreur. Certains abcès de la prostate, il est vrai, peuvent envahir les fosses ischio-rectales

et s'ouvrir sur les parties latérales de l'anus; mais le cathétérisme de ces fistules fera découvrir un trajet se dirigeant en avant, vers la face antérieure du rectum.

Les *fistules congénitales de la région sacro-coccygienne* siègent au niveau de la rainure interfessière, souvent à la pointe du coccyx. Ces fistules ont été bien étudiées par notre maître M. le Prof. Lannelongue[1], qui a établi leur origine congénitale et a montré qu'elles pouvaient être le siège d'accidents inflammatoires dus à la rétention de déchets épidermiques dans leur cavité. Certaines de ces fistules congénitales reconnaissent pour origine un kyste dermoïde enflammé, devenu fistuleux (Lannelongue), dont les produits de suppuration se déversent à l'extérieur par des trajets multiples. L'exploration de ces trajets avec le stylet conduit sur le coccyx ou sur le sacrum. On fera le diagnostic de ces fistules congénitales si l'on remarque en même temps l'existence de deux ou trois dépressions cutanées dans la rainure interfessière, absolument médianes; le siège le plus fréquent de ces dépressions est à l'origine de la rainure interfessière, mais surtout au niveau de l'articulation sacro-coccygienne et de la pointe du coccyx.

La dégénérescence kystique des sinus de Herrmann peut, dans certains cas, d'après M. E. Tavel[2], donner lieu à des fistules siégeant au niveau de la circonférence postérieure de l'anus et aboutissant dans une cavité d'abcès au fond de laquelle on peut sentir un os dénudé. Dans l'observation publiée par M. E. Tavel, on crut avoir affaire à une fistule de nature tuberculeuse et l'on pratiqua l'extirpation du coccyx; la fistule reparut au bout de quelques mois, et la malade fut soumise à une nouvelle intervention au cours de laquelle on reconnut la présence de nombreux petits kystes situés entre les fibres du sphincter externe de l'anus et tapissés d'une membrane présentant l'aspect d'une muqueuse. La structure de ces kystes était identique à celle des sinus intra-musculaires décrits par M. Herrmann[3] dans sa thèse; ces sinus sont des diverticules de la muqueuse anale, qui naissent au fond des godets limités par les valvules semi-lunaires de Morgagni et se prolongent dans des sortes de canaux irréguliers et sinueux qui s'étendent vers le sphincter externe et vont former en dehors de lui de courtes ramifications terminées en culs-de-sac.

1. Lannelongue et Achard, *Traité des kystes congénitaux*, 1886, p. 117 et 121.
2. E. Tavel, Cystische Entartung der Sinus Herrmann und Genese der Analfisteln, *Deutsche Zeitschrift für Chirurgie*, LXII, 1902, p. 399.
3. Herrmann, *Sur la structure et le développement de la muqueuse anale*, Thèse de Paris, 1880, p. 17.

Cette cause d'erreur est intéressante à signaler; mais le diagnostic, dans des cas semblables, ne peut se faire qu'au cours de l'opération et sous le champ du microscope.

Les *fistules ostéopathiques d'origine sacrée* ont les plus grandes analogies de siège avec les fistules d'origine coccygienne; en effet, les abcès froids d'une lésion osseuse (tuberculose ou ostéomyélite) de la face antérieure du sacrum envahissent l'espace pelvi-rectal supérieur, descendent parfois jusqu'au plancher de cet espace et s'ouvrent à la peau au niveau de la région coccy-anale. On localisera le siège de la lésion par l'exploration des trajets fistuleux et par le toucher rectal : la sonde cannelée pénétrera très profondément et cette grande profondeur indiquera suffisamment que ce n'est pas le coccyx qui est atteint; le doigt introduit dans le rectum réveillera une douleur vive au niveau de la face antérieure du sacrum, tandis que la pression du coccyx sera indolore.

Enfin, des fistules ayant pour origine une *ostéomyélite du coccyx* ne pourraient être, par le simple examen local, distinguées des fistules tuberculeuses. C'est seulement par l'histoire clinique de l'affection qui leur a donné naissance, par la marche aiguë ou subaiguë de la maladie et par son début fébrile que l'on pourra faire ce diagnostic toujours très délicat.

TRAITEMENT.

Le seul traitement rationnel de la tuberculose du coccyx est la suppression radicale de la totalité des lésions osseuses. Ce traitement est logique, puisque nous avons vu que la tuberculose du coccyx est une manifestation locale de la tuberculose, que le coccyx est, le plus souvent, atteint isolément et que ses lésions n'ont aucune tendance à envahir les organes voisins.

Il est inutile de traiter uniquement les trajets fistuleux, de les curetter, de les cautériser; la récidive survient rapidement et fatalement tant que l'on n'a pas détruit la cause du mal.

Dès que le diagnostic est posé, — et nous avons insisté sur la nécessité de faire un diagnostic précoce, — on doit s'attaquer directement au coccyx et en pratiquer le résection.

La *résection du coccyx* aurait été pratiquée pour la première fois, d'après Heyfelder[1], par van Onsenoort; le cas est mentionné par Velpeau dans sa *Médecine opératoire* (obs. IX).

Cependant, en 1790, Jean-Louis Petit rapporte dans son *Traité*

1. Heyfelder, *Traité des résections*, traduit par Bœckel, 1863.

des maladies chirurgicales une observation de carie des deux premiers segments du coccyx pour laquelle il pratiqua l'extirpation de l'os malade (obs. VII). C'est, à notre connaissance, la première opération authentique de résection du coccyx pour ostéite tuberculeuse.

Cette opération a été aujourd'hui pratiquée un grand nombre de fois soit pour coccygodynie, soit pour tuberculose du coccyx.

L'anesthésie générale au chloroforme ou à l'éther est nécessaire. L'anesthésie locale à la cocaïne ne pourrait suffire que dans les cas analogues à celui rapporté par Le Ray (obs. XXIV), où l'opérateur n'eut qu'à « cueillir » l'extrémité du coccyx libre de toute attache.

Dans un cas rapporté par MM. Legueu et Kendirdjy [1], la résection du coccyx fut faite sous l'anesthésie obtenue par une injection lombaire sous-arachnoïdienne de cocaïne.

Procédé pour la résection du coccyx. — On suivra le procédé de résection sous-périostée décrit par Ollier [2] dans son *Traité des résections* :

« Le malade étant couché sur le ventre, on s'assure des limites du coccyx en introduisant un doigt dans le rectum, et en saisissant l'os entre ce doigt et un autre placé sur la face postérieure. On fait alors une incision de 7 à 8 centimètres, de manière à dépasser de 1 centimètre en haut et de quelques millimètres en bas la pointe du coccyx. Cette incision arrive du premier coup jusqu'à l'os et incise le revêtement fibreux postérieur de l'os. Pour opérer cette dénudation plus complètement et ne pas être gêné dans la désarticulation des cornes du coccyx, il faut croiser la première incision au niveau de l'articulation sacro-coccygienne avec une seconde incision transversale.

« L'articulation sacro-coccygienne étant mise à découvert par la dénudation de la face postérieure, on incise son fibro-cartilage; on dénude avec la rugine tranchante les cornes de l'os, et l'on poursuit la dénudation jusque sur le bord latéral de côté et d'autre. On introduit alors sous le coccyx, à travers l'articulation sacro-coccygienne, un élévatoire ou bien une rugine courbe, et l'on se sert de cet instrument comme d'un levier pour soulever l'os qui se détache par ce mouvement du revêtement fibreux antérieur.

« Si les pièces coccygiennes ne sont pas soudées entre elles, on les enlève séparément. »

M. Tillaux [3] ne cherche pas à faire une résection sous-périostée du coccyx. Voici son procédé :

1. Legueu et Kendirdjy, *Presse médicale*, 27 octobre 1900.
2. Ollier, *Traité des résections*, Paris, 1891, t. III, p. 856.
3. Tillaux, *Le Praticien*, 1885, p. 293.

« Le malade étant couché sur le côté droit, afin que l'index puisse pénétrer dans le rectum pour servir de point d'appui et repousser l'os en arrière, on fait une incision médiane dépassant d'un centimètre en haut l'articulation sacro-coccygienne, en bas la pointe du coccyx. On divise le ligament postérieur de l'articulation et l'on arrive sur l'os. Avec la rugine, on détache les parties molles et, avec le ciseau et le maillet, on désarticule le coccyx que l'on attire en arrière avec un davier pour détacher le sphincter externe et les ligaments latéraux, en évitant de blesser le rectum. »

On pourra suivre soit le procédé d'Ollier, soit le procédé de M. Tillaux, suivant que l'on voudra faire ou non une résection sous-périostée du coccyx.

Il n'y a pas grand avantage à conserver le périoste; on pourrait, à la rigueur, espérer, en le conservant, voir se former à la place du coccyx enlevé une petite plaque osseuse, comme Ollier l'a constaté dans l'observation qu'il rapporte (obs. X). Cependant, la résection sous-périostée présente cet avantage qu'elle met plus sûrement à l'abri des blessures du rectum, qui est protégé, pendant l'opération, par le périoste de la face antérieure de l'os que l'on cherche à conserver.

Il nous paraît inutile d'avoir recours, pour la désarticulation, à la gouge et au maillet; il est facile, avec un peu d'attention, de sectionner au bistouri les ligaments de l'articulation sacro-coccygienne et de contourner les cornes du coccyx.

Le coccyx enlevé, s'il existe en avant de lui un abcès froid, on le videra et on grattera ses parois à la curette.

Quant aux trajets fistuleux, on commence généralement par les inciser dans toute leur étendue et l'on se sert de cette incision pour aborder le coccyx et le réséquer. On terminera l'opération par le grattage à la curette des moindres prolongements de ces trajets souvent très anfractueux et par la destruction au thermo-cautère des fongosités qui les tapissent.

On fermera par quelques points cutanés la partie supérieure de la plaie et on placera un drain dans la partie inférieure, qui sera pansée avec une mèche de gaze iodoformée.

Les suites opératoires sont des plus simples. Le malade sera constipé pendant quelques jours pour éviter la souillure du pansement. A chaque pansement, on aura soin de diminuer progressivement la longueur de la mèche, afin de conduire la cicatrisation de la plaie de la profondeur vers la superficie.

Résultats. — Les résultats de la résection du coccyx pour tuberculose sont excellents. En quelques semaines, la guérison est

obtenue; la suppuration est tarie et, s'il persiste encore une petite fistule suintante, elle ne tarde pas à se cicatriser.

Sur 19 cas de résection du coccyx, Darrah (*loc. cit.*) rapporte 16 guérisons; dans les trois autres cas, il y avait des complications de lésions utérines et de mal de Pott.

Sur les 19 cas que nous rapportons, dans lesquels la résection du coccyx a été pratiquée, la guérison complète a été obtenue dans 16 cas; dans les trois autres cas, la guérison était presque parfaite: il persistait seulement une petite fistule insignifiante.

L'envahissement du rectum par la suppuration est un obstacle à la guérison complète; les fistules ostéopathiques se tarissent; mais il persiste une fistule anale vraie, communiquant avec le rectum et qui demande à être traitée séparément dans la suite.

La résection du coccyx est donc l'opération que l'on devra toujours pratiquer en présence d'une lésion tuberculeuse de cet os. On obtiendra dans tous les cas une guérison rapide et durable. Mais on ne devra jamais négliger de soumettre ces malades à un traitement médical (préparations arsenicales, huile de foie de morue, hygiène, suralimentation, etc.) qui sera un puissant adjuvant, car il ne faut pas oublier que ce sont des sujets affaiblis par la suppuration et prédisposés à la tuberculose, chez lesquels les soins de l'état général ont la plus grande importance.

(*A suivre.*)

PERFORATION DE L'ESTOMAC PAR ULCÈRE

PAR MM.

F. GROSS, et **G. GROSS,**

Professeur de clinique chirurgicale — Chef de clinique chirurgicale

à la Faculté de Médecine de Nancy.

(*Suite* [1].)

1897. — 87-88. — ADAMSON et CRAWFORD RENTON. The signs and symptoms of perforated gastric ulcer with notes of two cases in one of which operation was successful. *Brit. med. Journ.*, 1897, I, Aug. 26.

1) Jeune fille. Douleurs d'estomac après les repas, jamais d'autre indice d'ulcère gastrique. Brusquement, douleur très vive dans l'abdomen. Collapsus, sueurs froides. Manifestations péritonéales intenses. A son entrée à l'hôpital : ballonnement du ventre, disparition de la matité hépatique. Douleur localisée surtout dans la région de l'estomac, irradiation dans les régions sus-claviculaires. A l'auscultation du ventre, sorte de tintement métallique isochrone aux battements du cœur et à la respiration.

Laparotomie vingt-quatre heures après le début des accidents. Perforation de la paroi antérieure; suture; drainage avec tube de verre introduit par une incision sus-pubienne dans le cul-de-sac de Douglas. Lavage avec solution de sublimé de 6 p. 1000. Suture de l'ulcère; guérison.

2) Jeune femme. Quoique sans aucun signe de perforation de l'estomac proprement dit, le diagnostic d'ulcère perforé est admis en raison d'un collapsus survenu subitement avec accélération du pouls. Pas de ballonnement, mais bruit particulier de clapotement dans la région stomacale. Laparotomie, le quarantième jour après le début des accidents. On ne trouve rien de particulier, aucune perforation.

Mort. A l'autopsie : adhérence du cardia au diaphragme, ulcère perforé situé sur la paroi postérieure. Volumineux abcès gazeux sous-phrénique gauche.

89-90. — ANDERSON. Two cases of perforated gastric ulcer treated by operation. *The Lancet*, 1897, II, p. 1109.

1) F., seize ans; souffre depuis trois semaines de troubles gastriques. Après le repas, brusquement, douleur au-dessus de l'ombilic. Collapsus. Nuit mauvaise. Grande quantité de boisson. Au moment de son entrée à

1. Voir le numéro d'août 1904.

l'hôpital, matité hépatique diminuée, ballonnement considérable. Pouls fréquent. Respiration accélérée.

Laparotomie, vingt et une heures après le début des accidents. Épanchement péritonal mêlé de débris alimentaires. Perforation près du cardia. Suture. Lavage de la cavité péritonéale. Mort par accidents hectiques consécutifs.

Autopsie. Abcès sous-phrénique droit. Abcès dans le foie. Bronchopneumonie; ulcère gastrique cicatrisé.

2) F., seize ans. Signes d'un ulcère gastrique. Perforation après avoir déjeuné. Collapsus. Pouls, 130; température, 39°4. Matité hépatique diminuée. Ballonnement.

Laparotomie, trente-deux heures après. Péritoine injecté. Pas d'épanchement. Perforation de très minime dimension sur paroi antérieure du cardia. Résection du contour aminci. Suture de la perte de substance. Toilette du péritoine. Parcelles alimentaires dans l'espace sous-phrénique droit.

Guérison.

91. — BÉGOUIN. Ulcère latent de l'estomac; perforation; laparotomie; mort; autopsie. *Journ. de médecine de Bordeaux*, 1897, n° 4.

F., seize ans; souffrant depuis quelque temps de l'estomac, jamais d'hématémèse. Brusquement, à trois heures de l'après-midi, douleurs vives et collapsus. Un médecin, appelé le lendemain, la trouve pâle, oppressée, couverte de sueur, avec un pouls à 144 et de fortes douleurs dans l'abdomen.

Laparotomie par Demons, vingt et une heures après le début des accidents. Abondant épanchement de bouillon avec des gouttes de graisse, dans la cavité péritonéale. Perforation de la paroi antérieure du cardia. Excision de l'ulcère. Suture. Mort.

Autopsie : Un deuxième ulcère perforé au point symétrique de la paroi postérieure, passé inaperçu pendant l'opération.

92. — BORCHGREVINK. Ulcus ventriculi perforatum. Laparotomie. *Norsk. Magazin for Lägevidenskaben*, 1897, p., 66; Hildebrand, *Jahresbericht f. Chirurgie*, 1897, p. 561.

H., quarante-huit ans. Symptômes d'ulcère de l'estomac, depuis deux ans. Le 15 octobre 1897, subitement, signes de perforation, douleur vive, vomissement. Collapsus. Quelques heures plus tard, laparotomie. Épanchement de gaz et d'une petite quantité de contenu gastrique dans la cavité péritonéale. Perforation du diamètre d'un crayon, à la partie postérieure du pylore. Suture à la soie. Fixation d'épiploon par-dessus. Nettoyage à l'aide d'éponges. Injection intraveineuse de 1 500 grammes de sérum. A partir du 30 octobre, vomissements sanguins; affaiblissement progressif. Le 7 novembre, gastro-entérostomie de Woelfler. Mort le lendemain.

Autopsie : Vaste ulcère, de 15 centimètres sur 5, sur la grande courbure; dégénérescence cancéreuse à la périphérie. Pas de péritonite.

93. — BRAUN. Ueber den Verschluss eines perforirten Magengeschwürs durch Netz. *Centrb. f. Chirurgie*, 1897, n° 27.

F., quarante ans, souffrant depuis de longues années de l'estomac. Aggravation dans les six dernières années, vomissements fréquents; depuis deux mois, exacerbation de la douleur et vomissements souvent sanguinolents après les repas. A l'examen, le 12 décembre 1893, dilatation de l'estomac jusqu'à l'ombilic; à la palpation, on constate au-dessus de l'ombilic, sur la ligne médiane, une tumeur dure, lisse, du volume d'un œuf d'oie, sensible à la pression, se laissant déplacer vers en haut, moins latéralement et vers en bas. Le cathétérisme de l'estomac ramène un liquide stomacal à odeur aigre, renfermant de l'acide chlorhydrique libre. En dilatant l'estomac, la grande courbure descend à la hauteur de l'ombilic, la petite courbure reste à environ une largeur de main au-dessous de l'appendice xiphoïde; la tumeur semble y adhérer. En vidant l'estomac, la tumeur remonte et disparaît. Diagnostic : sténose cicatricielle, peut-être cancer.

Laparotomie avec l'intention de pratiquer la gastro-entérostomie. On trouve dans la cavité péritonéale quelques centimètres cubes de liquide trouble, et sur la petite courbure, une tumeur adhérente, fixe, s'étendant vers le pylore. On soulève le foie pour mieux juger. Aucune apparence de cancer, mais on reconnaît des adhérences récentes, légèrement purulentes, sur la face antérieure de l'estomac. En les détachant, on aperçoit dans la pseudo-tumeur de la paroi stomacale antérieure une partie amincie et une fissure. Suture impossible; toutes les tentatives échouent. La paroi déchire, la fente s'agrandit. On échoue aussi en essayant de suturer la perforation à la paroi abdominale; finalement on fixe l'épiploon par-dessus la perte de substance, et l'on fait la gastro-entérostomie par le procédé v. Hacker. En soulevant le jéjunum, il s'écoule encore du liquide trouble, d'aspect purulent. Nettoyage à sec. Suture des parois. Guérison, vérifiée trois ans et demi plus tard.

94. — CLARKE. A case of perforated gastric ulcer, operation, recovery. *The Lancet*, 1897, I, p. 807.

F., dix-neuf ans; manifestations d'ulcère gastrique antérieur; subitement, douleur stomacale vive après un repas. Laparotomie, six heures après la perforation. La cavité péritonéale renferme des débris alimentaires, du riz et beaucoup de liquide. Perforation sur la paroi antérieure, dans le voisinage du cardia. Induration des bords. Suture de Lembert. Accumulation de liquide dans le cul-de-sac de Douglas. Incision au-dessus du pubis. Lavage à l'eau chaude. Drainage sus-pubien. Guérison.

95. — FARROE. Fall von Ulcus perforans ventriculi durch Laparotomie und Sutur geheilt. *Hospitals Tidende*, 1897, n° 52.

F., dix-sept ans; est réveillée brusquement pendant la nuit, cinq heures après son dernier repas, par de fortes douleurs dans la région épigastrique; pas de vomissement. Laparotomie, trente-six heures après le début des accidents. Perforation de la paroi antérieure de l'estomac, près de la petite

courbure, et cachée par le foie. Épanchement d'une petite quantité seulement de liquide gastrique. Péritonite légère. Suture. Guérison.

96-97. — HAWKINGS. Two cases of operation for perforation of gastric ulcer followed by recovery. *Brit. med. Journ.*, 1897, avril 10.

1) F., vingt et un ans; souffrant depuis longtemps d'un ulcère gastrique; aggravation subite pendant son travail. Pouls, 132, température élevée, respiration accélérée (44). Ventre ballonné. Dans la région stomacale, rigidité des parois. Submatité à gauche. Matité hépatique disparue et remplacée par une sonorité tympanique. Laparotomie soixante heures après le début des accidents. Adhérences nombreuses. Après leur libération, petite perforation sur la paroi antérieure de l'estomac, près du cardia. Épanchement de liquide trouble, sale. Suture très difficile. Drainage. Incision dans la région hypogastrique pour lavage et drainage. Durant la convalescence, parotidite bilatérale et abcès pelvien ouvert dans le rectum. Guérison.

2) F., dix-sept ans; ayant depuis longtemps souffert de troubles gastriques. Accidents aigus de perforation de l'estomac. Pouls, 120. Respiration thoracique. Collapsus. Ventre ballonné, dur, principalement à gauche. Matité hépatique conservée. Laparotomie vingt-quatre heures après le début des accidents. Épanchement séreux abondant : pas de contenu gastrique. Sur la paroi antérieure de l'estomac, induration étendue, au centre de laquelle, vers le cardia, une petite perforation. Avivement des bords à l'aide d'une curette de Volkmann. Suture de Lembert. Toilette à sec. Suture de la paroi. Au sixième jour après l'opération, accidents d'embolie pulmonaire. Guérison.

98. — HÉRESCO et CLAISSE. Ulcère rond de l'estomac. Perforation. Péritonite suraiguë. Mort. *Bull. Soc. Anat.*, 1897, p. 33.

H., vingt-huit ans. Toujours bien portant; jamais d'hématémèse. Deux jours auparavant, en portant un panier au premier étage, douleur vive dans tout l'abdomen, avec irradiation dans l'épaule gauche. Un vomissement. Respiration gênée. Pouls radial imperceptible, pouls fémoral, 128, température, 38°. Abdomen distendu, vive douleur à la moindre pression. Matité dans les parties déclives. État général grave. Diagnostic : péritonite par perforation.

Laparotomie par Faure. Anesthésie locale à la cocaïne. Incision sous-ombilicale. Écoulement d'une grande quantité de sérosité louche, sale, et vers la fin, quelques gouttes de pus qui venaient du côté du cæcum. Drainage. Mort cinq heures après.

Autopsie : Péritonite généralisée, ulcère perforé de l'estomac près de la partie moyenne de la petite courbure, sur la face antérieure.

99. — KIRKPATRICK. Perforated gastric ulcer with report of a case successfully treated by operation. *The Practitionner*, 1897; Hildebrandt, *Jahresbericht für 1897*, p. 562, 575.

F., vingt ans. Symptômes d'ulcère de l'estomac. Subitement, crise de douleurs dans la région épigastrique, suivie bientôt de collapsus. Abdomen

sensible, principalement à l'épigastre et à gauche. Matité hépatique conservée. Pas de vomissement. Laparotomie quatre heures après la perforation, qui est située sur la paroi antérieure vers le cardia. Suture des bords à étages. Aucune toilette péritonéale; drainage. Contre-ouverture au-dessus de la symphyse. Drain en verre. Écoulement d'un litre de liquide trouble, dans lequel on ne reconnaît pas de micro-organismes. Lavage de la cavité pelvienne avec solution salée chaude. Guérison.

99 *bis*. — POLLOSSON. Ulcère perforant de l'estomac. *Lyon médical*, 1898, t. 89, p. 486.

H. Tout à coup douleur vive et le soir, signes de perforation. Laparotomie par Poncet. Incision d'abord sous-ombilicale. Pas de péritonite. Anses intestinales non distendues. Gouttelettes d'huile et odeur de menthe. Perforation de l'estomac. Mort.

100. — LE DENTU. Traitement chirurgical des perforations spontanées de l'estomac. *Bull. Académie de Médecine*, 3e série, t. 37, 1897, p. 532.

H., trente-huit ans. La veille de son entrée à l'hôpital, après un repas ordinaire, douleur subite dans le creux de l'estomac bientôt irradiée dans le reste du ventre. Vomissements.

A l'examen : facies altéré, yeux cernés, traits tirés. Ballonnement du ventre; du côté de la fosse iliaque droite, œdème manifeste de la paroi abdominale. Vive douleur à la pression sur le ventre, spécialement sur la moitié droite, avec maximum sur la ligne de Mac Burney, la zone sous-hépatique et une partie du creux épigastrique. Palpation au niveau de la fosse iliaque droite donne des signes incertains. Moitié gauche du ventre moins douloureuse. Hoquets fréquents, vomissements verdâtres. Pouls fréquent et faible. T., 37°. Respiration anxieuse, médiocrement accélérée. Gaz et selle.

Diagnostic : Péritonite.

Laparotomie par Mauclaire vingt-six heures après le début des accidents. Incision dans fosse iliaque droite. Gaz inodores, 2 à 3 litres de liquide d'aspect verdâtre et purulent, contenant de fausses membranes. Appendice intact. Incision de la région épigastrique; des gaz inodores s'échappent encore. On ne trouve pas de perforation sur la face antérieure de l'estomac, ni sur la face postérieure explorée à travers une boutonnière du grand épiploon, ni au voisinage du cardia, ni sur la grande et la petite courbure; mais en soulevant le foie, la pression sur l'estomac produit un glou-glou dans la région pylorique, et on découvre un foyer de fausses membranes interposées entre la face antérieure du pylore et la face inférieure du foie. La perforation est évidente, mais elle était trop éloignée, trop haut placée pour être atteinte. Collapsus inquiétant; il fallait terminer rapidement. Nettoyage à sec. Drainage. Suture de la paroi. Injections de sérum. Amélioration, puis guérison.

101-102. — LEJARS et COURTOIS-SUFFIT. Abcès gazeux sous-phrénique. *Bull. Soc. Chir.*, 1897, p. 643-735.

1) H., quarante ans, peintre. Accidents mal caractérisés de « gastrite » ;

depuis dix ans, de temps en temps douleurs sourdes dans l'hypocondre droit. Brusquement, douleurs violentes, vomissements, ballonnement du ventre. A son entrée (6 juillet 1897), situation générale grave, tympanisme abdominal considérable, surtout dans les régions supérieures, au niveau des hypocondres et de l'épigastre; abdomen douloureux à la palpation, douleur surtout accusée au niveau du creux de l'estomac et sur le bord externe du muscle grand droit, à droite. A ce niveau, comme dans le reste de l'abdomen, sonorité exagérée. Pas de selle.

Diagnostic : Occlusion intestinale. Les jours suivants, amélioration. Ballonnement sous-ombilical moindre, mais resté considérable au-dessus de l'ombilic. Douleur nettement localisée à l'hypocondre droit. État général resté très précaire.

Le lendemain, incision médiane sus-ombilicale; abondante quantité de gaz d'une fétidité extrême, mêlé de pus. Vaste abcès sous-diaphragmatique Lavage. Drainage. Guérison.

2) F., vingt-neuf ans. Depuis longtemps signes très nets d'ulcère de l'estomac. Violente douleur épigastrique et syncope. Ventre à aspect bilobé. Voussure de la région épigastrique, sonore dans la position horizontale, mate dans la position assise. Incision sur le bord externe du grand droit. Vaste abcès contenant une abondante quantité de gaz fétides, et un litre de pus brunâtre. Grand lavage et drainage de la cavité. Collapsus. Mort quatre jours après.

Autopsie : Au fond de la poche de l'abcès, perforation de la face antérieure de l'estomac, de la largeur d'une pièce d'un franc. Au fond de l'hypocondre gauche, seconde poche, de dimensions presque égales à celles de la première; sur la face postérieure de l'estomac, une seconde perforation, de la largeur d'une pièce de 0,20.

103-104. — Mc Cosh. Two cases of perforating gastric ulcer, operation, recovery. *Med. and surg. Report of the Presbyterian Hospital of New-York*, 1897, II, p. 28 (*Revue de Gynécologie*, 1897, p. 941).

1) F., trente-cinq ans, multipare. Troubles gastriques depuis trois ans, vomissements, coliques violentes. Accès violent avec péritonite et obstruction intestinale. Diagnostic : ulcère perforé ou obstruction intestinale. On s'arrête à l'hypothèse d'une perforation stomacale avec péritonite localisée dans la région épigastrique. Battements de l'aorte très nets. Laparotomie. Masse inflammatoire reliant la face antérieure de l'estomac à la paroi. En essayant de décortiquer, écoulement d'une certaine quantité de pus mêlé de débris alimentaires. Perforation sur la paroi antérieure de l'estomac près de la petite courbure. Régularisation des bords. Suture en 2 plans. Nettoyage. Drainage capillaire. Suture des parois. Guérison.

2) F., vingt-deux ans. Souffre d'un ulcère gastrique depuis un an et demi. En octobre 1896, la situation s'aggrave subitement. Perforation de l'ulcère. Laparotomie. L'estomac, adhérent à la paroi abdominale antérieure, forme le plan inférieur d'un vaste abcès. Perforation circulaire siégeant sur la petite courbure. Régularisation des bords. Suture de Lembert à 2 étages.

En incisant la paroi abdominale, on avait dépassé vers en bas les limites de la poche, pénétré dans la grande cavité abdominale et constaté les signes d'une péritonite généralisée. Anses intestinales rouges et distendues. Lavage à l'eau salée. Double drainage avec 2 mèches de gaze, allant l'une dans la grande cavité péritonéale, l'autre dans la poche suppurée préstomacale. Abcès de la rate qui fut ouvert. Mort par pneumonie avec endocardite infectieuse. A l'autopsie, cicatrisation de la perforation et disparition de la péritonite.

105-106. — MONOD. Pyothorax sous-phrénique. *Bull. Soc. Chir.*, 1897, p. 735.

1) F., vingt-cinq ans (29 novembre 1894). Depuis deux ans, douleurs gastriques localisées à l'épigastre; après les repas, vomissements; jamais d'hématémèse; douleurs gastriques accentuées depuis quatre à cinq mois. En juin, elles se sont montrées très violentes, suivies, à chaque ingestion d'aliments, de vomissements. Le 20 novembre, brusquement, douleurs plus vives encore, se diffusant rapidement dans tout l'abdomen, ballonnement, constipation, vomissements, fièvre, état typhoïde. A son entrée, état de demi-torpeur, fièvre intense, température 39°; dyspnée au moindre effort. Ventre ballonné, d'aspect bilobé. Douleur peu vive au-dessus de l'ombilic, paraît plus marquée au-dessous. Pas de point maximum. Sonorité tympanique au niveau des deux saillies. Rien d'appréciable dans la fosse iliaque. Matité à la base du poumon gauche. Les jours suivants, le tympanisme sous-ombilical disparaît. Le météorisme sus-ombilical seul persiste, avec saillie visible et douleur assez vive à la pression. La matité a augmenté du côté gauche du thorax. Ponction exploratrice. Résultat négatif. La tuméfaction sus-ombilicale augmente encore. Sonore à la percussion quand la malade est couchée, elle devient mate, lorsqu'on la fait pencher en avant. Gargouillement manifeste dans ce mouvement. A l'auscultation, bruit hydroaérique et même son métallique. Impulsion à la toux. En arrière et latéralement, à la base du thorax, mêmes signes de pyo-pneumothorax. Diagnostic : pyo-pneumothorax sous-phrénique. Modifications de la symptomatologie faisant songer à l'ouverture de la collection dans la plèvre. Une ponction dans le dixième espace intercostal gauche donne issue à du pus et des gaz fétides. Opération (14 décembre). Incision le long du thorax. Volumineux abcès gazeux fétide, se prolongeant au loin dans la direction de la voussure épigastrique, dépassant à droite la ligne médiane. Résection de la neuvième côte. Drainage thoracique et abdominal. Grand lavage à l'eau bouillie. Guérison.

2) H., trente-neuf ans (1er juin 1896). Douleurs gastriques depuis plusieurs années. Crises parfois violentes. Excès de boissons. Aggravation depuis une quinzaine de jours. État actuel : fièvre légère, température, 38°, pouls petit, rapide. Ventre tendu, dur, tympanisé, très sensible à la palpation, surtout à l'épigastre. Douleur en broche avec point épigastrique et point postérieur symétrique, irradiant vers l'épaule gauche. Respiration à type costal supérieur. Diaphragme immobile. La fièvre augmente les jours suivants. La région épigastrique toujours, très douloureuse, devient le siège d'un gon-

flement notable; la percussion y dénote de la matité. A la base du poumon droit, matité avec abolition des vibrations, souffle pleurétique, pectoriloquie aphone et égophonie. L'état général devient plus mauvais. Le 20 juin, expectoration d'environ 400 grammes de pus très fétide. Nouvelles vomiques les jours suivants. A l'auscultation : égophonie, tintement métallique. La voussure épigastrique a diminué.

Opération. Ponction exploratrice dans le septième espace intercostal droit; résultat incertain. Incision dans le huitième espace intercostal : un peu de liquide trouble dans la plèvre. Une ponction plus profonde dans le tissu pulmonaire dur, résistant, ramène du pus. Résection de la huitième côte. Perforation du poumon au thermo-cautère; on ouvre une vaste cavité d'où s'écoulent des flots de pus fétide. Deux gros drains. Lavage. Mort dans la soirée.

Autopsie : Vaste collection purulente abdominale et thoracique, communiquant à travers une large perforation du diaphragme; la poche thoracique occupait à la fois la plèvre et le poumon; la poche abdominale, limitée par des adhérences, était en contact direct avec une perforation de l'estomac siégeant au niveau de la petite courbure. Troisième poche purulente au-dessous du foie.

107. — MORELY. Ulcère rond de l'estomac à évolution lente. Perforation. Péritonite généralisée. *Bull. Soc. Anat.*, 1897, n° 18, p. 904.

F., vingt-trois ans. Subitement, douleurs dans l'hypocondre gauche. Traitée médicalement sans amélioration. Entrée à l'hôpital au bout de quatre jours. Ventre fortement ballonné, très douloureux. Rien de particulier dans la région iliaque droite. Tympanisme généralisé. Aucune matité anormale. Pas de vomissement. Fièvre modérée. Laparotomie au cinquième jour après le début des accidents. Incision dans la région iliaque droite, puis dans la gauche. On ne constate rien d'anormal, et on referme le ventre. Mort. A l'autopsie : ulcère perforé sur la paroi antérieure de l'estomac.

108-110. — MORSE. Three cases of ruptured gastric ulcer treated by laparotomy, suture and washing out of the peritoneum. *Brit. med. Journ.*, 1897, février 13, I, p. 389.

1) H., vingt ans. Douleurs subites et très fortes à l'épigastre pour s'étendre peu à peu à tout l'abdomen. Laparotomie cinq heures après le début des accidents. Cavité péritonéale contient du lait et des débris alimentaires. Perforation à la face antérieure près du cardia. Sutures de Lembert. Lavage à grand courant d'eau chaude. Guérison en trois semaines.

2) F., vingt et un ans. Subitement, douleur vive dans le côté gauche, s'étant rapidement étendue à tout le ventre; pâle, sueurs froides, collapsus. Matité hépatique disparue. Diagnostic : Perforation de l'estomac. Laparotomie deux heures après le début des accidents. Épanchement de bouillon et de lait dans la cavité péritonéale. Nettoyage. Perforation sur paroi antérieure du cardia. Suture. Lavage. Drainage. Guérison.

3) F., vingt-deux ans. Antérieurement, symptôme d'ulcère de l'estomac.

Subitement, douleurs vives et collapsus. Pouls 150, respiration 50. Ballonnement. Matité hépatique disparue. Douleur maxima à gauche de l'appendice xiphoïde. Laparotomie vingt-quatre heures après le début des accidents. Gaz, lait et autres débris alimentaires dans la cavité péritonéale. Perforation en un point très élevé sur le cardia. Suture difficile. Lavage de la cavité péritonéale. Drainage. Mort cinq heures après l'opération.

111. — RENTON et SNODGRASS. Abdominal section for ruptured gastric-ulcer. *Glasgow med. Journ.*, 1897, july. Hildebrand, *Jahresbericht für 1897*, p. 563-573.

F. Subitement, douleurs vives dans l'abdomen, et douleurs dans la nuque. Ballonnement peu marqué. Matité hépatique conservée. Sorte de bruit de clapotement coïncidant avec le choc du cœur et entendu à distance.

Diagnostic d'ulcère perforé probable. Laparotomie. On ne trouve pas de perforation. Celle-ci n'est découverte qu'après la mort et communiquait avec un abcès sous-phrénique gauche.

112. — SIEUR. Perforation d'un ulcère de l'estomac. *Bull. Soc. Chir.*, 1897, p. 624.

Ulcère de l'estomac. Perforation. Péritonite suraiguë, généralisée, consécutive. Laparotomie. Mort.

113. — SILCOCK. Perforation of the stomach by chronic ulceration, peritonitis; laparotomy and suture of ulcer, recovery. *The Lancet*, 1897, avril 24, I, p. 1147.

F., vingt-cinq ans. Laparotomie vingt-quatre heures après la perforation d'un ulcère de l'estomac. Liquide avec débris alimentaires dans la cavité péritonéale. Petite perforation à la paroi antérieure, près du cardia. Induration des bords. Suture impossible. Enfouissement de la perforation entre deux plis de la paroi de l'estomac. Drainage. Suture de la paroi abdominale. Guérison.

114. — TUFFIER. Gastro-entérostomie postérieure pour ulcère de l'estomac avec perforation *Bull. Soc. Chir.*, 1897, p. 762 et 796.

F., vingt-cinq ans; ulcère de l'estomac, traité depuis un an. Entrée avec signes de péritonite par perforation consécutive. Début brusque des accidents, douleur vive au niveau de la grande courbure stomacale, sous les fausses côtes gauches. Météorisme; faciès grippé, pouls rapide. Laparotomie (30 octobre 1897). Ascite, intestin vascularisé, ulcère siégeant sous les fausses côtes droites, entourées d'adhérences molles qui sont respectées, et gastro-entérostomie postérieure par suture. Cessation des accidents. Guérison.

115. — TUFFIER et DUJARRIER. Ulcère perforant de l'estomac avec adhérences au foie. Gastro-entéroanastomose. Mort. *Bull. Soc. Anat.*, 1897, p. 300.

Malade envoyé à l'hôpital pour vomissements incoercibles, qui quelquefois étaient noirâtres. Petite hernie épigastrique.

Laparotomie. Adhérences nombreuses unissant le foie et l'estomac. Sans chercher à les libérer, on pratique la gastro-entéroanastomose rétrocôlique postérieure.

Mort quelques jours après, sans trace de péritonite.

Autopsie : Ulcère perforé de l'estomac, d'un diamètre de 3 à 4 centimètres, dont le foie forme le fond.

1898. — 116. ANDERSON. A case of perforated gastric ulcer, operation, recovery. *The Lancet*, 1898, I, p. 1323; *Brit. med. Journ.*, 1898, I, p. 1448.

Jeune femme. Laparotomie deux heures trois quarts après la perforation. Épanchement de gaz et de contenu gastrique dans la cavité péritonéale. Petite perforation à l'emporte-pièce sur paroi antérieure près du cardia. Trois plans de suture de Lembert. Lavage à l'eau stérilisée. Pas de drainage.

Pendant quarante-huit heures, vomissements fréquents. Le quatrième jour, épanchement pleurétique qui se résorbe spontanément. Alimentation rectale pendant neuf jours. Guérison.

117-120. — BENNET. A series of six cases of ruptured and perforating gastric ulcer treated by suture, ending in complete recovery. *The Lancet*, 1898, I, p. 565.

1) Abcès sous-phrénique, datant de deux semaines. Épanchement pleurétique purulent à gauche. Ponction opératoire. Le lendemain, incision de l'abcès sur la ligne médiane de la région sus-ombilicale. Épanchement de pus fétide. Petite perforation de l'estomac. Suture par 4 points profonds. Nettoyage à sec. Drainage. Vers la fin de la semaine, épanchement pleurétique. Ponction aspiratrice de pus sanguinolent. Guérison.

2) Perforation type d'ulcère gastrique. Signes de péritonite généralisée. Laparotomie soixante-douze heures après le début des accidents. Suture de la perforation et enfouissement de la suture. Nettoyage à sec. Drainage. Guérison.

3) Perforation d'ulcère gastrique. Signes de péritonite généralisée. Laparotomie quarante-huit heures après le début des accidents. Suture de la perforation et enfouissement. Nettoyage à sec. Drainage. Guérison.

4) H., vingt-cinq ans. Douleurs très fortes et subites à l'épigastre, après avoir dîné. Pas de vomissement. Abdomen tympanisé, sensible et tuméfié à l'épigastre. Laparotomie au dixième jour après le début des accidents. On ne trouve pas de perforation, mais une paroi stomacale épaissie et indurée, deux petits points ramollis au-devant desquels se trouvait une petite collection de liquide trouble, à odeur aigre, enkysté par de solides adhérences. Enfouissement de la partie indurée de la paroi stomacale, moyennant une suture appropriée. Drain en verre. Guérison environ deux mois après l'opération.

121-122. — BUSH. Cases of perforative gastric ulcer treated by operation. *Brit. med. Journ.*, 1878, II, p. 1407.

1) F., vingt-six ans. Diagnostic de perforation d'ulcère gastrique probable. Laparotomie vingt-six heures après le début des accidents. On ne trouve

pas de perforation sur la paroi antérieure de l'estomac. Incision du mésocôlon transverse. Ouverture de l'arrière-cavité des épiploons, exploration de la face postérieure de l'estomac. Perforation dans le voisinage de la petite courbure. Suture difficile; 3 plans. Nettoyage minutieux de l'arrière-cavité. Pas de lavage de la grande cavité. Drainage. Mort dans la quatrième semaine par syncope. A l'autopsie, cicatrisation de l'ulcère. Aucune autre complication.

2) F., vingt-quatre ans. Perforation d'ulcère gastrique. Laparotomie dix-huit heures après le début des accidents. Contenu gastrique dans la cavité péritonéale. Perforation sur la paroi antérieure, près de la petite courbure et du cardia. Réunion par 4 étages de sutures. Nettoyage à sec des parties ambiantes. Drainage. Guérison.

123. — CAMPBELL. A case of operation for perforated gastric ulcer. Royal Academy of Medicine in Ireland; *The med. Press and Circular*, 1898, p. 646, 650, June, 22; *British med. Journ.*, 1898, II, p. 150; Hildebrand, *Jahresbricht*, 1898, p. 598.

F., trente-cinq ans. Passé gastrique de plusieurs années. Après le repas du soir, composé de gruau et de lait, la malade se réveille brusquement à deux heures du matin, avec une violente douleur épigastrique. Diagnostic de perforation d'ulcère. Laparotomie quatorze heures et demie après le début des accidents. Épanchement de gaz et de contenu gastrique. Paroi antérieure de l'estomac recouverte par du lait. Perforation près de la petite courbure et du pylore. Excision du contour induré. Suture en surjet et par points de Lembert, recouverte par le petit épiploon. Nettoyage à sec. Drainage à l'aide de lanières de gaze. Guérison.

124. — CAPANIN. Gastrorrafio per ulcera rotunda perforata. *Riforma medica*, 1898, nos 33 et 34. *Centralb. f. Chirurgie*, 1899, p. 252.

H., vingt-sept ans. Souffrant depuis longtemps d'un ulcère gastrique. Perforation. Laparotomie neuf heures après le début des accidents. Difficulté de trouver la perforation qui est petite et située sur la petite courbure, dans le voisinage du pylore. Celui-ci est très induré et rétréci. En raison de l'état de faiblesse du malade, on ne pratique pas la gastro-entérostomie projetée, mais la dilatation du pylore d'après Loreta, et on suture la perforation. L'estomac étant très dilaté, on ajoute une gastroplication. Tamponnement. Guérison. Deux mois plus tard, hématémèse. Gastro-entérostomie postérieure avec bouton de Murphy. Résultat favorable.

125. — CHAPUT. Traitement de l'ulcère gastrique. *Bull. Soc. Chir.*, 1898, p. 21-22.

H., quarante-neuf ans, avait présenté en 1890 tous les symptômes de l'ulcère gastrique : douleurs violentes, vomissements, dyspepsie rebelle, amaigrissement progressif. En 1892, ascite et tumeur épigastrique, qui firent porter le diagnostic de cancer de l'estomac. Un traitement médical améliora l'état du malade au point que le diagnostic de cancer dut être

revisé. En 1894, douleurs, vomissements fréquents et volumineuse tumeur épigastrique. Gastro-entérostomie postérieure rétrocolique supérieure de Courvoisier. Circulus vitiosus. Mort. Autopsie : bout supérieur de l'intestin très distendu par les matières; un éperon s'était formé aux dépens du bout inférieur. La cavité gastrique communiquait par un orifice admettant deux doigts environ avec un abcès reposant sur la face antérieure du pancréas. L'inflammation développée autour de cet abcès avait déterminé la tuméfaction perçue à la palpation.

126. — DIDDENS. Een paer complicaties von het maagulcus en have chirurgische Behandeling. Hildebrand, *Jahresbericht f. 1898*, p. 605.

Femme de vingt et un ans. Perforation d'ulcère gastrique. Péritonite circonscrite. Laparotomie. Perforation sur paroi antérieure. Excision de l'ulcère. Guérison.

127. — DROBNIK. Zur operativen Behandlung des Magengeschwurs und dessen Erfolgen. *Noving Lekarskie*, 1897, n° 6. *Centralb. f. Chir.*, 1898, p. 393.

F., vingt-deux ans; souffrant depuis cinq ans d'ulcère de l'estomac. Depuis un an, dans l'hypocondre gauche, tumeur douloureuse après les repas. A l'examen, on trouve une tumeur du volume du poing, dure, qui, à la pression, disparaît sous les côtes. Laparotomie exploratrice. Adhérence de la paroi antérieure de l'estomac au rebord costal. Libération des adhérences. Perte de substance de la paroi antérieure de l'estomac, de l'étendue de la paume de la main. Suture. Drainage avec une mèche de gaze iodoformée. Guérison.

128. — FOWLER. Clinical Society of London. *The Lancet*, 1898, II, p. 1477.

Malade atteint depuis de longues années de symptômes d'ulcère gastrique. Subitement, collapsus et signes de perforation. L'opération est retardée et le malade guérit contre toute attente.

129-131. — FUNER. Notes of three cases of perforated gastric ulcer showing complications after operation, etc. *The Lancet*, 1898, II, p. 1761.

1) F., trente-sept ans. Symptômes de perforation stomacale suraiguë. Laparotomie. Gros abcès dans la région épigastrique, contenant du pus fétide et en communication directe avec la cavité gastrique. L'abcès s'était rompu à sa partie inférieure dans la cavité péritonéale. Contre-ouverture au-dessus du pubis. Lavage. Tamponnement de la cavité de l'abcès. Drainage à la partie déclive. Fistule gastrique consécutive. Écoulement par la fistule de la totalité des liquides avalés. Mort après trois mois.

2) F., vingt-deux ans. Laparotomie vingt-quatre heures après la perforation d'un ulcère de l'estomac; dans la cavité péritonéale, des gaz, mais pas de contenu gastrique. Estomac vide. Perforation sur la paroi antérieure, à la courbure, vers le cardia. Suture par points de Lembert. Lavage avec eau salée. Drainage avec gaze. Le douzième jour après l'opération, fièvre et épanchement pleurétique qui dut être ponctionné. Guérison.

3) F., vingt-quatre ans. Laparotomie six heures et demie après la perforation d'un ulcère situé sur la face antérieure de la petite courbure. Gaz et contenu gastrique dans la cavité péritonéale. Lavage à l'eau salée. Drainage par une incision dans la région sus-pubienne. Alimentation rectale. La prise de la moindre quantité de liquide par la bouche détermine de la douleur et du ballonnement.

Le huitième jour après l'opération, selles hémorragiques. Toute alimentation devenant impossible le onzième jour, entérostomie sur l'intestin grêle à environ 1 mètre au-dessus de la valvule iléo-cæcale. Après sept jours, on commence l'alimentation buccale qui est supportée. Occlusion opératoire de la fistule un mois plus tard. Guérison.

132-133. — GERUNALOS. Zur Kenntniss der nach Perforation eines Magengeschwurs auftretenden intraperitoneal Abscesse. *Deutsch. Zeitschr. f. Chirurgie*, T. 49, 1898, p. 303.

1) Jeune femme de vingt et un ans, souffrant d'ulcère de l'estomac depuis plusieurs années. Entrée à l'hôpital, quarante-huit heures après la perforation de l'ulcère, dans un état de collapsus profond, et avec les symptômes de péritonite généralisée. Pouls filiforme, à 160; extrémités froides. Vomissements; tympanisme abdominal prononcé, palpation douloureuse, principalement dans la région épigastrique. Matité hépatique disparue. On juge une intervention contre-indiquée. État stationnaire pendant les deux et trois premiers jours. A partir du quatrième jour, amélioration de l'état général, mais augmentation de la température (39°). Vers le neuvième jour, ventre moins ballonné, encore douloureux à la pression dans la région épigastrique, indolore ailleurs; le dix-septième jour, le ballonnement a disparu, la sensibilité dans la région épigastrique persiste. Apparition d'une résistance douloureuse à la palpation dans la région inguinale droite, ainsi que d'une résistance légère vers l'hypogastre, et remontant du petit bassin vers la région inguinale gauche jusqu'au milieu entre le pubis et l'ombilic. Par le toucher vaginal, tumeur molle, fixée contre la paroi gauche du pelvis, remplissant le Douglas, refoulant l'utérus en avant et à droite. Cul-de-sac droit libre. Fièvre avec exacerbations vespérales : 38° le matin, 39° le soir.

Le vingtième jour, incision au-dessus de l'épine iliaque droite sur le prolongement de la ligne axillaire antérieure. Ouverture d'un abcès lombaire : un quart de litre de pus épais, grisâtre. Incision de l'abcès pelvien par le cul-de-sac postérieur : un demi-litre de pus épais, fétide. Le pus renferme des colonies de streptocoques.

Amélioration notable, mais à plusieurs reprises des poussées fébriles, avec température de 39°. Le quatrième et le dixième jour après l'opération, apparition de manifestations pleurétiques à droite et bronchitiques à gauche, plusieurs ponctions exploratrices de l'espace sous-diaphragmatique droit, sans résultat. Le quarante-troisième jour, on reconnaît un abcès sous-diaphragmatique gauche. Une ponction dénote la présence du pus, et au cinquante-cinquième jour, ouverture de l'abcès, après résection de la

neuvième côte : un litre de pus, contenant des streptocoques. Drainage. Guérison définitive.

2) F., dix-sept ans. Depuis dix-huit mois, signes d'ulcère gastrique. Perforation de l'ulcère, péritonite. Laparotomie le deuxième jour. Incision de l'appendice xiphoïde au pubis. Épanchement séro-purulent. Anses distendues, injectées, agglutinées. Exsudats fibrineux épais sur l'estomac, et particulièrement dans l'espace sous-diaphragmatique gauche. Perforation sur la paroi antérieure, des dimensions d'une pièce de 2 pfennig. Suture. Nettoyage et lavage abondant à l'eau salée chaude. Drainage avec lanières de gaze iodoformée. État satisfaisant jusqu'au huitième jour, puis forte élévation de température le soir. Le neuvième jour, perforation d'un abcès sous-diaphragmatique gauche dans le poumon. Mort le onzième jour. Autopsie : abcès sous-phrénique gauche, entre estomac, rate et diaphragme; perforation de la plèvre et du poumon. Pas de péritonite.

134-137. — GUINARD. Ulcères perforants de l'estomac, *XIIe Congr. franç. de Chirurg.*, 1898, p. 320.

1) F., trente-cinq ans. Traitée il y a un an pour une gastralgie; enceinte de cinq mois; fut prise brusquement, au milieu d'une grossesse excellente, d'une violente douleur en « coup de poignard » dans la région épigastrique. Vomissements et tous les signes d'une infection péritonéale grave. Fausse couche. La malade est vue vers le troisième jour (30 mars 1896); état à peu près désespéré. Diagnostic : Appendicite avec infection suraiguë du péritoine. Opérée d'urgence. Laparotomie sous-ombilicale. Issue de gaz et de flots de pus mêlé de bouillon et de lait. Mort à la fin de l'opération.

2) F., vingt-cinq ans. Brusquement, quarante-huit heures auparavant, douleur angoissante au creux épigastrique. Vomissements. Sueurs profuses, etc. A son entrée à l'hôpital (9 septembre 1896), ballonnement abdominal extraordinaire. A la percussion, tympanisme, même au niveau du foie. Laparotomie sous-ombilicale médiane. Aussitôt le péritoine incisé, des gaz s'échappent bruyamment et le ventre tombe. Les intestins étaient rétractés le long de la colonne vertébrale et le péritoine n'était pas enflammé. Pas trace de liquide dans la cavité péritonéale. Appendice normal. Drainage large. Le lendemain, état stationnaire et plutôt un peu amélioré; dans la journée, après avoir pris une tasse de thé au rhum, le liquide s'écoula dans le pansement. Les accidents infectieux se précipitèrent. Mort en quelques heures.

Autopsie : sur la face antérieure de l'estomac, perforation à l'emporte-pièce siégeant sur un ulcère à bords calleux. Le lobe gauche du foie était adhérent au niveau de l'ulcère et formait comme un clapet au-devant de la perforation. C'est ce couvercle hépatique qui, appliqué sur l'estomac, s'était opposé à l'issue des liquides. Les gaz répandus entre la foie et le diaphragme refoulaient solidement le foie sur la perforation gastrique. L'opération, en évacuant les gaz, avait eu pour résultat de permettre au bouchon hépatique de se soulever; les liquides stomacaux envahissant alors la cavité péritonéale, avaient amené rapidement la mort par septicémie suraiguë.

3) F., vingt-trois ans; soignée un an auparavant pour un ulcère de l'estomac qui semblait parfaitement guéri. Brusquement, douleur comparée par la malade à un coup de poignard. Pendant huit jours elle est soignée médicalement.

24 novembre 1897. État des plus précaires. Pouls misérable. Température, 36°,5. Vomissements fécaloïdes; ni selles, ni gaz. Tympanisme général avec sonorité préhépatique.

Laparotomie médiane. Les gaz s'échappent avec un liquide infect qui remplit le petit bassin. Masse intestinale protégée par une sorte de membrane. Lavage large de la sorte de vaste poche pré-intestinale. Perforation de l'estomac. Urgence de hâter l'opération. Drainage. Injection de 8 litres de sérum en quarante-huit heures. Amélioration. Brusquement, le cinquième jour, réapparition du ballonnement à la région épigastrique. Un nouvel abcès s'est perforé à gauche du premier, du côté de la grosse tubérosité. Nouveau drainage. Mort neuf jours après l'opération.

4) F., quarante ans, souffrant depuis des années d'une gastrite. Jamais de selle, ni de vomissements sanglants; depuis neuf jours, diarrhée et douleur en broche à la région de l'épigastre. Il y a vingt-quatre heures, brusquement, en faisant sa vaisselle, douleur poignante au niveau des fausses côtes sur la ligne mamelonnaire, et en quelques heures, état alarmant. Pouls imperceptible. Température, 36°5. Tympanisme généralisé considérable. Diagnostic : Perforation d'un ulcère de l'estomac. Le 18 juin 1898, laparotomie sans anesthésie. Incision médiane et sus-ombilicale; des gaz fétides, du lait en caillots, des aliments s'échappent. En soulevant le foie, ulcère gastrique perforé à mi-chemin entre le pylore et le cardia, près de la petite courbure. Ulcère calleux des dimensions d'une pièce de 2 francs. Suture en surjet à la soie fermant la perforation et invaginant la région malade du côté de la cavité de l'estomac. Mort le lendemain. Autopsie : un deuxième ulcère, siégeant sur la face postérieure, était perforé au-devant du pancréas.

(*A suivre*).

DES

STÉNOSES TUBERCULEUSES DE L'INTESTIN GRÊLE

CHEZ L'ENFANT

PAR MM.

L. BÉRARD, et **R. LERICHE**,

Agrégé, Chirurgien des hôpitaux de Lyon. — Interne des hôpitaux de Lyon.

(*Suite et fin* [1].)

Obs. VIII. — Deppe, Inaug. dissert., Tubingen, analysé in *Centralblatt. f. Chir.*, 1899, p. 1079. *Sténoses multiples. Entéro-anastomose. Guérison.*

H..., douze ans, souffre depuis dix ans d'une constipation habituelle. Depuis deux ans, vomissements, selles et urines sanglantes. Entre à l'hôpital de Magdeburg avec des signes d'iléus.

L'opérateur (Hobs) montra qu'il s'agissait d'une tuberculose de l'intestin grêle : la surface intestinale était couverte de granulations miliaires. En trois endroits, sur une longueur de 25 centimètres, se trouvaient des sténoses, parmi lesquelles une en particulier formait un anneau rigide de 5 centimètres de large sur tout le pourtour de l'intestin.

Entéro-anastomose à une certaine distance des lésions. La pièce intermédiaire mesurait 40 centimètres.

Le malade partit guéri avec une augmentation de poids considérable.

Obs. IX (résumée). — Rotter, *Festschrift z. gold. jubil. des St.-Hedew Krankentz.* Berlin, 1896. *Sténoses multiples de l'intestin grêle. Laparotomie exploratrice.*

Garçon de huit ans, amaigri, atteint de diarrhée, de renvois et de vomissements; abdomen météorisé et offrant de violents mouvements péristaltiques avec roucoulement intestinal.

Intervention le 7 novembre 1892 : on constate *sept sténoses* sur le trajet de l'intestin grêle, *sténoses que l'on regarde comme d'origine tuberculeuse.*

Simple laparotomie exploratrice : le petit malade fut amélioré, les signes de sténose avaient diminué, mais il mourut trois ans plus tard d'accidents aigus que l'on crut devoir attribuer à une perforation intestinale.

Obs. X. — *Tuberculose péritonéale. Ulcération et rétrécissements multiples de l'intestin grêle.* (Th. de Bernay). — Hudson.

Garçon de douze ans, soigné par le Dr Finlay au Middlesex hospital, à

1. Voir le nnméro d'août 1904.

l'autopsie duquel on trouva des ulcérations qui occupaient tout le cæcum et les six derniers pieds de l'iléon. Ces ulcérations étaient nombreuses; quelques-unes entouraient complètement l'intestin et découvraient la couche musculaire. *Sur beaucoup le rétrécissement s'était accompli*, réduisant de moitié le calibre de l'intestin. Dans les sténoses se trouvaient des noyaux de prunes et de cerises. Tuberculose péritonéale, mésentérique et pulmonaire.

A l'aide de ces faits, nous allons étudier les quelques particularités des sténoses multiples chez l'enfant.

Comme chez l'adulte, le sexe est sans influence, bien que Reach et Margarucci aient prétendu que la femme se trouvait plus exposée aux sténoses. Au contraire, sur nos cinq observations, trois fois il s'agit de garçons et deux fois (Piegu. Obs. personnelle) seulement de fillettes.

Plus intéressante est la question du siège. Elle n'est pas toujours nettement spécifiée, mais comme pour toute tuberculose intestinale, c'est la terminaison de l'iléon qui est le plus ordinairement touchée et souvent avec lui la valvule de Bauhin, le cæcum, comme dans l'observation d'Hudson. Parfois les sténoses siègent au milieu de l'iléon (observation de Rotter), quelquefois plus haut. Mais nous n'avons pas trouvé de localisations duodénales analogues à celles que Margarucci a signalées chez l'adulte.

Le nombre des rétrécissements est très variable : il y en avait trois dans les cas de Piegu, de Deppe, sept chez le petit malade de Rotter, cinq dans le cas que nous avons observé.

Leur espacement n'a pas d'autre part de règle fixe. Tantôt ils sont très rapprochés, pressés, tassés les uns contre les autres; tantôt, comme dans notre cas, ils sont à 20, 30, 60 centimètres l'un de l'autre, échelonnés sur une longueur telle que l'on doit renoncer à une exclusion.

Morphologiquement, ils ont un polymorphisme déroutant. On peut avoir affaire à une forme cicatricielle pure, mais le plus ordinairement, ils sont associés à des lésions entéro-péritonéales. Hobs, opérant le malade dont Deppe rapporte l'histoire, trouva l'intestin criblé de granulations miliaires. Hudson relève des ulcérations occupant le cæcum et les six derniers pieds de l'iléon. Sur bien des points, le rétrécissement était accompli, permettant ainsi de saisir le passage progressif du processus d'attaque au processus de défense, néfaste à son tour. Dans le cas de Piegu, au-dessous de la sténose principale se trouvait une cavité péritonéale du volume du poing. Dans notre propre observation, en outre de la diminution de calibre causée par l'infiltration de la paroi intestinale, deux anses étaient

accolées par leur bord mésentérique, faisant un anneau de 10 centimètres environ.

Presque toujours, en outre des lésions péritonéales spécifiques ou non (granulations, adhérences), on trouve d'énormes ganglions mésentériques, perceptibles à la palpation assez facilement.

Enfin, les rétrécissements peuvent être enfermés dans une gangue de néoplasie tuberculeuse.

Quant aux coarctations elles-mêmes, elles sont dures, blanchâtres, ou au contraire, molles, très vascularisées, à parois épaisses.

Nous ne citons que pour mémoire les formes fibreuses d'emblée qu'on ne retrouve guère chez l'enfant. Nous n'en connaissons aucun cas, à moins de considérer comme telle une des observations de Rotter (IX) sur laquelle nous n'avons que des renseignements trop brefs pour nous prononcer.

Quelle que soit la variété de sténose observée, certaines complications peuvent venir en troubles d'évolution. Elles sont de deux ordres, locales et générales.

Nous ne voulons pas insister sur celles qui n'ont rien de particulier à l'enfance, et dont certaines, d'ailleurs possibles, n'ont pas même été relevées encore chez lui : ce sont les adhérences et la perforation, que celle-ci se fasse dans un péritoine sain ou dans un péritoine enflammé et adhérent (cas de Rotter). Mais il est une catégorie de complications qu'il est particulièrement intéressant d'étudier chez l'enfant, à cause du jour que cette étude peut jeter sur un chapitre encore obscur de la pathologie intestinale : ce sont les occlusions aiguës par spasmes.

L'occlusion peut survenir à toutes les périodes de la tuberculose intestinale, et par les mécanismes les plus variés : soudures, agglutinations, etc. Parfois, les différents mécanismes se superposent. Dans le cas que nous avons observé, les anses étaient accolées par leur bord mésentérique et cette agglutination venait évidemment compléter encore la gêne produite par le rétrécissement relevant de l'infiltration sous-muqueuse. A côté de ces occlusions, il en est que l'on pourrait dire *sine materia*. L'existence en a été établie par des constatations opératoires : ce sont les occlusions par spasme de Strehl. Il est arrivé en effet à plusieurs chirurgiens de voir après une simple laparotomie les phénomènes de sténose s'amender. Rotter, nous-mêmes, chez l'enfant, Kœnig, Jaboulay, chez l'adulte, ont noté des faits analogues. Dans une laparotomie ultérieure, on a trouvé très faibles des coarctations très serrées lors de la première intervention.

Tout récemment, le Prof. Bard (5) rapportait une observation

intéressante où les phénomènes de sténose étaient si nets que l'on porta le diagnostic de tuberculose fibreuse à évolution sténosante. Le malade fut opéré par Julliard, qui ne trouva rien. Quelque temps après, à l'autopsie, on ne constata que des ulcérations, et M. Bard suppose que, soit par paralysie, soit par spasme, l'occlusion s'est constituée.

Nous admettrions plus volontiers qu'il s'agit d'un spasme: l'ulcération intestinale produit le spasme, comme la fissure anale engendre la contracture. Quoi qu'il en soit d'ailleurs, spasme et paralysie doivent survenir souvent au cours de la tuberculose entéro-péritonéale; et ainsi s'explique la possibilité de l'invagination intestinale qui la complique; ainsi pourraient peut-être s'expliquer certaines invaginations de l'enfance conditionnées par des lésions intestinales latentes.

Paralysie d'un côté, spasme de l'autre : que le hasard des localisations rapproche ces deux éléments, il semble bien qu'alors soient réalisées au maximum les conditions de l'invagination. Effectivement, on a rapporté un certain nombre de faits où, dans l'évolution d'une tuberculose de l'intestin ou du péritoine, survenait une invagination.

M. le Prof. Jaboulay, dans la thèse de Heritier, Batut à la Société de Chirurgie de Lyon (1901), Murwedel (7), Llewellyn, Flemer, ont cité des observations bien curieuses à ce point de vue. Ces cas ont été réunis dans son travail inaugural par M. Bailly, élève de M. le Prof. Jaboulay. Nous-mêmes avons eu l'occasion d'observer un petit malade qui présenta, comme premier phénomène d'une entéro-péritonite tuberculeuse, des crises d'occlusion qui ressemblaient étrangement à l'invagination. Une laparotomie exploratrice lui donna une amélioration momentanée considérable, et le débarrassa temporairement de ses crises intestinales, comme si l'évolution de l'une dépendait des progrès de l'autre.

Chez un autre enfant, plus récemment, nous sommes intervenus pour des phénomènes d'occlusion chronique dus à une invagination iléo-cæcale par tuberculose du cæcum. La désinvagination suivie d'une cæcopexie, pour éviter le retour des accidents, a permis de guérir complètement le petit opéré.

Ces deux derniers cas ne rentrant pas dans le cas de notre étude, feront l'objet d'un travail ultérieur.

Toutes les lésions intestinales que nous venons de décrire peuvent n'être qu'un épisode au cours d'une tuberculose généralisée ou d'une granulie. Elles n'en peuvent être qu'un prélude clinique comme dans une de nos observations, mais en est-il toujours ainsi?

Chez l'adulte, on admet qu'il s'agit le plus ordinairement d'une tuberculose localisée. On peut assurer, dit Erdheim, qu'une tuberculose avancée n'accompagne pas une forme sténosante ; le simple fait qu'il s'agit d'une forme fibreuse n'est-il pas un indice du peu de virulence de l'imprégnation tuberculeuse ? Chez l'enfant, le fait n'est peut-être pas aussi exact ; chez lui, la tuberculose mésentérique est toujours notée concomitamment, arrivant parfois à fermer les masses énormes du carreau, facilement perceptibles à travers la paroi ; fréquemment, des lésions indiscutables de péritonite tuberculeuse s'y ajoutent ; bref, dans le jeune âge surtout, la loi de Spilmann est en défaut : la tuberculose péritonéale est une complication fréquente de la tuberculose de l'intestin.

Mais on connaît l'influence de la simple ouverture de l'abdomen sur ces lésions. Aussi ne sauraient-elles être une contre-indication opératoire. Il ne semble pas non plus que les lésions pulmonaires soient un obstacle ; ordinairement discrètes, elles subissent rapidement le contre-coup de la disparition des troubles digestifs et de l'amélioration de l'état général qui en est la conséquence.

Symptomatologie.

L'affection débute insidieusement en général, et marche progressivement. Le début brusque n'a jamais été noté. Le plus ordinairement, le petit malade est amené parce qu'il souffre depuis quelques mois, depuis deux ans, dans le cas de Deppe.

Ce sont des douleurs abdominales vagues, diffuses, mal localisées ; les digestions sont pénibles, laborieuses. Il y a parfois des vomissements (observation personnelle, Deppe), des alternatives de diarrhée et de constipation.

A la période d'état, le tableau est trop complexe, la scène ordinairement trop imprécise pour que le diagnostic soit possible.

Accès douloureux, vomissements, diarrhée, tels sont les éléments fonctionnels les plus constants. Accès douloureux, successifs, coliques étagées, iléus combiné d'Hochenegg, bien caractéristiques quand elles existent avec assez de netteté. Elles s'accompagnent parfois de bruits musicaux, bruit de l'eau passant dans une bouteille, roucoulement (Rotter).

Les vomissements, qui sont assez constamment relevés (Rotter, Deppe, observation personnelle), surviennent à des moments variables du travail digestif, mais sont exclusivement alimentaires.

Les selles ont des caractères très variables : tantôt on observe des alternatives de diarrhée et de constipation (observation personnelle),

tantôt une diarrhée habituelle (Rotter), tantôt des selles sanglantes (Deppe).

Enfin, on peut avoir tous les caractères d'une occlusion subaiguë.

L'examen de l'abdomen fournit des données importantes : il est en général météorisé, gros, étalé dans les flancs ; des ondes péristaltiques viennent traduire au dehors l'effort douloureux de l'intestin sus-jacent contre l'obstacle intestinal. En même temps on peut entendre des bruits musicaux.

Puis la douleur cède, le ventre reste sensible, mais plus plat. Quelquefois, il persiste du météorisme localisé, permanent, avec du clapotage et de la matité au-dessus.

Widerhofer, cité par Patel, signale, d'autre part, chez l'enfant, l'existence sous la peau de l'abdomen et sur le trajet des vaisseaux lymphatiques de petits noyaux durs, roulant sous le doigt, qui ne seraient que des ganglions tuméfiés en voie de suppuration.

Peut-être aussi pourrait-on trouver sous la main ces petites tumeurs espacées et mobiles dont parlent Hofmeister, Krogius, Monnier, mais nous croyons que chez l'enfant, ce signe doit être rare, masqué qu'il est par des masses plus ou moins volumineuses de carreau, par les signes de péritonite tuberculeuse que l'on constate en même temps. Il ne faut pas oublier, en effet, que chez l'enfant, les sténoses tuberculeuses sont rarement des sténoses cicatricielles, le plus souvent ce sont des lésions en évolution, des sténoses par infiltration sous-muqueuse, au cours d'une tuberculose entéro-péritonéale.

C'est pour cela que les signes se dégagent peu nettement, que le diagnostic précis est ordinairement à peu près impossible pendant longtemps et qu'en particulier, là encore, la confusion avec la péritonite bacillaire au début est à peu près fatale. Bien plus, les signes de sténose peuvent être assez atténués pour passer presque complètement inaperçus. Piegu n'a-t-il pas trouvé à l'autopsie des rétrécissements peu nombreux, mais très serrés, qui n'avaient donné aucun signe d'occlusion et dont la seule traduction clinique fut un amaigrissement rapide, dû au défaut d'absorption, et des douleurs dans les intervalles de la digestion.

L'état général est en effet ordinairement très touché, la dénutrition, conséquence forcée d'une mauvaise canalisation digestive, les troubles dus à la tuberculose mésentérique concomitante créent de trop fâcheuses conditions de résistance pour qu'il en soit autrement. Aussi, en général, trouve-t-on ces petits malades dans un état si précaire qu'on pourrait être tenté au premier abord d'ajourner

une intervention, seule capable pourtant d'améliorer leur situation ou même de les guérir définitivement.

L'évolution est en effet plus ou moins longue, mais la marche est fatale et la régression impossible. Dans cette marche, Borchgrevink a voulu distinguer quatre périodes : une qui répond au développement des ulcérations; une seconde, *compensatrice*, caractérisée par les accès douloureux; une troisième *d'atonie intestinale*; une quatrième ou *période d'anémie*. Est-il besoin de dire que cette division, trop schématique pour l'adulte, l'est encore plus pour l'enfant, qu'elle est sujette à de nombreuses variations et impossible à suivre dans ses quatre phases?

Traitement.

En présence des lésions que nous venons de décrire chez l'enfant comme chez l'adulte, le traitement général est insuffisant à lui seul. Il doit être et ne peut être qu'un adjuvant utile et nécessaire d'une thérapeutique chirurgicale active. Celle-ci est variable suivant les cas et plusieurs interventions locales peuvent être discutées :

Laparotomie simple ;
Entéroplastie ;
Entérectomie ;
Entéro-anastomose ;
Exclusion intestinale.

Laparotomie simple.

Premier temps de toute intervention, la laparotomie peut dans quelques cas constituer à elle seule toute l'action chirurgicale. Son emploi exclusif a été parfois systématique. Le plus ordinairement pourtant, c'est en présence de l'étendue des lésions qu'on a refermé le ventre sans chercher à aller plus loin. Or, plus d'une fois, en pareil cas, on fut frappé de voir disparaître progressivement les symptômes, et survenir une amélioration rapide. L'incision exploratrice était devenue d'emblée curative. Il semblait que la mise à l'air eût sur l'intestin le merveilleux rôle trophique qu'il a sur le péritoine, et M. le Prof. Poncet, dans la thèse de son élève Billon, put préconiser la laparotomie simple comme le traitement de choix des lésions bacillaires non ulcérées du gros intestin. Aujourd'hui, à cette action trophique de la simple ouverture du péritoine, est venue s'ajouter celle d'un rôle antispasmodique certain. Kœnig, Rotter, ont vu les phénomènes de sténose s'amender

après une simple laparotomie. M. Jaboulay a trouvé très diminuées à une réintervention des sténoses constatées au cours d'une première opération. Récemment, dans ses Cliniques, il rapporte l'histoire d'une femme chez laquelle une intervention « nulle au point de vue technique » a fait rapidement disparaître des phénomènes d'occlusion subaiguë et rétrocéder de grosses masses tuberculeuses.

Bref, une question se pose : devant cette influence antispasmodique et trophique de la mise à l'air, peut-on recourir à elle seule?

Elle a été employée par Rotter chez un de ses deux petits malades ; c'est, à un détail près, la conduite que nous avons tenue dans notre cas.

Le malade de Rotter, âgé de huit ans, présentait de la diarrhée, des vomissements, le ventre était très météorisé, les mouvements péristaltiques très violents. On trouva sept sténoses auxquelles on ne toucha pas et on referma le ventre ; les signes d'occlusion diminuèrent, l'état général s'améliora et ce n'est que trois ans plus tard que la mort survint du fait d'une perforation. Il semble donc que la simple laparotomie ait donné à cet enfant un bénéfice sérieux. Chez la fillette que nous avons observée, les sténoses étant très nombreuses et étendues sur une grande longueur, on renonça à la résection et à l'exclusion ; on se borna à séparer deux anses adhérentes qui formaient un circuit fermé et à enfouir les deux points dépéritonéalisés. Les résultats de cette mise à l'air furent excellents et, actuellement, il semble bien que l'on doive parler de guérison complète. Cette influence de la laparotomie sur les phénomènes de spasme et sur les lésions tuberculeuses de l'intestin est affirmée encore par l'observation de M. Bard : l'opération, réduite à une laparotomie exploratrice avec une sorte de massage, avait fait disparaître d'emblée la diarrhée et les phénomènes de sténose.

En somme, les résultats donnés par la laparotomie simple, sans aucune manœuvre complémentaire, sont tels qu'elle peut être érigée, semble-t-il, en méthode opératoire, quand l'étendue des lésions ou les troubles de l'état général contre-indiquent toute manœuvre plus longue.

Comment la simple mise à l'air pendant quelques minutes fait-elle cesser les spasmes, diminuer les accès douloureux, rétrocéder de grosses masses inflammatoires et disparaître des lésions avancées, la chose est encore incompréhensible. Il faut se borner à enregistrer ce rôle trophique et le rapprocher du danger qu'offrent chez les tuberculeux les interventions trop complètes, et conséquemment

ne pas se considérer comme désarmé en présence de lésions paraissant trop étendues pour être enlevées.

D'autre part, dans ces cas, la régression de ces grosses masses adhérentes est telle qu'une intervention en deux temps peut devenir parfaitement réalisable : dans un premier temps, on essaie, par la mise à l'air, de faire régresser les phénomènes inflammatoires diffus et réduire les foyers tuberculeux; dans un second temps, on recourt *à froid* en quelque sorte à l'ablation totale, devenue possible désormais, des lésions résiduelles.

C'est ce que l'un de nous eut l'occasion de pratiquer il y a deux ans chez une jeune fille atteinte de tuberculose entéro-péritonéale consécutive à une tuberculose bilatérale des annexes : une première laparotomie avait fait constater une symphyse étendue d'un énorme gâteau épiploïque tuberculeux avec la séreuse pariétale et avec l'intestin, eux-mêmes adhérents entre eux et semés de granulations. Les annexes étaient enfouies sous cette masse. On referma l'abdomen. Deux mois après, l'amélioration générale et locale était telle que l'on put, dans une seconde laparotomie, vaginale cette fois, pratiquer l'ablation des deux annexes malades, en pleine caséification. La guérison s'est maintenue depuis.

Entéroplastie.

C'est une opération simple, basée sur le principe posé par Heineke et Mikulicz, mais ses indications restent rares et réclament certaines conditions : il faut que l'anse intestinale soit mobile, que le péritoine soit intact, que la lésion soit limitée et que la tuberculose soit éteinte. Toutes ces conditions sont rarement réalisées chez l'adulte, à plus forte raison chez l'enfant.

Effectivement, nous n'avons retrouvé aucun cas d'entéroplastie chez l'enfant, mais elle nous paraît parfaitement applicable à des sténoses d'emblée cicatrisantes, chez lui comme chez l'adulte, ainsi que le prouve le plein succès dont fut suivie cette intervention entre les mains de Von Hacker sur un petit malade de quinze ans.

Nous rapprocherons de l'entéroplastie typique l'enfouissement des deux plaques tuberculeuses que nous avons pratiqué chez notre malade de l'observation VII après avoir libéré les deux anses qu'elles faisaient adhérer.

Entérectomie.

Toutes les fois qu'elle est possible, elle est l'intervention de choix, même et peut-être surtout chez l'enfant. Trzebicky, Monari, puis

Barker, n'ont-ils pas posé en principe que la résection est d'autant mieux supportée que le sujet est plus jeune ?

Effectivement, dans le jeune âge, l'entérectomie ne compte que des succès. Les tableaux dressés par Patel (*Province méd.*, 1902) sont, à ce point de vue, très instructifs. Blayney réséque 2 m. 51 d'intestin chez un enfant pour traumatisme. Le malade guérit.

Ruggi, sur un petit malade de huit ans, enlève, dans une première opération, 7 à 8 centimètres d'iléon, dans une seconde, 3 m. 30; il y eut guérison complète. Il est vraisemblable que les insuccès n'ont pas été publiés, mais les faits précédents sont suffisants pour établir la valeur générale de la résection.

Dans les sténoses tuberculeuses, l'entérectomie employée trois fois a donné trois succès (Rotter, Cotteril, Broca). Elle est donc parfaitement légitime.

Toutefois, il est nombre de cas où elle peut et doit être rejetée. Dans les tuberculoses intestinales de l'enfant, il existe, le plus souvent, des adhérences étendues, une infiltration mésentérique considérable qui rendent l'intervention laborieuse et particulièrement grave chez des petits malades affaiblis. Dans ces cas, il faut aller vite, et l'entéro-anastomose semble devoir être préférée. Toutefois, avec le bouton anastomotique, la résection devient si rapide, si simple que, de ce chef, on peut, peut-être, reculer encore les limites de la résection.

Enfin, même dans les foyers tuberculeux suppurés et adhérents, il persiste une indication à l'entérectomie, c'est la fistule pyo-stercorale rebelle. Entre les mains de Wite, elle a donné une guérison complète chez un garçon de dix-sept ans.

Chez l'enfant, l'observation suivante de Wallis suffit à établir sa supériorité sur les méthodes extra-péritonéales.

Obs. XII. — Wallis (*Bristih. med. Journal*, 1900, t. II, p. 955).
Un cas d'entérectomie avec suture bout à bout chez un enfant de sept ans.
Fistule pyo-stercorale.
G. H., sept ans.
En 1895, péritonite tuberculeuse.
Au bout de quatre mois, signes d'occlusion intestinale.
Anus contre nature fait sur l'intestin grêle.
On avait déjà tenté la cure radicale de la fistule pyo-stercorale.
Résection de trois pouces d'intestin.
Suture bout à bout. Guérison.

Il reste une dernière question. Faut-il enlever les ganglions mésentériques si constants, comme Schmidt (9) l'a fait avec succès

et comme Peterson l'a préconisé? (*Soc. gyn. de Chicago*, 1897).

S'ils ne sont pas nombreux, on peut le faire, mais il vaut généralement mieux les laisser que de s'exposer à une infiltration péritonéale ou à une gangrène intestinale, et d'autant plus que ces grosses masses de carreau, qui fondent souvent par le simple traitement médical, rétrocèdent ordinairement, d'une façon remarquable, par la mise à l'air, ainsi que nous l'avons indiqué. Dans notre observation (VII), deux mois après l'intervention, les grosses masses caséeuses perceptibles à travers la paroi abdominale par la palpation, et constatées une fois le ventre ouvert, avaient rétrocédé d'une façon considérable; elles avaient presque disparu six mois après. Aussi, cette extirpation, qui serait le plus souvent laborieuse et presque toujours dangereuse, nous paraît-elle ordinairement inutile.

Entéro-anastomose.

Elle prend le pas sur l'entérectomie toutes les fois que l'état général est trop faible, qu'il importe avant tout d'aller vite tout en levant l'obstacle, enfin, quand on se trouve en présence de lésions trop étendues, trop adhérentes pour être enlevées. Elle devient alors la seule et d'ailleurs la précieuse ressource, à moins de se contenter de l'influence « antiphlogistique » et trophique de la laparotomie simple qui reste un pis aller.

Elle est discutable quand il s'agit de lésions anatomiquement extirpables, mais pour lesquelles l'entérectomie est délicate, soit à cause de l'étendue qu'il faudrait lui donner, soit à cause de l'infiltration énorme du mésentère par des masses ganglionnaires, soit enfin qu'on redoute la fistule pyo-stercorale et surtout le shock. Dans ces cas, elle présente l'avantage, en remplissant comme l'entérectomie l'indication principale du rétablissement de la circulation intestinale, d'être plus simple, plus rapide, d'éviter plus sûrement l'inoculation péritonéale et l'infection sanguine. Aussi, Hofmeister, Erdheim, Sorensen, la plupart des chirurgiens allemands se prononcent-ils en sa faveur. En France, elle est employée avec une certaine préférence par un certain nombre d'opérateurs (Jaboulay). Hobs (10) est le seul à l'avoir utilisée chez l'enfant. Il trouva, chez un garçon de douze ans, trois sténoses de l'intestin grêle sur une longueur de 25 centimètres, fit une entéro-anastomose à une certaine distance des lésions et obtint une guérison complète. Senn, chez un garçon de seize ans, eut aussi par elle une guérison définitive, et v. Hacker et Comte rapportent un succès analogue chez une fillette de quinze ans.

Bref, l'entéro-anastomose, souvent curatrice, soulageant toujours, peut et doit être usitée dans la plupart des cas.

Exclusion intestinale.

Il n'est pas nécessaire aujourd'hui de montrer l'emploi que l'on peut faire de l'exclusion dans la tuberculose de l'intestin. Les travaux de Terrier et Gosset, de Delore et Patel, les observations de Kammerer, de Jaboulay et Bérard, de Hartmann, etc., les thèses de Patel, de Lance, le rapport de Hartmann et la discussion qui l'a suivi au dernier congrès de chirurgie, ont établi tout le parti que l'on pouvait en tirer en présence d'une tumeur tuberculeuse, fistuleuse ou non, et cette opération, pour un grand nombre de chirurgiens, est actuellement l'opération de choix.

Elle offre en effet tous les avantages de l'entéro-anastomose au point de vue de la rapidité de l'intervention, de sa facilité et du shock minimum; plus que celle-ci, encore, elle met la lésion au repos, c'est-à-dire dans les conditions meilleures de la guérison. Enfin, en cas de sténose, comme elle aussi, elle remplit de suite l'indication formelle: rétablir l'intégrité de la circulation intestinale.

L'exclusion est donc parfaitement possible et comme il s'agit de lésions de l'intestin grêle et de tuberculoses fermées, on recourra à l'exclusion unilatérale. Mais peut-elle être indistinctement appliquée à tous les cas? Il ne semble pas.

Pour les lésions siégeant dans la région iléo-cæcale, elle donne d'excellents résultats. On fera l'abouchement iléo-sigmoïdal dont MM. Jaboulay et Bérard ont montré la supériorité. Après avoir trouvé les segments supérieurs et inférieurs, sectionné en tissu sain le segment inférieur et fermé en bourse le bout supérieur, on fera l'abouchement de l'intestin grêle dans le côlon à l'aide d'un bouton de fort calibre, ou par la suture. Le bouton de Jaboulay-Lumière, en faisant gagner du temps, rendra l'intervention moins grave encore, parce que plus rapide.

Lorsqu'on opère au voisinage du cæcum, on pourrait être tenté d'aboucher l'iléon dans le côlon ascendant, mais d'une manière générale, l'iléo-sigmoïdostomie paraît préférable.

Quand, au contraire, la lésion est plus ou moins haut sur l'intestin grêle, l'exclusion doit être abandonnée pour l'entéro-anastomose. Alors, en effet, il faudrait aboucher le segment supérieur dans l'intestin grêle au-dessous de la lésion, mais « la péristaltique étant très intense, les matières fécales, suivant un trajet rétrograde, pourraient s'accumuler au niveau du point malade, l'irriter » (Patel).

L'iléo-iléostomie doit donc être rejetée; on lui préférera l'entéro-anastomose simple. Toutes ces considérations sont d'ailleurs purement théoriques. Chez l'adulte, elles sont basées sur des faits. Chez l'enfant, ceux-ci manquent encore pour les appuyer.

En définitive :

L'*entéroplastie* restant une méthode d'exception, l'*entérectomie* sera employée toutes les fois qu'elle sera possible, c'est-à-dire pour des lésions peu étendues, l'état général étant satisfaisant. Dans les autres cas, on aura le choix entre l'*exclusion et l'entéro-anastomose*. C'est surtout le siège de la sténose qui dictera le choix du procédé. Enfin, en présence des foyers très étendus, la *laparotomie simple* restera comme dernière ressource, pour calmer les phénomènes inflammatoires, pour faire rétrocéder les lésions et parfois rendre possible une exérèse secondaire, enfin, plus souvent qu'on n'oserait l'espérer *a priori*, pour donner, chez l'enfant, une complète guérison.

INDEX BIBLIOGRAPHIQUE.

Nous n'indiquons là que les ouvrages que nous avons consultés, renvoyant pour une bibliographie détaillée à la thèse de Patel.

1. Kœnig, Ueber strict. Darmstuberkulosen und ihre Behandlung. *Deutsche Z. f. Chir.*, 1892.
2. Hofmeister, Ueber multiple Dundarmstenosen tuberculosen Ursprungen. *Beitr. z. klin. Chir.*, 1896.
3. Bernay, *Sténoses tuberculeuses de l'intestin grêle*, th., Lyon, 1899.
4. Patel, *Tuberculoses chirurgicales de l'intestin grêle*, th., Lyon, 1902.
5. Bard, Phénomènes de sténose dans les ulcérations de l'intestin, *Semaine med.*, 29 juillet 1903.
6. Nikolski, *Wratsch*, 1902, et *Centr. f. Ch.*, 1902, p. 953.
7. Murwedel, Ueber Entero-Anastomose, *Beitr. z. klin. Chir.* Bd. XIV, 33.
8. Saltykow, *Arch. de méd. expér.*, 1903.
9. *Traité des mal. de l'Enfance*, Marfan-Comby, art. Tuberculose mésentérique.
10. Deppe, *Multiple tuberculosen Stricturen*, Inaug.-Dissert. Tubingen, 1899, *Centralblatt f. Chir.*, 1899. — Gross, Inaug., D.-Tubingen, 1901. *Ueber strictu-rende Darmtuberculose.*

CONTRIBUTION A L'ÉTUDE
DES IMPOTENCES FONCTIONNELLES
CONSÉCUTIVES AUX TRAUMATISMES ARTICULAIRES

AMYOTROPHIES RÉFLEXES
ALTÉRATIONS DES CENTRES TROPHIQUES SPINAUX
TRAITEMENT DES AFFECTIONS ARTICULAIRES TRAUMATIQUES

PAR MM.

MALLY, Professeur à l'École de Médecine de Clermont-Ferrand.

et

L. RICHON, (Noisiel-sur-Marne) Ex-Médecin-major de l'Armée.

(*Suite* [1].)

Obs. XXVI (resumée) [2]. — *Fracture de Dupuytren avec subluxation du pied en avant et en dehors. Amyotrophies réflexes graves.*

Th... Remy, vingt-trois ans, cultivateur, sans antécédents nerveux, ni héréditaires, ni personnels, sans stigmates hystériques.

Le 17 août 1901, fracture bimalléolaire par abduction (type Dupuytren) du pied droit.

Après quelques jours de massage, réduction le 30 août et contention dans une gouttière plâtrée. La radiographie montre que la réduction est complète (v. fig. 19).

Au trente-deuxième jour, le 2 octobre, la gouttière est enlevée. Le pied est en bonne position et la consolidation paraît suffisante. Mobilisation de l'articulation tibio-tarsienne ; massage de l'articulation et des masses musculaires de la jambe et de la cuisse. Faradisation localisée tous les jours. Le malade fait chaque jour quelques pas.

15 octobre. — Les muscles réagissant d'une façon excessive, les électrisations faradiques localisées sont supprimées.

30 octobre. — Le malade marche assez bien, la flexion du pied a pris quelque étendue, sans pourtant redevenir normale.

4 novembre. — Atrophie manifeste des muscles de la jambe et de la cuisse.

Troubles trophiques divers : vaso-dilatation, hypersudation, hypertrichose.

Exaltation de l'excitabilité mécanique des muscles.

Exagération des réflexes.

Diminution marquée de l'excitabilité faradique du jambier antérieur.

Diminution de l'excitabilité galvanique.

1. Voir le numéro d'août 1904.
2. Publiée in extenso dans la *Revue de Chirurgie*, 1902, page 203.

En somme, tous les symptômes de l'atrophie réflexe.

On supprime massages et faradisations localisées et on institue le traitement suivant : bain statique quotidien d'un quart d'heure et pendant cinq minutes environ, frictions électriques sur la colonne vertébrale.

9 novembre. — La radiographie montre une légère déviation secondaire du pied en valgus (v. fig. 20).

16 novembre. — L'excitabilité faradique est diminuée :

A gauche (côté sain), 12 centimètres ; à droite, 8 centimètres.

Courant galvanique (KFS minima).

	A GAUCHE (côté sain.)	A DROITE
Jambier antérieur.....	24 volts, 5,5 mA.	33 volts, 10 mA.
	0,132 watt	0,330 watt
Long péronier latéral.....	20 volts, 4 mA.	25 volts, 7 mA.
	0,080 watt	0,175 watt
Vaste interne.....	30 volts, 6,5 mA.	38 volts, 13 mA.
	0,195 watt	0,494 watt

Réflexes rotuliens très vifs ; il n'y a plus de trépidation épileptoïde.

La résistance électrique est diminuée du côté malade ; en effet, en dépit

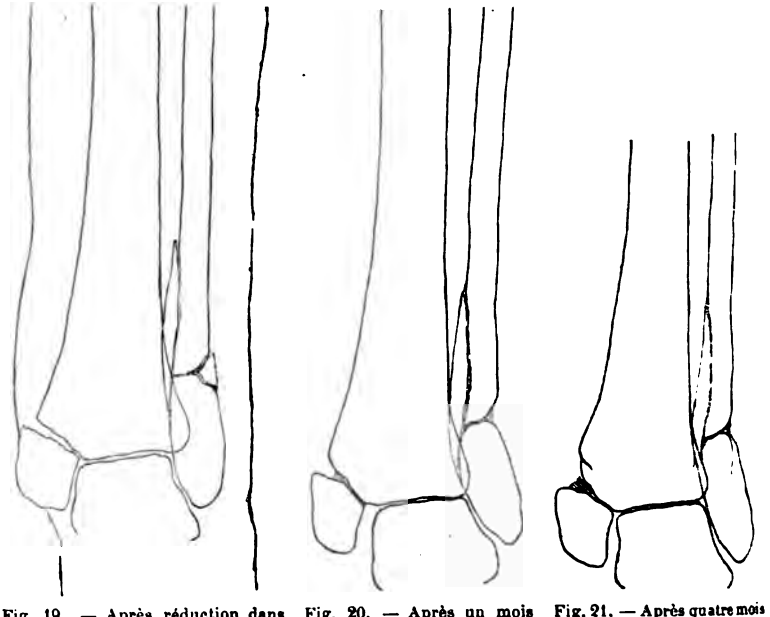

Fig. 19. — Après réduction dans l'appareil plâtré. Fig. 20. — Après un mois de marche modérée, Fig. 21. — Après quatre mois de marche modérée.
[D'après les radiographies calquées et réduites à 1/2.]

des chiffres, contradictoires en apparence, obtenus en laissant passer le courant pendant une minute (voir observation in extenso), le calcul du rapport $\frac{E}{I}$ donne :

	A GAUCHE (côté sain.)	A DROITE
Pour le jambier antérieur	4.363 ohms	3.300 ohms
Pour le long péronier latéral	5.000 —	3.571 —
Pour le vaste interne	4.615 —	2.923 —

17 décembre. — L'état fonctionnel s'est un peu amélioré ; la fatigue survient moins rapidement pendant la marche.

L'excitabilité faradique est encore très diminuée :

KFS minima.

	A GAUCHE (côté sain.)	A DROITE
Jambier antérieur	20 volts, 4,5 mA.	28 volts, 7,5 mA.
	0,090 watt	0,210 watt
Long péronier latéral	22 volts, 4,5 mA.	23 volts, 11 mA.
	0,099 watt	0,253 watt
Vaste interne	18 volts, 2 mA.	10 volts, 2,5 mA.
	0,036 watt	0,025 watt

Le vaste interne a recouvré son excitabilité normale ; il n'est pas atrophié et l'extension de la cuisse a recouvré toute sa puissance.

Nous ne nous occuperons plus que du jambier antérieur et du long péronier latéral ; leur résistance électrique est encore diminuée :

	A GAUCHE	A DROITE
Jambier antérieur	4.444 ohms	3.733 ohms
Long péronier latéral	4.888 —	2.090 —

Les phénomènes spasmodiques ayant disparu, on sollicite tous les jours des contractions dans les muscles atrophiés à l'aide de l'étincelle statique.

4 janvier. — L'excitabilité galvanique continue à se relever, ainsi que la résistance électrique :

	A GAUCHE (côté sain.)	A DROITE
Jambier antérieur	24 volts, 6 mA.	24 volts, 7 mA.
	0,144 watt	0,168 watt
Résistance	4.000 ohms	3.428 ohms

L'état fonctionnel continuant à s'améliorer, le malade marche chaque jour davantage.

3 février. — L'atrophie réflexe conserve les mêmes caractères qui sont même un peu plus accusés qu'il y a un mois ; il faut en chercher la raison dans l'irritation articulaire due à des exercices de marche plus prolongés.

KFS minima.

	A GAUCHE (côté sain.)	A DROITE
Jambier antérieur	18 volts, 5 mA.	20 volts, 7,5 mA.
	0,090 watt	0,150 watt
Long péronier latéral	16 volts, 3 mA.	28 volts, 10 mA.
	0,048 watt	0,280 watt

La diminution de la résistance électrique persiste :

Jambier antérieur	3.600 ohms	2.666 ohms
Long péronier latéral	5.333 —	2.800 —

Le valgus secondaire s'est un peu accentué (v. fig. 21).

A dater de ce jour, le blessé porte une bottine en cuir moulé, à tuteurs métalliques articulés au cou-de-pied. Avec cet appareil, il marche très bien sans grande fatigue et sans grande douleur. Il éprouve de la fatigue le soir et sa jambe s'œdématie encore. Le malade cesse le traitement électrique et quitte l'hôpital le 29 février.

Le 3 avril, l'état fonctionnel s'est peu modifié; sous l'influence de la fatigue provoquée par des marches plus prolongées, la diminution d'excitabilité est encore un peu plus prononcée :

	A GAUCHE (côté sain.)	A DROITE
Jambier antérieur.....	20 volts, 4 mA.	29 volts, 6 mA.
	0,080 watt	0,174 watt

La différence de résistance a un peu diminué :

Pour le jambier antérieur.....	5.000 ohms	4.833 ohms

Enfin, dans un dernier examen, le 31 octobre 1902 (quatorze mois et demi après l'accident), nous constatons que, cette fois, l'amélioration fonctionnelle est manifeste; le malade se plaint encore d'éprouver, la nuit, des crampes dans le mollet, mais il marche beaucoup mieux et plus longtemps sans éprouver de fatigue (à condition de conserver son appareil à tuteurs, car le cal est encore malléable; son redressement complet par l'appareil orthopédique en est la preuve et ce redressement a été contrôlé par la radiographie).

Il n'y a plus d'exagération du réflexe rotulien, plus d'excitabilité mécanique excessive du jambier.

La diminution de l'excitabilité faradique est minime:

A gauche, 12 centimètres ; à droite 11 cm. 5.

L'excitabilité galvanique du jambier antérieur droit est beaucoup moins diminuée:

	A GAUCHE (côté sain.)	A DROITE
Jambier antérieur.....	20 volts, 3,5 mA.	30 volts, 4,5 mA.
	0,070 watt	0,135 watt

Parallèlement à cette amélioration, la résistance électrique s'est relevée et est même devenue un peu supérieure à celle du côté sain:

	A GAUCHE (côté sain.)	A DROITE
Jambier antérieur.....	5.714 ohms	6.666 ohms

Le graphique ci-après (v. fig. 22) résume les résultats des explorations successives pratiquées sur le jambier antérieur. On y verra que sous l'influence du repos et l'électrothérapie statique, l'excitabilité galvanique a progressivement augmenté pendant que la résistance électrique se relevait. On y verra aussi qu'au moment de la reprise de la marche, les deux symptômes de l'atrophie réflexe, diminution de l'excitabilité et diminution de la résistance, ont subi une recrudescence passagère; puis peu à peu la mar-

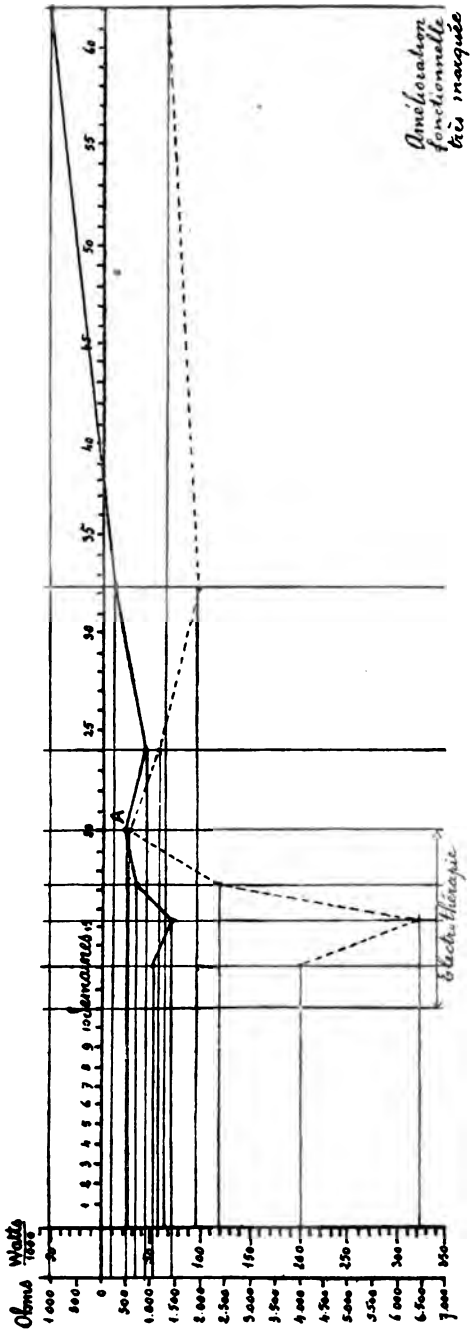

Fig. 22. — Obs. XXVI. Th... Rémy.
— Courbe des différences de résistance électrique.
--- Courbe des différences d'excitabilité galvanique.
(Jambier antérieur.)
[Voir l'explication du graphique au chapitre III.]

che restant modérée et l'appareil orthopédique protégeant l'articulation contre la déviation secondaire qui eût entretenu l'une des causes de l'atrophie réflexe, les symptômes se sont de nouveau amendés.

Obs. XXVII (résumée)[1]. — *Fracture de Dupuytren datant de quatorze ans, vicieusement consolidée et accompagnée d'amyotrophies réflexes définitives.*

M. X..., officier supérieur, fait, en janvier 1888, une chute de cheval qui provoque à la jambe gauche une fracture bimalléolaire par abduction compliquée de luxation du pied en avant et en dehors.

Cette luxation fut réduite et le pied immobilisé en adduction dans un appareil silicaté pendant quarante-trois jours.

Au sortir de l'appareil, le pied présentait une légère abduction et il existait une raideur très prononcée de l'articulation tibio-tarsienne.

M. X. fit, dès la levée de l'appareil, de la mobilisation active de l'article, mais cette mobilisation étant jugée insuffisante, on pratiqua la mobilisation forcée en une seule séance et sans anesthésie.

Les douleurs furent telles que le blessé dut s'aliter de nouveau pour quinze jours. Après ce laps de temps, furent institués des massages quotidiens et des électrisations faradiques localisées de la jambe et de la cuisse. Ce traitement fut continué pendant dix-huit mois.

Pendant cette période, M. X., invité par son médecin traitant à marcher le plus possible, fut, à plusieurs reprises, à la suite de courses un peu longues, pris de crampes douloureuses et persistantes du mollet qui l'obligèrent à s'aliter pendant plusieurs jours. Ce n'est qu'à la fin de l'été de 1889 que cet officier supérieur put reprendre un service un peu actif.

Mais la flexion et l'extension de l'articulation tibio-tarsienne étaient encore notablement limitées et le pied présentait une déviation assez accusée en dehors. La fatigue survenait rapidement pendant la station debout prolongée.

Actuellement, en février 1902, *quatorze ans* après l'accident, M. X. peut faire des promenades de plusieurs kilomètres, mais à une allure modérée; s'il vient à presser le pas, une fatigue spéciale survient rapidement dans la jambe gauche, une sorte de contracture douloureuse qui oblige au repos.

A l'examen, on est frappé tout d'abord par l'existence d'une atrophie très marquée de la jambe ; la mensuration de la circonférence donne:

	A DROITE	A GAUCHE
A 15 cm. au-dessous de l'interligne du genou.....	37 cm.	34 cm.

Il n'existe pas d'autres troubles trophiques, si ce n'est un gros durillon sous la tête du 5e métatarsien.

Le pied est en valgus assez prononcé.

Le fragment inférieur du péroné s'infléchit en arrière et en dedans, allant s'appliquer sur la face postérieure du tibia, réuni au fragment supérieur par un trousseau fibreux.

1. Observation publiée in extenso dans la *Revue de Chirurgie*, 1902, t. II, p. 209.

La malléole interne est très hypertrophiée.

Ces lésions sont confirmées par la radiographie (v. fig. 23 et 24).

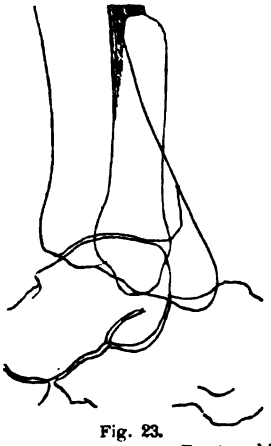

Fig. 23.

Fig. 24.

Fracture bimalléolaire ancienne.
Vue de profil. | Vue antéro-postérieure.
[D'après les radiographies calquées et réduites à 1/2.]

Les recherches électriques donnent les résultats suivants (le pôle indifférent est placé au niveau du genou) :

Il n'y a pas de diminution de l'excitabilité faradique du jambier antérieur.

L'excitabilité galvanique se mesure par les chiffres suivants :

	A DROITE (côté sain.)	A GAUCHE
Pour le jambier antérieur.....	21 volts. 3 mA.	21 volts, 5 mA.
	0,063 watt	0,105 watt
Pour le jumeau interne.....	26 volts, 6 mA.	26 volts, 9 mA.
	0,156 watt	0,234 watt
Pour le long péronier latéral.....	20 volts, 3 mA.	19 volts, 4 mA.
	0,060 watt	0,076 watt

elle est donc diminuée du côté malade.

Notons de plus que la résistance électrique y est notablement diminuée : le calcul du rapport $\frac{E}{I}$ nous donne en effet les chiffres suivants :

	A DROITE (côté sain.)	A GAUCHE
Pour le jambier antérieur.....	7.000 ohms	4.200 ohms
Pour le jumeau interne.....	4.333 —	2.888 —
Pour le long péronier latéral.....	6.666 —	4.750 —

L'excitabilité mécanique n'est pas exagérée.

Le réflexe rotulien est un peu plus vif à gauche.

Amyotrophie avec diminution de l'excitabilité galvanique (sans trace de

réaction de dégénérescence) et exagération du réflexe rotulien, ce sont là des reliquats manifestes de l'amyotrophie réflexe.

La lésion myélopathique est définitive et irrémédiable.

L'impotence fonctionnelle s'explique parfaitement si on tient compte à la fois de l'état anatomique des parties et de l'atrophie spéciale qui accompagne cette fracture articulaire.

La déviation du pied cause une gêne sensible même dans la station debout longtemps prolongée ; la limitation des mouvements de l'articulation tibio-tarsienne accentue cette gêne pendant la marche.

Mais l'exercice exagéré provoque une fatigue spéciale, douloureuse, que le malade différencie parfaitement de la fatigue physiologique. C'est là la preuve de l'insuffisance fonctionnelle du centre moteur médullaire, insuffisance mise en évidence d'ailleurs par l'atrophie persistante, l'exagération des réflexes et la diminution de l'excitabilité galvanique.

Obs. XXVIII[1]. — *Fracture de Dupuytren à droite. Consolidation vicieuse primitive. Pied bot traumatique. Amyotrophies réflexes graves.*

G... Pierre, quarante-sept ans, scieur de long à Domaise (Puy-de-Dôme), est victime d'un accident le 19 janvier 1902 ; fracture bimalléolaire droite par abduction, typique ; arrachement de la malléole interne à sa base, fracture du péroné au-dessus des ligaments péronéo-tibiaux et diastasis.

Fig. 25. — Fracture de Dupuytren. Consolidation vicieuse primitive. [D'après la radiographie.]

Le malade est traité à l'hospice du village.

Réduction et contention insuffisantes dans un appareil à attelles où le malade est maintenu pendant sept semaines ; au bout de ce temps, il commence à marcher malgré des douleurs très vives, exaspérées par la marche.

Le 1er avril, il entre à l'hospice de Clermont-Ferrand, amené par une paralysie radiale due à l'emploi des béquilles.

Le 8 avril, jour de notre examen, la clinique et la radiographie (v. fig. 25) nous montrent avec évidence que le diastasis, le déplacement de la malléole interne et celui des fragments du péroné qui chevauchent, persistent comme au jour de l'accident.

L'œdème du pied et de la jambe masquent l'atrophie musculaire du mollet.

Il existe des troubles trophiques : aspect violacé de la peau, hyperhydrose, poils irrégulièrement disposés et plus cassants, ongles irréguliers, cannelés.

L'exploration des muscles de la jambe droite les montre atteints d'amyotrophie réflexe avec tous ses symptômes :

1. Publiée in extenso dans la *Revue de Chirurgie*, 1902, t. II, p. 393.

Exagération (légère) du réflexe rotulien.

Excitabilité mécanique exaltée.

Diminution de l'excitabilité faradique.

Diminution de l'excitabilité galvanique. On obtient la secousse minima d fermeture avec le pôle négatif

	A GAUCHE (côté sain.)	A DROITE
Pour le jambier antérieur avec.....	18 volts, 5 mA.	30 volts, 10 mA.
	0,090 watt	0,300 watt
Pour le jumeau interne avec.....	30 volts, 11 mA.	35 volts, 17 mA.
	0,330 watt	0,595 watt

Diminution de la résistance électrique qui se mesure pour le jambier antérieur par 3 600 ohms à gauche et 3 000 à droite et pour le jumeau interne par 2 727 à gauche et 2 058 à droite.

L'amyotrophie réflexe des muscles du mollet nous rend compte, ainsi que la déformation persistante du squelette, de l'impotence fonctionnelle presque absolue, caractérisée par l'apparition pendant la station debout, dans la région malléolaire, de vives douleurs qui s'exaspèrent pendant la marche et par la production de crampes douloureuses dans les muscles du mollet.

Cette lésion d'origine médullaire, mais qui a pour cause première la lésion articulaire remontant à trois mois déjà, ne pourra vraisemblablement pas rétrocéder tant que la lésion articulaire ne sera pas modifiée chirurgicalement.

Obs. XXIX. — *Entorse tibio-tarsienne droite. Amyotrophies réflexes légères. Guérison.*

Court..., du 36e régiment d'artillerie, entre le 10 mars 1902 à l'hôpital pour entorse tibio-tarsienne droite avec épanchement articulaire moyen. Il est traité par le massage qui est très bien supporté et s'améliore rapidement.

Le 23 mars, nous recherchons les caractères de l'atrophie de sa jambe qui est assez accusée (0 m. 37 à gauche, 0 m. 355 à droite) et nous notons:

Réflexe rotulien normal.

Excitabilité mécanique du jambier antérieur non exagérée. Un certain degré de trépidation épileptoïde du pied.

L'excitabilité faradique du jambier antérieur est nettement diminuée à droite; celle du jumeau interne est égale des deux côtés.

L'excitabilité galvanique est diminuée à divers degrés pour le jambier antérieur, le jumeau interne et le long péronier latéral :

	A GAUCHE (côté sain.)	A DROITE
Jambier antérieur.....	18 volts, 4 mA.	23 volts, 7 mA.
	0,072 watt	0,161 watt
Jumeau interne.....	24 volts, 6 mA.	26 volts, 7,5 mA.
	0,144 watt	0,195 watt
Long péronier latéral.....	23 volts, 7 mA.	25 volts, 8 mA.
	0,161 watt	0,200 watt

La résistance électrique est diminuée du côté malade ; elle est pour le jambier antérieur de 4500 ohms à gauche, de 3285 à droite, pour le jumeau interne, de 4000 à gauche, de 3466 à droite, enfin, pour le long péronier latéral, de 3285 à gauche et de 3125 à droite.

Il s'agit donc d'amyotrophies réflexes.

Le malade sort le 25 mars et, après quinze jours de repos à son régiment, sans autre traitement, il est réexaminé le 8 avril. Il marche bien, sans claudication et la douleur n'apparaît légère qu'après la marche.

Il n'y a plus de diminution de l'excitabilité faradique du jambier, ni du jumeau interne.

La diminution de l'excitabilité galvanique est moins grande :

	A GAUCHE (côté sain.)	A DROITE
Jambier antérieur.....	25 volts, 5,5 mA.	26 volts, 6,5 mA.
	0,137 watt	0,169 watt
Jumeau interne.....	30 volts, 6 mA.	32 volts, 8 mA.
	0,180 watt	0,256 watt

La diminution de la résistance électrique est également moins marquée; nous trouvons pour le jambier antérieur à gauche, 4545 ohms contre 4000 à droite et pour le jumeau interne, 5000 ohms à gauche contre 4000 à droite.

Il existe un peu d'œdème de la région malléolaire.

Un troisième examen pratiqué le 25 avril, alors que la guérison fonctionnelle est complète, nous montre qu'à cette date, un mois et demi après l'accident, l'amyotrophie réflexe ne laisse plus comme vestiges de son existence qu'une légère diminution de l'excitabilité galvanique du jambier antérieur et de la résistance électrique. A gauche, côté sain, la contraction minima de fermeture avec le pôle négatif s'obtient avec

27 volts 4,5 mA. soit 0,121 watt

à droite elle s'obtient avec

27 volts 5 mA. soit 0,135 watt.

La résistance électrique est de 6000 ohms à gauche et de 5400 à droite.

C., dont la mère a présenté des crises nerveuses, dit-il, n'a lui-même aucun antécédent nerveux personnel.

Il ne présente aucun stigmate d'hystérie.

Il n'a ni paludisme, ni rhumatismes, mais il est alcoolique (2 à 3 litres de vin par jour, tremblement) et a contracté la syphilis en avril 1901.

Obs. XXX. — *Entorse tibio-tarsienne gauche. Amyotrophies réflexes légères. Guérison.*

Br..., du 16e régiment d'artillerie, entre à l'hôpital le 21 mars 1902, pour une entorse tibio-tarsienne gauche, avec arrachement probable de la pointe de la malléole interne et hémarthrose.

Le 26 mars (cinq jours après l'accident), on observe l'exagération du réflexe rotulien gauche ; l'excitabilité mécanique du jambier antérieur est un peu plus vive du même côté. On n'observe pas de diminution de l'excitabilité électrique, faradique ou galvanique, ni pour le jambier antérieur, ni pour le jumeau interne.

Le traitement consiste en des séances quotidiennes de massage, suivies de l'application d'un bandage de Baudens.

Dès le 31 mars, la douleur à la pression a beaucoup diminué, elle ne persiste que sur le bord postérieur de la malléole interne et l'articulation peut effectuer des mouvements étendus.

Un nouvel examen pratiqué le 10 avril (vingt jours après l'accident), montre que l'amyotrophie réflexe dont on pouvait prévoir l'apparition en raison des symptômes spasmodiques observés le 26 mars, se traduit maintenant par un signe de plus : la diminution de l'excitabilité électrique.

	A DROITE (côté sain.)	A GAUCHE
Jambier antérieur.....	20 volts, 5 mA.	21 volts, 5,5 mA.
	0,100 watt	0,115 watt
Jumeau interne.....	30 volts, 7,5 mA.	28 volts, 11 mA.
	0,225 watt	0,308 watt

Elle s'accompagne de la diminution de la résistance électrique qui est de 4 000 ohms du côté sain pour les deux muscles et à gauche, de 3 818 pour le jambier antérieur, de 2 545 pour le jumeau interne.

A cette date, le malade a recouvré tous les mouvements du cou-de-pied. Il marche bien et sans douleur et part en congé de convalescence d'un mois.

Il est revu le 18 août (cinq mois après l'accident). La restauration fonctionnelle est presque complète.

Pourtant, si l'excitabilité mécanique du jambier antérieur n'est pas plus vive à droite qu'à gauche, et si la contractilité galvanique est égale des deux côtés (à droite comme à gauche, on observe la contraction du jambier antérieur avec 20 volts, 5 milli.), on observe encore l'exaltation manifeste du réflexe rotulien gauche et la diminution de l'excitabilité faradique du jambier antérieur et des jumeaux interne et externe, derniers vestiges de l'amyotrophie réflexe spasmodique. La résistance électrique est la même à gauche qu'à droite : 4 000 ohms.

Le malade a repris son service.

Le 31 octobre 1902, c'est-à-dire sept mois après l'accident, il persiste encore des traces notables de l'amyotrophie réflexe, bien que la circonférence du mollet soit de 35 centimètres à gauche comme à droite.

Le réflexe rotulien est toujours un peu plus vif à gauche et l'excitabilité faradique des muscles de la jambe est encore diminuée ; il faut rapprocher la bobine induite d'un demi-centimètre environ de plus qu'à droite pour obtenir la contraction.

Malgré cette altération persistante, Br... a toujours pu satisfaire aux exigences de son service ; en particulier, il a pris part aux manœuvres d'au-

tomne pendant lesquelles il eut à faire d'assez longues marches à pied. Il est vrai que le soir il éprouvait alors une fatigue plus grande dans les muscles de la jambe gauche.

Notons que Br... n'a aucun antécédent nerveux dans sa famille et n'a lui-même aucun antécédent personnel. De constitution robuste, il ne présente pas de signes d'alcoolisme, ni de syphilis, pas de signes de dégénérescence, pas de stigmates hystériques autres qu'une anesthésie pharyngée assez marquée et l'absence du réflexe cornéen. Il n'a ni rétrécissement du champ visuel, ni zones d'anesthésie cutanée.

Obs. XXXI. — *Fracture bimalléolaire par adduction du pied gauche. Aggravation de l'état local par le massage. Amyotrophies réflexes graves, très améliorées par le repos et l'électrothérapie.*

Mal... Daniel, du 16e régiment d'artillerie, sans autres antécédents que quelques troubles nerveux mal définis vers l'âge de onze ans et des palpitations vers l'âge de dix-neuf ans, ne présente aucun stigmate hystérique.

Le 15 mai 1902 au soir, il se fait une entorse grave du pied gauche, une fracture bimalléolaire par adduction bien mise en évidence par la radiographie prise de dehors en dedans alors que la radiographie antéro-postérieure avait fait conclure à l'absence de lésion osseuse.

L'examen électro-diagnostique pratiqué dès le lendemain matin, 16 mai, donne lieu aux constatations suivantes :

Légère exagération du réflexe rotulien gauche.

Excitabilité mécanique du jambier antérieur normale.

Pas de différence appréciable dans l'excitabilité faradique ; il y a plutôt un peu d'hyperexcitabilité du côté malade.

La recherche de l'excitabilité galvanique donne les chiffres suivants :

	A DROITE (côté sain.)	A GAUCHE
Jambier antérieur	25 volts, 3,5 mA.	24 volts, 3 mA.
	0,087 watt	0,072 watt
Jumeau interne	20 volts, 3 mA.	18 volts, 2,25 mA.
	0,060 watt	0,040 watt
Long péronier latéral	25 volts, 4 mA.	20 volts, 2,5 mA.
	0,100 watt	0,050 watt

Donc, hyperexcitabilité du côté malade.

Cette hyperexcitabilité s'accompagne d'une augmentation de la résistance électrique pour le jambier antérieur : 7 142 ohms à droite (côté sain) et 8 000 à gauche, pour le jumeau interne : 6 666 à droite, 8 000 à gauche et pour le long péronier latéral : 6 250 à droite, 8 000 à gauche.

Le traitement institué consiste en bains de pieds chauds, massages quotidiens et compression dans un bandage de Baudens.

Après sept jours de ce traitement, nous procédons, le 23 mai, à un nouvel examen.

La tuméfaction et l'ecchymose ont pris de grandes proportions, toute la région est œdématiée.

L'influence du massage a été manifestement très fâcheuse en entretenant et augmentant même l'hémarthrose. Chaque massage était, d'ailleurs, dit le malade, suivi d'une période de tension douloureuse qui durait de quinze à vingt minutes.

Il n'y a pas d'exagération du réflexe rotulien gauche.

L'excitabilité mécanique du jambier antérieur est un peu plus accusée à gauche.

L'excitabilité galvanique se mesure par :

	A DROITE (côté sain.)	A GAUCHE
Jambier antérieur	21 volts, 2.5 mA.	25 volts, 4,5 mA.
	0,052 watt	0,112 watt
Jumeau interne	26 volts, 4 mA.	34 volts 8 mA.
	0,104 watt	0,272 watt
Long péronier latéral	25 volts, 4,5 mA.	24 volts, 6 mA.
	0,112 watt	0,144 watt

Il y a, cette fois, une diminution très notable.

Parallèlement, la résistance électrique est devenue plus faible du côté malade pour les trois muscles examinés : jambier antérieur, 8 400 ohms à droite, 5 555 à gauche ; jumeau interne, 6 000 à droite contre 4 250 à gauche et long péronier latéral, 5 555 à droite contre 4 000 à gauche.

Nous supprimons les massages et nous prescrivons le repos absolu. Un bandage compressif de Baudens est appliqué et la jambe est immobilisée dans une gouttière.

Le 6 juin, l'épanchement intra-articulaire paraît s'être complètement résorbé, les fragments sont au contact. On continue la compression et l'immobilisation. L'atrophie du jambier antérieur est déjà extrêmement marquée.

Le 2 juillet, exagération du réflexe rotulien.

Pas d'exagération de l'excitabilité mécanique.

Grosse diminution de l'excitabilité faradique du jambier antérieur et du jumeau interne (environ 2 cm. 5).

La diminution de l'excitabilité galvanique s'est encore accentuée :

	A DROITE (côté sain.)	A GAUCHE
Jambier antérieur	25 volts, 2,5 mA.	38 volts, 12,5 mA.
	0,062 watt	0,475 watt
Jumeau interne	29 volts, 5 mA.	42 volts, 9 mA.
	0,145 watt	0,378 watt
Long péronier latéral	34 volts, 6 mA.	42 volts, 8 mA.
	0,204 watt	0,336 watt

La diminution de la résistance électrique est également beaucoup plus accusée ; pour le jambier antérieur, nous notons 10 000 ohms à droite contre 3 040 à gauche.

De ce jour jusqu'à sa sortie, c'est-à-dire pendant cinquante jours, le malade est soumis à un traitement quotidien par l'électricité statique.

L'examen du 12 août donne lieu aux mêmes constatations en ce qui concerne la diminution de l'excitabilité faradique du jambier.

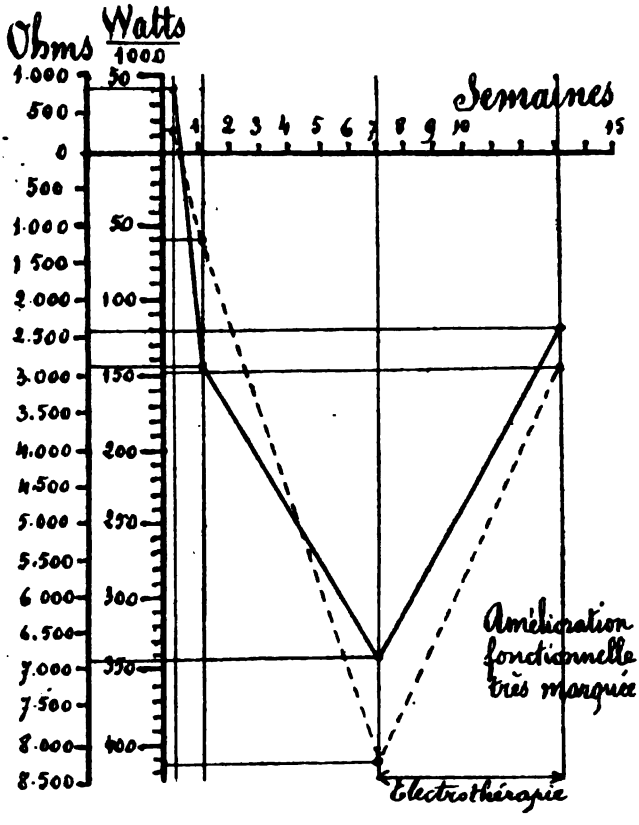

Fig. 26. — Obs. XXXI. Mal..., Daniel.
—— Courbe des différences de résistance électrique.
---- Courbe des différences d'excitabilité galvanique.
(Jambier antérieur.)
[Voir l'explication du graphique au chapitre III.]

Mais l'excitabilité galvanique est beaucoup moins diminuée :

	A DROITE (côté sain.)	A GAUCHE
Jambier antérieur.....	28 volts, 5 mA.	30 volts, 9,5 mA.
	0,140 watt	0,285 watt
Jumeau interne.....	32 volts, 6 mA.	32 volts, 9 mA.
	0,192 watt	0,288 watt
Long péronier latéral.....	28 volts, 7 mA.	28 volts, 8 mA.
	0,196 watt	0,224 watt

La résistance électrique reste sensiblement plus faible du côté malade ;

nous notons pour le jambier antérieur, 5 600 ohms à droite contre 3 157 à gauche ; pour le jumeau interne, 5 333 à droite contre 3 555 à gauche et pour le long péronier, 4000 à droite contre 3500 à gauche.

Les mensurations donnent pour la circonférence du mollet 0 m. 34 à droite, 0 m. 315 à gauche et pour la cuisse, à 0 m. 20 au-dessus de la pointe de la rotule, 0 m. 47 à droite, 0 m. 42 à gauche.

La radiographie montre que les cals sont excellents et peu volumineux.

Le malade, qui commence à marcher correctement et sans douleur, part le 28 août en congé de convalescence de deux mois.

L'amélioration fonctionnelle a été rapide et très accusée.

Les résultats des examens successifs qui ont porté sur le jambier antérieur sont réunis sur le graphique ci-dessus (fig. 26).

Ce graphique fait ressortir l'hyperexcitabilité passagère du début coïncidant avec l'augmentation de la résistance ; puis les symptômes habituels, diminution de l'excitabilité et de la résistance, ne tardent pas à apparaître ; l'hémarthrose augmente sous l'influence du massage et avec son accroissement coïncident l'exaspération des phénomènes spasmodiques et l'exagération inaccoutumée des deux symptômes déjà signalés. On laisse l'articulation au repos, on prescrit l'électrothérapie statique sous forme sédative et très rapidement on voit s'améliorer l'état fonctionnel et en même temps se relever l'excitabilité faradique et la résistance électrique.

(*A suivre.*)

REVUE DES SOCIÉTÉS SAVANTES

SOCIÉTÉ DE CHIRURGIE.

Du 21 juin au 26 juillet 1904.

M. Chaput. — *Traitement des abcès appendiculaires à prolongement pelvien.*

M. Chaput appelle l'attention sur les avantages considérables que présente, dans les cas d'abcès appendiculaires à prolongement pelvien, l'incision vaginale ou l'incision rectale. Il a eu recours à l'une ou l'autre de ces incisions dans sept cas, et dans tous ces cas il a obtenu une guérison complète en huit ou quinze jours.

Parmi les voies qui conduisent aux abcès pelviens, la voie parasacrée présente plusieurs inconvénients : 1° elle nécessite une grande plaie qui favorise l'infection; 2° il est difficile d'arriver sur la collection, car les organes du bassin sont mous et fuient sous le doigt; 3° on blesse assez souvent des grosses veines dont l'hémostase est difficile; 4° les plaies sont très longues à se fermer; 5° elles sont difficiles à tenir aseptiques à cause des selles et des mictions. — La voie périnéale n'est pas irrationnelle; mais on peut lui reprocher : 1° de nécessiter une plaie large et profonde; 2° de rendre l'asepsie difficile à cause de la région; 3° de ne pas fournir un accès court et direct sur la collection. — La voie abdominale expose fatalement à l'éventration à cause du drainage; 2° elle expose aux fistules stercorales; 3° elle draine mal, l'ouverture n'étant pas déclive, mais supérieure; 4° la guérison demande toujours plusieurs mois; 5° elle fournit encore une mortalité considérable. — La voie vaginale est la voie de choix chez la femme adulte et déflorée. Elle permet d'accéder à toutes les collections pelviennes. La technique est extrêmement simple et ne présente d'autre inconvénient que la possibilité de la blessure d'une artère vaginale dont l'hémorragie peut être abondante et difficile à arrêter par les moyens ordinaires. Cette hémorragie s'arrête avec une facilité extrême par le procédé de l'éponge. — La voie rectale est peu séduisante *a priori*; on lui reproche l'introduction possible des matières fécales dans une cavité d'abcès; d'exposer à l'hémorragie et à la rectite, de ne pas permettre le drainage. L'introduction des matières fécales peut être évitée par les très petites ouvertures, ou, en cas de large ouverture, par un bourrage du foyer avec un drain sortant par l'anus et enchemisé de gaze. L'hémorragie est exceptionnelle; on peut s'en rendre maître en dilatant l'anus et en amenant la plaie rectale sous l'œil de l'opérateur. La rectite, occasionnée par l'écoulement du pus, n'a jamais été observée. Quant au drainage, il se fait de la façon la plus parfaite; si le

drain tombe, on peut entretenir avec le doigt la perméabilité de l'orifice. La technique de l'incision rectale est d'une simplicité enfantine, et ses deux avantages importants sont la rapidité de la guérison et son innocuité.

M. Reynier a recours, depuis plus de deux ans, à l'incision rectale pour tous les abcès appendiculaires accessibles de ce côté, après avoir été frappé de la simplicité des suites de l'ouverture spontanée de ces abcès dans l'intestin. L'incision rectale donne une guérison rapide remarquable, si on la compare à l'incision abdominale; elle est de plus d'une innocuité absolue.

M. Félizet fait un rapport sur une observation de M. Breynaert (de Dunkerque) intitulée : *Appendicite aiguë terminée par abcès pelvien ouvert spontanément dans le rectum. Guérison.* — Il s'agit d'un jeune homme de quinze ans chez lequel on laissa une crise d'appendicite aiguë évoluer spontanément. Elle se termina par une collection limitée dans le cul-de-sac de Douglas, qui s'ouvrit spontanément dans le rectum. Huit jours après cette ouverture spontanée, le malade était complètement guéri.

M. Hartmann. — *Traitement opératoire direct de l'hypertrophie prostatique.*

Sur un ensemble de 426 prostatiques qui se sont présentés à la consultation de son service, M. Hartmann a eu l'occasion de pratiquer 36 interventions qui lui ont donné deux morts, soit une mortalité de 5,7 p. 100. Ces deux morts se rapportent l'une à un vieillard de quatre-vingt-quatre ans, chez lequel on avait pratiqué une prostatectomie hypogastrique et qui a succombé à des accidents de démence sénile, l'autre, à un homme de cinquante-neuf ans qui, avant l'intervention, présentait déjà des lésions rénales très graves et qui a succombé à la cachexie urineuse après une prostatectomie périnéale. Ces deux morts devant être mises sur le compte de circonstances étrangères à l'intervention, M. Hartmann considère la prostatectomie comme une des opérations les plus bénignes de la chirurgie. — Les seuls complications observées ont été la production d'une fistule recto-urétrale, accident évitable avec une bonne technique, et le développement secondaire d'une orchite.

Au point de vue des résultats, ces malades ont été sinon complètement débarrassés des accidents qu'ils présentaient, au moins considérablement améliorés. Dans tous les cas où il existait de la fièvre, celle-ci est tombée le soir même de l'intervention. Les urines, infectes la veille, s'éclaircissaient notablement dès le lendemain de l'opération. Les symptômes digestifs subissaient de même une rétrocession immédiate. — Au point de vue des résultats éloignés, les cas ont varié un peu. Trois opérations de Bottini n'ont donné qu'un résultat médiocre. — Sur six prostatectomies hypogastriques, deux sont encore trop récentes; des quatre autres, trois ont fourni un résultat excellent : mictions normales, urines claires, pas de résidu après cinq mois, un an, deux ans écoulés. Une fois on avait pratiqué l'énucléation totale de la prostate par l'hypogastre, une fois l'ablation d'un lobe moyen et d'un petit calcul, une fois l'ablation d'un coin prostatique à la partie

postérieure du col. Dans le quatrième cas, où on avait pratiqué une excision cunéiforme, il persiste un résidu de 50 grammes et des urines légèrement troubles.

Les prostatectomies périnéales peuvent être divisées en trois catégories :

1° Rétentions complètes de date relativement peu ancienne, neuf cas; un est de date trop récente, un autre a été perdu de vue; des sept cas qui restent, deux avaient eu des crises fébriles qui disparurent le jour même de l'opération, et depuis tous ces malades urinent normalement. Il en est de même dans quatre autres cas, où la prostate fut enlevée en bloc par énucléation. Dans le dernier cas, où la prostate fut enlevée par morcellement, le malade conserve un résidu de 300 centimètres cubes.

2° Rétentions complètes de date ancienne, six cas. Une fois le malade ne vidait la vessie qu'avec la sonde depuis cinq ans; le prostatectomie périnéale par énucléation fut suivie d'un retour parfait des mictions. Dans les cinq autres cas, la prostate fut enlevée par morcellement. Chez l'un d'eux la rétention, qui datait de vingt-deux ans, persiste, mais l'état est considérablement amélioré; les quatre autres vident spontanément leur vessie.

3° Rétentions incomplètes, dix cas. Deux sont de date trop récente, un a été perdu de vue. Des sept autres prostatectomies, deux ont été pratiquées par morcellement; dans la première, l'ablation a été incomplète, et il persiste un résidu de 180 centimètres cubes; dans l'autre, la rétention incomplète persiste. Les cinq autres malades opérés par énucléation ont vu leur état s'améliorer considérablement et le taux de leur résidu tomber dans des proportions considérables.

L'âge des opérés ne semble pas avoir une grande influence sur les résultats opératoires. Le volume de la glande ne paraît pas non plus avoir d'importance. Il n'en est pas de même de l'état anatomique de la prostate, et d'une façon générale, les cas à prostate énucléable en bloc ont semblé donner de meilleurs résultats fonctionnels que ceux où l'état anatomique a obligé à opérer par morcellement.

En ce qui concerne la technique opératoire, M. Hartmann ne s'arrête pas à la voie hypogastrique à laquelle il n'a recours qu'un petit nombre de fois, mais expose longuement l'ablation périnéale de la prostate. Celle-ci comprend deux temps : *a*) l'exposition de la face postérieure de la prostate; *b*) l'ablation de la prostate découverte.

a. Par une incision curviligne, allant d'un ischion à l'autre et encerclant la partie antérieure de l'anus, on coupe la peau, le tissu cellulaire sous-cutané, les attaches antérieures du sphincter, et l'on arrive sur le bulbe recouvert des bulbo-caverneux; on contourne sa partie postérieure, et l'on découvre l'urètre membraneux dans lequel on a préalablement placé une sonde béquille de manière à le repérer facilement au fond de la plaie. A ce moment, avec le bistouri, on sectionne transversalement les tissus qui l'unissent en arrière au rectum ; on place en avant l'écarteur de Proust, dont les deux branches encadrent le canal, et l'on continue à l'avancer dans la profondeur, jusqu'au moment où l'on sent que l'intestin se laisse facilement attirer en arrière. Deux coups de doigt écartent à droite et à gauche

les fibres antérieures des releveurs, et l'on pénètre avec facilité dans l'espace décollable rétro-prostatique.

b) A ce moment on fait, au niveau du bas de la prostate, une petite boutonnière à l'urètre, et on insinue, jusque dans la vessie, un désenclaveur de Young que l'on ouvre et avec lequel on abaisse fortement la prostate dans la plaie. On incise alors, sur chacun des deux lobes, la capsule propre de la prostate, et on énuclée successivement chacun des deux lobes. On ne pratique le morcellement que quand l'énucléation est impossible. On termine l'opération en insinuant dans la vessie un gros tube de caoutchouc, dont la partie terminale seule présente des trous latéraux, et on rapproche sur lui les parties profondes de la plaie. On enlève ce drain le sixième jour et on place une sonde à demeure qui est supprimée le douzième jour.

M. Toussaint. — *Exostoses multiples et bursite traumatique de la patte d'oie.*

Rapport de M. Kirmisson.

Il s'agit d'un jeune soldat qui, à l'âge de dix-huit ans, en grimpant sur un arbre, ressentit de vives douleurs dans la région du genou gauche. Il dut redescendre vivement et eut beaucoup de peine à regagner son domicile. Dès le lendemain apparaissait un gonflement de la face interne du genou en même temps qu'une ecchymose. Après cinq à six jours de repos, le malade se leva et se remit à marcher; mais le gonflement ne disparut pas : il est gros comme une noix et augmente insensiblement pendant trois ans, puis reste stationnaire depuis deux ans. Quand ce malade arrive au régiment, il constate que cette tuméfaction constituait une gêne douloureuse pour la marche, et il entre à l'hôpital militaire. M. Toussaint constate, sur le membre inférieur gauche, une tuméfaction bien limitée, de la grosseur d'un œuf de poule, à la face interne du tibia, immédiatement au-dessous du plateau tibial. Un peu au-dessus et en arrière de cette tuméfaction, une autre, plus petite, du volume d'une noix, lui est contiguë. Ces deux tumeurs sont mobiles sur les plans sous-jacents. Après anesthésie à la cocaïne, M. Toussaint met à jour une poche à paroi épaisse, péri-vasculaire, qui renferme 10 à 15 grammes de liquide jaunâtre, transparent, visqueux, duquel émergent par énucléation trois tumeurs libres, nullement pédiculées. Avec le ciseau et le maillet, abrasion et nivellement de l'éperon osseux saillant sur le bord inférieur de la cavité. L'examen histologique démontre qu'il s'agissait de chondromes ossifiés du centre vers la périphérie.

M. Toussaint pense que leur mode de production a été celui des ostéophytes articulaires d'origine traumatique. Mais telle n'est pas l'opinion de M. Kirmisson qui admettrait plus volontiers que la crête saillante, que le chirurgien dut faire sauter avec la gouge et le maillet, n'était autre chose que le pédicule d'une exostose de croissance, détachée, au moment de l'accident, par la pression contre le tissu de l'arbre, et ayant fourni les trois fragments.

M. Delbet a présenté, il y a trois ans, des corps étrangers plus volumineux encore, développés dans la bourse du psoas.

M. Schwartz a observé trois faits de corps étrangers des bourses séreuses prérotulienne et rétro-olécrânienne.

M. Launay. — *Plaie longitudinale de la carotide primitive gauche au niveau de la bifurcation; suture latérale; guérison.*

Rapport de M. Lejars.

Une femme de soixante-cinq ans portait depuis dix ans, au côté gauche du cou, une tumeur, qui paraissait occuper le lobe correspondant du corps thyroïde et qui avait acquis le volume du poing. L'apparition d'une ulcération cutanée engagea le malade à se soumettre à une opération qui fut pratiquée par M. Launay le 16 novembre 1903. Il s'agissait d'un kyste sanguin à parois dures et épaisses, dont la dissection présenta quelques difficultés en arrière et en dehors. Au moment où l'opérateur coupe une bride plus épaisse et plus résistante, un gros jet de sang indique tout de suite une blessure de la carotide. Hémostase provisoire avec des pinces et achèvement de l'extirpation du lobe thyroïdien. Puis on s'occupe de fermer la plaie carotidienne que l'on reconnaît constituer une section longitudinale de 15 millimètres de longueur et porter sur la carotide primitive au niveau de la bifurcation. Deux pinces de Kocher, chaussées de drains, sont placées au-dessus et au-dessous de la plaie artérielle et peu serrées. Le sang vient néanmoins encore. On applique alors directement l'une à l'autre les deux lèvres de la plaie artérielle par deux pinces à forcipressure sans griffes, et on réalise la suture, en traversant toute l'épaisseur des parois artérielles. Cette suture fut faite au surjet avec un fil de lin et à l'aide d'une aiguille droite de couturière. La suture terminée, aucun suintement sanguin ne persiste. La plaie fut réunie avec un drain, et la cicatrisation se fit sans incident. Le malade guérit sans avoir présenté aucun trouble cérébral, et à sa sortie, on constatait nettement la perméabilité de l'artère suturée.

A l'occasion de cette observation, M. Lejars discute la question de la suture artérielle et principalement sa valeur pratique et ses applications courantes. En présence d'une plaie artérielle, dans quelles conditions est-il rationnel et sage de faire la suture?

S'il s'agit d'une section totale ou d'une plaie circonférentielle, il faut lier. La suture n'est discutable que pour les plaies longitudinales, ou peu obliques. On peut lui reconnaître trois séries d'indications :

a) L'artère blessée est une très grosse artère dont la ligature d'emblée ne va pas sans quelque péril. Cette définition s'applique le plus généralement à la carotide primitive, dont la ligature ne saurait encore passer pour simple et indifférente. Il semble qu'on peut lui substituer avec avantage une suture latérale étanche et solide.

b) Lorsqu'on se trouve en présence d'une petite plaie sur une très grosse artère, telle que celle que laisse à la surface des gros vasisseaux l'arrachement de certaines collatérales ganglionnaires, il est tout indiqué de recourir à la ligature latérale.

c) Enfin, lorsqu'une grosse artère est blessée en même temps que la grosse veine satellite, la ligature simultanée des deux vaisseaux entraîne des

dangers de sphacèle, et la suture fournit là encore des indications.

En dehors de ces indications, M. Lejars ne pense pas qu'il y ait intérêt à faire plus, et, pour les artères plus petites, il estime qu'une bonne et aseptique ligature vaudra toujours mieux qu'une suture difficile et douteuse.

M. Tuffier a étudié expérimentalement la cicatrisation artérielle, et les résultats qu'il a obtenus n'ont pas été très satisfaisants. En ce qui concerne spécialement la suture dans les plaies incomplètes des artères, il est ainsi arrivé à la formule suivante : la suture artérielle est indiquée quand le vaisseau est volumineux et la plaie petite, surtout si cette plaie est longitudinale et parallèle au grand axe du vaisseau. Il a eu l'occasion de suturer une plaie de ce genre siégeant sur le fémoral au niveau du triangle de Scarpa; le malade guérit et n'a jamais présenté de troubles appréciables dans la circulation du membre inférieur. Mais il ne faut pas croire que l'absence des troubles vasculaires soit une preuve que la suture n'a pas été suivie d'oblitération du vaisseau.

M. Guinard pense que les accidents cérébraux consécutifs à la ligature de la carotide primitive datent tous du temps des ligatures septiques. Actuellement ces accidents ne doivent plus s'observer, pourvu qu'on soit assuré que la carotide du côté opposé est normale. Il a pratiqué quinze fois la ligature de la carotide primitive pour des anévrismes et n'a jamais vu le moindre incident cérébral. Il se méfierait beaucoup plus de la suture à cause des embolies qu'elle peut accasionner.

M. Kirmisson fait observer qu'on ne peut pas mettre sur le compte de la septicémie les accidents cérébraux qui se produisent au moment même de la constriction du fil.

M. Faure ne croit pas à l'innocuité de la ligature de la carotide primitive, même aseptique. Dans un cas de résection du maxillaire supérieur pour tumeur maligne, au lieu de lier la carotide externe, comme il a l'habitude de le faire, il tombe sur la bifurcation et lie la carotide primitive. Aussitôt après la malade tombe dans le coma et succombe.

M. Ricard a présenté deux malades chez lesquels il a fait la suture de l'artère axillaire, et la circulation n'a cessé d'être normale dès la suture. L'une de ces malades ayant succombé après plusieurs mois, on put vérifier que le calibre artériel subsistait, sauf un léger épaississement à l'endroit suturé.

M. Reynier cite une observation récente de malade ayant subi la ligature de la carotide primitive et ayant succombé rapidement à des accidents de ramollissement cérébral. Il ne saurait donc partager l'optimisme de M. Guinard.

M. Quénu cite l'observation d'un homme atteint d'ulcération cancéreuse du cou ayant détruit la carotide. Il dut, pour arrêter l'hémorragie, pratiquer la ligature de la carotide primitive. A peine avait-il serré son fil que le malade tombait dans le coma, tout le côté gauche étant frappé de paralysie flasque. Il succomba le même jour.

M. Lejars a cherché à s'informer sur les dangers réels de la ligature de

la carotide primitive et a trouvé les éléments d'appréciation dans une statistique récente de Siegrist. Ce dernier a réuni un total de 997 observations parmi lesquelles il relève 371 morts, soit une mortalité d'environ 38 p. 100. Cette mortalité tombe à 20,3 p. 100 si on ne tient compte que des faits de la période de 1881 à 1897. Mais en décomposant les 371 cas mortels, on trouve que 193 ne sont pas imputables à la ligature elle-même, soit 52 p. 100; 26,4 p. 100 ne peuvent servir à la discussion, les renseignements cliniques étant trop précaires. Il reste seulement 80 cas (20,5 p. 100) dans lesquels la terminaison fatale est bien en relation directe avec la ligature carotidienne, et, le plus souvent, doit être rapportée à l'hémiplégie ou aux accidents cérébraux précoces. Toutefois, dans un grand nombre de ces ligatures malheureuses, les accidents trouvent leur explication dans une affection surajoutée ou dans les conditions spéciales de l'intervention; 16 fois seulement on ne peut attribuer qu'à la ligature seule les résultats plus ou moins hâtifs qui se sont produits. On est donc, de par l'étude de cette statistique, amené à une formule qui ne s'éloigne pas beaucoup de celle de M. Guinard : chez un sujet sain, avec un appareil circulatoire sain, l'arrêt de la circulation dans l'une des carotides, par la ligature, ne provoque aucun trouble circulatoire permanent.

M. Le Dentu a fait, il y a quelques mois, la ligature de la carotide primitive gauche à une dame atteinte d'exophtalmie pulsatile spontanée double. Des accidents cérébraux immédiats suivirent l'intervention; la malade, rapportée dans son lit, présentait déjà une hémiplégie droite; elle tomba ensuite dans le coma et succomba entre le troisième et le quatrième jour. Évidemment, chez cette malade, la circulation cérébrale était déjà profondément modifiée.

M. Picqué a guéri, par la ligature de la carotide primitive, une femme atteinte d'exophtalmie pulsatile. Aucun incident ne s'était produit ni au moment de la ligature, ni après. Et pourtant cette exophtalmie s'était produite après un traumatisme tellement léger qu'on était en droit d'admettre une altération préalable du système vasculaire.

M. Terrier a pratiqué des ligatures de la carotide primitive dans des conditions bien défavorables et n'a jamais vu l'hémiplégie succéder à cette ligature. Il attache une grande importance au respect des filets du sympathique que l'on voit facilement à ce niveau.

M. Chavasse a eu l'occasion de pratiquer la ligature de la carotide primitive du côté droit pour des hémorragies secondaires consécutives à un coup de feu. Au moment où il souleva l'artère sur le fil de soie, il se produisit une attaque épileptiforme, et le même fait se renouvela lors de la ligature définitive.

M. Djemil-Pacha (de Constantinople) a eu l'occasion de faire trois fois la suture artérielle avec succès. Dans deux cas, il s'agissait de déchirures longitudinales de l'artère axillaire ; dans le troisième, d'une déchirure de près de 2 centimètres de long de l'artère iliaque externe.

M. Jacomet (de Douai). — *Fistule vésico-rectale par corps étranger de la vessie. Taille sus-pubienne; avivement; drainage; guérison.*

Rapport de M. Schwartz.

Un jeune garçon de douze ans est pris de douleurs dans le bassin, avec amaigrissement et perte d'appétit. Au bout d'un mois se déclare une diarrhée, dont on ne put découvrir la nature et l'origine jusqu'au jour où une analyse du liquide diarrhéique montra que ce dernier était constitué surtout par de l'urine et une matière noirâtre. Cependant les douleurs devinrent plus vives, et l'enfant rendit par l'anus un pinceau de boîte à couleur. A partir de ce moment le liquide diarrhéique devint clair et les douleurs cessèrent. C'est à ce moment que M. Jacomet vit cet enfant. Un examen approfondi ne donna aucun renseignement. Mais, soupçonnant une fistule vésico-intestinale, M. Jacomet injecta dans la vessie du bleu de méthylène qui ressortit aussitôt par l'anus. Il admit alors une fistule recto-vésicale produite par le pinceau, que l'enfant affirmait avoir avalé. La sonde à demeure n'ayant donné aucun résultat, et ne pouvant obtenir aucun renseignement sur la situation de la communication vésico-intestinale, M. Jacomet se décida à faire une laparotomie exploratrice. Le péritoine ouvert, il ne constata dans le bassin aucune lésion; il fut refermé, et la vessie fut ouverte. On put alors découvrir au niveau du trigone vésical un petit orifice situé en arrière de l'orifice urétral. On essaya de placer un fil sur les lèvres de la solution de continuité, mais les tissus se déchirèrent. On fit alors un simple avivement, espérant que le bourgeonnement fermerait la fistule. On plaça un drain abdomino-vésical et une sonde urétrale à demeure. Quand on enleva le drainage et la sonde à demeure au bout de trois semaines, l'urine ne passait plus par le rectum, et l'enfant resta définitivement guéri.

M. Quénu. — *Traitement des rétrécissements dits syphilitiques du rectum. Du rhumatisme rectal. Extirpation d'un rétrécissement avec conservation du sphincter. De la fermeture des anus iliaques.*

Le traitement des rétrécissements du rectum ne peut être uniforme; celui qui convient à la majorité des cas est l'anus iliaque. On doit à ce dernier de véritables résurrections, et M. Quénu cite l'observation d'un de ses malades atteint d'une suppuration abondante et sujet à des accidents fébriles intenses qu'il avait pris pour des accidents paludéens. Il s'était également produit chez lui une complication que M. Quénu a observée chez bon nombre de ces malades : ce sont des poussées d'arthrite dans le genou, dans les articulations du poignet et des doigts; c'est un véritable rhumatisme à point de départ rectal. L'anus iliaque supprime tous les accidents. Cet anus iliaque doit être considéré comme définitif; il serait imprudent de le fermer, même quand l'amélioration est considérable. — Dans un nombre limité de cas, le peu d'étendue de la rectite autorise à recourir à l'extirpation du segment rétréci. M. Quénu présente une jeune femme, chez laquelle il a pratiqué avec succès cette intervention, ce qui lui a permis de fermer ultérieurement l'anus iliaque. La technique de

cette extirpation est semblable à celle de l'extirpation périnéale du cancer, avec cette différence qu'au lieu de passer en dehors du sphincter, on passe en dedans de ce dernier. Malheureusement les cas où cette méthode est applicable sont exceptionnels. Il faut pour cela que le rétrécissement soit limité en haut et que l'on puisse espérer faire porter la section sur une muqueuse à peu près saine; il faut en outre que l'infiltration n'ait pas envahi le sphincter.

M. Lejars a pratiqué avec succès une extirpation de rétrécissement syphilitique du rectum par voie vaginale chez une jeune femme arrivée à un état de cachexie avancée par le fait de la suppuration rectale. Il fit sur la paroi vaginale postérieure une incision verticale, rabattit ainsi, en deux lambeaux, la paroi vaginale. Le rectum fut alors disséqué et isolé; le segment à exciser fut lié au-dessus et au-dessous, sectionné et enlevé. Puis, après avoir retroussé par lames, décollé et réséqué la muqueuse anale, on fit passer le bout supérieur dans le canal sphinctérien et on le sutura à la paroi. Les plans péri-rectaux furent reconstitués, et les deux valves vaginales rapprochées et suturées par leur bord. La guérison s'effectua sans accident.

M. Chaput. — *Guérison d'une fistule urétérale élevée par l'abouchement dans le rectum.*

Au cours d'une extirpation d'une volumineuse tumeur sarcomateuse de l'abdomen adhérente à l'uretère droit, M. Chaput constata, après l'ablation de la tumeur, que l'uretère était sectionné au-dessus de la crête iliaque et réséqué plus bas sur une étendue de plusieurs centimètres. Ne pouvant recourir à la suture des deux bouts, trop éloignés l'un de l'autre, ni à l'abouchement dans la vessie, à cause de la situation trop élevée du bout supérieur, ni à l'abouchement dans l'intestin, trop long à exécuter après une opération déjà longue et pénible, ne voulant d'autre part pas sacrifier le rein d'emblée, il prit le parti de lier l'uretère en pensant que, si la ligature tenait, il obtiendrait l'atrophie rénale à moins de frais qu'avec la néphrectomie, et que si elle cédait, il aurait du moins protégé la plaie du contact de l'urine pendant quelques heures ou quelques jours. En prévision de la ligature insuffisante, il établit un drainage sacré. La ligature fut en effet insuffisante et, au bout de quelques jours, M. Chaput se trouvait en présence d'une fistule urétéro-cutanée. Il eut alors l'idée de faire communiquer le trajet pelvien de la fistule avec le rectum. Il incisa à cet effet la paroi latérale droite de ce dernier, alla rejoindre le foyer pelvien et plaça un gros drain à demeure dans l'orifice pour le canaliser. Quand il eut constaté que l'orifice rectal était bien canalisé, il supprima le tube et laissa la cicatrisation s'effectuer naturellement. Bientôt la plaie sacrée se rétrécit, puis s'oblitéra, en même temps que la dérivation s'établissait par le rectum. Ce malade, opéré depuis deux ans, ne présente aucun signe d'infection rénale, pas plus que la première malade, opérée il y a onze ans par implantation de l'uretère dans le côlon descendant.

M. Guinard se demande si l'implantation directe de l'uretère dans le

côlon n'eût pas été préférable. Contrairement à ce que pense M. Chaput, cette implantation se fait rapidement et aisément par l'incision médiane sur la ligne blanche. Au cours d'une laparotomie laborieuse pour fibrome utérin et tumeur végétante de l'ovaire aux adhérences multiples, M. Guinard s'est trouvé en face du même accident. Il fit une boutonnière dans le côlon et implanta le bout supérieur de l'uretère sectionné. Le malade guérit et, depuis quatre ans que date l'opération, l'urine sort par l'anus absolument claire. Il ne s'est donc fait aucune infection ascendante.

M. Suarez de Mendoza. — *Contribution à l'étude du diagnostic et du traitement des corps étrangers du larynx.*

Rapport de M. Sébileau.

M. Suarez de Mendoza a présenté une jeune femme chez laquelle il a enlevé, par la voie naturelle, une petite tumeur polypoïde qui occupait le tiers antérieur de la fente glottique. Ce granulome s'était développé, dans la cavité laryngée, au niveau d'une plaie de thyrotomie pratiquée dans des circonstances curieuses. Cette femme, tandis qu'elle s'habillait, avala une épingle qu'elle tenait à la bouche. Elle fut prise de peur et se rendit séance tenante à l'hôpital. Là on pratiqua la radiographie et on vit une épingle fichée verticalement en regard de la cinquième vertèbre cervicale, à un bon pouce de largeur de la colonne vertébrale. Il sembla au chef de clinique que le corps étranger était implanté dans la paroi postérieure du larynx, au niveau du cricoïde; et cette interprétation le décida à pratiquer la laryngo-fissure. Il ouvrit donc la cavité largement, mais il ne trouva rien. Il est vraisemblable que l'épingle, située tout d'abord dans l'œsophage, fut par la suite entraînée par le bol alimentaire.

M. Villemin. — *Imperfection de l'œsophage chez un enfant nouveau-né. Gastrostomie le troisième jour de la naissance; mort à la fin du septième jour.*

Rapport de M. Demoulin.

Appelé auprès d'un nouveau-né présentant tous les symptômes d'une imperforation de l'œsophage, M. Villemin pratique séance tenante, sans anesthésie, la gastrostomie par le procédé le plus simple. L'opération fut parfaitement supportée. Mais, après cette intervention, on constate d'abord une émission continue de gaz par l'ouverture stomacale; ensuite, après chaque tentative d'alimentation, une expulsion, par la bouche, de lait spumeux, mélangé d'air. Aussi l'enfant mourut-il sept jours pleins après sa naissance, cinq jours après l'opération. A l'autopsie, on trouva un bout œsophagien supérieur de 4 centimètres de longueur, terminé en ampoule, et un bout inférieur de petit calibre, s'abouchant dans la trachée.

M. Kirmisson rapporte une observation de tous points semblable.

M. Delagénière. — *De la valeur thérapeutique du drainage du canal hépatique par la méthode de Kehr.*

M. Delagénière rapporte une observation de lithiase biliaire ancienne avec angiocholite grave, dans laquelle le drainage du canal hépatique suivant

la méthode de Kehr lui a donné encore un résultat parfait. Il s'agit d'une femme de cinquante-quatre ans, ayant depuis trente ans des crises de coliques hépatiques très fréquentes. La dernière date de deux mois, et depuis lors elle est très souffrante, fait de la fièvre et ne peut supporter aucune alimentation. Elle entre à la clinique de M. Delagénière dans un état assez grave pour subir une intervention. Celle-ci fait trouver une vésicule moyennement distendue, dont on retire par ponction 60 à 80 grammes de bile fétide et louche. Dans le cholédoque, un énorme calcul est enchatonné et présente le volume du petit doigt. M. Delagénière pratique la cholédocotomie et extrait le calcul, pratique un lavage soigné des voies biliaires et introduit un gros tube à drainage non perforé dans le canal hépatique jusque dans le lobe du foie. La malade étant épuisée, il termine là l'opération et se contente d'établir un drainage accessoire par la vésicule. Il pratique un tamponnement léger autour du drain principal placé dans le canal hépatique, puis referme la plaie. Pour activer le drainage au maximum, il recouvre celle-ci et le drain de compresses de gaze imbibées de sérum chaud. L'état de la malade resta précaire pendant plusieurs jours, puis l'état général se remonta rapidement, et au bout d'un mois elle put quitter la clinique complètement guérie de son opération.

M. Kirmisson. — *Sur l'emploi du chloroforme associé à l'oxygène au moyen de l'appareil de Roth.*

Depuis le mois de décembre 1902, M. Kirmisson se sert, pour la chloroformisation, de l'appareil que Roth a fait connaître au Congrès de Berlin en avril 1902. Il a soumis à ce mode d'anesthésie plus de 300 malades, et les résultats lui ont paru toujours excessivement avantageux. Les avantages sont les suivants : l'anesthésie est obtenue un peu plus lentement, mais avec le plus grand calme, la période d'agitation étant très réduite ou faisant complètement défaut; le pouls et la respiration sont calmes: il n'y a pas de tendance à la syncope; les malades se réveillent avec la plus grande facilité; les vomissements sont rares; la quantité de chloroforme employée est peu considérable. Une faute contre laquelle M. Kirmisson met en garde, c'est celle qui consiste à élever trop la dose d'oxygène employée. Quand on la commet, on observe de l'agitation; il ne faut pas dépasser la dose de 2 litres à 2 litres et demi par minute. Ce procédé d'anesthésie a donné un excellent résultat à M. Kirmisson chez une petite fille de six ans présentant de la cyanose liée à une communication interventriculaire. Pendant tout le cours de l'opération la petite malade n'a pas donné la moindre inquiétude.

Mme Nageotte-Wilbouchewitch. — *De l'allongement anormal des membres inférieurs.*

Rapport de M. Broca.

Mme Nageotte-Wilbouchewitch a observé un allongement pathologique d'un des membres dans des conditions assez exceptionnelles, chez une jeune fille de onze ans, chez laquelle elle trouva, comme cause de scoliose,

une différence de longueur entre les deux membres inférieurs; le gauche était de 4 centimètres plus long, la différence portant exclusivement sur le fémur. Cette différence était due à des lésions bacillaires superficielles que cette jeune fille avait eues à l'âge de dix-huit ans; et ces lésions ont marqué leur trace par une légère raideur articulaire et par une hyperostose un peu irrégulière aux deux extrémités du fémur, ainsi que l'atteste l'image radiographique. Cet allongement n'est pas dans les habitudes de la tuberculose. L'auteur invoque comme explication une irritation temporaire du cartilage conjugal au voisinage de l'épiphyse malade.

M. Guillou (de la Tremblade). — *Ostéotomie transversale intra-articulaire pour ankylose du genou en flexion.*

Rapport de M. Broca.

Chez un garçon de douze ans, chez lequel une ankylose osseuse en flexion à angle droit, consécutive à une plaie pénétrante du genou, existait depuis trois ans, M. Guillon prit le parti de libérer les deux surfaces articulaires à l'aide d'un ostéotome introduit par une courte incision latérale. Il fit ensuite la ténotomie du tendon postérieur, et le redressement devint possible.

M. Lapeyre (de Tours). — *Kystes de l'ovaire et grossesse; trois cas de torsion du pédicule; ovariotomies. Guérison.*

Rapport de M. Faure.

M. Lapeyre a observé trois cas de torsion du pédicule de kyste ovarique au cours d'une grossesse. Dans deux de ces cas, l'ovariotomie fut suivie d'avortement; dans le troisième, la grossesse continua d'évoluer. M. Lapeyre invoque la grossesse comme cause de la torsion du pédicule; mais M. Faure n'est pas disposé à admettre cette théorie.

M. Rochard. — *Ablation de l'utérus en vase clos dans les fibromes gangrenés.*

Pour éviter l'infection péritonéale, assez meurtrière en cas de fibromes gangrenés, M. Rochard propose d'enlever l'utérus en vase clos de façon qu'aucun germe ne puisse inoculer le péritoine. Pour cela il suffit d'extirper l'utérus avec une partie du vagin, en maintenant ce dernier fermé. Cette condition est remplie au moyen de quatre pinces placées sur le conduit vaginal, après décollement de ce dernier; on sectionne ensuite entre les deux pinces supérieures isolant l'utérus et les deux pinces inférieures isolant le vagin. M. Rochard a employé ce procédé avec un succès parfait dans deux cas.

MM. Sébileau et Delair. — *Laryngectomie totale. Larynx et glotte artificiels.*

M. Sébileau présente le malade auquel il a pratiqué l'extirpation du larynx au mois de mai dernier et pour lequel il fit construire par M. Delair une glotte artificielle dont il donne la description.

SOCIÉTÉ DE CHIRURGIE DE LYON.

Séance du 28 avril 1904. — *Présidence de M. Horand.*

Occlusion intestinale chronique par tumeur de l'intestin.

M. Gangolphe préconise l'établissement d'un anus contre nature provisoire qui agit utilement en éliminant le plus vite possible un contenu très toxique; dernièrement il intervint ainsi chez une malade qui présentait une température élevée; malgré cela la mort survint et à l'autopsie, il ne trouva aucune lésion péritonéale; seul le contenu intestinal avait causé les accidents par sa résorption.

M. Bérard. — Les deux avantages de la méthode en deux temps sont d'abord de faire tomber le météorisme, puis de rendre perceptible la tumeur cæcale.

M. Tixier. — C'est bien J. Bœckel qui a préconisé l'anus contre nature comme moyen de faciliter la réintégration des anses éviscérées.

M. Vallas est partisan de l'entérostomie pour combattre la stercorémie, notamment dans les cas de péritonite.

M. Gangolphe l'a pratiquée dans trois cas de péritonite et les trois malades ont succombé.

M. Bérard a eu le même résultat fâcheux dans deux cas d'appendicite avec péritonite généralisée. Du reste, dans ces cas, l'anus artificiel laisse échapper fort peu de matières à cause des coudures des anses distendues. C'est pour cela qu'on a essayé divers artifices, malaxations, aspirations (Pinatelle).

Résultats éloignés d'une résection du coude.

M. Gangolphe présente à nouveau sa malade qui a été opérée il y a plus de deux mois; le résultat est satisfaisant.

M. Vincent. — Le résultat actuel est très beau, mais le temps écoulé ne permet pas encore un jugement définitif.

Fracture du radius.

M. Destot présente un blessé. L'accident remonte à huit mois; il y a subluxation en arrière de l'épiphyse radiale qui n'a pas été réduite. On pourrait poser l'indication d'une ostéotomie pour rendre les mouvements de pronation et de supination. Ordinairement la suppression de ces mouvements tient non pas au déplacement, mais à l'éclatement de la surface articulaire, et alors l'ostéotomie ne suffit pas, il faut la résection.

Ancienne fracture du fémur; cal vicieux ou tumeur.

MM. Bérard et Mailland présentent un enfant de trois ans qui fit au mois de mars 1900 une chute de sa hauteur. Un médecin diagnostiqua une fracture sous-trochantérienne et se contenta du repos au lit sans appareil ni traction. Au bout de six mois, l'enfant ne pouvait encore détacher le talon du lit; à la racine de la cuisse était apparue une tuméfaction de la grosseur

d'une orange. Elle resta cinq mois stationnaire et les parents se décidèrent à amener l'enfant à la Charité.

Raccourcissement de 3 centimètres, renflement en crosse à la racine du membre, atrophie musculaire, déviation du pied en dehors. Pas de mobilité anormale.

La radiographie donne la silhouette boursouflée en tumeur polykystique à coque irrégulière des néoplasmes à myéloplaxes, sans réaction périostique.

Ce cas est à rapprocher de celui présenté en 1900 par P. Delbet à la Société de Chirurgie de Paris.

Nous pencherions vers le diagnostic de cal vicieux, en faisant des réserves pour la tumeur à myéloplaxes et en faisant remarquer que nous fûmes trop absolus dans notre rapport avec MM. Pollosson (Cong. de Chir., 1901) sur la valeur de l'aspect radiographique pour le diagnostic des tumeurs osseuses.

M. Gangolphe a observé un cas identique, chez un garçon de huit à neuf ans; par une traction combinée il put redresser l'enfant dans un appareil plâtré. Il n'y eut pas de consolidation vraie; l'enfant marche assez bien avec un appareil tuteur à point d'appui ischiatique. Depuis quatre ans il surveille ce malade sans observer de variation dans la tumeur.

M. Vincent a observé de ces fractures insidieuses chez les enfants; il vit 14 fractures successives chez le même sujet. Dans le cas présent, il croit à une fracture avec cal difforme. Il proposerait une incision permettant l'exploration et l'ostéotomie si le diagnostic se confirme.

M. Destot. Dans les tumeurs à myéloplaxes, la tumeur se développe dans la région juxta-épiphysaire et refoule le cartilage de conjugaison dont le sépare une légère bande osseuse; l'épiphyse est déformée, mais non envahie. Ici la tête du fémur est intacte, la masse soufflée occupe le trochanter, une bande épaisse la sépare du cartilage. La radiographie est donc plutôt en faveur d'une fracture.

Dans un cas, sur des radiographies provenant du fils d'un officier qui avait une tumeur de l'humérus, je pensai à un ostéosarcome. Des diagnostics variés furent posés par divers chirurgiens. M. Jaboulay posa celui de syphilis osseuse héréditaire et la suite de l'observation lui donna raison. Dans d'autres cas il s'agit de dyschondroplasie qui joue fort bien le sarcome.

Il faut apprendre à allier les données fournies par tous les modes d'examen clinique à la radiographie pour arriver à la vérité.

M. Vallas pratiquerait l'ostéotomie, car il ne doute pas qu'il s'agisse d'une fracture.

M. Gangolphe fait le même diagnostic, mais ne croit pas à l'utilité d'une ostéotomie.

M. Vincent. Dans le cours de l'opération que pratiqua M. Bérard, celui-ci pourra recueillir utilement quelques débris osseux pour les soumettre au microscope.

Manuel opératoire de la cholécystectomie sous-séreuse.

M. Tixier. Un fait récent m'a montré la possibilité de cette opération.

Chez une femme de cinquante-quatre ans existait, avec des signes gastriques assez confus, une tumeur du volume d'une grosse poire sur le bord droit du muscle grand droit. Après laparotomie médiane, je libère des adhérences péricystiques, je pratique une incision de la séreuse sur le fond de la vésicule et j'essaie le décollement. Mais celui-ci est impossible, la séreuse se déchirant. Je pratique alors une incision sur la partie moyenne et alors le décollement est très facile jusqu'à l'origine du cystique. Incision de la vésicule, extraction d'une dizaine de calculs, cathétérisme du cystique et du cholédoque montrant la voie libre. Alors cholécystectomie et enfouissement sous-séreux de la ligature. Drainage superficiel. Guérison en vingt-neuf jours.

Ce résultat, contrôlé par des recherches cadavériques avec l'assistance de M. Müller, m'a démontré la décollabilité du péritoine facile à partir seulement de la partie moyenne du corps; cela rappelle la disposition du péritoine utérin.

Angiome enkysté de l'orbite.

M. Lagoutte envoie une observation. Il a pratiqué l'énucléation de l'œil, puis l'extirpation de la tumeur du volume d'une mandarine, traversée de part en part par le nerf optique.

Séance du 5 mai 1904. — *Présidence de M. Horand.*

Cal vicieux dystrophique du fémur.

MM. Bérard et Mailland donnent les résultats de l'opération pratiquée sur l'enfant présenté dans la dernière séance. Incision longitudinale, dénudation à la rugine; celle-ci pénètre à chaque instant à travers la coque amincie; on tombe alors dans une cavité vide, sans membrane de revêtement, sans contenu; on dirait un œuf vide. Le périoste est fibreux, sans couche ostéogène. On retire une partie de la coque, on met dans le prolongement l'un de l'autre les deux fragments, le membre est immobilisé dans une attelle plâtrée. Suites opératoires très simples. Il s'agissait donc bien d'une fracture avec travail intense de résorption sans réaction périostique.

M. Vincent est heureux de voir son diagnostic confirmé, mais s'étonne d'une pareille raréfaction qui doit être très rare.

Kyste séro-sanguinolent du cou adhérent à la veine jugulaire interne; résection de la veine.

M. Nové-Josserand rapporte l'observation d'une petite malade de trois ans qui présentait dans la région carotidienne gauche une tumeur du volume d'un gros œuf de poule. L'apparition remontait à l'âge de trois mois.

Intervention le 22 avril. Dissection de la poche qui crève en plusieurs points, laissant échapper un liquide séro-sanguinolent. On reconnaît des adhérences internes avec la veine jugulaire interne dont 3 centimètres doivent être réséqués après ligature. Réunion par première intention sans aucun trouble circulatoire.

M. Vincent. — Certaines de ces tumeurs présentent parfois de grandes difficultés d'extirpation. Chez une fillette atteinte d'une tumeur identique, mais de volume égal à celui de la tête, l'opération provoqua l'ouverture de plusieurs kystes à contenu hématique sirupeux; l'ablation était presque terminée lorsqu'une traction intempestive déchira la veine. Une hémorragie énorme se déclara, la veine fut rapidement liée, mais l'enfant ne put résister à la perte de sang et mourut le lendemain.

J'ai vu chez Ollier que je suppléais une fille de dix-neuf ans avec un gros kyste multiloculaire adhérent de toutes parts, ce qui me fit renoncer à l'extirpation.

M. Tixier. — J'ai opéré l'an passé une tumeur analogue, mais siégeant au niveau du triangle de Scarpa. C'était chez un homme de trente-six ans. J'eus les mêmes difficultés, mais je pus éviter la blessure des vaisseaux. Les suites opératoires furent parfaites. Il s'agissait, d'après l'examen histologique de M. Paviot, d'un lymphangiome.

Cholécystectomie sous-séreuse.

M. Goullioud a fait deux fois la cholécystectomie sous-séreuse; la seconde opération a eu lieu le lendemain de la communication de M. Tixier et lui a permis de vérifier la justesse de ses remarques. Ce ne fut qu'à la fin de la cholécystectomie que le stylet permit de reconnaître un calcul dans le cystique dilaté. Guérison parfaite sans fistule.

Dans sa première opération, il ne trouva pas de calcul et les suites lui ont prouvé qu'il avait eu affaire à une hystérique.

M. Villard discute les indications de la cholécystectomie en général et de la cholécystectomie sous-séreuse en particulier.

La cholécystostomie reste l'opération de choix dans la majorité des cas, en raison de l'infection qui demande un drainage; elle laisse une voie ouverte à l'expulsion tardive des calculs profonds. En outre, la fistule n'est pas à craindre, car elle disparaît toutes les fois que les voies biliaires sont libres (thèse de Boutry, Lyon, 1902). La cholécystectomie sera indiquée en cas de lithiase avec vésicule rétractée, péritonite circonscrite chronique; la vésicule joue le rôle d'un véritable corps étranger infecté. Elle doit être réséquée comme on enlève un appendice ou des annexes chroniquement enflammés.

Dans un cas exceptionnel, il a pratiqué la cholécystectomie en raison du volume de la vésicule qui provoquait de la sténose duodénale par compression.

Enfin, la cholécystectomie sera indiquée dans les fistules muqueuses persistantes de la vésicule après cholécystostomie, par oblitération définitive du cystique et dans les cas de tumeurs hydropiques ou malignes de la vésicule.

Séance du 19 mai 1904. — *Présidence de M. Horand.*

Traitement sanglant de la luxation congénitale de la rotule.

M. Bérard a vu depuis 1899 trois luxations congénitales de la rotule;

deux fois les malades n'en étaient pas incommodés et venaient à l'hôpital pour une autre affection. Le troisième cas, présenté aujourd'hui, concerne une enfant de treize ans, dont les rotules sont luxées en dehors, avec genu valgum des plus nets. Le triceps est peu développé, le vaste externe est prépondérant, les ailerons rotuliens sont relâchés. Il y a des mouvements de latéralité. Au cours de la marche les genoux se croisent à chaque pas, les jambes regardent en dehors. Dès que l'enfant veut marcher vite et surtout monter ou descendre un escalier, elle se sent moins solide, les genoux tendent à se dérober et bientôt sont le siège de vives douleurs. Il y a un peu d'hydarthrose.

L'intervention a compris deux temps : 1° replacer la rotule au-devant des condyles; 2° redresser le genu valgum. Le premier but est atteint par la désinsertion du ligament tricipital trop en dehors qui est réimplanté plus en dedans et par le plissement de l'aileron interne. Il est inutile de creuser une logette dans les condyles, suivant le conseil de Lucas Championnière et de Kirmisson; cette logette existe déjà.

Le redressement du genu valgum est obtenu par l'ostéotomie. Ces interventions ont été pratiquées à trois mois de distance sur un seul côté, le droit. Le résultat est parfait; aussi interviendra-t-on prochainement sur le côté gauche.

M. Vincent félicite M. Bérard du résultat. Il doute cependant de la congénitalité de la lésion; on voit souvent, dans les cas de genu valgum prononcé, la rotule se luxer en dehors. On aurait donc pu se contenter de redresser progressivement le genou par un appareil.

M. Bérard est également partisan du redressement non sanglant du genu valgum dans la première enfance. Mais sa malade avait treize ans, et la congénitalité ne fait pas de doute pour lui. Il en a été ici comme pour les cas de luxation congénitale de la hanche, les parents ne s'aperçoivent de l'infirmité qu'au moment des premiers essais de marche.

Du côté gauche, il commencera le traitement par l'ostéotomie et verra bien si cela suffira à faire rentrer la rotule à sa place.

M. Vincent conseillerait un appareil orthopédique qui, sans immobiliser le genou, soutiendrait la jambe en la replaçant dans l'axe du fémur.

Procédé d'hystérectomie abdominale pour les utérus infectés.

M. Goullioud. — Je vous présente une pièce qui démontre les avantages de mon procédé (Cong. franç. de Chir., 1896). Je lie d'abord par étages les diverses artères (utéro-ovariennes, artères des ligaments ronds, utérines). Quand l'utérus ne tient plus que par le vagin, je pince celui-ci transversalement avec deux pinces coudées placées l'une au-dessous de l'autre et je sectionne le vagin entre les pinces avec le thermocautère coudé. L'utérus est ainsi enlevé sans qu'une goutte de liquide ait pu s'échapper.

Je draine par une mèche introduite par l'abdomen. Je fais l'hémostase de la tranche vaginale en passant par transfixion un fil à la base d'un petit triangle qui répond au bouquet des vaginales de chaque côté du vagin.

Ma dernière intervention, dont je vous présente le résultat, a été faite pour un cancer musculaire de l'utérus infecté.

M. Tixier demande si M. Goullioud est partisan de la ligature des artères hypogastriques comme premier temps de l'hystérectomie, et, d'autre part, si ces cautérisations du vagin n'amènent pas des phénomènes de sphacèle, puis de sténose cicatricielle.

M. Goullioud a lié dans ce cas les hypogastriques pour éviter toute perte de sang chez une anémique; il est d'ailleurs assez partisan de cette ligature rapide et simple. Quant aux cautérisations, elles restent très superficielles.

Rhinoplastie à lambeau frontal modifié et à support ostéo-cartilagineux emprunté à la cloison.

M. Martin fait l'historique des rhinoplasties à lambeau frontal avec supports ostéo-cartilagineux en en rapportant la priorité à Ollier.

Son procédé personnel comprend trois points principaux :

1° L'utilisation de la partie supérieure du contour osseux de l'auvent nasal comme soutien des narines, ainsi que l'a fait Ollier, puis Nélaton.

2° L'utilisation de la cloison pour soutenir le dos du nez, cloison qu'on fait basculer après l'avoir sectionnée de façon convenable, et dont le bord libre vient constituer la sous-cloison, comme dans le procédé de Bardenheuer.

3° La taille d'un lambeau frontal modifié et muni de deux prolongements latéraux sus-sourciliers qui lui donnent plus d'ampleur au niveau de la racine du nez, et évitent les tiraillements qui peuvent se produire à ce niveau au moment de la suture; ces prolongements permettent en outre de suturer exactement la peau et de refermer complètement la plaie frontale.

M. Martin décrit ensuite longuement sa technique et rapporte l'observation d'une malade de M. Gangolphe chez qui il l'appliqua, mais en remplaçant par un support métallique en platine la cloison détruite par un lupus. Le résultat a été très bon, ainsi qu'en témoignent les photographies prises avant et après l'opération.

G. Gayet.

ACADÉMIE DE MÉDECINE.

Présidence de M. Tillaux.

M. F. Terrier présente une note de M. E. Contremoulins sur une *méthode exacte de localisation et de recherche des corps étrangers dans l'organisme par la radioscopie.*

M. F. Raymond fait un rapport sur un travail de M. Darier intitulé : *Action analgésiante et névrosthénique du radium à doses infinitésimales et inoffensives.*

Dans un cas de cancer de la face, le symptôme douleur a disparu. Cette action analgésiante du radium semble être l'apanage de tous les corps

radiants, puisque, dans la plupart des observations de cancer traité par les rayons X, la diminution des phénomènes douloureux est notée comme un résultat assez constant. Il y a là un bénéfice thérapeutique suffisamment important pour mériter d'être pris en considération.

En ce qui concerne les douleurs liées à des névralgies rebelles, l'effet analgésiant du radium a semblé à M. Darier tout aussi caractérisé. Sur ce point cependant, il y a lieu de se montrer très réservé, car les allures des névralgies dites rebelles sont si variées, si capricieuses, le prestige d'une médication nouvelle et aussi impressionante que celle du radium est si considérable, que la bonne foi de l'observateur peut avoir été surprise. Personnellement M. Raymond a traité, par le radium, un cas de névralgie faciale rebelle, ayant résisté à toutes les médications. Le résultat a été négatif. Il en a été de même dans un autre cas de névralgies multiples, faciale, occipitale, intercostales, rebelles également à toute thérapeutique. M. Darier a observé la disparition des attaques dans deux cas de névroses convulsives, à la suite d'applications du radium sur la région temporale. Il a rapporté aussi un cas de pseudo-ataxie neurasthénique, guéri en trois jours. Mais toutes ces guérisons pourraient s'expliquer par une action suggestive. Il faudrait prendre des précautions de technique à cet égard.

M. Raymond a repris avec son chef de laboratoire, M. Zimmern, l'étude de l'action thérapeutique du radium. Chez les malades atteints de *névrose fonctionnelle*, ils n'ont obtenu aucun effet d'applications répétées du radium. Un seul fait paraît devoir être retenu. C'est celui qu'ils ont observé chez *un hystéro-traumatique* avec *hémiplégie gauche totale*. Il leur a suffit de promener quelques minutes le radium enfermé dans son ampoule sur le membre supérieur du côté malade pour voir réapparaître peu à peu la sensibilité de ce côté. Le retour de la sensibilité s'est fait d'une façon graduelle. Chez les *malades atteints d'une affection organique*, les résultats ont été intéressants. Ainsi ils ont été négatifs dans un cas de sclérose en plaques, surtout médullaire, avec troubles paraplégiques, chez une jeune fille de vingt-quatre ans.

Au contraire, chez les tabétiques, les phénomènes douloureux ont cédé, comme par enchantement. Dans ces cas, pour éviter l'action suggestive, toutes les précautions de technique avaient été prises. *Trois tabétiques* seulement ont été ainsi traités; les observations sont donc évidemment insuffisantes quant à leur nombre, pour tirer des conclusions nettes et précises, mais il est d'ores et déjà intéressant de mettre à l'actif du radium une propriété physiologique nouvelle dont les effets paraissent démontrés par la clinique. L'heureuse influence des rayons du radium sur le phénomène douleur, chez les tabétiques, permet l'existence d'une action très énergique et qui semble dévolue aux rayons les plus pénétrants de ce corps. Le produit utilisé est extrêmement radio-actif. Il amène des phlyctènes et des ulcérations cutanées. Mais il n'est pas impossible qu'avec des produits de moindre activité on ne puisse, au moyen de séances plus longues, obtenir des résultats semblables. Il y a là une question de dose que la pratique pourra dans l'avenir préciser d'une manière plus parfaite.

M. Hallopeau lit un travail de M. Bisserié, intitulé : *Deux cas d'épithélioma de la langue traités par la radiothérapie.* Quatre séances de radiothérapie pratiquées, les deux premières à quinze jours d'intervalle, la troisième au bout de vingt-six jours et la quatrième deux semaines après, ont fait disparaître entièrement dans le premier cas, non seulement la tumeur, mais aussi la leucoplasie et l'induration ligneuse du dos de la langue. Dans le second cas, trois séances de radiothérapie ont eu raison non seulement de la tumeur linguale, mais aussi des ganglions sous-maxillaires. La guérison date de trois mois pour le premier fait et de deux mois pour le second.

Dans un cas de *mycosis fongoïde*, quelques séances de radiothérapie ont amené la régression presque complète de toutes les tumeurs.

MM. A. Imbert et L. Imbert communiquent *une observation de carcinose prostato-pelvienne diffuse, à marche aiguë, guérie par la radiothérapie.*

Il a suffi de 18 séances d'une durée de dix minutes chaque, pour provoquer la disparition complète de la tumeur.

La quantité de rayons X administrée à chaque séance était très inférieure aux doses, en quelque sorte massives et espacées, préconisées par quelques-uns.

A aucun moment du traitement il n'y a eu réaction thermique.

Jamais la peau, même dans la région située directement au-dessous de l'ampoule à rayons X, n'a présenté la plus faible rougeur ni la plus légère pigmentation ; il n'y a pas eu davantage d'épilation appréciable.

On peut se demander dans ce cas s'il s'agissait bien en réalité d'un cancer.

Les constatations cliniques étaient en faveur de ce diagnostic.

Cependant les auteurs ont noté l'absence presque complète d'hématurie ; circonstance toutefois assez fréquente dans le cancer de la prostate. Enfin, le diagnostic hésitant entre une prostatite tuberculeuse, ou encore une péricystite est discuté par eux et éliminé.

M. Ch. Monod présente, au nom de M. Du Bouchet et au sien, *une malade atteinte d'épithélioma cutané de la région temporo-frontale, guérie par application des rayons X.* L'examen histologique de l'ulcération avait été préalablement pratiqué. Dès les premières applications, les hémorragies cessèrent. Puis, rapidement, une amélioration se produisit dans l'aspect des parties : un véritable tissu de cicatrice apparut, gagnant de la périphérie au centre et diminuant peu à peu l'étendue de l'ulcération.

Actuellement, trois mois après le début du traitement, la guérison peut être considérée comme *certaine.* En effet, un second examen histologique des tissus malades, en un point où la cicatrisation n'était pas complète, a montré qu'il n'y avait plus « trace ni d'épithélium normal, ni de boyaux épithéliomateux, mais seulement un tissu conjonctif en voie d'organisation fibreuse avec cellule vaso-formative, et vaisseaux capillaires de nouvelle formation. Il y avait, par places, de petites accumulations de cellules embryonnaires, avec, par ci, par là, de grandes cellules irrégulières ou fusiformes ; mais il n'était pas possible d'y reconnaître des cellules dites cancéreuses indiscutables ».

M. Ch. Perier lit une courte note de M. Triboulet, ayant pour titre : *A*

propos de thérapeutique et de prophylaxie anti-cancéreuse dans les campagnes.

On suppose, dit l'auteur, sans pouvoir l'affirmer, la nature contagieuse du cancer et l'on s'efforce d'éviter le contact des matières cancéreuses. Étant donné le nombre des épithéliomas cutanés abandonnés à l'évolution spontanée dans les campagnes, M. Triboulet se demande s'il ne faut pas voir là une des causes importantes de l'accroissement de fréquence du cancer.

D'autre part, le traitement par les rayons de Rœntgen a déjà donné des résultats appréciables en cas de cancer inopérable ; cinq à dix applications de cinq à dix minutes en deux mois ont assuré la réparation d'épithéliomas ulcérés.

Aussi, M. Triboulet a-t-il sollicité l'intervention de l'Académie pour favoriser l'extension de ce mode de traitement dans nos campagnes, à titre thérapeutique et prophylactique. Grâce à certaines machines statiques mobilisables, l'application radiothérapique pourrait se faire de façon régulière et sans difficultés matérielles ni budgétaires, dans les chefs-lieux de canton.

Il lui sera utile de réfuter à l'avance les objections de ceux qui trouveraient plus sûr et moins coûteux de laisser les médecins, bientôt instruits de l'efficacité de la nouvelle méthode, libres d'adresser leurs malades aux confrères de leur choix habitués à la manipulation d'appareils dont ils se servent quotidiennement ; puis cette objection possible que le transport des indigents n'est jamais bien onéreux pour les communes, et que la gratuité entrant habituellement pour une large part dans les frais généraux des médecins, il n'y aurait pas de bien grandes difficultés de leur côté.

C'est en suivant cette voie, déjà tracée pour l'installation de salles d'opérations aseptiques, dans un nombre croissant de petites villes, que M. Triboulet peut espérer atteindre le but philanthropique visé par lui.

M. Ch. Monod présente au nom de M. Lagarde une malade dont celui ci a corrigé *une difformité nasale à l'aide d'une injection de paraffine.* L'opération date de près de deux ans et le bon résultat se maintient.

M. Chauvel lit un rapport sur un mémoire envoyé par M. Lagarde, de Bordeaux, concernant le *traitement de la myopie par l'extraction* du cristallin transparent. Cette opération a été conseillée par Desmonceaux, puis préconisée par Fukala et Vacher (d'Orléans) dans le traitement de la myopie forte ; cette expérience porte sur vingt opérations ayant trait à des malades suivis de deux à huit ans; les opérations plus récentes étant mises de côté, il lui a été possible de se rendre compte des résultats éloignés de l'intervention.

M. Lagrange n'a jamais constaté d'aggravation dans les lésions du fond de l'œil et aucun de ses malades n'a présenté de décollement rétinien; l'opération serait innocente, d'autant plus que jusqu'ici M. Lagrange n'a opéré que des cas graves, de mauvais yeux.

Au-dessous de dix-sept dioptries, il vaut mieux ne pas intervenir, mais, pour les myopies de ce chiffre et les myopies plus fortes, l'extraction du cristallin transparent rend les plus grands services.

Un point tout particulièrement remarquable, c'est l'amélioration de l'acuité visuelle, qui devient souvent double et triple même de ce qu'elle

était avant l'opération. Cette augmentation d'acuité s'explique surtout par les conditions d'optique différentes, dans lesquelles se trouve un œil qui passe de la myopie très forte à l'amétropie ou à l'hypermétropie.

M. P. Reclus apporte le résultat de plus de neuf mois d'observations sur l'*analgésie locale par la stovaïne*. Cette substance, découverte par M. Fourneau, chimiste français, est-elle plus analgésique et moins toxique que la cocaïne? Ce sont les deux questions que M. Reclus a essayé de résoudre.

Peut-être, dit-il, l'insensibilité provoquée par la stovaïne est-elle moins complète, moins massive que celle de la cocaïne; mais il lui serait impossible de l'affirmer, et même son collègue, M. Chaput, qui, lui aussi, expérimente la stovaïne depuis quelques mois, trouve au contraire qu'elle est plus analgésique que la cocaïne. Peut-être aussi la stovaïne aurait-elle une action moins durable et parfois, à la fin d'une opération longue, d'une cure radicale de hernie, quelques-uns des derniers points de suture sont-ils perçus. Mais c'est vraiment une différence infinitésimale, si elle existe, et la vérité est que la stovaïne vaut la cocaïne. C'est là un fait nouveau, d'une importance capitale, car, depuis vingt ans que la cocaïne est entrée dans la thérapeutique chirurgicale, c'est la première fois qu'on présente au public un analgésique local qui la vaille. On a tour à tour prôné la tropacocaïne, l'eucaïne *a*, l'eucaïne *b*, l'anesthésine, le gaïacol. On a tout essayé et toujours on en est revenu à la cocaïne. Ici ce n'est pas le cas; M. Reclus a entrepris ses expériences en octobre 1903, et depuis, par choix délibéré, il a continué à s'en servir.

M. Reclus a cherché à résoudre la seconde question : la stovaïne est-elle moins toxique que la cocaïne?

Avant la stovaïne, du temps de la cocaïne, une cure radicale de hernie se faisait avec 10, 12, souvent 14 centigrammes d'alcaloïde; avec la stovaïne, 14, 16, 18 et même 20 centigrammes sont couramment employés, et les petits troubles physiologiques parfois notés, une légère pâleur de la face, un peu d'anxiété précordiale, sont plus exceptionnels encore qu'avec la cocaïne.

Il dirait même que ces accidents minuscules ne se montrent jamais, si précisément cette semaine il ne les avait observés chez un homme de lettres allemand, particulièrement émotif et ayant des analgésiques locaux une terreur qui n'est dépassée que par celle du chloroforme ou de l'éther. Or, au cours d'une stovaïnisation, il a eu de la pâleur de la face et de l'anxiété précordiale. Mais ces troubles ont été passagers, et l'opération terminée sans douleurs, sans vomissements, le patient était absolument heureux d'avoir été opéré sans anesthésie générale.

M. Reclus injecte donc sans crainte plus de stovaïne qu'il n'injectait de cocaïne, et il ose des opérations qu'il n'aurait pas faites autrefois. C'est ainsi que, chez la même personne, et en une seule séance, il a enlevé quatre paquets variqueux volumineux sur la cuisse et la jambe gauches, la cuisse et la jambe droites de la cuisinière d'un de ses collègues, et la patiente supporta cette quadruple opération sans douleur et sans le moindre trouble physiologique. Il opère de plus grosses hernies ombilicales chez des

femmes plus grasses, de plus grosses tumeurs sont enlevées. Mais il n'a pas ajouté de nouvelles opérations à celles qu'il pratiquait jusque-là sous l'analgésie localisée.

Et le domaine de la stovaïne, comme celui de la cocaïne, lui paraît être les tumeurs circonscrites, cutanées et sous-cutanées, les lupus, les lipomes, les fibromes, les cancroïdes, les extirpations des phalanges, des orteils et des doigts, les ongles incarnés, les panaris, les abcès, puis les gastrostomies, les anus artificiels, les hernies ombilicales, inguinales et crurales, étranglées ou non étranglées, les hémorroïdes, les dilatations anales, les hydrocèles, les varicocèles, les castrations, les laparotomies pour kyste ovarique non adhérent, puis les péritonites tuberculeuses, les empyèmes avec ou sans résections costales. Dans son service d'hôpital, les deux tiers de la chirurgie se font avec la stovaïne.

Il lui reste à examiner quelques détails. La stovaïne est vaso-dilatatrice au lieu d'être vaso-constrictive comme la cocaïne. Il y a, de ce fait, de avantages et des inconvénients. L'inconvénient, bien véniel il est vrai, est que les vaisseaux ouverts versent sur le champ opératoire une nappe sanguine qui le voile. On n'a guère à en souffrir, et c'est pour mémoire qu'il signale ce fait. Il existe un autre inconvénient minuscule : le bourrelet que soulève sur le derme l'injection intra-dermique traçante de cocaïne est d'un blanc livide qui tranche nettement sur la peau et dirige le bistouri. Le bourrelet de la stovaïne est un peu moins visible. Néanmoins, au début, il est blanc aussi par la compression exercée sur les vaisseaux par le liquide injecté. Et puis lorsque cette pression cesse et que les vaisseaux se dilatent, la rougeur du tracé est plus marquée que la rougeur de la peau voisine. Le léger inconvénient signalé est plus théorique que réel.

Ces deux légers inconvénients sont plus que compensés par la vaso-dilatation des vaisseaux cérébraux. La vaso-constriction de la cocaïne nécessite impérieusement le décubitus horizontal. On ne saurait opérer les malades assis, et c'est une des lois, un des commandements les plus nécessaires de la technique. Peut-être, avec la stovaïne, pourra-t-on opérer avec les malades assis, au grand bénéfice des opérations dans la bouche et sur la tête. Un certain nombre d'observations lui paraissent légitimer cette espérance. Mais il n'a pas encore une assez grande pratique pour oser le proclamer, et, jusqu'à plus ample informé, il lui paraît bon de considérer la position horizontale comme la meilleure pour les opérations où la cocaïne et la stovaïne sont l'analgésique employé.

On pourrait ajouter que la stovaïne, substance obtenue par synthèse, est d'un prix de revient moins considérable et sera livrée à meilleur prix par le commerce, ce qui n'est pas à dédaigner. On ne sera plus tributaire des rares pays où le cocalier peut croître. Mais un argument bien supérieur, c'est que la stovaïne, substance vierge encore de tout méfait, n'a pas à traîner derrière elle le martyrologe qui alourdit la marche de la cocaïne et l'empêche de prendre son essor. La pauvre cocaïne, livrée à des empiriques ignorants et téméraires, a semé sa route d'une vingtaine de cadavres. La stovaïne, plus heureuse, hérite de la technique de sa devancière et

trouve à sa naissance un manuel opératoire d'une rigoureuse précision, qui la garantit contre les castastrophes. Aussi M. Reclus pense-t-il que, désormais, elle se substituera de plus en plus à la cocaïne, comme analgésique local.

M. Pouchet, de concert avec son préparateur, M. Chevalier, a, lui aussi, expérimenté la stovaïne. *L'étude pharmacodynamique* qu'ils en ont faite les a conduits aux conclusions suivantes :

1° La stovaïne peut être classée dans le groupe des analgésiques locaux, et elle possède, en outre, à faible dose, des propriétés antithermiques manifestes.

2° Elle possède une action analogue à celle de la cocaïne; elle abolit les propriétés vitales des cellules avec lesquelles elle vient en contact et agit comme poison du système nerveux central.

3° La toxicité beaucoup plus faible que celle de la cocaïne, son action tonique sur le cœur, son pouvoir analgésique considérable, ses propriétés antiseptiques, en font un médicament auquel on peut prédire un bel avenir au point de vue thérapeutique.

A l'appui de ces conclusions, M. Pouchet montre un certain nombre de tracés de tension sanguine chez le chien, de cœur et de muscle chez la grenouille et le lapin, qui démontrent l'exactitude des interprétations précédentes.

M. H. Huchard a fait depuis deux mois, avec son interne, M. Mougeot, quelques essais sur les applications médicales du nouvel anesthésique local, la stovaïne. Des observations encore très peu nombreuses qu'ils ont pu recueillir, ils peuvent conclure de la façon suivante :

1° La stovaïne donne de bons résultats, comme analgésique local, soit qu'on l'injecte sur le trajet d'un nerf douloureux, surtout d'un nerf intercostal, soit en injection épidurale.

2° Elle a été d'une efficacité fort douteuse pour la sédation de la douleur à distance par injection dans le tissu cellulaire sous-cutané, ce qui se comprend puisqu'il ne s'agit pas d'un anesthésique général.

3° Avec cette substance, il y a *absence totale* du moindre signe d'intoxication. Sur les 15 injections faites, à des doses de 1, 2 et 3 centigrammes, aucune n'a été suivie du moindre malaise, du plus petit phénomène d'intolérance.

Les malades, interrogés avec soin sur ce sujet, ont été unanimes à déclarer, de la façon la plus catégorique, qu'ils n'avaient pas ressenti la moindre céphalalgie, la moindre nausée, le plus petit soupçon de vertige ou d'éblouissement. Aux premiers essais, les malades gardaient la position horizontale pendant une demi-heure au moins; puis, en raison de l'innocuité absolue de la médication, on les a laissés se lever immédiatement après, sans aucun inconvénient.

M. Pouchet fait remarquer que les observations de M. Huchard concordent absolument avec les résultats expérimentaux qu'il vient de communiquer.

M. Témoin (de Bourges) emploie depuis de nombreuses années comme anes-

thésique un chloroforme additionné de 4 0/00 de soufre. Ainsi modifié, le chloroforme se conserve fort bien à l'air et à la lumière, sans que ses propriétés chirurgicales soient altérées.

M. Lancereaux revient sur *le traitement des anévrismes des gros vaisseaux par les injections de solutions chloruro-sodiques de gélatine*. En injectant la solution de gélatine dans la fesse, on a comme premier résultat, dans les cas d'anévrismes des gros vaisseaux, une diminution ou même une cessation complète de la douleur. L'anévrisme durcit et diminue peu à peu de volume.

Après l'exposé de ses observations, l'auteur se croit autorisé à tirer les conclusions suivantes :

1° La méthode des injections gélatinées appliquée au traitement des anévrismes de l'aorte n'est nullement dangereuse si on a le soin de se servir de solutions de gélatine de bonne qualité et bien stérilisées.

2° Ces injections ont la propriété de favoriser la coagulation du sang dans le sac anévrismal et, de cette façon, elles contribuent à la cure des anévrismes si redoutables des gros vaisseaux.

3° Les accidents tétaniques ou autres, constatés à la suite de l'application de cette méthode, ont toujours été l'effet : ou bien de l'emploi de solutions de gélatine de mauvaise qualité, ou bien d'une stérilisation insuffisante des solutions usitées.

M. F. Reynier a considérablement amélioré un anévrisme artério-veineux du sinus caverneux par cette méthode. Malheureusement, son malade était un cérébral, un agité qui, se croyant complètement guéri, quitta l'hôpital. Il faut être sûr de la bonne préparation du sérum gélatiné, pour éviter tout accident.

M. E. Gley déclare qu'il veut bien admettre la réalité de l'action coagulante de la gélatine, bien qu'on ne la constate pas expérimentalement chez les animaux, soit à la suite d'injections sous-cutanées, soit à la suite d'injections intra-veineuses. Tout au plus, dans ce dernier cas, se produit-elle passagèrement.

A la suite d'expériences publiées en 1903, M. Gley expliquait la propriété coagulante de la gélatine par la présence, dans cette dernière, d'une très petite quantité de chlorure de calcium. C'est précisément la très minime quantité de chlorure de calcium qui donne à la gélatine son pouvoir de coagulation. Si cette quantité de sel était plus considérable, ce pouvoir n'existerait plus, conformément à ce qui se produit pour les ferments coagulants du lait.

M. Gley propose de faire sur les malades les expériences suivantes : d'une part, étudier l'effet d'injections de chlorure de calcium ; d'autre part, étudier l'effet d'injections de gélatine décalcifiée. Les résultats de ces expériences montreront ce qui revient à la gélatine et au chlorure de calcium dans la coagulation sanguine.

Il est facile de se rendre compte que la gélatine, si l'on était amené à lui restituer un pouvoir coagulant propre, ne saurait être considérée comme une substance coagulante *directe*, agissant directement sur un des

facteurs de la coagulation, mais comme une substance coagulante *indirecte.*

M. J.-L. Championnière lit un mémoire qui a pour titre : *Étiologie de l'appendicite. Grippe et alimentation carnée.*

Beaucoup des incertitudes et des divergences d'opinion sur l'appendicite tiennent, dit-il, à ce qu'elle est réellement non pas une maladie ancienne, mais *une maladie nouvelle.*

La typhlite ou la colique de miserere d'autrefois étaient des maladies rares, tandis que l'appendicite est fréquente.

Elle paraît en certaines régions, en certaines familles. Elle suit la grippe et elle coïncide avec une fréquence infiniment plus considérable avec les infections intestinales.

La grippe paraît bien être le point de départ de l'appendicite. Mais, même due à la grippe, elle se développe à peu près uniquement dans les pays où on use et on abuse de l'alimention carnée. Elle est toujours plus grave surtout chez ceux qui en abusent.

Quand l'appendicite existe, un seul remède en débarrasse : l'opération. Mais on pourrait la prévenir par le régime semi-végétarien et par le retour à l'usage périodique de la purgation.

Il est possible qu'une tendance analogue aux infections intestinales ait existé autrefois et que les abus de la purgation et des lavements dans la médecine ancienne aient eu cette origine très légitime.

L'enquête à laquelle il s'est livré a d'abord établi la rareté des accidents qui peuvent se rapporter à l'appendicite, avant l'apparition de la grippe. (Observations venues d'Australie, du centre de la France, du Midi.)

Apparition de l'appendicite après la grippe, constatée dans les observations générales et dans les cas particuliers.

Mais, après la grippe, là où elle apparaît en masse, c'est sur les mangeurs de viande.

A Porto-Rico, elle n'est pas observée dans la population végétarienne, mais chez les envahisseurs américains mangeurs de viande.

En France, rareté générale ou absence totale de l'appendicite dans les populations végétariennes. Multiplication de l'appendicite à mesure qu'augmente l'usage de la viande. Observations en Bretagne, dans les populations des montagnes, au centre de la France, etc.

En Roumanie, statistique des plus curieuses, montrant un cas sur 22 000 malades (population végétarienne), un cas sur 221 malades (population carnivore).

Mêmes observations en France, en Belgique, en Algérie, au Tonkin, en Nouvelle-Calédonie.

Dans les prisons, dans les couvents, et dans toutes les agglomérations toujours soumises à la grippe, là où le régime est à peu près uniquement végétarien, on ne constate pour ainsi dire pas d'appendicite.

Les faits qu'il vient d'énumérer lui ont paru très topiques. Sans doute, ils laissent matière à discussion.

Mais ils autorisent, jusqu'à nouvel ordre, deux conclusions pratiques dont on ne saurait méconnaître l'importance?

1° L'appendicite n'est pas une maladie rendue obligatoire par la *constitution anatomique*. La présence de corps étrangers dans l'appendice n'est pas suffisante pour rendre compte du mécanisme de son inflammation. Elle s'est développée à une époque récente. Elle paraît avoir trouvé son origine première dans la grippe.

2° Le régime alimentaire carné joue un rôle considérable dans son développement, et la modification de ce régime est avant tout indiquée pour la prophylaxie du mal, dont pourraient se garantir ainsi même ceux qui ont été atteints par la grippe.

En cas de conservation du régime alimentaire général par la viande, les intermittences dans ce régime, par une alimentation passagère semi-végétarienne, sont un excellent palliatif.

Enfin, la purgation est le grand remède préventif contre le développement et la propagation de toutes les infections alimentaires et, la constitution médicale actuelle étant donnée, devrait être au premier rang des préventifs de l'appendicite.

M. J.-L. Championnière lit un rapport sur un travail de M. Marchais, intitulé : *Le mouvement méthodique dans le traitement des phlébites et des varices. Traitement des varices par la marche.*

M. Marchais est d'avis que la plupart des accidents observés chez les variqueux (fatigue, œdème, douleurs, ulcérations) sont dus à la périphlébite causée et développée de plus en plus par l'hypertension veineuse. Donc si on accélère cette circulation, ces phénomènes disparaissent et même, si les varices sont récentes, elles guérissent. La marche réglée, suivant une discipline appropriée, exerce sur le cours du sang une influence très favorable. Mais, comme les malades se fatiguent vite, parce qu'ils ont de l'œdème et de l'atrophie musculaire, si on fait disparaître ces lésions par le massage, ils pourront marcher d'un bon pas une à trois heures par jour et obtenir les effets salutaires indiqués plus haut. M. Marchais rapporte 22 observations confirmatives.

En somme, sa méthode consiste surtout à masser un peu, puis à faire marcher les variqueux. Elle repose sur cette observation bien ancienne que la marche est plutôt favorable à la circulation dans les veines saines ou altérées, tandis que la station debout ralentit et empêche en quelque sorte la circulation veineuse.

Comme préliminaires de son traitement, M. Marchais interdit au variqueux de rester debout immobile. La station debout aggrave les difficultés de circulation veineuse. Il interdit les bas élastiques. Ceux-ci favorisent le défaut de résistance de la paroi vasculaire. Il interdit les bains chauds. Ceux-ci congestionnant sans cesse les membres inférieurs, ne sauraient qu'être nuisibles à une circulation veineuse déjà défectueuse. L'hydrothérapie froide est au contraire indiquée.

Les éléments du traitement sont : un massage préalable. Ce massage

sera la préparation au traitement ; il sera fait de quinze à trente jours de suite au début. C'est une sorte de mise en train destinée à faire tomber les œdèmes, à donner un peu de ton aux muscles et aux vaisseaux. Ce traitement préalable va faire tomber la sensibilité du membre. Là où l'infiltration est disparue, la douleur pendant la marche va disparaître. Le muscle massé va prendre assez de force pour répondre à l'excitation qu'on va lui demander pour la marche rapide.

En ce qui concerne l'exercice proprement dit, qui devra être l'élément thérapeutique, la marche rapide doit être conseillée. Le repos que l'on conseille aux variqueux n'est bon que s'il prend ce repos dans la position horizontale. Le repos qu'il prend en restant debout ou en marchant lentement lui est toujours préjudiciable. Dans la marche rapide, les contractions brusques des muscles favoriseront la circulation veineuse. Or, au début, il y aura quelque peine à obtenir une marche à laquelle le sujet se fera très bien progressivement. Pour être efficace, la marche doit être faite à une allure minima de 100 pas à la minute qui sera arrêtée dès les symptômes de la fatigue. Pour ne pas être envahi par cette fatigue, il fractionnera en autant de parts qu'il voudra une marche qui doit être de une heure d'abord, de une heure et demie, puis de deux heures, puis il pourra la porter plus loin encore. Si, au cours du traitement, il y a des douleurs, une fatigue extrême ou trop de tendance à l'œdème, il faut recourir au massage, puis revenir à la marche rapide. L'ensemble de ce traitement a donné à M. Marchais des résultats favorables.

M. Hallopeau n'oserait conseiller ni le mouvement, ni le massage dans les cas de phlébites, surtout s'il s'agit de personnes âgées ou cachectiques. Il a vu dans sa clientèle privée trois femmes succomber à des embolies ; or, chez toutes les trois, c'est après un mouvement que la mort subite est survenue. Récemment un médecin de Bagnoles de l'Orne atteint de phlébite est mort subitement à la suite d'un massage léger, d'un simple effleurerement.

M. Péraire.

BIBLIOGRAPHIE

Traité médico-chirurgical de Gynécologie; par **Labadie-Lagrave** et **Legueu**. — 3e édition, avec 378 fig., noir et couleurs, F. Alcan, Paris 1904.

L'ouvrage de Labadie-Lagrave et Legueu a atteint en quelques années sa troisième édition, ce qui témoigne assez de son légitime succès. Le livre actuel n'est pas une simple réimpression de l'édition précédente; de nombreuses modifications ont été introduites et de nouveaux chapitres ajoutés. On peut dire que l'ouvrage actuel est absolument au courant des derniers progrès de la gynécologie; de même de nouvelles figures ont été intercalées dans le texte et cette troisième édition mérite d'être entre les mains de tous les médecins.

P. Lecène.

Anatomie und Mechanismus der Skoliose; **von Nicoladoni**, *Bibliotheca medica : chirurgie*; Heft. 5. — Nägele, Stuttgart, 1904.

Ce fascicule de la *Bibliotheca medica* publiée, pour la partie chirurgicale, sous la direction de Kocher, König et Mikulicz, comprend l'étude de l'anatomie et du mécanisme de la scoliose par feu Nicoladoni; l'ouvrage est orné de très nombreuses planches, reproduction de coupes de vertèbres, qui facilitent singulièrement la compréhension du texte. Ce livre mérite d'être lu par tous ceux que la question intéresse.

P. Lecène.

Die akute, nicht eitrige thyreoïditis; von. **F. de Quervain**. — Fischer, Iena, 1904.

Ce petit volume est un tirage à part des « Mitteilungen aus dem Grenzgebiet der Medicin und Chirurgie ». De Quervain y traite complètement l'étude d'une forme très intéressante et peu connue encore en France d'inflammation aiguë non suppurée de la glande thyroïde; l'ouvrage comprend deux parties, l'une clinique avec plusieurs observations inédites et l'exposé des faits antérieurement connus, l'autre expérimentale, où l'auteur a recherché le rôle souvent important que jouait la glande thyroïde dans les infections et intoxications aiguës. L'ouvrage se termine par une série de planches, reproductions de photographies histologiques d'une netteté parfaite, qui aident grandement à la compréhension du texte; nous ne sau-

rions trop recommander la lecture de ce livre, vu la nouveauté et l'intérêt de la question, qui y est magistralement traitée.

P. Lecène.

Traitement chirurgical des néphrites; par **A. Pousson.** — *Actualités médicales*, J.-B. Baillière, 1904.

Ce petit livre est tout d'actualité : le traitement chirurgical des néphrites tant aiguës que chroniques, est en effet une question à l'ordre du jour. Pousson, qui fut l'un des premiers à proposer et à pratiquer le traitement chirurgical des néphrites en France, était plus que personne désigné pour écrire ce livre. L'auteur expose très complètement et très clairement l'état actuel de la question et montre, par plusieurs observations, quels sont les résultats que l'on peut actuellement espérer de ce mode de traitement des néphrites.

Tous les chirurgiens (nous devrions dire tous les médecins surtout) devront lire ce livre et ils verront que, là encore, la chirurgie moderne est en train de conquérir un nouveau domaine.

P. Lecène.

Blood-pressure in surgery; by **George W. Cribe.** — Lippincott, Philadelphie, 1903.

Cet ouvrage comprend l'étude physiologique et clinique de la pression sanguine; les recherches physiologiques de l'auteur sont très complètes et de nombreux schémas et tracés en rendent la lecture très facile. Au point de vue clinique, les recherches de G. Cribe ont surtout porté sur le collapsus et le choc post-opératoires : à l'aide de ses études physiologiques expérimentales antérieures, l'auteur explique la production du choc et du collapsus et propose, pour traiter ces graves complications, les moyens qui lui semblent les plus rationnels. L'ensemble du livre est intéressant et mérite d'être lu.

P. Lecène.

Handbuch der Urologie; von **A. von Frisch** und **O. Zuckerkandl.** — Erster Band, A. Holder, Wien, 1904.

Ce premier volume de l'ouvrage de von Frisch et O. Zuckerkandl, qui en comprendra trois, mérite de fixer l'attention des chirurgiens. L'ouvrage est orné de nombreuses figures, pour la plupart originales, et la bibliographie qui accompagne chaque article est très complète et très soignée.

Ce premier tome comprend toutes les généralités de l'urologie : nous y trouvons une introduction anatomique par E. Zuckerkandl (p. 1 à 117), la physiologie de la sécrétion et de l'excrétion urinaires par Koeppe (p. 117 à

208), la physiologie de l'appareil génital mâle, par Exner (p. 208 à 266), l'examen chimique de l'urine par Mauthner (p. 266 à 385), la bactériologie des voies urinaires à l'état normal et pathologique, par R. Kraus (p. 385 à 510), l'asepsie en urologie, par O. Zuckerkandl (p. 510 à 537), l'examen clinique de l'appareil urinaire, par von Frisch (p. 537 à 689), enfin, la séméiologie générale en urologie, par O. Zuckerkandl (p. 689 à 777). Tous ces articles sont au courant des dernières recherches et l'ensemble de l'ouvrage est du plus haut intérêt pour tous ceux qui s'occupent de voies urinaires.

P. Lecène.

Traité de l'anesthésie générale et locale; par le prof. **L. Dumont**, de Berne. Édition française par le Dr F. Cathelin, de Paris. — 1 vol. in-8°, J. Baillière et fils, éditeurs, Paris, 1904.

La question des anesthésiques est toujours d'actualité, et bien que de nombreux travaux aient déjà été écrits sur ce sujet, il a paru opportun à MM. Dumont et Cathelin de présenter dans leur ensemble les diverses méthodes d'anesthésie générale et locale ayant fait leurs preuves et d'offrir au médecin un guide précieux.

Ils ont divisé leur ouvrage en quatre chapitres.

Dans le premier, ils font un historique très complet de la question.

Le second chapitre traite de l'anesthésie générale et des principaux anesthésiques employés.

Le troisième est consacré à l'anesthésie médullaire et le quatrième à l'anesthésie locale.

Toutes les méthodes sont passées en revue, tous les produits, tous les appareils sont présentés au lecteur avec des figures fort bien faites.

C'est une véritable revue de tout ce qui se rapporte à l'anesthésie depuis ses débuts jusqu'à nos jours.

C'est en un mot un ouvrage très complet, qu'il est utile de lire et de connaître.

Boureau.

L'anesthésie et les anesthésiques usuels; par le Dr **Rieu-Villeneuve**. — 1 vol. in-12, Maloine, éditeur, 1904.

Dans cet ouvrage, l'auteur n'a pas voulu écrire un livre nouveau sur l'anesthésie. Il étudie simplement les principaux anesthésiques employés aujourd'hui, après avoir fait un historique très intéressant et très juste de la question.

Il passe successivement en revue l'anesthésie locale, le bromure et le chlorure d'éthyle, le protoxyde d'azote, la cocaïne, l'éther et le chloroforme.

Il ne conseille ni ne déconseille l'un ou l'autre, persuadé que l'éther et le chloroforme auront toujours leurs défenseurs passionnés. Il résume en

quelques pages la si brillante discussion sur l'anesthésie de l'Académie de Médecine en 1902.

Tout ce petit travail est gai, spirituel, amusant à lire et bien écrit.

BOUREAU.

MANUEL D'ORTHOPÉDIE VERTÉBRALE; par le Dr **A. Chipault**. — Paris, Maloine, éditeur, 1904.

Dans une première partie, l'auteur étudie l'anatomie et la physiologie orthopédique du rachis.

Dans une deuxième partie, il élimine un certain nombre de déformations non orthopédiques (par exemple, hypertrophies apophysaires localisées, rachis hystérique).

Dans une troisième partie, il passe successivement en revue : les traumatismes vertébraux, la tuberculose vertébrale, la scoliose des adolescents, les déviations vertébrales, rachitiques, rhumatismales ou symptomatiques.

Ce petit livre, clairement exposé, sera consulté avec fruit par les praticiens qui, peut-être, regretteront l'absence de figures.

CH. DUJARIER.

LA TORSION DU CORDON SPERMATIQUE ET L'INFARCTUS HÉMORRAGIQUE DU TESTICULE; par le Dr **André Lapointe**. — Maloine, Paris, 1904.

C'est une brochure de 180 pages, où les accidents de la torsion du cordon spermatique et de l'infarctus hémorragique du testicule sont décrits d'après trente-six observations puisées dans les publications françaises et étrangères.

Dans ce travail, très intéressant, l'auteur a repris dans son ensemble l'histoire de la torsion du cordon spermatique et, après en avoir étudié le mécanisme, les lésions, les symptômes et le diagnostic, il donne son appréciation sur les moyens thérapeutiques auxquels il convient de recourir pour la traiter.

Il termine en rapportant toutes les observations dont il s'est servi et avec toutes les indications bibliographiques désirables.

P. ALGLAVE.

JOURNAUX RUSSES

РУССКІЙ ХИРУРГИЧЕСКІЙ АРХИВЪ.

ARCHIVES RUSSES DE CHIRURGIE

ARTICLES CHIRURGICAUX

Première livraison, 1903.

I. — M.-O. Hohlbeck. — *Quelques observations sur la chirurgie de guerre.*

II. — M.-M. Krioukoff. — *Contribution à l'étude de la cystocèle crurale.*

III. — M.-V. Baïkoff. — *Sur quelques difficultés au cours de l'herniotomie dans les cas invétérés.*

IV. — M.-V. Baïkoff. — *Néoplasme du foie. Laparotomie.*

V. — M.-V. Rasoumovsky. — *Sur le traitement chirurgical des rétrécissements de l'intestin grêle.*

VI. — M.-V. Wassilieff. — *De l'influence de la résection du canal séminifère sur le tonus du sphincter vésical.*

VII. — M.-C. Smirnoff. — *Un cas d'embolie de l'artère pulmonaire au cours des fractures des deux membres inférieurs.*

VIII. — M.-S. Firschtenberg. — *Sur les indications de l'uréthrotomie interne dans le rétrécissement de l'urètre.*

Deuxième livraison, 1903.

IX. — V.-N. Tonkoff. — *Deux cas d'anomalie des reins.*

X. — I.-K. Spirjarny. — *Contribution à l'étude de la trépanation au cours de l'épilepsie traumatique.*

XI. — C.-P. Serapine. — *Sur les tumeurs mixtes du palais.*

XII. — S.-P. Fedoroff. — *Contribution à l'étude de la chirurgie de l'estomac.*

XIII. — N.-M. Terenchenkoff et S.-P. Fedoroff. — *Sur quelques cas de hernies rares.*

XIV. — Th.-C. Weber. — *Les tératomes (embryomes) des testicules.*

XV. — G.-A. Goutcharoff. — *Statistique des lithotomies faites à l'hôpital de Zemstvo du gouvernement de Voronège.*

Troisième livraison, 1903.

XVI. — C.-S. Jatzouta. — *Deux cas d'absence d'épitrochlée humérale, avec développement des os sésamoïdes dans les ligaments du coude dans l'un de ces cas.*

XVII. — N.-M. Terechenkoff. — *De l'ictère post-opératoire.*

XVIII. — A.-I. Grekoff. — *Un cas de fracture de l'orbite avec lésion de la substance cérébrale.*

XIX. — S.-P. Fedoroff. — *Contribution à l'étude de la chirurgie de l'estomac* (fin).

XX. — G.-A. Kolossoff. — *Un cas de coexistence de la vessie à deux cavités séparées avec l'uretère double.*

XXI. — B.-E. Gerschuny. — *Sur le traitement chirurgical de l'éléphantiasis.*

XXII. — V.-V. Sender. — *Quelques remarques pratiques sur le traitement des fractures des membres inférieurs.*

Quatrième livraison, 1903.

XXIII. — N. Villiaminoff. — *Syphilis en chirurgie.*

XXIV. — A. Voïnitch-Sianogenski. — *Chirurgie du médiastin postérieur.*

XXV. — W. Dobromyssloff. — *Sur la résection de la portion thoracique de l'œsophage par la voie pleurale.*

XXVI. — L. Mandelberg. — *Résection partielle de l'œsophage avec formation préalable de fistule; œsophagoplastie.*

XXVII. — L. Stoukkey. — *Bouton de Murphy et ses modifications.*

XXVIII. — S. Goldberg. — *Essai de l'application des rayons de Becquerel au traitement de l'ulcère rongeant.*

Cinquième livraison, 1903.

XXIX. — M. Dieterichs. — *Sur les phénomènes provoqués dans l'organisme animal par les vastes brûlures et leur traitement.*

XXX. — W. Voskressenski. — *Sur les procédés de l'incision de l'antre d'Highmore.*

XXXI. — W. Oppel. — *Contribution à l'étude des tumeurs tuberculeuses du cæcum.*

XXXII. — S. Petroulissé. — *Quelques modifications dans l'opération de la cure radicale des hernies.*

XXXIII. — S. Samokhotski. — *Sutures à plusieurs plans sans fils perdus dans les opérations de la cure radicale des hernies.*

XXXIV. — S. Fedoroff. — *Sur les interventions chirurgicales pour les tumeurs de la vessie.*

XXXV. — G. Kolossoff. — *Contribution à l'étude des néoplasmes (cancer en particulier) de la vessie.*

XXXVI. — B. Kadygroboff. — *Les endothéliomes des ovaires au point de vue anatomo-pathologique et clinique.*

Sixième livraison, 1903.

XXXVII. — W. Barth. — *Un cas de névrite ascendante après une plaie contuse; élongation du nerf.*

XXXVIII. — N. Sakhanski. — *Contribution à l'étude des pyémies consécutives aux otites.*

XXXIX. — B. Kozlowski. — *Deux cas de tumeurs embryonnaires de l'ombilic.*

XL. — A. Arapoff. — *Spondylite au cours de la fièvre typhoïde.*

XLI. — E. Gueïking. — *De l'ostéomyélite aiguë primitive du sacrum.*

XLII. — C. Serapine. — *Sur l'amputation interscapulo-thoracique pour tumeurs malignes de l'omoplate.*

XLIII. — C. Niedzielski. — *De l'amputation dite interscapulo-thoracique, ses indications, procédés et résultats. Étude clinique.*

РУССКІЙ ВРАЧЪ.

ROUSSKY VRATCH

Année 1903

ARTICLES CHIRURGICAUX

N° **1.** — V.-C. Grouzdef. — *Laparocœliotomie.*

N° **2.** — *id.* *id.*

N° **2.** — V.-C. Michlachewsky. — *De la ligature de la carotide primitive dans la région du maxillaire inférieur.*

N° **3.** — A.-A. Bobroff. — *Des moyens employés pour combattre la tuberculose chirurgicale.*

N° **3.** — I.-I. Gregoff. — *Traitement des fistules stercorales. Exclusion de l'intestin et ses résultats.*

N° **6.** — A.-A. Fedoroff (*in* Clinique du Pr Bobroff). — *De la section des gros troncs nerveux dans l'ablation des tumeurs du cou.*

N° **7.** — V.-N. Orloff (*in* Clinique du Pr Lebedieff). — *De la technique utilisée pour l'opération césarienne.*

N° **9.** — V.-N. Génatza (*in* Clinique du Pr Ratimoff). — *De l'hérédité dans le cancer.*

N° **15.** — N.-F. Lejaieff (*in* Clinique du Pr Bobroff). — *Un cas d'entérostomie pour calculs de l'intestin.*

N° **18.** — K.-I. Soussloff. — *De la ligature de l'artère cubitale dans le tiers inférieur de l'avant-bras.*

N° **20.** — V.-N. Tonkoff. — *Des veines du pancréas.*

N° **21.** — E.-A. Guindès. — *De la cryoscopie dans l'examen de l'urine chez les enfants.*

N° **24.** — V.-L. Janowski. — *Du rein mobile.*

N° **25.** — V.-L. Janowski. — *Du rein mobile* (fin).

N° **26.** — V.-V. Rosanoff. — *Suture de la vessie* (24 cas de lithotritie).

N° **31.** — V.-N. Orloff. — *Traitement par le protargol de la blennorrhagie du col et du corps de l'utérus.*

N° **33.** — P.-S. Tentchinsky. — *De la cure radicale des varices des membres inférieurs par le procédé Troianoff-Trendelenburg.*

N° **34.** — N.-N. Vesselosoroff. — *Du traitement chirurgical dans les fractures de la rotule.*

N° **34.** — I.-A. Michalsky. — *De la cure radicale des varices des membres inférieurs par le procédé Troianoff-Trendelenburg.*

N° **35.** — M.-A. Straouch. — *Nouveau procédé opératoire pour cancer de l'utérus (basé sur 20 cas de laparotomie).*

N° **38.** — A.-N. Zimine (*in* Clinique de Pr Rogowitz). — *Deux cas de rupture de cicatrice après laparotomie.*

N° **39.** — V.-K. Finkelstein. — *De l'intervention chirurgicale dans les plaies de l'abdomen par armes à feu.*

N° **40.** — N.-M. Volkowitz. — *De la chirurgie considérée comme une science et comme un art.*

N° **40.** — N.-M. Porochine. — *Des fibromes de la paroi de l'abdomen.*

N° **41.** — K.-I. Soussloff. — *Du trajet sous-cutané de l'artère humérale à la région moyenne de l'avant-bras.*

N° **41.** — A.-B. Zeldovitch. — *Déchirures intra-péritonéales de la vessie.*

N° **42.** — A.-B. Zeldovitch. — *Déchirures intra-péritonéales de la vessie* (fin).

N° **43.** — G.-I. Olechno. — *Un cas de grossesse extra-utérine.*

N° **43.** — B.-F. Scheftel. — *De l'importance de la cystoscopie et du cathétérisme des uretères en général, et de la chirurgie des reins en particulier au moyen de l'urétéroscope Nitze.*

N° **44.** — B.-G. Scheftel. — *Idem* (fin).

N° **45.** — E.-A. Guenkine. — *Ankylose artificielle dans un cas d'articulation scapulo-humérale excessivement mobile.*

N° **46.** — V.-P. Guérassimovitch. — *Des hématémèses au cours de la péritonite.*

N° **47.** — I.-I. Kozlowsky. — *De ce dont on a besoin pour la fixation du grand épiploon à la paroi antérieure de l'abdomen.*

N° **48.** — V.-V. Diakonoff. — *Du cancer primitif du vagin, et de son mode d'inoculation.*

N° **48.** — V.-V. Kozlowsky. — *De ce dont on a besoin pour la fixation du grand épiploon à la paroi antérieure de l'abdomen* (fin).

N° **49.** — B.-N. Choltzoff. — *De la sténose cicatricielle de l'intestin grêle.*

NÉCROLOGIE

Le Prof. GAYET de (Lyon).

Le 19 juillet dernier est mort, des suites d'un accident de voiture, le professeur de clinique ophtalmologique de la Faculté de Lyon.

Gayet (Charles-Jules-Alphonse) était né à Saint-Genis-Laval (Rhône) le 19 mai 1833. Il fit ses études médicales à Lyon où il fut nommé interne au concours en 1853; il fut reçu docteur en 1858 avec une thèse remarquée sur *La cicatrisation des artères après la ligature*. Abordant immédiatement la voie des concours, il se présenta pour le majorat de l'Hôtel-Dieu, en 1860, seul candidat contre Ollier dont la réputation naissante effrayait les concurrents. Ollier fut nommé, mais le vaincu avait fait une impression des meilleures sur le jury, et une place ayant été vacante deux ans après, Gayet fut nommé chirurgien-major de l'Hôtel-Dieu, en 1862.

Tout en commençant ses fonctions de chirurgien, il satisfaisait ses goûts d'enseignement dans la chaire d'anatomie et de physiologie de l'École de Médecine de Lyon où il suppléait Chauveau.

Quand la guerre de 1870 éclata, il partit à la tête de la deuxième ambulance lyonnaise et fit toute la campagne d'Orléans. Il fut décoré chevalier de la Légion d'honneur pour ses services à l'armée.

En 1877, la Faculté de Médecine fut fondée à Lyon et Gayet fut désigné, par ses travaux déjà nombreux sur des questions d'oculistique, pour occuper la chaire de clinique ophtalmologique, la première créée en France.

Gayet fut donc d'abord un chirurgien et, comme tel, il a publié des travaux remarquables: son plus beau titre est la conception qu'il eut le premier de la résection des côtes dans l'empyème invétéré, conception qu'il fit défendre dès 1875 par son élève Chabalier. Létiévant fit ensuite la première intervention et Estlander vulgarisa le procédé. Dans la seconde période de sa vie, le professeur d'ophtalmologie utilisa admirablement les énormes matériaux que lui fournissait une clinique des plus actives. Ses opérations de cataracte se chiffraient par plusieurs centaines chaque année; trois fois par semaine défilaient de neuf heures à midi, à sa consultation gratuite, une foule de malades qu'il examinait tous lui-même et faisait servir à son enseignement infatigable.

Aussi acquit-il rapidement, non seulement en France, mais dans le monde entier, une notoriété des plus méritées. Il était écouté dans les divers congrès et à Heidelberg, en 1888, ce fut lui qui fut chargé du rapport sur l'opération de la cataracte.

Il était membre correspondant de la Société de Chirurgie de Paris depuis 1899, de l'Académie de Médecine depuis 1889. L'Académie de Drontheim (Norvège), la Société des médecins d'Alexandrie, la Société impériale des médecins de Vienne avaient tenu à honneur de le compter parmi leurs membres.

A Lyon, il présida les diverses sociétés savantes et quittait tout récemment le fauteuil de président de la Société de Chirurgie.

Il est mort à soixante et onze ans, encore en pleine activité, et ses derniers opérés de cataracte ont eu leurs yeux ouverts à la lumière alors que déjà ceux de leur opérateur étaient fermés pour toujours.

Voici la liste des publications du professeur Gayet :

1858. — Oblitération et cicatrisation des artères après la ligature, en coll. av. Chauveau, Soc. nat. de Méd., 19 juillet. — *Étude expérimentale sur la ligature des artères*, thèse inaugurale, Paris, 1858.

1860. — Réflexions sur la nature véritable du cancer, *Gaz. méd. des Hôp. de Lyon*, 31 juillet.

1861. — De l'interprétation des signes physiques extérieurs dans les productions morbides, *Gaz. méd. de Lyon.*

1864. — Luxation sous-glénoïdienne compliquée de phénomènes nerveux remarquables, Soc. des sc. méd., 6 janvier. Résection du genou, *id.*, 20 janvier. Résection du coude pour tumeur blanche, *id.*, 30 mars. Rupture des muscles droits de l'abdomen, *id.*, 6 avril. Cas remarquable d'anévrisme artério-veineux traumatique de l'artère et de la veine fémorale profonde, *Gaz. méd. de Lyon*, 16 juillet. Paralysie présumée syphilitique de tous les nerfs moteurs de l'œil, avec cécité, *Gaz. méd. de Lyon*, 16 août. Application du canquoin dans les goitres kystiques, Soc. des sc. méd., 13 juillet. Note sur plusieurs cas de goitre kystique, *Gaz. méd. de Lyon*, 16 novembre. Aphémie syphilitique, Soc. des sc. méd., 7 décembre.

1865. — Sur le procédé de herniotomie de Malgaigne, *Gaz. méd. de Lyon*, 16 février. Ophtalmoscope fixe, Soc. des sc. méd., 22 mars. Résection du genou, résultat datant d'un an, Soc. imp. de Méd. de Lyon, 1er mai. Piqûre anatomique, traitement, *Gaz. hebd. de méd. et de chir.* Kyste hydatique du foie traité par la cautérisation, hémorragie intra-kystique, mort. *Gaz. méd. de Lyon*, avril. Ovariotomie, *Gaz. méd. de Lyon*, avril, et *Gaz. hebdom.* Mémoire sur l'hypertrophie conjonctive généralisée, Soc. des sc. méd., décembre.

1866. — Note sur une entorse de l'avant-bras spéciale aux ouvriers teinturiers chargés du lavage et du tordage des soies, *Gaz. méd. de Lyon*, 1er mai. Note sur un goitre aérien, *Gaz. méd. de Lyon* et *Gaz. hebdom.*

1867. — Hypertrophie des amygdales d'origine traumatique, *Gaz. méd. de Lyon*, 21 juillet. Goitre kystique, *Gaz. méd. de Lyon*, 11 août. Quelques mots sur la scintillation oculaire à propos d'une observation, *Gaz. méd. de Lyon.* Rapport sur les cas de mort survenus à Lyon depuis la découverte de l'anesthésie et qui peuvent être mis à la charge de l'éther, *Gaz. méd. de Lyon*, septembre.

1868. — Cas d'arrachement d'un pied par une machine à vapeur, *Gaz. méd. de Lyon*, mars. Cas d'iridectomie, *Gaz. méd. de Lyon*, 16 avril. Nouvel ophtalmoscope fixe, *Journal de méd. de Lyon*, n° 9. Nécrose très étendue du crâne, *Gaz. méd. de Lyon.* Plaies articulaires, leur traitement, *Gaz. méd. de Lyon.* Étude sur l'assistance des malades à domicile. Rétrécissement cicatriciel de l'orifice du vagin produisant une rétention d'urine; section du rétrécissement; guérison. *Gaz. méd. de Lyon.* Staphylome de la cornée guéri par l'iridectomie, *Gaz. méd. de Lyon.*

1869. — Corps fibreux de l'utérus. Hystérotomie. Soc. des sc. méd. Lyon, janvier. Étude critique sur un fait d'inoculation de sang de rate du mouton à

l'homme, *Lyon médical*, 28 mars. Hyperesthésie rétinienne totale, traitement hydrothérapique, guérison (collab. avec Fontan), *Lyon médic.*, 5 décembre.

1870. — Emploi de la pointe métallique dans une fracture grave de jambe, guérison, *Gaz. hebdom. de méd. et de chir.* Observation de tétanos traumatique traité par la section dans l'aisselle de tous les nerfs du plexus brachial; insuccès, *Lyon médical*, 5 juin 1870.

1872. — Réduction d'une luxation de la mâchoire inférieure datant de plus de trois mois au moyen d'un instrument nouveau, *Lyon médical*, 27 avril.

1873. — Résultats de l'extraction linéaire de la cataracte dans un service de l'Hôtel-Dieu de Lyon, *Lyon médical*. Régénération du cristallin, Congrès des sc. méd., Lyon. De la discision équatoriale de la capsule du cristallin dans l'opération de la cataracte par la méthode linéaire, Cong. de l'Assoc. franç. pour l'avanc. des sciences, Lyon.

1874. — Quelques applications de l'ischémie chirurgicale, *Gaz. hebdomad. de méd.* Cas d'extirpation d'un kyste du ligament large, *Lyon médical*, 26 avril.

1875. — *Compte-rendu du service du chirurgien-major de l'Hôtel-Dieu de Lyon*, Lyon, Vingtrinier. Aspiration des liquides dans les cavités pathologiques, Cong. de Nantes. Affection encéphalique localisée aux étages inférieurs des pédoncules cérébraux, etc., *Archives de Physiologie*, 1875. Des plaies pénétrantes de l'articulation du genou, *Lyon médical*, 1875. Notice biographique sur Pétrequin.

1876. — Blépharoplastie. Comm. à la Soc. de Chir. de Paris. Quelques points de l'anatomie et de la physiologie de la sclérotique, Congrès de Clermont-Ferrand. De l'inutilité des pansements occlusifs après la kératotomie et la sclérotomie, *Lyon médical*, 23 avril. Deux faits pour servir à l'histoire étiologique des paralysies oculaires, *Gaz. hebdomad. de méd. et de chir.*

1877. — Cornée, art. in *Dict. encyclop. Dechambre*. Traitement des abcès de la cornée par la cautérisation ignée, Comm. à la Soc. franç. de Chir. de Paris. Les écoles publiques et l'hygiène de la vue, *France médicale* et *Recueil d'Opht.*

1878. — *Compte rendu de la clinique ophtalmologique*, Lyon, Pitrat. Fracture directe de l'orbite, chémosis considérable limité à la paupière inférieure, guérison, Leçon recueillie par Hocquard, *Lyon médical*, 3 février.

1879. — Cristallin, Art. in *Dict. encyclop. Dechambre*. Abcès superficiel de la cornée, des caractères fournis par l'hypopyon au point de vue du pronostic, *Lyon médical*, avril.

1880. — Cautérisation ignée dans les abcès de la cornée, Congrès de Milan, 3 septembre. Sur un point d'histologie de la cataracte capsulaire, *Lyon médical*. Nouveau procédé d'iridectomie dans les cas de cataracte secondaire, Congrès de Reims, 14 août.

1881. — De l'antisepsie en oculistique, Disc. au Cong. de Londres. Expulsion totale de l'iris, suite de traumatisme par un choc sur le globe oculaire, *Archiv. d'Ophtalm.* Tumeur pulsatile de l'orbite, Congrès d'Alger. Microphotographies dans les laboratoires, Soc. de Biologie. *Iconographie photographique appliquée à l'ophtalmologie*, Atlas (collab. avec Hocquard et Masson), Lyon, Georg.

1882. — Traitement du trichiasis et de l'ectropion par la blépharoplastie, *Annales d'Oculistique*. Quelques conseils raisonnés à propos des traumatismes oculaires et des premiers soins à leur donner, *Recueil d'Ophtalmologie*. Sur la distribution de la cataracte dans la région lyonnaise, Congrès de La Rochelle.

1883. — Formes rares de traumatismes amenant une tumeur de l'iris faisant hernie sous la plaie cornéenne, Communic. à la Soc. franc. d'Ophtalm., Paris. Lésion congénitale de la rétine, *Archives d'Ophtalmologie*.

1884. — Iridectomie dans le cas d'absence de la chambre antérieure, comm. à la Soc. franc. d'Ophtalm., Paris. De la perception des rayons ultra-violets par les opérés de cataracte, Comm. à la Soc. franç. d'Ophtalm., Paris. Iridectomie dans les abcès cornéens, Congrès de Copenhague. Du chlorhydrate de cocaïne dans la chirurgie oculaire, *Lyon médical*, 30 novembre. Éducation du sens de la vue chez un aveugle-né, Soc. d'Anthropologie de Lyon. De l'anesthésie en oculistique, *Archives d'Ophtalmologie*. Sur l'opération de la cataracte, Soc. nat. de Méd. de Lyon, mai.

1885. — La tuberculose conjonctivale, comm. à la Soc. franç. d'Opht., Paris. Epithélioma des paupières, Soc. médico-chir. des hôp., 13 février, Sarcome mélanique de l'œil, Soc. médico-chir. des hôp., 13 février. Essai sur l'atrophie du globe oculaire, *Archives d'Ophtalmologie*. Essai sur le retour de l'extraction de la cataracte à la méthode française, *Lyon médical*, 31 mai. Traumatisme de l'œil, ophtalmie sympathique, Soc. médico-chir. des hôp., 18 décembre.

1886. — De la kérato-kystitomie dans l'opération de la cataracte, Comm. à la Soc. franç. d'Ophtalmologie, Paris. Tumeurs orbitaires, *Lyon médical*. Sur les tumeurs symétriques des deux orbites, *Archives d'Ophtalmologie*. Blennophtalmie des nouveaux-nés, Soc. nat. de Méd., 8 février. L'examen des malades en ophtalmologie. Leçon in *Province médicale*, décembre.

1887. — Asepsie oculaire. Comm. à la Soc. franç. d'Opht., Paris. Sur une panophtalmie infectieuse d'origine microbienne, analogie avec l'ostéomyélite, Soc. nat. de Médecine, 24 janvier, et *Archives d'Ophtalmologie* (mars, avril). Les corps étrangers de la conjonctive, Leçon in *Province médicale*, janvier. Ophtalmie des nouveaux-nés, Leçon in *Province médicale*, juin. Recherches expérimentales sur l'antisepsie et l'asepsie oculaires, Soc. nat. de Méd. 11 juillet, et *Archives d'Ophtalmologie*, septembre-octobre. Néoplasme de la cornée, Soc. nat. de Méd., 5 décembre. Blépharoptoses doubles, Leçon in *Province médicale*, décembre.

1888. — Blépharoptose, cure opératoire, Soc. nat. de Méd., 23 janvier. Hémeralopie, article in *Dictionnaire Dechambre*. Kystes de l'iris, Comm. à la Soc. franç. d'Ophtalmologie, Paris. Tumeur érectile de la paupière supérieure, Leçon in *Province médicale*, janvier. L'opération de la cataracte, Rapport au Congrès Internat. d'Opht. d'Heidelberg. Deux tumeurs symétriques du globe oculaire, *Archives d'Ophtalmologie*.

1889. — De l'entropion, Leçon in *Province médicale*, 23 février. De l'extraction de la cataracte, Leçon in *Province médicale*, 6 avril. Suture de la cornée, Com. à la Soc. franç. d'Ophtalm. Sur un cas d'adénome de la choroïde, *Archives d'Ophtalmologie*. Kératite phlycténulaire de la rougeole, Soc. nat. de Méd., 18 mars. Cataracte zonulaire, *id.*, novembre.

1890. — Recherches anatomiques sur une ophtalmie sympathique expérimentale, Soc. de méd., déc. 1889, et *Archives d'Ophtalmologie*, 1890. Une question de chirurgie oculaire à travers les âges : la cataracte, Leçon in *Province médicale*, avril. Corps étranger de l'orbite, Soc. nat. de Méd., décembre. Traitement de l'ophtalmie blennorrhagique, Leçon in *Province médicale*, février.

1891. — Essai sur les recherches de l'acuité visuelle après l'opération de la cataracte; nécessité de l'emploi d'une méthode uniforme, *Livre d'or de Helmholtz*. Stuttgart. Un kyste des cellules ethmoïdales antérieures, Leçon in *Province médicale*, janvier. Sarcome blanc de la choroïde, Soc. des sc. méd., janvier. Traitement de l'ophtalmie purulente des nouveaux-nés, Soc. nat. de Méd., mars.

1892. — Restauration osseuse du rebord de l'orbite, *Archives d'Ophtalmologie*. Deux tumeurs à marche rapide développées dans l'orbite d'une enfant de quatorze ans. Soc. franç. d'Ophtalm., Paris. Un cas de luxation double du cristallin, Leçon in *Province médicale*, juillet.

1893. — Une observation de cécité intermittente, comm. à la Soc. franç. d'Opht, Paris. *Éléments d'Ophtalmologie à l'usage des médecins praticiens*, in-8°, Paris, Masson.

1894. — Anévrisme artérioso-veineux de l'orbite, Soc. nat. de Méd., février. Déterminations oculaires au cours d'affections cardiques, Congrès de Rome. Restauration des parties molles dans les lésions traumatiques des paupières, Congrès de Chirurgie de Lyon.

1895. — Un essai d'application de la sérothérapie à la diphtérie conjonctivale, *Archives d'Ophtalmologie*. Autoplastie des paupières pour un cas de lupus de la face, Soc. nat. de Méd., janvier.

1897. — Du renversement temporaire de la cornée pour opérer à ciel ouvert sur l'iris et la capsule du cristallin, Comm. à la Soc. franç. d'Opht., Paris. Deux

cas de kystes congénitaux intra-orbitaires, Soc. de Chirurgie de Lyon, 1er juillet. Tumeur mélanique de l'orbite, Soc. nat. de Méd., 15 mars.

1898. — De la conduite à tenir dans les cas de pénétration dans la chambre antérieure de l'œil de certains corps étrangers, Soc. de Chir. de Lyon, décembre. Déchirure traumatique du droit externe de l'œil, *id.*, 3 mars. Un cas de néoplasme oculaire diagnostiqué, *id.*, 17 mars. Traitement chirurg. de la myopie par l'extraction du cristallin, *id.*, 29 avril. Sur un cas de strabisme, Soc. nat. de Méd., 28 mars. Exophtalmie intermittente, Soc. de Chir. de Lyon, 2 juin.

1899. — Lymphosarcome généralisé avec tumeurs orbitaires, Soc. de Chir. de Lyon, 2 février. Restauration des paupières ectropionnées, *id.*, 13 avril. Tumeur de l'orbite, *id.*, 30 novembre.

1900. — Signes oculaires de la mort, in *System of ocular diseases*, par Norris et Oliver, Philadelphie, 1900. Extraction des corps étrangers métalliques de l'œil par le procédé de l'aimant, Soc. de Chir. de Lyon, 18 janvier. Traumatisme de l'orbite, méningite, mort, *id.*, 22 mars. Loupe binoculaire de M. Berger, Soc. nat. de Méd., 26 mars. Paralysie du trijumeau et du facial inférieur, Soc. de Chir. de Lyon, 7 juin. Anesthésie par le chlorure d'éthyle, *id.*, 7 juin. Staphylome de la cornée guéri par le renversement temporaire de la cornée, Soc. de Chir. de Lyon, 6 décembre. Brûlures de la face, cicatrices vicieuses, *id.*, 6 décembre.

1901. — Recherches sur les déplacements du pigment rétinien dans les états pathologiques de l'œil (collab. avec Aurand), Soc. franç. d'Opht., Paris. Angiome de l'orbite, Soc. de Chir. de Lyon, 14 février. Un cas de lèpre chez une femme de l'Ardèche, lésions oculaires, *id.*, 14 mars. Anévrisme artérioso-veineux de l'orbite, complications phlébitiques, *id.*, 27 juin et 11 juillet. Atrophie du nerf optique à la suite d'une blessure par un brin de paille, *id.*, 28 novembre.

1902. — Sarcome de l'orbite, Soc. de Chir. de Lyon, 23 janvier. Prothèse pour cicatrices vicieuses de la face, *id.*, 22 mai. Troubles cornéens produits par le sublimé, *id.*, 10 juillet. Sur un point de la physiologie des procès ciliaires, Congrès du Caire, décembre.

1903. — Tumeur cérébrale chez une jeune fille. Ponction rachidienne, Soc. de Chir. de Lyon, 4 juin. Coup de feu de l'orbite gauche, hémorragie sous-méningée tardive, *id.*, 12 novembre.

1904. — Examen histologique d'une tumeur intra-orbitaire, Soc. de Chir. de Lyon, 26 mai. Énorme corps étranger de l'orbite, lame de couteau, *id.*, juin.

Le propriétaire-gérant : FÉLIX ALCAN.

Coulommiers. — Imp. PAUL BRODARD.

DIVERTICULES DE L'APPENDICE
ET APPENDICITE DIVERTICULAIRE

PAR MM.

LEJARS
Agrégé,
Chirurgien de l'hôpital Tenon.

et

MÉNÉTRIER
Agrégé,
Médecin de l'hôpital Tenon.

On pourrait dire de l'appendicite que « le sujet n'est jamais épuisé »; après tant de travaux, il reste toujours matière à des recherches nouvelles, et chaque observation comporte un enseignement, pourvu que l'analyse clinique soit complétée par un examen anatomo-pathologique précis. L'étude, systématique et détaillée des appendices que nous enlevons, nous ménage encore des surprises et nous réserve des trouvailles, et les « curiosités » valent qu'on s'y arrête, car leur intérêt pratique n'est pas toujours négligeable.

Ces réflexions s'appliquent, de tout point, aux diverticules de l'appendice, signalés et décrits déjà par MM. Letulle et Weinberg[1], et dont nous avons observé quelques cas fort typiques.

I

Voici le premier fait. C'est une appendicite chronique récidivante, d'ailleurs banale :

Il s'agit d'un homme de trente-cinq ans, qui entrait à l'hôpital Tenon, dans le service de l'un de nous, en février 1902; il accusait deux crises antétieures, larvées, d'appendicite. On trouvait un peu de sensibilité dans la fosse iliaque droite, au point de Mac Burney, et, au même niveau, une légère tuméfaction profonde, de contours mal dessinés.

Il fut opéré par le procédé habituel : incision de Jalaguier; l'appendice est situé en dessous et en arrière du cæcum, de découverte facile et très peu adhérent. Il est excisé, après retroussement d'une manchette musculaire et ligature du fourreau muqueux, et le moignon enfoui sous un pli cæcal. Guérison sans incident.

1. Letulle et Weinberg, Appendicites; recherches histo-pathologiques, *Archives des Sciences médicales*, 1897, p. 360.

Cet appendice est long d'environ 6 centimètres, gros comme le petit doigt, rougeâtre et abondamment vascularisé; il est parsemé, sur toute sa surface, de nodosités jaunâtres, saillantes, hémisphériques, grosses comme un grain de chènevis, un grain de raisin, quelques-unes comme un petit pois; elles sont en nombre très considérable, réparties sur toute la longueur de l'appendice, plus confluentes pourtant dans sa moitié périphérique; elles lui donnent un aspect mamelonné des plus étranges (fig. 1).

Les coupes histologiques montrent que ces nodosités sont formées par une petite masse de tissu cellulo-adipeux, recouverte d'un simple feuillet fibreux péritonéal, et au centre de laquelle pénètre, au travers d'un orifice de la couche musculaire, *un diverticule de la muqueuse dont la cavité communique par un collet légèrement rétréci avec la cavité principale de l'appendice.*

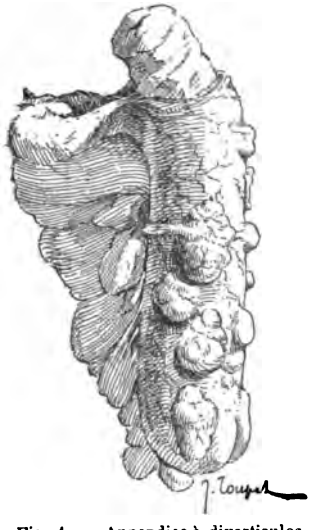

Fig. 1. — Appendice à diverticules multiples.

Les coupes transversales de l'appendice et portant juste au centre de la nodosité (fig. 2) présentent en effet l'aspect suivant. Le contour de la coupe figure un ovoïde dont la petite extrémité correspond à la nodosité. Celle-ci se distingue du reste du contour de l'appendice par la minceur de sa couche limitante de revêtement, uniquement formée du feuillet fibreux du péritoine et non doublée de la couche musculaire, qui, continue sur tout le reste du pourtour de l'appendice, s'arrête nettement à la base de la nodosité, pour se recourber en dedans et se terminer de part et d'autre par une sorte d'éperon (fig. 2, CC), plus saillant d'un côté, plus émoussé de l'autre, et laissant dans l'intervalle un orifice étroit.

Au centre de la coupe, la cavité de l'appendice, en forme de fente allongée suivant le grand diamètre de l'ovoïde, tapissée par une muqueuse abondamment pourvue d'éléments lymphoïdes, occupe non seulement toute la portion médiane de l'appendice, mais encore se prolonge au travers de l'orifice laissé libre par l'interruption de la couche musculaire jusqu'au centre de la nodosité, formant là un diverticule hernieux de la cavité principale. La muqueuse de ce diverticule est entourée d'une couche de tissu cellulo-adipeux lâche, laquelle est elle-même uniquement limitée à la surface par le feuillet fibreux du péritoine, la couche musculaire, ainsi que nous l'avons dit, y faisant complètement défaut.

Ces diverses couches de l'appendice présentent des lésions anciennes et récentes. La muqueuse est épaisse; elle est revêtue à sa surface d'une couche épithéliale continue de cellules cylindriques caliciformes qui sont de place en place pénétrées de leucocytes polynucléaires en diapédèse.

Quelques-uns de ces leucocytes se retrouvent ibres à a surface dans la cavité. Les glandes également tapissées d'un épithélium caliciforme renferment aussi des leucocytes en diapédèse. La muqueuse est en totalité

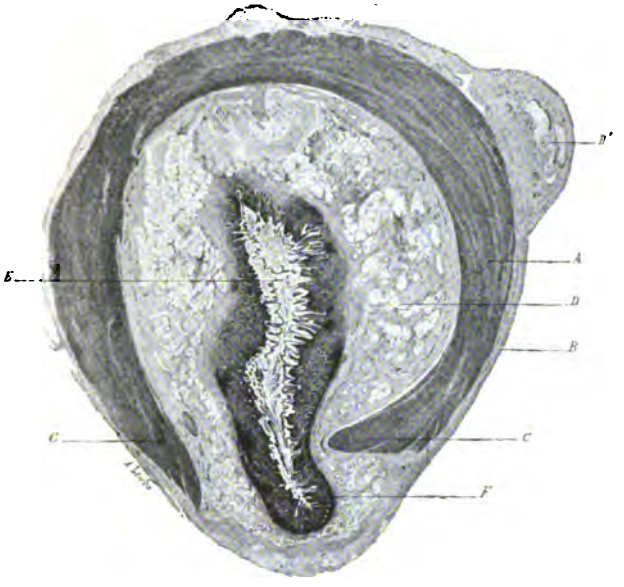

Fig. 2. — Diverticule de l'appendice. — Coupe transversale correspondant au centre de la nodosité. — Au milieu de la coupe, la cavité de l'appendice E en forme de fente allongée, tapissée d'une muqueuse richement pourvue de glandes et qui se prolonge par le diverticule F jusqu'au centre de la nodosité, en passant au travers d'un orifice de la tunique musculaire A, limité à droite et à gauche par les extrémités interrompues CC' de cette couche; D, couche sous-muqueuse; B, couche péritonéale présentant des épaississements fibreux; B', traces d'inflammation ancienne cicatrisée.

infiltrée d'éléments lymphoïdes et ses follicules lymphatiques sont volumineux.

L'infiltration cellulaire reste toutefois bornée à la muqueuse. Ces phénomènes de tuméfaction folliculaire et de diapédèse leucocytique se voient au même degré dans la muqueuse du diverticule et dans celle de la cavité principale de l'appendice.

La couche sous-muqueuse est formée au niveau de la portion principale de l'appendice, par un tissu conjonctif lâche par places, fibreux en d'autres, et parsemé d'îlots de cellules adipeuses. Cette couche est plus épaisse que normalement et porte aussi les traces d'inflammations anciennes actuellement éteintes. Il n'y a pas de trainées lymphangitiques dans son épaisseur.

Au niveau de la nodosité, la couche sous-muqueuse, en continuité avec la précédente par une mince bande de tissu qui passe avec la muqueuse dans le collet limité par l'éperon des couches musculaires, est constituée par un tissu cellulaire lâche, infiltré de cellules adipeuses et parcouru de quelques tractus fibreux.

La couche musculaire est assez épaisse. Elle est interrompue au niveau de la base de la nodosité. En ce point elle se termine par deux extrémités arrondies, nettement limitées, sans étalement ni dissociation des fibres musculaires, sans mélange avec la couche celluleuse avoisinante, et sans interposition de tractus fibreux entre les fibres musculaires (fig. 2, CC).

La couche péritonéale présente de place en place quelques vaisseaux

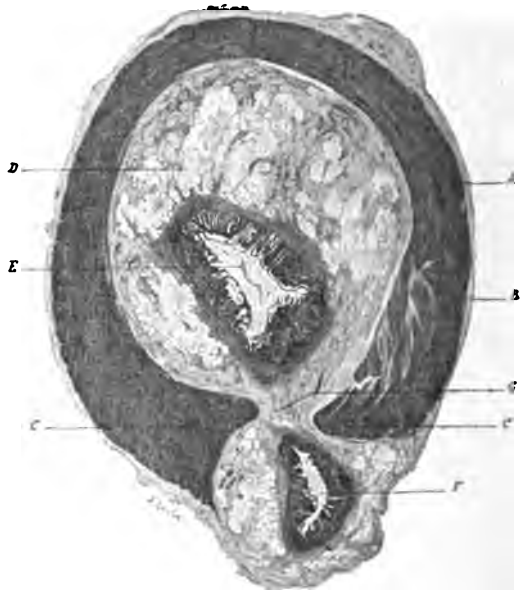

Fig. 3. — Diverticule de l'appendice. — Coupe transversale portant au-dessus de l'orifice de communication entre la cavité principale E et la cavité diverticulaire F. La tunique musculaire A est encore interrompue en CC' et le tissu conjonctif de la sous-muqueuse D se continue par l'orifice des musculaires G avec le tissu conjonctif sous-péritonéal de la nodosité.

sanguins pleins de globules et notamment au niveau de la nodosité. On trouve aussi à sa surface des épaississements fibreux, nodules cicatriciels et vestiges d'inflammations anciennes.

Les coupes portant, non plus au centre même de la nodosité, mais sur ses parties latérales, montrent quelques différences. A mesure qu'on s'éloigne de ce point central, en examinant des coupes successives, on voit l'orifice de communication entre la cavité principale de l'appendice et la nodosité diminuer, tandis que le diverticule persiste, et il arrive un moment où *le diverticule parait indépendant de la cavité principale.*

L'on voit alors sur la coupe (fig. 3) *deux cavités tapissées de muqueuse, l'une grande, au centre de l'appendice, l'autre plus petite, au centre de la nodosité*, et séparées par les prolongements en éperon des couches musculaires qui tendent à se réunir et à fermer l'orifice de communication : Ce qui indique que la cavité diverticulaire étalée dans la nodosité présente

une portion rétrécie, un collet, par lequel elle communique avec la cavité principale de l'appendice et qui se voit seulement sur les coupes portant exactement au centre de la nodosité.

Quelques mois plus tard, nous trouvions un second appendice « diverticulaire », non plus semé de bosselures ou de nodosités creuses, comme le premier, mais qui portait, près de son extrémité, un diverticule unique, des mieux caractérisés, et « presque » perforé; l'examen histologique montra qu'il était de même texture et qu'il relevait, suivant toute apparence, de la même pathogénie.

Il s'agissait d'un jeune homme de vingt ans que l'un de nous avait eu l'occasion de voir, quelques mois auparavant, dans sa famille, à Puteaux, avec notre confrère le Dr Duchaine, en crise légère d'appendicite. Tout s'était « refroidi » sans incident; mais la fosse iliaque restait sensible, et l'on y retrouvait toujours, au palper profond, une petite masse irrégulière, mal définissable, douloureuse. Il entra à l'hôpital Tenon, le 29 octobre 1902, pour l'opération à froid; il fut opéré le 3 novembre : incision de Jalaguier, découverte aisée de l'appendice, qui, nous venons de le dire, faisait tumeur. Cet appendice est encapuchonné d'épiploon adhérent, qu'on décortique : il est gros, turgescent, mais intact, et, autour de lui, on ne trouve pas de pus, pas de foyer proprement dit, rien qu'une petite fausse membrane jaunâtre, en dehors. On le résèque au thermocautère après confection et retroussement d'une manchette musculaire et ligature du fourreau muqueux, et le moignon est enfoui sous la manchette rabattue et sous un pli du cæcum. On laisse un petit drain, à cause de la « membrane jaune ». L'opéré sort guéri, le 12 décembre.

Cet appendice présente, à un centimètre environ de son extrémité terminale, une petite nodosité hémisphérique, vascularisée à sa surface, avec un point blanchâtre à sa partie la plus saillante, comme un petit abcès pointant, et paraissant indiquer une appendicite perforante dont l'évolution ne serait pas encore achevée au moment de l'intervention.

Une coupe transversale passant juste au centre de la nodosité, montre un dessin assez semblable à celui que nous avons précédemment décrit : Un contour ovoïde dont la petite extrémité correspond à la nodosité; la couche musculaire continue sur tout le pourtour de l'appendice et cessant brusquement par deux extrémités nettement arrondies, à la base de la nodosité, où le feuillet péritonéal seul limite la surface saillante de celle-ci. Au centre de la coupe, la muqueuse revêtant la cavité appendiculaire allongée en forme de fente suivant le grand diamètre de l'ovoïde se prolonge au travers de l'orifice laissé par l'interruption de la couche musculaire jusqu'au centre de la nodosité, formant ainsi un *diverticule hernieux* en communication avec la cavité principale de l'appendice.

Cet appendice présente d'ailleurs des lésions inflammatoires anciennes et récentes, surtout marquées dans la muqueuse, où la plupart des glandes ont complètement disparu, la couche superficielle de cette membrane, sous

le revêtement épithélial de cellules caliciformes, étant transformée en un tissu de sclérose assez riche en cellules. Il y a surtout altération du tissu lymphoïde; infiltration lymphoïde diffuse des couches profondes de la muqueuse, empiétant au delà de la musculaire muqueuse, sur les régions avoisinantes de la sous-muqueuse, et tuméfaction considérable des follicules lymphatiques.

Ces lésions se montrent à leur maximum d'intensité dans cette portion hernieuse de la muqueuse qui constitue le diverticule. En ce point, la tuméfaction des follicules est telle qu'ils remplissent la nodosité et s'avancent jusqu'à la couche péritonéale. Sur leurs limites, de gros lymphatiques bourrés de cellules sont immédiatement sous la séreuse, et celle-ci est à ce niveau infiltrée de petites cellules rondes fortement colorées : toutes lésions inflammatoires qui représentent le premier degré d'une évolution suppurative non encore abcédée. Si l'intervention chirurgicale n'eût arrêté la progression de ces lésions, il en fût résulté un foyer purulent, qui, s'ouvrant dans le péritoine en raison de la minceur des couches de l'appendice à ce niveau où faisaient défaut les tuniques musculaires, eût amené les accidents graves de l'appendicite perforante.

Ces déformations inflammatoires peuvent du reste être portées à un degré infiniment plus complexe, comme le prouve un autre cas, que nous avons également observé récemment et dans lequel on pouvait reconnaître sur une coupe transversale la présence de *trois cavités distinctes et complètement isolées les unes des autres*, la cavité ancienne restée au centre de l'appendice, une cavité tapissée de muqueuse *dans l'insertion du méso*, et une autre pourvue d'un simple revêtement épithélial *dans la couche sous-séreuse tout à fait superficielle*.

Voici quelle était l'apparence de ces lésions étudiées sur une coupe transversale (fig. 4).

Au centre de la coupe, une cavité étroite et irrégulière, tapissée d'une muqueuse dont les glandes sont implantées en désordre, représente le vestige de la cavité primitive de l'appendice. Tout autour, la sous-muqueuse sclérosée et parsemée d'îlots de lobules adipeux porte les traces d'inflammations chroniques anciennes, actuellement éteintes et cicatrisées. La couche musculaire, elle aussi, a été modifiée par ces processus inflammatoires antérieurs : elle présente deux brèches, l'une complète, où ses tuniques interrompues se terminent par des extrémités mousses et laissent entre elles un orifice rempli par un tissu fibreux qui met en communication la sous-muqueuse et le tissu conjonctif du méso de l'appendice situé juste à ce niveau.

Le méso épaissi, formé de grosses travées fibreuses entremêlées d'îlots adipeux, renferme à son centre et juste en face de la perforation des musculaires dans laquelle elle s'engage légèrement, une seconde cavité, tapissée de muqueuse, de glandes, mais irrégulièrement et incomplètement, et remplie de détritus nécrosés avec infiltration leucocytaire.

Cette seconde cavité est complètement indépendante de la première,

comme on peut s'en assurer par l'examen de coupes sériées; ce n'est donc pas un diverticule, mais une portion de l'ancienne cavité de l'appendice

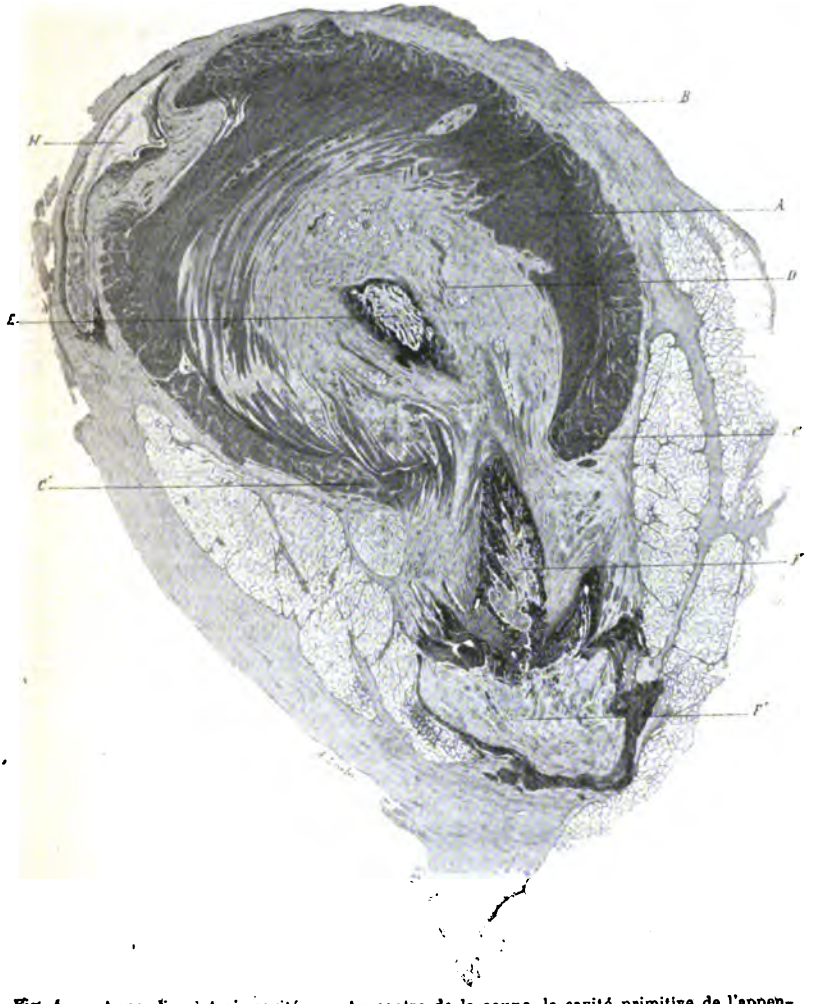

Fig. 4. — Appendice à trois cavités. — Au centre de la coupe, la cavité primitive de l'appendice E diminuée et déformée, tapissée de glandes irrégulièrement implantées et entourée d'une sous-muqueuse D sclérosée et parsemée d'îlots adipeux. La couche musculaire A est interrompue au niveau de l'insertion du méso en CC'; en ce point, dans l'épaisseur même du méso, se trouve une seconde cavité anfractueuse FF', indépendante de la première et également tapissée de muqueuse et de glandes. Au pôle opposé de la coupe, troisième cavité en forme de fente H, située immédiatement sous le péritoine et correspondant à une échancrure incomplète de la musculaire. En B, couche sous-péritonéale sclérosée.

séparée avec ses glandes et sa muqueuse par le processus cicatriciel consécutif à d'anciennes inflammations et devenue une cavité close indépendante.

Au pôle opposé de l'appendice, la musculaire est également interrompue, mais incomplètement, des travées de fibres musculaires dissociées rejoignant les deux lèvres de l'ouverture; à ce niveau et en dehors de la zone musculaire, juste sous la couche sous-péritonéale et n'en étant séparée que par une mince bande fibreuse, une troisième cavité, en forme de fente aplatie sous la séreuse, également sans communication avec la cavité ancienne de l'appendice, est tapissée, non par une muqueuse, mais par un simple revêtement épithélial cylindrique, qui ne recouvre d'ailleurs que la portion interne de sa surface. C'est un revêtement épithélial, à une seule couche de cellules cylindriques caliciformes et complètement dépourvu de glandes. Tout au pourtour de l'appendice, la séreuse irrégulièrement épaissie et sclérosée porte également la trace d'inflammations anciennes. Ici, en somme, nous avons affaire à une tripartition de la cavité primitive de l'appendice sous l'influence successive d'une inflammation nécrosante et destructive, et de la réparation consécutive qui a abouti à reformer des cavités secondaires avec des débris de muqueuse de la cavité primitive.

Nous avons constaté, d'autres fois encore, ces nodosités diverticulaires de l'appendice; dans un cas, le bord adhérent en montrait trois ou quatre, entre les feuillets du méso; chez un autre malade, opéré autrefois, à l'hôpital Beaujon, par l'un de nous, « à chaud », l'appendice une fois lié et sectionné, on trouva, dans le méso, une sorte de prolongement, en doigt de gant, si large et si long qu'on eût pu croire à une sorte de bifurcation appendiculaire; l'interprétation resta douteuse, mais c'était là, nous n'hésiterions plus à l'admettre aujourd'hui, un diverticule géant.

II

Les faits de ce genre ne sont pas, d'ailleurs, sans exemple, et, comme nous le disions plus haut, MM. Letulle et Weinberg les ont bien étudiés, dans leur important mémoire; ils distinguent deux types : les *ulcérations diverticulaires*, et les *diverticules cicatriciels*. Dans le premier cas, il s'agirait, en réalité, d'un petit abcès pariétal, qui s'ouvre dans la lumière de l'appendice par un orifice relativement étroit, et dont la cavité figure le diverticule; et la seconde variété ne serait qu'un terme plus avancé de la même évolution : « la cavité suppurative, une fois bien détergée, s'est cicatrisée; puis les épithéliums régénérés à la face interne de l'appendice ont poussé dans la poche adjacente leurs éléments en karyokinèse ».

Il n'y a donc là que l'expression d'un processus inflammatoire chronique, et notre conclusion est toute semblable. L'aspect étrange de notre premier appendice, tout parsemé de nodules, et, au premier

examen, la netteté des pertes de substance de la tunique musculaire, la continuité parfaite de la muqueuse de la cavité principale dans le diverticule secondaire, l'absence de toute interruption de tissu permettant de reconnaître les traces d'un processus cicatriciel pouvaient inspirer l'idée d'une malformation d'origine congénitale. Ce n'est pourtant pas à cette conclusion qu'il faut aboutir, et ces appendices portent trop de traces de processus inflammatoires antérieurs pour qu'on ne doive y reconnaître la cause même de ces déformations. Mais pour le bien comprendre; il faut se rappeler avec quelle perfection, ainsi que l'ont montré les expériences et les examens de Cornil et Carnot, les cavités muqueuses peuvent se restaurer, après avoir subi les traumatismes les plus graves. C'est donc à la suite de lésions inflammatoires destructives, de nécroses de portions de tissu, que les tuniques musculaires ont été interrompues sur un point de leur parcours et que la muqueuse s'est trouvée entraînée à faire hernie au travers de la perte de substance jusque sous la couche péritonéale.

Or, ces diverticules — inflammatoires — sont d'un très réel intérêt pratique : ils sont tout prêts à faire des cavités closes, et tout prêts aussi à se perforer. L'étroitesse de leur goulot, leur disposition en cul-de-sac, en font de véritables recessus infectieux, où les agents septiques se cantonnent, stagnent et survivent : ce sont là autant d'amorces à des crises nouvelles, à des *appendicites diverticulaires*. D'autre part, la minceur de leur paroi, dépourvue de fibres musculaires et réduite à une couche fibro-cellulaire plus ou moins appauvrie, y crée les conditions les plus favorables à la perforation précoce. Chez notre second malade, la première crise appendiculaire avait été toute bénigne, et pourtant elle avait laissé, non loin de l'extrémité de l'appendice, un diverticule tellement aminci, qu'une poussée nouvelle eût été presque inévitablement suivie d'un sphacèle et d'une perte de substance. Ainsi tombe une fois de plus la fausse sécurité que l'on conserve parfois, à la suite d'une première crise, atténuée et cliniquement bénigne, d'appendicite : les lésions structurales de l'appendice peuvent être telles, en réalité, que la seconde crise revête, d'emblée, les allures et la gravité de la forme perforante et de la péritonite diffuse. Ici encore l'anatomie pathologique fournit un enseignement qui vaut d'être retenu.

La localisation fréquente de ces diverticules au bord adhérent de l'appendice peut expliquer, d'ailleurs, certaines variétés rares de suppurations iliaques sous-péritonéales, d'origine appendiculaire.

On trouve, quelquefois, le méso-appendice occupé par un foyer purulent, fétide, inclus et plus ou moins diffusé entre ses deux feuillets, et qui traduit sans doute une perforation du bord adhérent. Il arrive encore — exceptionnellement — que la suppuration s'étende sous le péritoine iliaque, le décollant au loin, et créant une sorte de phlegmon profond, par diffusion, isolé ou combiné au phlegmon iliaque proprement dit, intrapéritonéal. Nous avons vu et opéré un cas de ce genre, dont la pathogénie était restée pour nous assez obscure, mais que la perforation méso-appendiculaire nous paraît de nature à expliquer.

FRACTURE DE L'ÉPIPHYSE INFÉRIEURE DU RADIUS

CAUSÉE PAR LA MANIVELLE DE MISE EN MARCHE DES MOTEURS D'AUTOMOBILE

Par le Dr Cesare GHILLINI,

Professeur à l'Université de Bologne.

L'automobilisme donne une nouvelle contribution à la production de la fracture la plus commune, celle de Pouteau ou de Colles, c'est-à-dire la fracture de l'extrémité inférieure du radius.

Le mécanicien Ludovic G...., âgé de trente-quatre ans, de Bologne, un véritable chauffeur, ayant une lésion de cette nature, eut recours à mes soins.

Je lui appliquai un appareil formé d'une attelle palmaire, puis un autre appareil plâtré movo-amovible pour pouvoir exécuter le massage, et j'obtins une guérison parfaite. Je rapporte ici la description du traumatisme, que le patient lui-même m'a dictée.

Pour acheminer un moteur d'automobile, il faut communiquer à la manivelle un certain mouvement afin de connaître la pression du gaz dans le cylindre, et comme on part d'une position horizontale, il faut exercer un effort pour vaincre la pression du cylindre, afin que la manivelle aille toucher le point le plus bas de son chemin. Si le gaz s'allume d'une manière normale, c'est-à-dire ni trop vite, ni trop lentement, l'effort pour vaincre la compression doit se faire d'un coup, et la manivelle achève un quart de tour, l'explosion du gaz fait tourner le moteur et la manivelle reste libre. Si au contraire le gaz s'allume trop rapidement, c'est-à-dire avant que le piston ait atteint dans le cylindre le maximum de compression, l'explosion fait alors revenir en arrière le piston en donnant un choc violent à la manivelle qui se trouve en bas, et la main qui la tient par-dessus et en position verticale reçoit le choc sur la face palmaire en correspondance de l'éminence thénar.

Voilà comme dans notre cas eut lieu la fracture de l'épiphyse inférieure du radius.

Si le pivot de la manivelle ne combine pas de manière qu'elle puisse osciller, ou bien si le pivot se casse, le choc produit alors

fréquemment la distorsion du pouce. Dans le cas où il ne se produit aucune de ces lésions à la suite du choc, le mécanicien éprouve quand même une douleur au coude, près de l'olécrâne, et cela est important pour l'explication du mécanisme de la fracture. Les chauffeurs, afin de diminuer les probabilités de la fracture, cherchent à ce que le choc se produise quand la main se trouve en haut; ils saisissent la manivelle dans son point le plus bas, en lui imprimant un mouvement de rotation vers le haut; le choc frappe alors la main vers les doigts et la manivelle s'échappe facilement de la main.

La Société de Chirurgie de Paris, dans la séance du 27 janvier 1904, s'occupa des fractures du radius causées par la manivelle de mise en marche des moteurs d'automobile.

M. Lucas Championnière dit :

« La manivelle qui permet la mise en marche des moteurs d'automobile peut, dans un mouvement de réaction en arrière, venir frapper l'avant-bras de la personne qui la manœuvre et produire ainsi une fracture directe, analogue à celle qui survient parfois lorsque l'avant-bras reçoit le choc brusque de la manivelle servant à la descente du rideau de fer pour la fermeture des boutiques. Mais il existe un autre genre de fracture du radius due à la même cause : il arrive que le chauffeur n'ait pas le temps de dégager la main qui tient la manivelle au moment de la réaction; cette main est alors renversée en arrière, ce qui détermine une sorte de traction violente, susceptible de produire une fracture par arrachement de l'extrémité inférieure du radius : il s'agit donc là d'une fracture indirecte, très comparable à celle qui survient communément dans les chutes sur la paume de la main. »

MM. Lyot et Demoulin citent aussi des cas qu'ils ont observés et enfin M. Walther dit :

« Outre les fractures directes et indirectes dont vient de nous parler Lucas Championnière, il existe un troisième type de traumatismes du poignet causés par la manivelle de mise en marche des moteurs d'automobile, à savoir l'arrachement direct par élongation; j'ai ainsi observé un malade qui avait eu la main véritablement arrachée, sans lésion de la peau, avec rupture complète de toutes les attaches de l'articulation du poignet et rupture incomplète ou du moins très forte élongation des nerfs; la mobilité et la sensibilité ne commencèrent à revenir qu'au bout de dix-huit mois. » — Ce cas est bien démonstratif à l'égard des lésions produites par un véritable arrachement.

Je désire maintenant m'occuper du mécanisme de production de la fracture typique du radius par voie indirecte, comme il arriva dans

le cas actuel. Nélaton, pour expliquer le mécanisme de production, décrit ainsi son expérience classique, examinée ensuite par tous ceux qui s'intéressent à cet argument. Pour faciliter l'étude de ces fractures, nous conseillerons aux élèves de les reproduire sur des cadavres; on y parvient très facilement de la manière suivante : on ampute un avant-bras dans l'articulation du coude, puis d'un trait de scie, on coupe l'olécrâne au niveau de la surface articulaire supérieure du radius. La paume de la main est alors appuyée sur une table solide, l'avant-bras soulevé à angle droit sur la paume et en position verticale, tandis qu'avec un corps pesant on frappe l'extrémité supérieure des deux os de l'avant-bras.

Un craquement et une déformation du poignet indiquent qu'il s'est produit une fracture; la dissection montre une solution de continuité de l'os, qui en tant que position pour la direction suivie et mode de déplacement (qui a été démontré par les fragments), est semblable à celles que nous voyons tous les jours dans la pratique à la suite d'une chute sur la paume de la main. L'os, pris entre deux forces contraires, la résistance du sol d'un côté, et le poids du corps — transmis du bras et de l'avant-bras à la paume de la main — de l'autre, tend à fléchir et se casse là où il est moins solide, c'est-à-dire là où se termine le tissu compact et où commence le tissu spongieux.

Avec Nélaton, Dupuytren, Malgaigne, Bonnet, Goyrand, Foucher, Gosselin, Lopes, Bähr, Hennequin, Rzehulka, Voillemier, Velpeau, Barton, Packard admettent la fracture par flexion de l'os.

Lecomte, qui a lié son nom à la théorie de l'arrachement, a cherché à démontrer : 1° que, dans les chutes sur la paume de la main, le choc, provenant de la résistance du sol, n'est jamais transmis directement à l'extrémité du radius et que la théorie de la transmission directe du choc au radius et celle de la transmission directe du choc ne sont pas fondées; 2° que, dans ces chutes avec production de fracture, l'extension forcée est phénomène constant et obligé; 3° que cette extension, agissant seule, peut produire la fracture par arrachement; 4° que, dans la grande majorité des cas, cependant, l'arrachement a lieu par la concentration, sur le ligament radio-carpien antérieur, et la distension due à l'extension forcée, de l'effort de pression perpendiculaire à la première rangée du carpe.

Cette opinion est partagée par Tillaux, König, Poggi, Linhart, Honigschmid, Buonomo, Lucas Championnière, Liot.

Il y a donc jusqu'à présent deux théories pour expliquer le mécanisme de la production de cette fracture : la théorie de la flexion du radius et la théorie de l'arrachement.

Je crois cependant que le mécanisme doit s'expliquer ainsi :

Dans le choc, l'épiphyse inférieure du radius, en pressant sur les os du carpe, en reçoit tout l'effet directement et sans un intermédiaire élastique, donné par des ligaments, qui puissent le diminuer. Sous cette action, l'extrémité inférieure, en dépendance des modalités et de la direction du choc, pourra être rompue, ou simplement (fracture nette avec ou sans déplacement parallèle du petit fragment) par flexion (fracture avec déplacement du petit fragment; déplacement accompagné de rotation), ou par écrasement, surtout en vue de conditions spéciales pathologiques du tissu osseux (fracture comminutive).

Le motif pour lequel la fracture se produit au radius plutôt qu'au cubitus s'explique par le fait suivant : l'action du choc est transmise au cubitus par le radius au moyen des ligaments, qui, par leur nature élastique, doivent nécessairement diminuer l'action du choc, en fonctionnant presque comme un ressort interposé. Dans le radius, la fracture doit se produire à l'extrémité inférieure, car le ligament interosseux occupe toute la partie médiane des deux os de l'avant-bras, et par conséquent la partie supérieure ne supporte aucun effort, ou seulement un effort assez faible, le ligament l'ayant déjà transmis au cubitus.

Si la fracture du radius ne se fait pas, l'action du choc doit quand même se faire sentir au coude, où le cubitus s'appuie à l'épaule, c'est-à-dire en correspondance de l'olécrâne; et en effet, le chauffeur, au choc produit par la manivelle, éprouve une douleur près de l'olécrâne.

Lecomte et les partisans de la théorie de l'arrachement expliquent la fracture de l'épiphyse inférieure du radius par une chute sur la paume de la main lorsque la main se trouve dans une flexion dorsale exagérée, par l'action des ligaments excessivement tendus; or, ceci ne peut arriver par le seul effet de la tension. En effet, en pliant lentement la main sans choc, la fracture du radius ne se produit jamais, comme il résulte de plusieurs expériences que j'ai faites. Les acrobates — dits hommes-serpents — peuvent, on le sait, par l'exercice, étendre les ligaments jusqu'à déterminer des déplacements de surfaces articulaires sans produire aucune fracture.

C'est donc uniquement un phénomène de différente distribution de pression, étant donné qu'une substance même très peu résistante peut supporter de grands poids à la condition que ceux-ci soient également distribués pour chaque unité de superficie. Qu'on me permette à cet égard un exemple bien vulgaire : un homme marchant sur des champs couverts de neige s'enfonce; si au contraire il garnit

ses pieds de larges skis, il peut se promener aisément et sans craindre de s'enfoncer.

La flexion dorsale exagérée et même la flexion palmaire (comme il résulte de l'étude anatomique de l'articulation radio-carpienne) montrent que le contact entre la première rangée des os du carpe et le radius, au lieu de porter sur une ample surface, se borne à peu de points; de là vient que l'action du choc pour chaque point de cette surface est plus forte et que, par conséquent, la rupture est plus facile.

Les ligaments n'ont d'autre fonction que celle de maintenir entre elles les différentes parties du squelette.

Nous concluons en disant que : dans le choc par chute sur la paume de la main et par l'action de la manivelle d'automobile entre la voûte du carpe et la concavité articulaire du radius en contact, il se produit une compression qui, suivant les différentes positions de la main (flexion, extension, adduction, abduction), peut être distribuée sur toute ou sur une partie seulement de la concavité articulaire du radius. Sous l'action de cette pression, agissant instantanément parce qu'elle est occasionnée par le choc, la fracture peut se produire d'autant plus facilement que la surface de contact des os est plus réduite (plus la flexion dorsale ou palmaire de la main est grande, plus le contact est petit); par suite des directions, cette fracture peut être une simple fente ou un éclat, ou bien une inflexion accompagnée d'une fente ou d'un écrasement.

Ces considérations me semblent expliquer la loi générale de production de la fracture du radius, et précisément dans son extrémité inférieure, et non dans la diaphyse, ou dans le cubitus.

Cette lésion, assez fréquente chez les chauffeurs, indépendamment de leur prudence, peut être considérée comme une espèce de danger professionnel; il est donc naturel que l'industrie et les propriétaires d'automobiles songent à assurer leurs ouvriers contre de pareils accidents du travail.

Travail de la Clinique chirurgicale du Prof. Forgue et du Laboratoire d'anatomie pathologique.

LES LIPOMES DU SEIN
ET DE LA RÉGION MAMMAIRE

PAR MM.

Jacques DELAGE, et **MASSABIAU**,

Chef de clinique chirurgicale intérimaire — Préparateur d'anatomie pathologique, Interne

de la Clinique chirurgicale du professeur Forgue (Montpellier).

La mamelle, au point de vue morphologique, n'est qu'une dépendance du système tégumentaire, et l'évolution d'un lipome à son niveau n'a rien que de naturel; il semble même que sa richesse en tissu adipeux devrait permettre de l'y rencontrer fréquemment; il n'en est cependant rien. Au contraire, lorsque l'on poursuit l'étude des tumeurs bénignes du sein, l'on constate que le lipome est une affection extrêmement rare, partant peu étudiée.

L'étude des tumeurs malignes du sein, à la vérité plus fréquentes et redoutables, retient l'attention des auteurs, au point de faire négliger beaucoup celle des tumeurs bénignes, et les traités classiques les plus considérables ne leur accordent qu'une place vraiment par trop minime.

Ayant eu la bonne fortune d'observer un cas de lipome de la mamelle, qui renferme des particularités assez importantes pour compléter les notions acquises et en apporter de nouvelles, nous avons recherché toutes les observations éparses dans la littérature médicale, pour essayer de donner de cette affection une étude complète. Et nous voulons, dès le début, placer sous les yeux du lecteur l'observation détaillée et complète de notre malade, opérée par notre maître M. le Professeur E. Forgue. Nous avons eu l'occasion de l'assister et nous le remercions de nous confier le soin de publier ce document si intéressant.

Observation. — Gui... Élisa, femme Gau..., sans profession, cinquante-deux ans, entre le 5 juin 1902, salle Dubrueil, à l'hôpital suburbain, à la clinique chirurgicale de notre maître M. le Professeur Forgue, pour une affection du sein gauche.

Cette femme n'a jamais été malade dans son enfance. Réglée à treize ans d'une façon régulière, elle est mariée, et n'a jamais eu d'enfant. Pas d'avortement. Jamais d'infection génitale.

Il y a dix ans, elle fut opérée à l'hôpital Cochin, à Paris, par M. le professeur agrégé Quénu, d'une tumeur du sein gauche. Elle raconte que cette tumeur, grosse comme une petite orange, avait mis sept ans à se développer, sans aucune douleur, sans qu'elle eût reçu le moindre traumatisme du sein. Elle s'en était aperçue par hasard en faisant sa toilette. Entrée à l'hôpital Cochin, elle accepta l'opération qui lui fut proposée ; on lui enleva sa tumeur en lui disant que c'était une tumeur de bonne nature, un *lipome*, qu'elle ne reviendrait pas. Et, douze jours après son opération, la malade quittait l'hôpital, parfaitement guérie, et pleine de reconnaissance pour son chirurgien.

On constate en effet, à la partie supéro-externe du sein gauche, une cicatrice à peine visible, blanche, souple, mobile sur les plans sous-jacents, longue de 6 centimètres, légèrement oblique de haut en bas et de dehors en dedans dans la direction du mamelon.

La santé de cette femme fut excellente pendant quatre ans. A la fin de la quatrième année, elle constata de nouveau la présence d'une grosseur un peu au-dessous de la cicatrice, au niveau et en dehors du mamelon. La tumeur était indolore; la femme avait quitté Paris, habitait dans un village et ne se préoccupa point autrement de cette tumeur non plus que de trois autres « boules » qu'elle sentait par le toucher dans l'intérieur du sein. Mais depuis un an le sein a augmenté de volume dans de telles proportions qu'elle vient à l'hôpital demander si une opération ne serait pas nécessaire « pour ses lipomes », comme elle dit elle-même. *Elle n'a jamais souffert.*

État actuel. — Le sein, deux fois plus volumineux que le sein du côté opposé, est fortement pendant sur le thorax. Le mamelon se trouve reporté au point le plus déclive. Au-dessus de lui la peau du sein, d'aspect normal, est soulevé par cinq bosselures de volume inégal. La malade, assez intelligente, compare d'une façon originale et exacte son sein à « un sac dans lequel il y aurait des oranges ».

Par la palpation, on sent la peau mobile sur les plans sous-jacents et sur les tumeurs qui sont nettement séparées les unes des autres. Il en existe d'abord deux à la partie supérieure : une interne, grosse comme un œuf de dinde, et l'autre, externe, du volume d'une mandarine, séparées par une bosselure plus petite. A la partie inférieure et au-dessus du mamelon, on perçoit par le palper deux autres grosseurs, plus volumineuses encore que les précédentes; l'une en bas et en dedans, du volume d'une orange et l'autre en bas et en dehors; la première, qui se manifesta après l'opération, est plus grosse que l'autre encore, qui surplombe le mamelon et

que l'on peut sentir au-dessous de lui quand on relève le sein. Deux ou trois petites tumeurs du volume d'une noix sont perceptibles entre ces tumeurs principales, qui sont accolées profondément les unes aux autres, mais sans prolongements qui les unissent. Leur consistance est dure, ferme; elles ne sont ni dépressibles, ni fluctuantes. Dans les intervalles qui les séparent, on ne sent pas de ramifications ou de prolongements qui les unissent, cependant si l'on tente d'en mobiliser une, on entraîne tout le sein, dont la totalité est difficilement mobilisable sur le plan profond du grand pectoral. Pas de ganglions dans l'aisselle. Excellent état général.

L'autre sein est absolument normal et ne présente aucune tumeur. La malade apporte elle-même son diagnostic, on lui propose de lui enlever le sein; elle accepte et le demande elle-même.

Opération le 5 juillet 1902, par M. Forgue. Aides : MM. Delage et Massabiau. Chloroforme, M. Dubled. Quantité prise : 40 gr.; pouls : 70 avant et après la narcose. Le sein est enlevé en entier et d'un seul bloc par le procédé de Halsted modifié par M. Forgue. La peau est suturée aux crins de Florence. L'opération dure vingt minutes; la malade est reportée dans son lit après un prompt réveil. Les suites opératoires sont excellentes et la femme sort le quinzième jour parfaitement guérie.

Comme toutes les pièces enlevées dans le service, la pièce est envoyée au laboratoire d'anatomie pathologique.

Examen anatomo-pathologique de la pièce. — a) Examen macroscopique. Le sein, du poids de 1 kg. 700, est à grosses lobulations arrondies, du volume d'une tête d'adulte, s'étalant légèrement sur la face sur laquelle il repose. La tumeur est entourée par une capsule mince qui est adhérente aux lobules et passe de l'un à l'autre, en forme de toile peu tendue.

La coloration est jaune doré ou jaune chamois, donnant l'impression d'un volumineux lipome. La consistance des lobules est assez dure, donnant l'impression d'un tissu scléreux mollasse.

A la coupe, certains de ces lobules ont tout à fait l'apparence d'un lipome pur : tissu jaune doré, brillant, très onctueux, entouré par une capsule, d'où partent quelques travées très fines, mais déprimant la surface et la divisant en lobes irréguliers, puis donnant naissance à de plus fines ramifications qui forment des divisions polygonales accolées les unes à côté des autres, et remplies par du tissu adipeux légèrement saillant. *Le squelette fibreux, quoique presque imperceptible, donne à la masse une consistance assez ferme, mais par une pression plus énergique le tissu s'écrase et se réduit en huile épaisse.* D'autres lobes, et parmi eux les plus volumineux, présentent une surface de section d'un jaune très clair, mastic de vitrier, et une dureté plus grande. La périphérie est entourée d'une capsule très fine, celluleuse, qui envoie des ramifications celluleuses très fines, horizontales, de sorte que la partie périphérique, sur une grande épaisseur, est divisée en plans intriqués comme le bulbe d'un oignon. Toute la masse centrale est homogène, traversée seulement de quelques fentes ou dépressions qui forment une lobulation vague. Le tissu est ferme, fin, légèrement translucide. Il s'écrase et donne de l'huile.

Il est probable que c'est encore du lipome avec une proportion plus grande de tissu fibro-celluleux. Enfin, d'autres lobes volumineux sont bosselés à leur surface, gris et très durs. A la coupe, ils sont formés en partie d'un tissu gris blanchâtre ou rosé, divisé par des travées en nodules très durs, formés d'un tissu très résistant, d'un tissu conjonctif. La lobulation devient moins nette et on a des plaques très larges, formées par du tissu très dur, constitué par une trame conjonctive translucide, brillante, gélatineuse, parcourue par des tissus conjonctifs blanchâtres, qui forment charpente. Ce tissu fibro-muqueux renferme encore des points légèrement jaunâtres, envahis par le tissu fibro-muqueux.

On peut bien voir le mode de formation de ce tissu : toute une partie est formée par de la graisse jaune, un peu infiltrée de liquide gélatineux; elle est pénétrée à sa périphérie par des fibres conjonctives blanches, très fines, qui forment un réseau à mailles renfermant une substance graisseuse dont la transformation en tissu gélatineux devient de plus en plus considérable. Vers la périphérie, le tissu conjonctif augmente et on a des nodules limités très durs, dus à la transformation fibreuse de plus en plus considérable. En d'autres points, au contraire, la transformation muqueuse, au lieu d'aller vers la terminaison fibreuse, *va vers la fonte muqueuse* et la constitution de parties translucides de consistance tout à fait gélatineuse.

b) *Examen microscopique* [1]. — Dans les travées conjonctives les plus denses, le tissu est formé par une trame plus ou moins serrée, creusée de cavités qui renferment des cellules arrondies ou irrégulières, de volume variable. A mesure que l'on va vers les points ramollis qui présentaient macroscopiquement un aspect gélatiniforme, la trame conjonctive devient de plus en plus fine, se raréfie, tandis que les cellules conjonctives augmentées de volume émettent des pointes, puis des prolongements multiples. Elles revêtent ainsi le type des cellules myxomateuses, plus ou moins anastomosées les unes avec les autres et placées dans une substance homogène ou finement granuleuse, et dans du liquide d'œdème. Par endroits, cette lésion aboutit à la disparition totale de toute structure, des espaces parfois considérables étant formés par une substance amorphe, dans laquelle on ne trouve que quelques restes de cellules étoilées ou prolongements fibrillaires. Il s'agit donc d'un fibro-lipome avec transformation muqueuse disséminée.

Historique. — L'étude des lipomes du sein et de la région mammaire est de date récente. Est-ce parce que le lipome est une affection indolore, parce que son développement lent n'apporte que tardivement des modifications dans le volume, la consistance et l'aspect du sein dont les femmes se montrent à bon droit si soucieuses? Est-ce encore parce que certains cas auraient été pris pour de l'hypertrophie graisseuse? Le fait est que la première observation que

1. Nous remercions vivement M. Bosc, professeur d'anatomie pathologique, qui a bien voulu nous contrôler cet examen microscopique.

l'on puisse trouver est due à Astley Cooper, qui, en 1829, en avait vu deux cas.

Nélaton, dans sa thèse d'agrégation sur *les Tumeurs de la mamelle*, parle des lipomes du sein, mais sans en avoir vu lui-même, et Velpeau leur consacre un très court chapitre dans son *Traité des maladies du sein* après en avoir vu trois cas, et ayant deux fois pris la tumeur pour un kyste.

Virchow, Cornil, Labbé et Coyne se rapportent toujours aux cas de Velpeau, quand ils décrivent dans leurs traités d'anatomie pathologique les tumeurs du sein.

Billroth en signale un cas personnel, depuis bien souvent cité; et c'est enfin dans ces dix dernières années, depuis les observations de Queirel (de Marseille), de Bégouin, que l'on voit publier quelques observations, peut-être parce que l'attention des cliniciens plus avertis s'attache à mieux différencier les tumeurs du sein; peut-être parce que l'anatomie pathologique plus perfectionnée nous éclaire mieux sur la nature des tumeurs; et l'examen systématique de toute tumeur du sein enlevée permettrait probablement de trouver plus souvent des tumeurs bénignes; la guérison de tumeurs dites malignes en dehors de tout contrôle anatomo-pathologique permet bien un peu de le penser!

Pathogénie. — Le plus souvent c'est chez l'adulte que la tumeur évolue, et cela à tous les âges, de quatorze à quatre-vingts ans et dans les deux sexes. On trouve cependant une plus forte proportion de cas observés chez la femme. Chez cette dernière, la grossesse, qui est sans importance au point de vue de l'apparition, semble d'après l'observation de Velpeau en avoir une réelle quant au développement qui est plus considérable après chaque gestation. La menstruation et la lactation n'ont aucune influence, soit en s'établissant, soit à l'époque où elles disparaissent.

Le lipome du sein est relativement très rare, si l'on songe que cette région devrait être au contraire un lieu d'élection pour la tumeur graisseuse, puisque plus que toute autre elle renferme soit dans les intervalles de la glande, soit autour d'elle, un abondant tissu graisseux qui s'hypertrophie et est capable d'une prolifération considérable.

Mais quelle pourrait être la cause de cette prolifération? Ici nous n'avons aucune donnée. Dans les antécédents des malades, on ne trouve que des particularités sans intérêt, et pas même dans les commémoratifs, le traumatisme, cependant si souvent incriminé!

Les faits de lipome survenant chez des hommes, ou, comme dans notre observation, chez une femme qui n'a jamais eu d'enfant ou

nourri, vont à l'encontre de l'hypothèse, admise par certains auteurs, d'une affection inflammatoire, comme la mastite chronique, antérieure à la tumeur dont elle favoriserait le développement. Riberaud, invoquant les observations analogues à celle de Queirel, où il y a coexistence de plusieurs lipomes en différents points du corps, parle de la possibilité d'une diathèse lipomateuse. Mais nombreux sont les cas où il n'y a de lipomes que dans le sein, et en admettant l'existence d'une diathèse lipomateuse que rien n'autorise à invoquer, ne serait-ce plutôt pas de l'hypertrophie graisseuse diffuse que l'on devrait constater? Ne devrait-on pas voir la bilatéralité des lésions qui jamais n'a été constatée?

Il semble plus logique d'admettre l'opinion de Coyne pour qui le lipome « se développe aux dépens de cellules embryonnaires subissant l'évolution définitive qui en fait des cellules adipeuses. Cette transformation a lieu en passant par le stade d'infiltration muqueuse des cellules fermes ». Dans notre observation, le fait de dégénérescence myxomateuse nous semble venir à l'appui de la théorie embryonnaire, et ce cas, où au centre de la tumeur on a trouvé un os (cas de Höper), paraît également propre à l'appuyer.

L'absence de troubles de la sensibilité permet de rejeter l'origine névropathique de l'affection.

ANATOMIE PATHOLOGIQUE. — Suivant les points de la région mammaire où se développent les lipomes, on peut en distinguer diverses variétés, et noter tout d'abord, suivant leurs rapports avec la glande, les deux suivantes :

1° *Des lipomes intraglandulaires*;

2° *Des lipomes extraglandulaires.*

Parmi les seconds on peut différencier :

1° *Des lipomes rétro-mammaires*, développés entre le muscle grand pectoral et la glande, en arrière de celle-ci refoulée en avant;

2° *Des lipomes sous-cutanés*, qui évoluent entre la glande et la peau.

Enfin, *dans quelques cas, il y a coexistence de lipomes intra et extraglandulaires.*

Le volume du lipome est essentiellement variable : il peut atteindre tour à tour celui d'une noix, d'un œuf, d'une orange. Parfois le développement est tel que la tumeur soulève la peau, écarte la glande, la refoule ou l'entraîne, qu'il y a tendance à la pédiculisation; le poids devient énorme; dans un cas, il atteignait 15 kilos; la tumeur en forme de besace, tout comme un goitre volumineux, peut descendre jusqu'à l'aine, ainsi qué le montre la photographie de la malade de Billroth, partout reproduite.

Il est rare que pareil volume soit atteint; le plus souvent la tu-

meur est grosse comme une orange, le sein n'est même pas déformé; d'autres fois il y a cinq ou six tumeurs de grosseur différente.

Une fois enlevé, le lipome type est une masse lobulée de graisse molle et jaune, renfermée dans une capsule fibreuse, mince, d'où partent des cloisons également fibreuses qui pénètrent dans l'intérieur de la tumeur et en limitent les lobules. Le tissu fibreux peut se trouver en plus grande abondance et l'on a alors du *fibro-lipome*. De toute façon la tumeur est toujours bien limitée, nettement circonscrite et ne peut être confondue avec de l'hypertrophie graisseuse diffuse.

Nous ne décrirons pas le lipome du sein au point de vue microscopique, il a ici la structure du lipome ordinaire; nous signalerons seulement ce fait que, dans tous les cas publiés, on a constaté que la tumeur était soit du lipome, soit du fibro-lipome, et que notre observation est la seule où l'on constate, à côté de tumeurs lipomateuses pures, du fibro-lipome, dans d'autres. et dans certaines, de la dégénérescence myxomateuse.

Symptômes. — Étant donné le volume normalement assez considérable du sein chez la femme, un lipome peut évoluer un certain temps sans occasionner le moindre trouble ni attirer l'attention. Hors les cas très anciens de lipomes volumineux, on ne remarque qu'une déformation peu appréciable à la vue, et le plus souvent, c'est le toucher seulement qui, par hasard, permet de constater la présence de la tumeur, dont nous allons considérer les symptômes, particuliers suivant qu'elle occupe un des sièges anatomiques que nous avons indiqués.

Le lipome sous-cutané et encapsulé n'est d'ordinaire senti que lorsqu'il a déjà environ le volume d'une noix. Il est indolore à la pression; mobile, il roule sous le doigt et donne une sensation de consistance particulière, comparable à celle que procure une boule de mie de pain roulée entre les doigts. Il évolue avec une extrême lenteur, et il faut des mois et même des années pour que son volume devienne considérable, en dehors des poussées que peut imprimer la grossesse.

Il n'y a pas d'altération des téguments, mobiles sur la tumeur à surface lobulée. Jamais on ne constate de circulation collatérale ou de ganglions dans l'aisselle, et l'état général n'est d'ailleurs jamais modifié du fait de la tumeur.

Il peut y avoir coexistence de plusieurs lipomes de volume différent, chacun gardant son individualité et ses caractères nettement séparés même dans l'évolution. La pluralité des tumeurs ne modifie le tableau clinique qu'au point de vue de l'aspect du sein, alors très

augmenté de volume, présentant diverses bosselures; chacune d'elles répond à un lipome, ce qui donne au sein l'aspect « d'un sac renfermant des oranges », comme le disait notre malade.

Le lipome rétro-mammaire présente les mêmes caractères d'indolence, de lobulation, de consistance que les lipomes sous-cutanés; seulement, après avoir pris naissance sous la glande, en avant du muscle grand pectoral, sur l'aponévrose ou encore entre les fibres de ce muscle, il se développe en repoussant la glande en avant; il peut la déborder à droite ou à gauche, plus souvent il passe au-dessous, et ce sont les lipomes de cette variété qui arrivent aux plus grosses dimensions.

Dans ces cas, la tumeur a une consistance plus particulièrement ferme, provenant de ce qu'il y a alors plus souvent coexistence de tissus fibreux et de tissus lipomateux.

Le lipome, au lieu d'être aussi nettement encapsulé et circonscrit, peut être plus étendu, moins limité : ce sont des cas de *lipomes diffus*.

Le lipome diffus a quelques caractères différentiels. Au lieu d'une masse nettement isolable, la palpation permet de sentir une série de tuméfactions à contours mal définis; on a une sensation de gâteau étalé, difficile à délimiter, de consistance molle, dépressible. En dehors de ces caractères, le lipome diffus est en tout semblable aux précédentes variétés.

Le lipome intraglandulaire est une variété excessivement rare; nous ne connaissons comme observation bien nette que celle de Begouin, disent tous les auteurs; mais l'une des observations d'Astley Cooper en est un des plus beaux exemples, puisque l'on constatait nettement, dit-il, « que la tumeur est formée par des paquets graisseux intraglandulaires ramifiés, qu'une dissection très simple isole et que l'on attire hors des cavités qui lui servent de réceptacle. » C'est la meilleure des descriptions qui se puisse donner de cette forme.

Chez l'homme, le lipome du sein se présente avec les mêmes caractères que chez la femme, mais il est, à cause du volume du sein, permis de les constater presque dès le début.

Diagnostic. — Velpeau, en 1858, dans son *Traité des maladies du sein*, écrivait : « On aurait tort de croire que l'hypertrophie adipeuse puisse être confondue avec le lipome, que le lipome ne soit qu'une variété, une nuance de l'hypertrophie graisseuse du sein; assez rares pour n'avoir pas été mentionnés jusqu'ici, ils offrent cependant un intérêt assez grand au point de vue clinique, attendu que leur diagnostic est parfois fort difficile ».

Chez la femme, ce diagnostic est en effet souvent très difficile, à cause de l'épaisse couche adipeuse qui, chez beaucoup de femmes, entoure la glande, et c'est bien rarement au début que l'on a à le poser; le sein grossit insensiblement, sa fermeté n'est pas altérée et probablement beaucoup de femmes pensent comme notre malade, qui nous disait qu'au début cette augmentation de volume n'était pas pour lui déplaire, même malgré la présence d'une grosseur, puisqu'elle n'en souffrait pas.

Les cliniciens les plus distingués ont fait des erreurs; les signaler, c'est les indiquer pour essayer de les éviter. Velpeau, dans un cas, crut à un adéno-fibrome, dans un autre, à un kyste, à cause de la mollesse de la tumeur; la fluctuation lui paraissait évidente : il fit une ponction blanche. Quoique l'on rencontre rarement pareille mollesse du lipome, on pourra avec avantage, pour différencier cette fausse fluctuation de la vraie fluctuation des kystes, user de l'artifice enseigné par Broca. Si en interposant le bord cubital de la main sur la partie médiane de la tumeur, on transmet la fluctuation d'une moitié à l'autre, on peut affirmer presque à coup sûr que l'on est en présence d'un kyste, sinon c'est un lipome. Une ponction exploratrice avec l'aiguille de la seringue de Pravaz pourra encore lever les doutes. Enfin, on doit se rappeler que Nélaton a écrit : « Si vous hésitez entre un kyste ou une tumeur solide, diagnostiquez lipome et vous vous tromperez rarement ».

Billroth avait porté le diagnostic de cysto-sarcome, mais le lipome n'a aucun des signes des tumeurs épithéliales ou sarcomateuses malignes : il est mobile, la peau ne lui adhère point, la marche est lente, il n'y a pas de ganglions axillaires; la tumeur est bien limitée, n'a ni prolongements, ni tendance à envahir les tissus voisins ou à se généraliser.

Mais si les caractères fondamentaux des tumeurs malignes permettent de les éliminer rapidement, les tumeurs bénignes du sein autres que le lipome n'offrent point de pareilles commodités.

L'hypertrophie graisseuse, à son début surtout, est peu facile à différencier, tant qu'elle n'a pas attaqué la glande en sa totalité. Comme le lipome, elle n'altère ni les téguments ni l'état général; mais on peut cependant avec de l'attention arriver à diagnostiquer la tumeur grâce à sa lobulation et à la netteté de ses contours.

La mastite chronique interstitielle, où la graisse remplit les interstices entre les lobes indurés et ratatinés de la glande, diminuée de volume, pourrait être prise pour un lipome; mais comme l'hyperplasie du tissu graisseux se fait pendant que la glande s'atrophie, il y a bientôt rétraction du mamelon, signe caractéristique de premier

ordre que l'on ne trouve jamais dans les cas de lipome, où n'existe pas davantage cet endolorissement spécial du sein atteint de cette variété de mastite.

Nous ne nous attarderons pas au diagnostic des *lésions tuberculeuses du sein* qui ne sauraient aller sans adhérences aux tissus voisins, sans ganglions axillaires et modifications de l'état général, manifestations pulmonaires sensibles, pour si légères que soient les lésions, on aura avec avantage recours au séro-diagnostic.

Quant aux tumeurs adénoïdes, mobiles, roulant sous le doigt, arrondies, globuleuses, sans retentissement ganglionnaire ni cachexie, sans rétraction du mamelon, elles sont plus dures, se développent plus rapidement et presque toujours douloureuses, occasionnant la plupart du temps des névralgies, sinon des douleurs véritables.

En somme, avant l'ablation de la tumeur et l'examen anatomo-pathologique qui signe la lésion, on peut la diagnostiquer par un examen minutieux, en tenant compte que la tumeur est bosselée, peu volumineuse, qu'elle est mobile, à marche très lente, indolore, sans engorgement ganglionnaire, qu'elle donne une fausse sensation de résistance et que souvent elle n'est pas unique. Chez la femme, son diagnostic est plus délicat que chez l'homme; chez les deux, on doit même arriver à en fixer le siège.

C'est au point de vue du mode de traitement surtout qu'il est bon de pouvoir élucider la question de siège et de volume de la tumeur. Il sera aisé de différencier ses contours et de voir qu'il n'y a pas de connexion avec les lobes de la glande; tout à fait superficiel dans le cas de tumeur sous-cutanée, le lipome sera au contraire trouvé tout à fait en arrière de la glande, elle-même mobile sur lui, quand il est développé dans la région rétro-mammaire. Une tumeur de tel siège sera toujours mobile sur le plan profond du muscle grand pectoral, à l'état de contraction; mais cette mobilité peut en certains cas être diminuée, amoindrie par la présence de petites brides, qui indiquent qu'il y a rapport plus étroit avec le muscle qu'avec la glande.

Pronostic. — Tumeur essentiellement bénigne, à évolution lente, qui se développe sans entraîner aucun malaise, aucune douleur locale, et sans retentissement général, le lipome pourrait n'être point traité. Il est cependant de bonnes raisons d'intervenir. En premier lieu, la tumeur apparaissant chez des femmes jeunes, susceptibles de pouvoir nourrir leurs enfants, il y a tout intérêt à débarrasser la glande d'une néoformation qui peut la comprimer en partie et gêner son parfait fonctionnement. Il faut tenir compte également de l'état d'esprit dans lequel se trouve une femme qui s'est

aperçue qu'elle a une tumeur au sein, fût-elle bénigne, indolore. La malade entend tellement parler de cancer, qu'elle a tendance à s'en croire atteinte; cette crainte peut avoir une influence fâcheuse sur son nervosisme, en faire une neurasthénique; et le chirurgien lui-même, qui ne pourra jamais affirmer absolument qu'une tumeur du sein est bénigne en dehors de l'examen anatomo-pathologique, aura plus de satisfaction à débarrasser un sein d'un lipome qu'à surveiller l'évolution d'une tumeur qui, longtemps regardée comme bénigne, peut un jour subir une dégénérescence fâcheuse. Cette idée de dégénérescence est loin d'être une crainte théorique, et si toutes les observations que nous avons réunies et où la tumeur fut examinée nous la montrent formée de lipome pur ou de fibro-lipome, nous avons basé ce travail sur une observation où justement, après une très longue évolution, le lipome subissait la dégénérescence myxomateuse; elle pourrait se faire dans un sens plus malin.

Enfin, chez bien des sujets, hommes et femmes, on sera conduit à l'intervention par des considérations d'esthétique, dues soit au volume considérable du sein, soit à sa déformation.

Thérapeutique. — Cette intervention pour lipome du sein que sera-t-elle?

Il convient d'envisager deux hypothèses : ou bien la tumeur est unique, ou bien il existe plusieurs tumeurs, ou une seule tumeur déforme le sein d'une façon considérable.

a) *La tumeur est unique.* — En aucun cas, et alors même que l'on pourrait invoquer une diathèse lipomateuse et craindre pour plus tard l'apparition d'une autre tumeur dans le sein, comme chez notre malade, il ne sera question d'enlever la mamelle en totalité.

Si la tumeur est sous-cutanée ou intraglandulaire, une incision faite à son niveau conduira directement sur elle et permettra son ablation facile, comme l'est celle de tout lipome. Par une suture intradermique que nous recommandons, on réparera l'incision sans laisser aucune cicatrice, ce dont bien des femmes seront reconnaissantes à leur opérateur. C'est une opération que l'on peut faire facilement à l'aide de la cocaïne. La suture intradermique permettra de ne pas employer pour les tumeurs superficielles une technique qui sera au contraire tout à fait de circonstance dans les cas de tumeur rétro-mammaire.

Nous voulons parler de cette technique, préconisée récemment par Rénon et Quénu dans le traitement des kystes du sein, et qu'a employée déjà Kocher.

Une incision suivant la circonférence inférieure du sein soulevé permet le relèvement de tout l'organe, et l'ablation commode des

kystes, nous dit Rénon; à plus forte raison, un lipome sera-t-il facilement isolé et enlevé par un tel procédé, simple et ne laissant point de traces apparentes.

b) *Les tumeurs sont multiples ou une tumeur déforme complètement le sein.* — Ici nous avons en vue les cas où le sein bourré de lipome, comme dans notre cas, est absolument déformé et a acquis un volume une ou deux fois plus considérable qu'à l'état normal; ou ces cas analogues à ceux de Velpeau, d'Astley Cooper, de Billroth, où le sein arrive à peser 10 et 15 kilos. Ici l'ablation complète du sein s'impose, soit à cause du volume de la tumeur, soit à cause de l'impossibilité où l'on se trouve de tenter l'énucléation de toutes les tumeurs, attaquées séparément par autant d'incisions qu'il y a de lipomes. Cette extirpation du sein en masse se fera absolument avec la même technique que l'extirpation pour néoplasme, sans toutefois faire le curage de l'aisselle et en tentant de garder, si possible, une partie de la glande qui conservera sous les vêtements l'apparence du sein. Les femmes se privent si mal de cette partie de leurs appas, que l'on trouve dans la littérature médicale le cas d'un chirurgien viennois qui, ayant opéré pour un néoplasme du sein une jeune actrice, voulut que cette opération ne puisse nuire à l'apparence de sa beauté, et greffa sous la partie de peau du sein qu'il put conserver, un lipome que cette jeune personne portait à la cuisse. La transplantation réussit pour la plus grande satisfaction du chirurgien et de son opérée, et c'est là un cas de lipome du sein qu'il ne fut jamais question d'opérer.

De minutieuses et attentives recherches dans les auteurs français ou étrangers ne nous ont pas permis de trouver plus de treize observations de lipome du sein chez la femme. Nous avons cru intéressant de les donner à la suite de ce travail. On verra que le lipome est véritablement une tumeur bénigne, non seulement en tant que tumeur, mais encore au point de vue des suites opératoires. La mort n'est survenue que dans un cas, par septicémie et à une époque où cette terrible complication suivait les plaies les plus innocentes, ce qui permet de croire qu'aujourd'hui pareille fin ne saurait être à craindre.

Obs. I. — Astley Cooper. *Œuvres chirurgicales.* Traduction de Chassaignac et Richelot, 1831. *Lipome sous-mammaire du sein gauche. Extirpation de la glande et de la tumeur. Guérison.*

Mistress Smith entra à l'hôpital de Guy en août 1835, pour une tumeur énorme de la mamelle gauche, qui avait 31 pouces de circonférence et 10 pouces et demi de long. La tumeur fut enlevée le 29 août. On pratiqua

d'abord une incision semi-lunaire à la partie antérieure et supérieure, et l'on attira celle-ci en bas. Puis on fit une incision le long de sa partie supérieure jusqu'à ce que le muscle pectoral fût mis à nu. Ensuite on disséqua la tumeur de haut en bas, dissection qui fut facilitée par la tension que le poids de la tumeur déterminait dans le tissu cellulaire qui l'unissait aux muscles. Un aide comprima tous les vaisseaux à mesure qu'on les divisait; aussi s'écoula-t-il peu de sang pendant l'opération. Enfin, une très grande partie de la peau et la totalité de la mamelle avec la tumeur qui était derrière elle, furent enlevées. Les bords de la plaie furent maintenus rapprochés au moyen de plusieurs points de suture et de bandelettes agglutinatives. La guérison fut rapide. La tumeur conservée dans la collection de l'hôpital Saint-Thomas pesait 14 livres 10 onces.

Obs. II. — Astley Cooper, *in ibidem. Lipome sous-cutané, volumineux, du sein. Extirpation de la tumeur. Guérison complète.*

Une femme nommée Martin entra à l'hôpital de Guy pour une tumeur du sein qui avait un volume considérable et qui paraissait, au toucher, provenir d'une hypertrophie des différents lobes qui composent la glande mammaire. Lorsqu'on eut incisé la peau dans l'intention de pratiquer l'extirpation de la tumeur, on reconnut que tous les paquets graisseux qui entrent dans la composition de la mamelle avaient augmenté de volume et que la glande elle-même était saine. Les différentes ramifications qui constituaient l'ensemble de cette tumeur furent retirées d'entre les différentes parties de la glande de manière à laisser de larges cavités qui avaient servi de réceptacle à cette espèce de tumeur ramifiée. Une simple incision très allongée fut suffisante pour mettre à découvert toute la surface de la tumeur. En exerçant des tractions, je parvins à allonger les prolongements celluleux qui l'unissaient à la glande et une dissection très simple procura son entier isolement.

Il y a peu de temps que cette personne m'a écrit pour répondre à quelques questions que je lui adressais relativement à l'état de sa santé. Elle m'a répondu qu'elle n'a eu aucune récidive de sa maladie et que son sein est entièrement libre de toute douleur.

Obs. III. — Velpeau. *Traité des tumeurs du sein. Lipome du sein gauche; extirpation. Guérison.*

Barois, quarante-deux ans, couturière, mariée, entre à l'hopital le 3 septembre 1839, pour une tumeur du sein gauche. Il y a environ treize ans cette femme avait déjà ressenti par là quelques douleurs légères, sans qu'elle pût en attribuer la cause à quoi que ce soit. A cette même époque elle tomba de cheval, un homme chercha à la retenir, et son sein fut rudement froissé; la douleur fut très vive, mais le lendemain elle n'y pensait plus. Six mois après, en se déshabillant, elle sentit deux glandes grosses comme une petite aveline, un peu plus bas que le mamelon, à un pouce à peu près. Jusqu'alors elle n'y avait fait aucune attention, mais elle croit se souvenir qu'elle ressentait déjà de temps à autre de petites douleurs.

Très peu de mois (3 ou 4) après, elle s'aperçut qu'il s'en était formé d'autres tout autour du mamelon, de manière que le bout du sein était comme enfermé au milieu d'une couronne. Elle n'a pas nourri, mais elle a remarqué qu'après chaque couche (elle en a eu cinq) la tumeur avait augmenté, surtout après la dernière, et est devenue plus sensible à la pression. Des douleurs sourdes, que la malade compare à un vent froid qui vient tomber sur une plaie à vif, des élancements répétés sont venus alarmer cette femme l'hiver dernier. Le sein gauche est gros comme les deux poings (l'autre est peu apparent), bosselé très irrégulièrement. On y sent six bosselures ou tumeurs distinctes, grosses comme un œuf de cane chacune; les unes plus dures, les autres plus molles sont rapprochées du mamelon; toutes se tiennent; la peau qui les recouvre est rouge et amincie près du mamelon. Dans son ensemble, la tumeur a 6 pouces de long sur 4 de large.

Elle se porte un peu du côté de la clavicule, n'est pas sensible à la pression et quelques-unes de ses parties sont comme fibreuses (le quart; tisane de chicorée, eau de sedlitz). Le 7, opération de manière à circonscrire et à enlever toute la peau malade ou amincie avec la tumeur; on lie cinq artères qui ont donné peu de sang. Les lèvres de la plaie sont tenues rapprochées avec des bandelettes de diachylon, et l'on panse simplement avec un linge troué, enduit de cérat et charpie.

- L'examen montre une grosse tumeur formée de lobules de graisse accolés les uns aux autres; la glande mammaire n'est plus reconnaissable; au-dessous on trouve quelques traces de tissu fibreux entre des lobules graisseux. Le diagnostic avait été *tumeur* butyreuse, ou encéphaloïde et fibreuse (tilleul sucré, potion laudanisée, bouillon).

10. Premier pansement. La poitrine, les bras et les jambes sont envahis par une éruption miliaire siégeant sur un fond rouge; démangeaison; la plaie suppure bien.

11 et 12. Pansement simple, la plaie n'offre rien de particulier; l'éruption pâlit; mais les vésicules sont plus grosses et remplies de liquide.

14. La rougeur a presque disparu, les fils sont tombés; la plaie se cicatrise; laver avec de l'eau de quinquina.

15. On retire les bandelettes; la plaie se cicatrise régulièrement (limonade tartrique, tilleul, soupes, lait).

20. La plaie est cicatrisée de haut en bas; il ne reste qu'un petit espace long de 18 lignes (la demie).

28. La malade, qui marche depuis trois jours dans la salle, demande à sortir, promettant de revenir à la consultation. Elle est parfaitemen guérie[1].

1. On trouve dans la thèse de Riberaud trois observations attribuées à Astley Cooper. Il n'en existe que deux et Riberaud intitule à tort le récit d'une des observations suivantes : observation I. Une de ces observations d'Astley Cooper se trouve également rapportée par Bryant de façon à faire croire que c'est une observation nouvelle. C'est là une erreur commise par Estradère dans sa thèse.

Obs. IV. — Velpeau. *Lipome sous-cutané de la mamelle pris pour un kyste. Extirpation. Guérison.*

Une femme âgée d'une trentaine d'années, habituellement bien portante, d'un embonpoint médiocre, d'une bonne constitution, n'ayant point eu d'enfants, se présente à l'hôpital en 1845 pour une tumeur du sein. Cette tumeur, qui offrait le volume d'un œuf de poule, occupait la région externe et inférieure de l'aréole, et existait depuis plusieurs années. Légèrement saillante à l'extérieur, elle ne causait aucune souffrance, n'était compliquée d'aucun engorgement, d'aucune altération, soit des téguments, soit des autres tissus de la région. Souple, molle, vaguement bosselée, elle ne pouvait se rapporter à aucune des tumeurs concrètes du sein; elle était évidemment située entre le tissu glanduleux et l'enveloppe tégumentaire. Reposant sur la mamelle même, elle cédait à la pression de manière à faire naître des doutes sur la nature des éléments qui la constituaient. Elle était survenue sans cause appréciable, d'une manière insensible. La malade, qui ne pouvait pas en indiquer la cause précise, assurait seulement que depuis dix mois sa tumeur avait pris un accroissement notable, et que parfois elle était assez sensible pour lui occasionner de la gêne et de l'embarras.

Après l'avoir examiné, de toutes les manières, je restai convaincu qu'elle contenait un liquide, qu'il s'agissait d'un kyste, tant la fluctuation m'y avait paru certaine, réelle; j'en conclus qu'on pourrait en débarrasser la malade à l'aide d'une simple ponction suivie d'injection iodée. Cependant, comme je n'avais pas la certitude que le kyste contînt du sérum diaphane ou sanguinolent plutôt qu'une matière gélatineuse ou glaireuse, il fut convenu que l'opération serait commencée comme pour l'injection iodée, c'est-à-dire par une ponction avec le trocart; mais que si, au lieu de matière très fluide, la tumeur renfermait quelque autre chose, l'appareil serait tout prêt pour permettre de procéder sur-le-champ, soit à l'incision complète, soit à l'extirpation de la tumeur.

Préparée comme pour l'extirpation de toute autre tumeur du sein, très désireuse d'ailleurs d'être opérée, le malade reçut d'abord un coup de trocart sec et net dans sa tumeur préalablement tendue au moyen de la main gauche. Trouvant que l'extrémité de l'instrument jouait avec une entière liberté dans les parties, je restai plus convaincu que jamais qu'il s'agissait d'un kyste. Aussi éprouvai-je une véritable surprise en ne voyant rien sortir par la canule du trocart dès que j'en eus retiré le poinçon. Je me demandai alors si quelques grumeaux, quelques flocons concrets, ne s'opposaient point à la sortie du liquide. Dans cette pensée, j'introduisis un stylet jusqu'au fond du prétendu kyste sans aucun obstacle; j'en inclinai, j'en portai la tête dans toutes les directions, et cependant nous ne vîmes rien sortir. A cet instant, je me serais imaginé moins que jamais être entré dans un lipome. Je crus à l'existence d'un kyste ou sébacé ou hématique, et je procédai tout de suite à une opération plus complète. Les téguments furent incisés dans le sens du grand diamètre de la tumeur, qui se trouva bientôt à nu, et qui se montra dès lors avec tous les attributs d'une masse

graisseuse, pure, molle, formée de trois pelotons principaux que j'extirpai. Quelques artérioles furent liées ; je rapprochai les lèvres de la plaie, et la malade guérit bien et rapidement.

Obs. V. — Velpeau. *Fibro-lipome pédiculé du sein. Extirpation. Guérison.*

Une jeune femme d'une complexion un peu délicate, bien réglée, entre à l'hôpital pour une tumeur du sein droit plus volumineuse qu'une tête d'adulte.

Il y a trois ans et demi, au milieu d'une grossesse, le sein normal auparavant s'est développé en masse et d'une façon égale sur tous les points. A la fin de la grossesse, il avait déjà un très fort volume ; pendant la lactation, il survint un abcès qui fut ouvert en trois ou quatre endroits à l'aide du bistouri. Depuis cette époque, la tumeur s'est accrue lentement, sans douleurs. Une seconde grossesse s'est terminée il y a six semaines ; depuis lors la tumeur a fait beaucoup de progrès.

Avec la forme d'une boule à peu près ronde, ayant 50 centimètres de circonférence, elle est très pesante, tombe au-devant de l'abdomen et descend, lorsque la malade est debout, jusqu'au niveau de la crête de l'os des îles. Son pédicule est formé par la peau, que la pesanteur de cette masse charnue plisse dans le sens vertical ; il a près de 40 centimètres de circonférence.

La peau est mobile à sa surface, excepté en bas, au niveau de la cicatrice résultant d'incisions faites pour vider les anciens abcès.

Le mamelon situé au-dessous et un peu en dehors ne fait point saillie sous la peau ; l'aréole très large, molle, non fluctuante, indolente, est formée de lobes élastiques mobiles les uns sur les autres.

13 juin. On ouvre le pédicule de la tumeur par deux incisions transversales, semi-lunaires, empiétant de 3 à 4 centimètres sur la masse à cause de la rétraction présumable des tissus après l'opération. Immédiatement après, le poids de la tumeur est de 4 livres et demie.

En la disséquant, on constate qu'elle est lobulée ; avec un peu de soin, il devient facile de séparer ses lobules les uns des autres. Un peu en bas et en dehors on retrouve d'une manière distincte des grains appartenant à la mamelle saine ; il n'existe pas d'adhérences entre cette portion saine, qui est d'ailleurs peu considérable, et la portion adipeuse.

Toute la masse représente un mélange de tissu adipeux et de tissu glanduleux hypertrophié, une des variétés du lipome fibreux.

Plusieurs coupes sont pratiquées suivant le grand diamètre de la tumeur ; sur toutes, on voit distinctement les lobes réunis par du tissu fibreux, assez abondant ; le tissu en est blanc, résistant, élastique ; il ne se laisse pas écraser par la pression du doigt et l'on n'en fait suinter qu'un liquide visqueux, analogue à de la synovie. On rencontre, mêlé au tissu glandulaire, des masses blanchâtres dont quelques-unes atteignent le volume d'une petite noix ; molles, onctueuses, solubles dans l'eau, elles offrent tous les caractères physiques du caseum.

Le microscope n'y a point retrouvé les éléments de la glande mammaire, il n'a reconnu que l'élément graisseux.

La plaie a près de 20 centimètres de long; ses bords sont réunis au moyen de onze serre-fines et le tout est recouvert de compresses imbibées d'eau fraîche.

12 juin. L'état général est bon, il n'y a pas de fièvre, la malade a bien dormi ; l'état local est aussi des meilleurs. Les bords de la plaie sont agglutinés; on en retire six serre-fines.

3 juillet. La malade sort de l'hôpital. Depuis le jour où toutes les serre-fines ont été retirées, les lèvres de la plaie ne se sont point décollées, il ne s'est fait de suppuration que par les points où passent les fils à ligature.

Aujourd'hui la malade est complètement guérie.

Obs. VI. — P. Reclus[1]. *Clinique chirurgicale de l'Hôtel-Dieu. Lipomes multiples du sein droit. Extirpation. Guérison.*

Une blanchisseuse de quarante-trois ans nous est envoyée comme atteinte de maladie kystique; elle est d'une bonne santé habituelle, bien que l'auscultation révèle, dans les deux sommets, une expiration prolongée et rude; la voix est un peu enrouée et il y a eu de légères hémoptysies. Rien à noter du côté des seins si ce n'est que, il y a vingt-trois ans, après un accouchement gémellaire, ils devinrent durs et engorgés, mais sans abcès consécutifs; et depuis cette époque, aucune particularité ne s'est montrée.

Au milieu de l'année courante, son attention fut appelée vers le sein droit par un écoulement sanglant au niveau du mamelon, et par des douleurs assez vives, irradiées vers l'épaule et le bras; la malade, effrayée, vint nous consulter, et nous constatons, sur la peau normale qui recouvre les mamelles, une foule de petites tumeurs enchâssées dans la glande et dont le volume et la forme sont très variables; les plus grosses rappellent une noisette, les plus petites un grain de chènevis; on les sent aussi bien à droite qu'à gauche, et je songeais aussi à une maladie kystique; mais deux particularités m'intriguaient un peu : plusieurs de ces tumeurs, au lieu d'être nettement sphériques, sont aplaties d'avant en arrière; puis elles sont molles, dépressibles, presque fluctuantes; elles n'ont en rien la dureté ligneuse caractéristique des kystes de la mamelle.

Je plonge l'aiguille de la seringue de Pravaz dans une de ces tumeurs; l'aiguille paraît libre dans une cavité, mais aucun liquide ne s'écoule; je ponctionne ainsi trois ou quatre saillies sans obtenir même une goutte de sérosité; alors, grâce à une injection préalable de quelques centigrammes de cocaïne, je puis sans douleur inciser la peau sur une de ces tumeurs qui s'énuclée et jaillit pour ainsi dire au dehors. La masse qui s'échappe est régulièrement arrondie, jaune et paraît être un petit lipome nettement encapsulé. J'ai répété trois fois sur chacun des deux seins cette innocente extirpation et, chaque fois l'examen à l'œil nu et l'investigation microsco-

1. Nous avons été surpris de voir Estradère citer à la place de cette observation de lipome de M. Reclus une observation très ne te de maladie kystique, qui ne parle pas du tout de lipome.

pique ont prouvé qu'il s'agissait bien d'une tumeur graisseuse pure, sans adjonction d'aucun élément sarcomateux ou myxomateux.

Obs. VII. — Billroth. *Deutsche chirurgie*, Lief XLI. *Lipome rétro-mammaire très volumineux de la mamelle droite. Ablation.*

Une femme multipare, âgée de trente-quatre ans, se présente à la consultation pour une tumeur qu'elle portait à la mamelle droite. On constate en effet une augmentation colossale de ladite mamelle qui tombait sur le ventre jusque sur le bassin.

Le mamelon et l'aréole sont à la partie inférieure de la tumeur. La peau est rouge pourpre foncé, par suite de la congestion de la partie malade. Au toucher, la tumeur donne une sensation molle, élastique sur toute la surface, avec, disséminés çà et là, des noyaux un peu plus fermes et des lobulations. L'état général ne semble pas atteint. La malade avait constaté l'existence de sa tumeur six ans auparavant ; elle avait eu plusieurs enfants ; son dernier datait de deux ans. Les couches avaient été normales, elle n'avait pas remarqué si à partir de ce moment la tumeur avait pris un développement plus rapide. On pensait avant l'opération avoir affaire à un cas d'hypertrophie graisseuse ou de cysto-sarcome.

L'étonnement fut grand lorsque après l'ablation on reconnut un gigantesque lipome rétro-mammaire. On trouva la glande atrophiée au voisinage du mamelon. Malheureusement la tumeur ne fut pas pesée.

Obs. VIII. — Bryk. *Arch. f. klin. Chirurg.* DXVII. *Fibro-lipome du sein droit. Extirpation. Mort de la malade par septicémie.*

Une énorme tumeur de la mamelle droite. La tumeur était dure, bosselée, non douloureuse, mais gênante par son volume. La malade fut opérée et on reconnut après examen avoir eu affaire à un fibro-lipome du sein. La tumeur pesait 12 livres. Les suites opératoires ne furent pas très favorables, et la malade mourut de septicémie. L'autopsie faite, on trouva une autre tumeur du cæcum, volumineuse déjà, et qui fut reconnue de nature lipomateuse.

Obs. IX. — Bégouin[1]. Soc. d'Anat. et de Phys. de Bordeaux. 16 Nov. 1891. — *Lipome capsulé du sein droit. Incision et énucléation de la tumeur. Guérison.*

Femme de quarante-sept ans, qui a toujours eu une excellente santé, chez laquelle cette tumeur aurait apparu en 1891. Toujours est-il que c'est à cette époque qu'elle la découvrit en faisant sa toilette. Elle siégeait à la partie supérieure du sein droit, roulant sous le doigt, et était d'une indolence parfaite au toucher. Mais elle était le point de départ d'élancements douloureux, spontanés, qui s'irradiaient dans l'épaule et le bras droit jusqu'aux doigts et qui étaient assez pénibles pour éveiller la malade pendant la nuit. Au moment de ses règles les douleurs diminuaient très notablement.

A son entrée à l'hôpital, on constata à la partie supérieure et externe du

1. On trouve dans la thèse d'Estradère cette observation scindée en deux comme deux observations distinctes.

sein droit une tumeur du volume d'un petit œuf au niveau de laquelle la peau n'avait pas changé de coloration et avait gardé sa mobilité. Indépendante de la mamelle, roulant sous le doigt avec la plus grande facilité, sa surface était lobulée et sa consistance molle était tellement celle du lipome que, malgré la rareté de cette tumeur en cette région, le diagnostic fut porté. La mobilité sur les parties profondes était d'ailleurs complète. La mamelle était saine. On ne trouvait aucun ganglion dans l'aisselle; l'état général était excellent.

La tumeur fut enlevée par M. Demons le 13 novembre 1891. Elle a le volume et la forme d'un petit œuf. Elle a tous les caractères macroscopiques du lipome, tant à la surface qu'à la coupe, qui montre cependant, en outre de sa masse lipomateuse, une traînée fibreuse, blanchâtre, du volume d'une plume d'oie, incluse dans la partie superficielle de la tumeur. Une capsule entourait ce lipome qui s'est énucléé aussitôt que son enveloppe fibreuse a été incisée. En cela a consisté toute l'opération.

Examen microscopique. A un faible grossissement, on voit qu'au milieu du tissu adipeux qui forme la plus grande partie de la préparation, sont disséminés des tubes glandulaires en amas plus ou moins considérables, réunis entre eux par du tissu conjonctif. Les uns dilatés renferment une masse jaunâtre formée par du lait coagulé, les autres ont une lumière étroite qui apparaît comme un point transparent. Avec un plus fort grossissement, on distingue de gros cristaux étoilés de margarine ou de stéarine disséminés au milieu du tissu adipeux. Parmi les tubes glandulaires, les uns ont perdu leur épithélium, les autres ont conservé par endroits un épithélium cylindrique le plus souvent, quelquefois cubique. Les tubes de petite dimension sont formés d'une paroi externe conjonctive et d'un épithélium cubique, à une seule couche de cellules. On n'y voit aucun vaisseau.

Obs. X. — Sir R. Williams. *On diseases of the breast. Lipome rétromammaire.*

Une dame, veuve d'un médecin anglais, avait déjà consulté trois ou quatre des chirurgiens anglais les plus estimés pour une tumeur apparue au-dessus de la mamelle et ayant acquis un volume considérable. Aucun d'eux n'était d'accord sur sa nature, néanmoins ils conseillaient tous l'intervention. Elle vint nous trouver et l'intervention fut décidée. On trouva un gros lipome situé sous la mamelle, et c'est là que la malade l'avait trouvé pour la première fois. La glande mammaire avait été soulevée par la tumeur et semblait être augmentée de volume.

Obs. XI. — Sir W. R. Williams. *Lipome sous-cutané de la mamelle gauche. Énucléation de la tumeur. Guérison.*

Une servante âgée de trente ans vient se présenter à notre observation. Depuis deux ans elle a constaté l'existence d'une tumeur au sein gauche qui s'est accrue progressivement, très lentement et sans douleur. Elle a atteint aujourd'hui le volume d'une montre de femme, et est située à la

partie supéro-externe de la périphérie de la mamelle gauche. On ne constate à ce niveau aucune altération des téguments, et la palpation n'en est nullement douloureuse. On fit l'excision des téguments et la tumeur s'énucléa d'elle-même.

Obs. XII. — Bryant. *Diseases of the breast. Lipome sous-cutané du sein gauche. Extirpation de la tumeur.*

Une femme avait à la partie supérieure de la mamelle gauche une tumeur du volume de la moitié environ d'une orange.

Cette tumeur n'ayant entraîné aucun trouble nutritif ou vaso-moteur des téguments, donnait au toucher la sensation d'une tumeur graisseuse, à surface lobulée et complètement indolente.

La femme était âgée de cinquante ans, et il y avait cinq ans qu'elle s'était aperçue de l'existence de sa tumeur. L'extirpation fut décidée et faite.

Obs. XIII. — Köper. *Lipome pédiculé de la région mammaire. Extirpation de la tumeur. Guérison.*

Köper a vu une femme de quatre-vingt-sept ans portant une grosse tumeur pédiculée qui avait commencé à apparaître à cinquante-huit ans. N'eût été sa grosseur, la femme n'en aurait été nullement incommodée. Il porta le diagnostic de fibro-adénome. A l'examen de la tumeur, on trouva une grosse masse de tissu graisseux renfermant à son centre un os irrégulier.

On trouve dans la thèse de Riberaud deux observations de lipome de la région thoracique au voisinage du sein, mais ils se sont nettement developpés en dehors de la glande mammaire ou de cette région, et nous ne pouvons comprendre ces observations parmi celles de lipomes vrais du sein. Nous ferons la même réserve pour le cas de lipome congénital chez un enfant de neuf mois. La tumeur était trop nettement thoracique et extra-mammaire pour que nous puissions admettre cette observation dans le cadre de cette étude. Aux treize observations de lipome chez la femme que nous avons pu réunir il convient d'ajouter les suivantes, où la tumeur apparut chez l'homme.

Obs. XIV. — S. W. R. Willams. *Lipome de la région mammaire. Extirpation. Guérison.*

Un homme âgé de trente-trois ans se présenta à nous avec une tumeur peu volumineuse, environ la grosseur d'une montre de femme, située à 2 pouces au-dessus du mamelon gauche. Cette tumeur datant de peu de temps, fut opérée et l'examen démontra qu'on avait eu affaire à un lipome pur de la région mammaire.

Obs. XV. — S. Paget. *The Lancet*, 1894. *Lipome de la région mammaire. Opération. Guérison.*

Un homme de trente-cinq ans avait une grosse tumeur graisseuse à la partie inférieure de la mamelle. La tumeur avait repoussé la glande mammaire en dehors et la faisait paraître augmentée de volume. La tumeur étant volumineuse, le malade fut opéré et on fut tout surpris de trouver un lipome, alors que le diagnostic porté avait été : tumeur graisseuse.

Obs. XVI. — Queirel (de Marseille). *Fibro-lipome. Ablation. Guérison.* Congrès français de Chirurgie.

Le nommé Fortuné F..., âgé de soixante-quatre ans, concierge dans un pensionnat de demoiselles, maigre, mais d'une bonne constitution, présente une tumeur du sein gauche, demi-sphérique, de la grosseur d'une tête d'enfant, coiffée par le mamelon dans sa partie inférieure, d'une consistance inégale, demi-molle, rénitente, élastique, en certains points plus ferme, plus dure en d'autres. Cette tumeur, indolore, sans changement de couleur à la peau, est très mobile sur la paroi costale et remonte assez haut dans la région pectorale. En faisant contracter le grand pectoral, cette mobilité devient moins grande et la tumeur est comme bridée, ce qui fait croire avec juste raison qu'elle est située en partie sous ce muscle, tandis qu'une autre partie est manifestement sous la peau du mamelon et du sein. C'est bien une tumeur sous-cutanée, et nous diagnostiquons un lipome aux signes que nous venons d'énumérer.

Le lent développement de ce néoplasme que le malade porte depuis deux à trois ans (il y a quinze mois il était gros comme une noix), la forme globuleuse, l'absence de ganglions sur la paroi thoracique, dans l'aisselle ou dans les creux sous-et sus-claviculaires, le défaut d'adhérences à la peau et aux parties sous-jacentes, devaient nous faire éloigner l'idée de tumeur maligne et aussi de tumeur diffuse. Il ne restait donc que les tumeurs capsulées : l'adénome, le fibrome ou les kystes et le lipome.

Le 4 octobre 1887, nous procédons à l'opération. Nous pratiquons une grande incision elliptique, allant de l'une des extrémités du diamètre transverse à l'autre et circonscrivant au-dessus du mamelon un lambeau de peau. Celle-ci, disséquée en haut, nous permet de voir étalées sur la surface de la tumeur, comme un muscle peaucier, quelques fibres du grand pectoral, que nous incisons pour aller attaquer directement la partie supérieure de la production morbide. Puis, en bas, nous détachons la peau où se trouve le mamelon. Les conduits de la glande sont coupés, ainsi que nous l'avons constaté après à la loupe, car, à l'œil nu, ils n'étaient pas apparents. La tumeur se dissèque facilement avec les doigts; elle est unie aux plans sous-jacents par un tissu cellulaire lâche qui permet de l'extirper sans recourir au bistouri.

Ce plan sous-jacent est formé par la face antérieure du grand pectoral; quelques fibres superficielles d'un des interstices ont seules été intéressées, il n'y paraît pas après la dissection. La malade a perdu peu de sang, quelques pinces hémostatiques ont été mises pendant l'opération, mais

aucune ligature n'a été faite. Après lavage antiseptique, on ferme la plaie par huit points de suture, excepté en dehors où on met un drain; suites très simples; trois semaines après, guérison complète.

L'examen de la tumeur, qui pèse 800 grammes, prouve bien qu'on avait affaire à un lipome, et le microscope vient confirmer cette opinion en montrant dans toutes les parties le tissu propre au lipome fibreux.

Obs. XVII. — Demons. *Lipome de la région mammaire gauche simulant un sein.*

Au mois de mars 1897, à la consultation de M. le professeur Demons se présente un homme de quarante à quarante-cinq ans, bien constitué, porteur d'une tumeur de la région mammaire.

L'aspect de ce sein rappelle exactement celui d'une jeune fille de quinze à seize ans; son volume est celui d'une petite orange. Le mamelon est légèrement proéminent. La palpation permet de sentir une tumeur molle, lobulée, du volume d'une mandarine. A côté et en dehors on trouve nettement la glande mammaire qui semble augmentée de volume. La peau glisse à sa surface et elle-même est mobile sur les plans profonds. On ne remarque pas d'altérations de la peau, pas de ganglions, pas de circulation supplémentaire. La tumeur avait débuté plusieurs années auparavant sans que le malade puisse fixer l'époque de son apparition.

Malheureusement l'extirpation n'a pas été pratiquée, le malade s'étant refusé à toute intervention.

Obs. XVIII. — Piéchaud. *Lipome du sein gauche chez un jeune homme de quinze ans, in* Thèse Estradère.

Un jeune garçon de quinze ans a été vu à la consultation du professeur Piéchaud porteur d'une tumeur de la région mammaire du volume d'un œuf de pigeon. On n'a pas eu l'observation; le malade a été photographié.

INDEX BIBLIOGRAPHIQUE

Anderodias, Tumeur kystique de la mamelle, *Journal de médecine de Bordeaux*, 12 juin 1897.

Baillet, *Bulletin de la Société anatomique*, Paris, 1890.

Baker-Bowly, Diffuse lipome, *Medic. chirurg. Transactions*, vol. LXIX, 1886, London.

Bégouin, *Journal de médecine de Bordeaux*, 1891; *Journal de médecine de Bordeaux*, 1892.

Bérard (Auguste), *Diagnostic différentiel des tumeurs du sein*, thèse de Paris, 1842.

Billroth, *Deutsche Chirurgie*, Lief XLI, Stuttgart.

Boiffin, Des lipomes douloureux, *Progrès médical*, Paris, 1893.

Bryk, *Archiv. für klin. Chirurg.*, Bd. XVIII.

Bryant, *The diseases of the breast*, London, 1887.

Cadiat, *Étude sur l'anatomie normale et les tumeurs du sein*, thèse de Paris, 1875.

Charvot, *Bull. de la Société de Chirurgie*, Paris, 1891.

Cloquet, *Bibl. méd.*, t. I, p. 420, 1828.

A. Cooper, *Illustrations of the diseases of the breast*, London, 1829, et *Œuvres chirurgicales*, traduction de Chassaignac et Richelot, 1837.
Dandois, Quelques considérations sur les tumeurs du sein, *Revue médicale*, Louvain, 1888.
Dechambre, *Dictionnaire*, Art. Sein.
Desgranges, Tumeurs du sein, *Leçons cliniques chirurgicales*, Paris, 1867.
Le Dentu et Delbet, *Traité de chirurgie clinique et opératoire*; Binaud et Braquehaye, *Tumeurs de la région mammaire*, t. VII, p. 222.
Descamps, *Siège et classification des lipomes*, thèse de Paris, 1873.
Duplay et Reclus, *Traité de Chirurgie*; Delbet, *Tumeurs du sein*, t. VI.
Dubreuil, Tumeurs du sein. *Gazette médicale*, Paris, 1888.
Ermann, *Gazette des Hôpitaux*, Paris, 1858.
Estradère, *Quelques cas de lipomes du sein et de la région mammaire*, thèse de Bordeaux, n° 118, 1898.
Etievant, Lipome de la région mammaire, *Province médicale*, Décembre 1896.
Faucan de la Cour, thèse de Paris, 1871.
Forgue et Reclus, *Thérapeutique chirurgicale*, t. II.
Gaillet, Société de Biologie, 1850.
Gaillard Thomas, Extirpation des tumeurs bénignes, *New-York med. Jour.*, 1883.
Guyard, Observ. sur une loupe située au-dessus de la mamelle droite, *Journal de médecine, chirurgie et pharmacie*, Paris, 1861.
Heyfelder, *De lipomate*, Erlangen, 1863.
Hegetschweiler, *Ueber das Lipom der Mamma*, Zurich, 1761.
Horteloup, *Tumeurs du sein*, 1872.
Jacob, *Étude des tumeurs bénignes du sein*, thèse de Lyon, 1891.
Jacobson, Tumeur du sein chez l'homme, *Medical News*, 30 janvier 1897.
Jaccoud, *Dictionnaire*, Art. Sein.
Labbé et Coyne, *Traité des tumeurs bénignes du sein*, Paris, 1876.
Lisfranc, Quelques considérations sur les tumeurs du sein et leur augmentation, *Gazette des Hôpitaux de Paris*, 1841.
Lannelongue et Achard, *Traité des tumeurs congénitales*.
Laurent, thèse, Paris, 1888.
Lereboullet, *Bull. de la Soc. méd. des Hôpitaux*, 1877.
Le Brun, Tłusczats (lipoma); Wyciecie jego pryz zastosowauin zwieczulenia miejscowego, *Gaz. lek.*, Warzawa, 1867.
Kœhler, Charité Annalen, vol. XIII, p. 531, 1888.
Masse, Diagnostic des tumeurs du sein, *Gaz. hebd. d. sc. méd. de Bordeaux*, 1886.
Monod, Contribution à l'étude des tumeurs non carcinomateuses du sein, *Archives génér. de médecine*, 1875.
Nélaton, Des tumeurs de la mamelle, thèse d'agrégation, Paris, 1839.
Neurmann, Myxome lipomatoses, *Arch. f. path. Anat*, XXIV, Berlin, 1882.
Olphan, thèse de Paris, 1880.
Paget (S.), *The Lancet*, vol. I, 1894.
Queirel, *Congrès français de Chirurgie*, 1889.
Reclus, *Cliniques chirurgicales de la Pitié*, 1894; *de l'Hôtel-Dieu*, 1888.
Renou, *Sur les kystes du sein*, thèse de Paris, 1903.
Ribéraud, *Des lipomes de la région mammaire*, thèse de Paris, n° 608, 1898.
Rostan, *Union médicale*, 1851.
Köper, voyez Holmes, *Syst. of Surgery*, 1883.
Sourice, thèse de Paris, 1887.
Sacasa, thèse de Paris, 1867.
Tillaux, Tumeurs fibro-plastiques du sein, *Union médicale*, Paris, 1893.
Trélat, Tumeur du sein, *Progrès médical*, Paris, 1876.
Velpeau, *Traité des maladies du sein*, 1854. Tumeurs mixtes de la mamelle, *Gazette des hôpitaux*, 1883.
Verneuil, Structure intime du lipome, *Bull. Soc. Biologie*, 2e série, t. I.
Williams, *London path. Soc.*, 3 décembre 1891.

PERFORATION DE L'ESTOMAC PAR ULCÈRE

PAR MM.

F. GROSS, et G. GROSS,

Professeur de clinique chirurgicale — Chef de clinique chirurgicale
à la Faculté de Médecine de Nancy.

(*Suite* [1].)

138-139. — HAWKINS. Clinical Society of London. Discussion, *The Lancet*, 1898, II, p. 1477.

1) Femme. Laparotomie pour ulcère gastrique perforé. Guérison.

2) Femme avec symptômes manifestes de perforation d'ulcère et guérison spontanée.

140-145. — LENNANDER. Ueber die Behandlung der perforirenden Magen- und Duodenalgeschwures, *Mitteilungen aus den Grenzgebieten der Med. und Chirurg.*, 1898, t. IV, p. 91.

1) F., vingt-quatre ans (30 mars 1893); troubles gastriques antérieurs. Symptômes de péritonite par perforation. Incision d'une collection pelvienne par le cul-de-sac vaginal postérieur. Laparotomie vingt et une heures et demie après la perforation. Exsudats fibrino-purulents entre le foie et l'estomac, et entre le lobe droit du foie, le mésocôlon et le côlon transverse. Perforation située sur la petite courbure, près du pylore. Suture difficile à trois plans. Fixation de l'épiploon par-dessus. Nettoyage à sec. Drainage avec gaze iodoformée. Suture de la paroi. Abcès sous-phrénique gauche consécutif avec pleurite. Incision et drainage transpleural, avec résection de la neuvième côte. Mort le dix-septième jour après l'opération. Autopsie. Pas de péritonite. Ulcère gastrique cicatrisé. Abcès sous-phrénique bien drainé. Mort par dégénérescence aiguë des organes internes, due à l'intoxication générale.

2) F., quarante et un ans (17 octobre 1898). Passé gastrique. Perforation d'un ulcère de l'estomac. Péritonite diffuse, avec maximum des manifestations dans la région épigastrique, avec irradiations dans la partie inférieure gauche du thorax, les régions lombaires et le petit bassin. Laparotomie vingt-six heures après le début des accidents péritonéaux. Épanchement abondant, trouble. Perforation sur la petite courbure, cachée sous le lobe gauche du foie. Suture à deux étages. Lavage avec 50 litres d'eau salée

1. Voir le numéro de septembre 1904.

chaude. Drainage par l'incision sus-ombilicale; drainage par les deux régions lombaires, par la région hypogastrique, et le vagin. Consécutivement, évacuation d'une collection sous-phrénique gauche purulente et fétide par le drain lombaire gauche. Ponction d'un épanchement pleurétique gauche. Mort deux mois et demi plus tard d'un abcès sous-phrénique avec péricardite purulente.

3) H., quarante-huit ans (6 novembre 1896). Passé gastrique. Péritonite par perforation. Laparotomie quarante-huit heures après le début des accidents. Incision sous-ombilicale. Écoulement d'un flot de liquide grisâtre, purulent. Rien du côté de l'appendice. Deuxième incision sus-ombilicale. Gaz et liquide verdâtre, mélange de bile. Perforation cachée par le foie, située près du pylore. Suture difficile, incomplète; drainage à l'épigastre, avec drain entre estomac et diaphragme et drain entre lobe gauche du foie et diaphragme; drainage pour deux incisions lombaires, drainage des fosses iliaques, drainage du petit bassin pour une incision sus-pubienne. Grand lavage avec environ 25 litres de solution salée physiologique chaude (39° à 41°). Fistule gastrique consécutive. Mort deux mois après d'hémorragies intestinales attribuées à un ulcère du duodénum.

4) F., vingt-deux ans (10 février 1897). Troubles gastriques antérieurs. Perforation d'un ulcère gastrique à la suite d'une chute dans un escalier. Manifestations premières dans la fosse iliaque droite, puis dans toute la partie gauche de l'abdomen. Diagnostic : péritonite diffuse par perforation avec abcès sous-phrénique gauche et abcès pelvien. Opération le sixième jour après le début des accidents. En raison du mauvais état général de la malade, on se borne à inciser et drainer le cul-de-sac vaginal postérieur, et la région lombaire gauche. Trois jours après, débridement du péritoine jusque contre la rate. Drainage. Mort quatre jours après la première opération. Autopsie. Ulcère perforé sur paroi postérieure de l'estomac, vers la petite courbure. Vaste abcès sous-diaphragmatique droit, avec fusée le long du côlon ascendant, dans la région iliaque droite, le bassin, et remontant de là dans la fosse iliaque gauche. Abcès rétro-stomacal en communication par l'hiatus de Winslow, avec abcès sous-diaphragmatique droit. Abcès sus-diaphragmatique gauche. Abcès pelvien, au-dessous de l'ovaire droit. Altérations viscérales d'infection généralisée.

5) F., vingt ans (2 mai 1890). Souffrante de l'estomac depuis deux ans et traitée pour un ulcère de l'estomac. Perforation. Abcès sous-phrénique. Épanchement pleurétique gauche. Ponction exploratrice à travers le septième espace intercostal. Gaz et pus. Incision et résection des sixième et septième côtes. Ponction à travers le diaphragme. Pus fétide. En élargissant l'orifice de la ponction, on pénètre dans un abcès gazeux fétide. Lavage avec solution d'acide salicylique à 1 p. 1000. Drainage. Le dixième jour, voussure douloureuse à la région épigastrique. Incision. Abcès sous-diaphragmatique gauche. Drainage. Péritonite diffuse. Mort le quatorzième jour après la première opération. Autopsie. Ulcère perforé de l'estomac, situé sur la petite courbure. Deux abcès sous-phréniques en communication l'un avec l'autre : l'un avait été drainé vers en arrière, le

second s'étant ouvert dans la grande cavité péritonéale. Péritonite généralisée. Pleurite séreuse .

6) F., seize ans (21 octobre 1895). Fièvre typhoïde en janvier. Gastralgie. Perforation d'un ulcère gastrique. Abcès sous-phrénique. Incision (24 octobre) le long de la douzième côté gauche, décollement du péritoine au-dessus du rein; on n'atteint pas le pus; en cherchant derrière la rate, on ouvre la plèvre; tamponnement; on ne trouve encore pas l'abcès. Évacuation spontanée de l'abcès quatre jours après. Guérison, après deux mois et demi.

146. — LENTAIGUE. Royal Academy of Medicine in Ireland. Discussion. *The med. Press and Circular*, 1898, p. 650; Hildebrandt *Jahresbericht*, 1898, p. 599.

Ulcère perforé de l'estomac. Laparotomie. La perforation n'est pas trouvée. Mort. La perforation existait sur la paroi postérieure et était inaccessible.

147-149. — MICHAUX. *Cong. fr. de Chirurgie*, 1898, p. 324.

Michaux dit être intervenu 3 fois dans l'année pour des ulcères gastriques perforés, mais a été appelé trop tard et, malgré la suture de la perforation, les malades sont morts.

150-152. — MYLES. Royal Academy of Medicine in Ireland. Discussion. *The medical Press and Circular*, 1898, p. 640, juin; Hildebrandt *Jahresbericht* für 1898, p. 599.

1) Ulcère perforé de l'estomac. Laparotomie le quatrième jour. La perforation n'est pas trouvée, en raison de l'étendue des adhérences. Drainage d'un abcès. Mort.

2) Ulcère perforé de l'estomac. Laparotomie six heures après le début des accidents. Suture de la perforation. Mort.

3) Ulcère perforé de l'estomac. Laparotomie. Perforation située sur la paroi postérieure. Drainage insuffisant. Mort quelques semaines après.

153-154. — PAGE. Two cases of perforated gastric ulcer. *The Lancet*, 1898, I, p. 930.

1) F., vingt et un ans. Perforation d'ulcère gastrique. Laparotomie trente-six heures après le début des accidents. Péritonite généralisée. Perforation des dimensions d'un pois, dans le voisinage du cardia. Suture en 2 plans. Contre-ouverture au-dessus de la symphyse. Drain en verre dans le cul-de-sac de Douglas. Lavage à l'eau stérilisée. Mort après vingt-quatre heures.

2) F., vingt-deux ans. Perforation d'ulcère gastrique. Laparotomie quatre heures après le début des accidents. Dans le péritoine, gaz et liquide gastrique avec groseilles et raisins de caisse. Sur la paroi antérieure, 2 perforations. Suture de la plus grande, prolongée sur la petite. Points de Lembert sur la paroi, enfouissant les premières sutures. Lavage de la cavité péritonéale. Drainage avec tube de verre dans le cul-de-sac de Douglas. Guérison après quatre semaines.

155. — RIOBLANC. Ulcère perforant de l'estomac. Péritonite purulente généralisée. Laparotomie. *Lyon médic.*, 1898, n° 50, p. 483.

H. Signés d'étranglement interne ou de péritonite par perforation : facies grippé; ventre très douloureux, peu distendu cependant; sonorité à droite; matité non déplaçable à gauche, vomissements porracés, hoquet. T., 38°,4; P., 120, petit, défaillant. Le malade accusait l'existence d'une hernie inguinale gauche qu'il aurait rentrée lui-même la veille; depuis il ne s'était produit ni selle, ni émission de gaz. Il assignait à ses souffrances un début brusque vers le milieu de la nuit précédente; mais depuis six ou huit mois, il souffrait du ventre, du dos et des épaules, et présentait souvent, après les repas, des vomissements, quelquefois mêlés de sang. Diagnostic : Hernie étranglée réduite en masse ou péritonite par perforation d'ulcère gastrique ou duodénal. Laparotomie sous-ombilicale, médiane, seize heures après le début des accidents. Péritoine rempli d'une sérosité louche; fausses membranes fibrino-purulentes sur les intestins et dans le cul-de-sac recto-vésical. Pas d'agent d'étranglement.

Résection de l'appendice iléo-cæcal, gros, adhérent au cæcum. Prolongement de l'incision vers l'appendice xiphoïde. Des gaz inodores s'échappent; et en soulevant le bord antérieur du foie, on vit sourdre des matières alimentaires noirâtres et un peu de bile. Sur la face antérieure de l'estomac, perforation arrondie, d'un diamètre un peu supérieur à celui d'une pièce de 50 c.; difficulté de suture, points de Lembert, qui coupèrent les dépôts fibrineux qui donnaient seuls aux bords de la perforation une apparence de résistance; on dut se résigner à placer plus loin quelques points perforants et à fixer, en avant de cette suture imparfaite, l'épiploon relevé. Lavage à l'eau salée chaude. Drainage. Suture de la paroi à un seul étage. Collapsus. Mort dans la soirée.

Autopsie : Péritonite généralisée. Perforation sur la paroi antérieure, près du milieu de la petite courbure. Sur la face muqueuse, ulcération beaucoup plus grande que la perforation vue sur la face séreuse. Fond de l'ulcère extrêmement mince, renforcé seulement du côté péritonéal par des stratifications fibrineuses. Outre la perforation qui a causé la mort, on constate l'amorce d'une seconde.

156. — ROUGTON. Perforating gastric ulcer. Operation. Death. Necropsy. *Brit. med. Journ.*, 1898, II, p. 84, July 9.

F., vingt ans. Laparotomie treize heures après perforation d'ulcère gastrique. Gaz dans la cavité péritonéale. Adhérences récentes entre le lobe gauche du foie et la paroi antérieure de l'estomac. Derrière elles, une perforation de la paroi antérieure, vers le cardia. Aucun épanchement de contenu gastrique. Pour atteindre la perforation, nécessité de sectionner le muscle droit du côté droit. Deux étages de points de Lembert. Lavage de la région avec une solution antiseptique. Drainage à l'aide de gaze. Mort, au bout de sept jours et demi, par péritonite.

Autopsie : Abcès sous-diaphragmatique, circonscrit entre l'estomac, la rate, le foie et le diaphragme. Péritonite récente dans l'hypocondre gauche. Suture intacte, hermétique.

157. — SHARKEY. A case of perforated gastric ulcer. Operation. Recovery. *The Lancet*, 1898, I, p. 1323.

H., vingt-trois ans. Perforation d'ulcère gastrique. Laparotomie quatre heures et demie après le début des accidents. Ulcère perforé sur la paroi antérieure de l'estomac, près de la petite courbure et du pylore. Épanchement de contenu gastrique. 2 rangs de suture. Fixation de l'épiploon par-dessus. Éviscération et lavage du paquet intestinal à l'eau stérilisée. Nettoyage à sec de la cavité péritonéale. Aucun indice de péritonite. Drainage par l'angle inférieur de l'incision, au-dessous de l'ombilic. Alimentation rectale pendant quatorze jours. Guérison.

158. — SHAW. Notes of a case of perforating gastric ulcer. Operation and recovery. *Brit. med. Journ.*, 1898, I, p. 815, march 26.

F., vingt ans; souffre de l'estomac depuis dix mois. Le soir à neuf heures, quatre heures après avoir pris du thé, accidents de perforation. Matité hépatique presque entièrement disparue. Le lendemain, laparotomie, douze heures après le début des accidents. Gaz et liquide avec gros flocons fibrineux dans la cavité péritonéale. Ulcère perforé sur la paroi antérieure, près du pylore. Deux plans de sutures recouvertes par l'épiploon. Courte ouverture au-dessus du pubis. Lavage à l'eau chaude. Un peu de liquide purulent dans le cul-de-sac de Douglas. Drainage de l'incision supérieure avec des lanières de gaze. Tube de verre dans le cul-de-sac de Douglas. Guérison.

159. — SMITH. Royal Academy of Medicine in Ireland. Discussion. *The medical Press and Circular*, 1898, p. 646. Hildebrandt, *Jahresbericht f.* 1898, p. 599.

Jeune femme. Laparotomie le lendemain de la perforation d'un ulcère gastrique. Épanchement gastrique : lait et pain dans l'abdomen. Adhérences. Tamponnement à la gaze iodoformée. Guérison.

160-161. — SPRAVE. Einige Fälle von operativer Behandlung der Perforationsperitonitis nach Ulcus Ventriculi. Diss., Greifswald, 1898.

1) F., dix-sept ans; perforation d'ulcère gastrique. Laparotomie quatre heures après le début des accidents. Péritonite généralisée. Perforation au milieu de la paroi antérieure. Excision. Deux étages de sutures. Drainage à la gaze iodoformée. Lavage de la cavité péritonéale. Le sixième jour, fièvre. Mort le dixième jour avec manifestations pulmonaires. Autopsie : une partie des sutures ont coupé. Volumineux abcès sous-phrénique en communication avec l'estomac; perforation dans la plèvre et le lobe inférieur du poumon gauche. Le reste de la cavité péritonéale intacte.

2) F., vingt et un ans; souffrant de l'estomac depuis quelque temps et brusquement de manifestations de péritonite aiguë; trois semaines plus tard, incision au-dessus de l'épine antérieure supérieure, et par le cul-de-sac vaginal postérieur, d'un volumineux abcès intrapéritonéal enkysté, étendu depuis le côté droit du foie jusque dans le petit bassin. Pendant quelque temps, soupçon d'un abcès sous-phrénique; mais la ponction exploratrice ne donne aucune indication. Diminution progressive de la fièvre. Guérison.

162. — SUTHERLAND. A series of specimens of perforating ulcer of the stomach and duodenum. *Glasgow med. Journ.*, 1898, p. 207, march; Hildebrandt *Jahresbericht für* 1898, p. 905.

F. Début brusque de manifestations de péritonite par perforation. État de collapsus, pouls imperceptible. Laparotomie par Maceven, deux jours après début des accidents. Pas d'épanchement. Lavage. Mort au bout de dix-huit heures. Autopsie : 2 ulcères gastriques perforés. Péritonite généralisée aiguë.

163. — TOOGOOD. A case of perforating gastric ulcer; laparotomy; recovery. *The Lancet*, 1898, I, p. 158, jan. 15.

F., vingt et un ans; laparotomie environ quatorze heures après la perforation d'un ulcère gastrique. Gaz dans la cavité péritonéale. Adhérences de la paroi antérieure de l'estomac avec la paroi abdominale. Libération des adhérences. Perforation avec bords indurés. Suture par 12 points de Lembert. Lavage de la cavité péritonéale à l'eau stérile. Drainage avec 2 lanières de gaze, l'une à droite, l'autre à gauche. Le soir même, on retire la lanière droite et on remplace la gauche par un tube de verre qui est enlevé après soixante heures. Guérison.

164-165. — TUFFIER. Soixante-deux opérations sur l'estomac. *Congrès fr. de Chirurgie*, 1898, p. 310; *Bull. Soc. Chir.*, 1898, p. 1054.

1) Péritonite par perforation d'ulcère gastrique. Gastro-entérostomie postérieure. Ulcère très large, adhérent par son fond à la face inférieure du foie, qui fut sans doute tiraillé et déchiré au cours de l'opération. Mort.

2) Ulcère gastrique. Gastro-entérostomie postérieure. L'ulcère acheva de se perforer spontanément dans les jours qui suivirent l'intervention. Mort.

166. — VERRALL. Perforated gastric ulcer. *The Lancet*, 1898, II, p. 1628, déc. 17.

H. Laparotomie pour perforation d'ulcère gastrique sur la paroi antérieure; suture. Lavage avec eau salée chaude, par tube de verre introduit par une incision sus-pubienne. Mort. A l'autopsie, un deuxième ulcère perforé, siégeant sur la paroi postérieure.

167-168. — WALLIS. Laparotomy for gastric ulcer. *The Lancet*, 1898, II, p. 1476, déc. 3.

1) H., vingt ans. Laparotomie dix heures et demie après la perforation d'un ulcère de l'estomac. Épanchement du contenu stomacal dans la cavité péritonéale. Perforation sur la paroi postérieure, près du cardia. Suture par deux plans de points de Lembert, avec fixation de l'épiploon par-dessus. Nettoyage à sec, ni lavage, ni drainage. État satisfaisant jusqu'au onzième jour. Phlébite. Le dix-septième jour, pneumonie. Le vingt-neuvième jour, chute de la température et amélioration. Le trente et unième jour, hématémèse. Mort au bout d'une heure. Pas d'autopsie.

2) Jeune femme. Antécédents de gastro-entérite, avec plusieurs rechutes.

Subitement, signes de perforation d'ulcère de l'estomac. Guérison spontanée, mais reste souffrante et ne put jamais prendre que de très petites quantités d'aliments liquides. La laparotomie montre un cordon épais étendu du pylore à la paroi abdominale. Résection de la bride. Guérison, vérifiée deux ans plus tard.

1899. — 168 bis. — ANDERSON. Perforated gastric ulcer (Nottingham medico-chirurgical Society). *Lancet*, 1899, I, p. 902.

Laparotomie six heures après perforation gastrique. Ulcère situé sur la paroi postérieure, près de la petite courbure, et près de l'insertion de l'œsophage; la perforation admettait l'extrémité du doigt. Péritoine sali par un liquide laiteux. L'épanchement avait passé de l'arrière-cavité des épiploons par l'hiatus de Winslow, dans la grande cavité péritonéale. On atteint la perforation à travers le petit épiploon. Suture. Guérison.

169. — BARKER. On some cases illustrating the surgery of the stomach. *Brit. med. Journ.*, 1899, I, p. 1265.

F., vingt-quatre ans. Perforation. Laparotomie dix-huit heures après. Perforation au milieu de la paroi antérieure. Deux plans de suture de Lembert, recouverts par l'épiploon. Nettoyage de la cavité péritonéale avec éponges et gaze. Drainage avec lanière de gaze iodoformée.

Le dixième jour, signes d'un abcès péritonéal enkysté, qui s'est ouvert ultérieurement par le vagin et le rectum. Guérison.

170-181. — BARKER. Remarks on twelve consecutive cases of perforated gastric ulcer. Clinical Society of London. *The Lancet*, 1899, II, p. 1668; *Centralb. f. Chir.*, 1901, p. 333.

L'auteur rapporte 12 cas de laparotomie pour ulcère perforé de l'estomac (10 jeunes femmes et 2 hommes), avec 5 guérisons et 7 morts.

Les 5 guérisons ont été notées chez des malades opérés 8 1/2, 18, 7 1/2, 18, 6 1/2 heures (moyenne, 11 3/8 h.) après le début des accidents, les 7 morts, chez des malades opérés 32, 28, 17, 3 1/2, 8, 77, 48 heures (moyenne 30 1/2 h.) après ce début. Barker ne fait pas l'excision de l'ulcère; il perdit une opérée d'hémorragie, qui eût été évitée si l'excision avait été faite. La perforation siégeait toujours sur la paroi antérieure. Toilette à sec. Pas de drainage. Un cas de mort par perforation d'un deuxième ulcère. Deux morts par abcès sous-phrénique. Dans un cas, il s'est trouvé un abondant épanchement de gaz dans la cavité péritonéale sans que l'ulcère ait montré une véritable perforation. Barker admet le passage de saprophytes à travers un orifice capillaire qui se serait rapidement cicatrisé, avec développement secondaire de gaz, sans doute sous l'influence de colibacilles.

182. — BARLING. Perforated gastric ulcer; operation; recovery. *Brit. med. Journ.*, 1899, febr. 25, I, p. 475.

F., dix-huit ans. Perforation d'un ulcère gastrique. Laparotomie douze

heures après le début des accidents. Gaz et quantité notable de contenu gastrique dans la cavité péritonéale. Perforation sur la paroi antérieure de la petite courbure, plus près du cardia que du pylore. Aucune induration des bords. Suture par deux rangées de points de Lembert. Lavage et nettoyage. Drainage. Guérison.

183. — Box et Thurston. A case of perforated gastric ulcer; operation; recovery. *The Lancet*, 1899, april 1, I, p. 897.

F., dix-sept ans; ayant souffert de l'estomac depuis plusieurs années déjà, brusquement, après un repas assez copieux, manifestation de perforations de l'estomac. Laparotomie treize heures et demie après le début des accidents. Petite perforation sur la paroi antérieure dans le voisinage du cardia, d'où sortaient des gaz et du contenu gastrique; induration étendue à la périphérie. Enfouissement de la zone indurée à l'aide de deux étages de points de Lembert. Nettoyage à sec. Liquide trouble, sale, dans le petit bassin. Incision au-dessus du pubis. Drainage et lavage avec eau stérile. Tampon de gaze contre la suture. Alimentation rectale pendant onze jours. Guérison.

184. — Bruandet. Perforation d'ulcère de l'estomac. Abcès gazeux sous-phrénique; péritonite généralisée. *Bull. Soc. Anat.*, 1899, p. 1076.

F., vingt-neuf ans; comme antécédents, quelques troubles dyspeptiques; depuis huit jours, douleurs abdominales ayant forcé la malade à s'aliter. A son entrée, la malade se plaint de douleurs localisées à la région ombilicale et irradiées à tout le ventre. Un peu de ballonnement qui prédomine à la région sous-ombilicale; palpation douloureuse; défense plus marquée dans la fosse iliaque droite; à ce niveau, légère submatité. Pas de vomissements; pas de constipation. Pouls, 130; température, 37°; refroidissement et cyanose des mains.

Diagnostic : Péritonite suppurée, probablement consécutive à une appendicite.

Laparotomie par Souligoux; incision médiane sous-ombilicale. A l'ouverture du péritoine, quelques bulles de gaz s'échappent avec du pus très fétide, séreux, contenant quelques fausses membranes. Incision au niveau de chacune des fosses iliaques. L'appendice enlevé est sain. Mort dans la nuit.

Autopsie : Péritonite purulente généralisée. Les parois antérieure et postérieure de l'estomac présentent chacune un ulcère; les ulcères sont symétriquement placés l'un par rapport à l'autre : celui de la paroi postérieure est cicatrisé, celui de la paroi antérieure s'ouvre dans un abcès gazeux sous-diaphragmatique gauche.

185. — Cant. A case of perforated gastric ulcer; operation; recovery. *The Edinburgh medic. Journ.*, 1899, sept., p. 267.

F., dix-sept ans; hématémèses depuis quatre ans. Subitement, dans la nuit, symptômes de perforation d'ulcère gastrique. Le lendemain soir, laparotomie. Gaz et débris alimentaires dans la cavité abdominale. Péritonite

commençante. Ulcère perforé sur la paroi antérieure vers le cardia. Suture à deux étages de points de Lembert. Nettoyage à sec. Poudre d'iodoforme. Drainage. Guérison.

186. — CROISIER. Ulcère perforant de l'estomac. *Bull. Soc. Anat.*, 1899, mai, p. 431.

F., vingt-trois ans. Subitement, douleurs violentes dans l'abdomen; au début, dans le côté gauche de l'abdomen, avec irradiations dans l'épaule gauche et le bras gauche, et s'étendant bientôt à tout l'abdomen. Maximum de la douleur dans la fosse iliaque droite.

Diagnostic : Péritonite aiguë et appendicite perforante. Laparotomie par Mauclaire, vingt-quatre heures après le début des accidents. Incision au-dessus du ligament de Poupart droit, puis incision médiane sous-ombilicale, et incision dans la fosse iliaque gauche; on ne trouve pas la cause de la péritonite. Lavage, drainage par les trois incisions. Mort le lendemain.

A l'autopsie : Sur la paroi antérieure de l'estomac, ulcère perforé des dimensions d'une pièce de 20 centimes, ayant été latent avant la perforation. Péritonite généralisée. Pleurite.

187. — DAVEY. Gastric ulcer; perforation; recovery. Ulcerative endocarditis. Death. *Medic. Press and Circular*, 1899, décembre 27, p. 662.

F., vingt-deux ans; atteinte d'ulcère gastrique et brusquement manifestations de perforation. Laparotomie. Alimentation rectale. Le onzième jour, température redevenue normale; on permet un peu de lait; la douleur revient ainsi que l'élévation de température. L'alimentation rectale est continuée pendant trois semaines. Vers la fin de la quatrième semaine, fièvre, parotidite, manifestations pyémiques. Mort. A l'autopsie, endocardite ulcéreuse.

188. — DELORE. Péritonite par perforation d'un ulcère latent de l'estomac. Laparotomie. Mort. *Lyon médical*, 1899, 28 mai, n° 22, p. 125.

H., quarante-deux ans; depuis quatre ans, douleurs gastriques. Le 15 mars 1899, subitement, violente douleur dans la région épigastrique, suivie d'un unique vomissement bilieux. Le 17 mars, trente-sept heures après le début des accidents de perforation, laparotomie. Issue de gaz épanchés dans la cavité péritonéale. Vaste abcès sous-hépatique. Perforation des dimensions d'une pièce de 1 franc, sur la face antérieure de l'estomac, au niveau de la petite courbure, près du pylore. Impossibilité de la suturer. Marsupialisation. Incision sous-ombilicale pour drainer le péritoine; collection suppurée dans la fosse iliaque et dans le cul-de-sac de Douglas. Drainage de la cavité péritonéale avec gros drain et mèches de gaze stérile. État satisfaisant pendant trois jours. Le 25 mars, huit jours après l'opération, à la suite d'écart de régime, subitement vive douleur à la région épigastrique avec vomissements. Mort le surlendemain.

Autopsie : Bronchopneumonie, pleurésie à la base du côté droit. Collection de pus dans la fosse iliaque droite.

189. — HARTMANN, in TERRIER et HARTMANN. *Chirurgie de l'Estomac.* Traitement des ulcères perforés de l'estomac, 1899, p. 362. — Hartmann. *Congrès de Chirurgie*, 1898, p. 324. — Chirurgie gastro-intestinale. *Archives générales de Médecine*. Nouvelle série, t. IV, 1900, p. 544, 706. — *Chirurgie gastro-intestinale*, Paris, 1901, p. 71.

H., quarante-neuf ans (23 mai 1898). Depuis dix ans, fréquents vomissements alimentaires, vers deux ou trois heures du matin; depuis un an, douleur épigastrique, exagérée au moment du repas. La veille de son entrée, à deux heures du matin, vomissement alimentaire abondant, sans douleur; il alla vider le vase dans lequel il avait vomi; en regagnant le lit, tout à coup, douleur déchirante au niveau de la région épigastrique, irradiant dans toute la partie supérieure de l'abdomen. A cinq heures du soir, dyspnée phrénique, respiration courte, très fréquente, à type supérieur. Ventre légèrement ballonné, sensibilité exquise à la pression, surtout dans la partie supérieure. Sonorité dans toute son étendue, même au niveau du foie. Les anses intestinales ne dessinent pas leurs contours à travers la paroi. T. 37°,5. Pouls petit, lent, 72. Ni gaz, ni selle.

Laparotomie dix-huit heures après la perforation. Intestins adhérents. Grande quantité de gaz et de liquide stomacal avec débris alimentaires, masse de haricots. Inondation péritonéale dans toute la portion sous-diaphragmatique de l'abdomen. Au-dessous de l'ombilic, les anses sont réunies par des adhérences. Sur la face antérieure de l'estomac, à 0,01 au-dessous de la petite courbure, au voisinage du cardia, perforation à bords calleux, assez large, permettant l'introduction de la pulpe du doigt. Drainage (trois gros drains contre la région lésée). Réunion de la paroi. Injection de sérum avant l'opération. Mort le lendemain.

190. — HILDEBRANDT. *Jahresbericht ueber die chirurgische Abtheilung des Spitals zu Basel*, 1899.

F., vingt ans. Troubles gastriques depuis plusieurs années. Aggravation depuis trois semaines. Brusquement, douleur très vive, ballonnement, syncope. Péritonite diffuse. Laparotomie le lendemain; ulcère perforé sur la paroi antérieure de l'estomac, au-dessous de la petite courbure, recouverte par le lobe gauche du foie; perforation des dimensions d'une pièce de 20 c. Lavage. Suture. Drainage des 2 côtés du ventre. Collapsus. Mort neuf heures après l'opération. Autopsie. Péritonite diffuse. Plusieurs cicatrices étoilés d'ulcère sur la muqueuse stomacale. Suture de la perforation intacte.

191. — HILDEBRANDT. Perforirtes Magengeschwur mit nachfolgender allgemeiner eiteriger Peritonitis. Operation. *Münch. med. Wochenschrift*, 1899, n° 14, p. 460. *Gaz. hebd. de méd.*, 1899, p. 360.

H., quarante-quatre ans. Brusquement après son déjeuner, signes de perforation d'ulcère gastrique. Traitement médical. Amélioration. Trois jours après, aggravation. Péritonite. État général resté satisfaisant. Laparotomie. Péritonite suppurée. Épanchement purulent dans les parties déclives du bassin. En soulevant le foie, on découvre la perforation au niveau de la

petite courbure, près du pylore. Suture, points de Lembert. Lavage à l'eau bouillie. Tamponnement de la cavité abdominale avec gaze stérilisée. Point de réunion, simple rapprochement des parois. Dans la dixième semaine, les anses intestinales, couvertes de bourgeons dans la plaie, sont recouvertes par des greffes. Guérison.

192-193. — JONES. Two cases of operation for perforating gastric ulcer. *Brit. med. Journ.*, 1899, april 22, I, p. 462.

1) F., dix-neuf ans. Laparotomie trois heures après la perforation d'un ulcère gastrique. Lait dans cavité péritonéale. Pas de péritonite. Perforation sur la paroi antérieure, près du pylore. Enfouissement de la suture. Lavage. Point de drainage. Guérison.

2) F., vingt et un ans. Laparotomie quatorze heures après la perforation d'un ulcère gastrique. Contenu gastrique épanché. Péritonite commençante. Perforation sur la paroi antérieure, près de la petite courbure, vers le cardia. Suture en bourse, enfouissement par points de Lembert, et fixation de l'épiploon par-dessus. Nettoyage. Lavage. Drainage avec mèche de gaze.

Pendant quinze jours, état satisfaisant, puis expectoration de pus. Incision d'un abcès périsplénique, donnant issue à du pus fétide. Mort douze heures après.

Autopsie : Cicatrisation de la perforation. Abcès périsplénique et sous-diaphragmatique isolés de la suture. Perforation du diaphragme et du poumon.

194. — MACLAREN. A case of perforated gastric ulcer. *The Lancet*, 1899, oct. 21, p. 1094.

F., vingt ans. Perforation d'ulcère gastrique, survenue dix heures après le dernier repas. Laparotomie quarante-huit heures après le début des accidents. Incision parallèle au rebord costal gauche. Difficulté de trouver la perforation, située haut sur la paroi postérieure. Afin de pouvoir appliquer la suture, il fut nécessaire d'inciser le ligament gastro-côlique; malgré cette précaution la pose des points de suture fut encore fort pénible. L'arrière-cavité était remplie d'épais dépôts fibrineux qui furent enlevés. Lavage systématique à l'eau bouillie, puis nettoyage à sec. Drain de verre. Guérison.

195-196. — MORGAN. Two cases of perforating gastric ulcer; operation; one recovery, one death. *The Lancet*, 1899, febr. 11, p. 372.

1) F., vingt-sept ans. Laparotomie huit heures après une perforation d'ulcère gastrique présumée. Gaz et contenu gastrique dans le péritoine. Petite perforation à la paroi antérieure de l'estomac, entre la grosse et la petite courbure, plus près du cardia que du pylore. Suture, points de Lembert. Nettoyage à sec avec éponges, puis lavage et encore une fois nettoyage avec éponges. Drainage. Réunion de la paroi. Au treizième jour, incision d'un petit abcès de la paroi.

2) F., vingt-sept ans. Subitement, symptômes de perforation d'ulcère gastrique. Contracture d'un muscle droit. Etat général mauvais. Laparotomie.

Gaz fétides, liquide jaune sale, mêlé de débris alimentaires dans la cavité péritonéale. Perforation sur la paroi antérieure de l'estomac, non loin du cardia. Suture. Lavage. Mort de péritonite aiguë quelques heures après l'opération.

197. — MYLES. Perforated gastric ulcer. Royal Academy of Medicine in Ireland. *The Lancet*, 1899, avril 8, p. 965.

H., soixante-douze ans. Signes de perforation après réduction d'une hernie ombilicale. Laparotomie. On trouve facilement une perforation d'ulcère gastrique. Suture. Lavage. Guérison.

198. — PHILIPPS et SILCOCK. A case of perforation of gastric ulcer; operation; recovery. *The Lancet*, 1899, march 25, I, p. 832.

H., vingt ans, souffrant de l'estomac et vomissements depuis deux ans, ayant présenté, deux heures après son déjeuner, les symptômes de perforation d'un ulcère de l'estomac. Tension abdominale à gauche. Laparotomie trente-trois heures après le début des accidents. Adhérences récentes. Petite perforation à la partie inférieure de la paroi antérieure de l'estomac. Suture très difficile. Lavage. Drainage avec mèches de gaze. La suture lâcha. Ecoulement du liquide gastrique par la plaie. Quatre jours après l'opération, parotidite. Plus tard, ouverture d'une collection purulente par une incision dans le 8e espace intercostal. Drainage d'une incision à l'autre. Deuxième suture de la perte de substance de la paroi stomacale. Points de Lembert. Guérison au bout de trois mois.

199. — ROLL. Ein Fall von Ulcus ventriculi perforans durch Operation geheilt. *Norsk Magazin for Laegevidenskaben*, 1889, Bd. 14, p. 352. Hildebrandt *Jahresbericht f. Chirurgie*, 1899, p. 527-534.

Laparotomie vingt-huit heures après la perforation d'un ulcère de l'estomac. Perforation sur la paroi antérieure, dans le voisinage de la grande courbure. Suture simple. Guérison.

200. — RUTHERFORDT. Ruptured gastric ulcer. *The Glasgow medic. Journ.*, 1899, march, p. 200. *Gazette hebdom. de Méd.*, 1899, p. 48.

F., vingt-six ans. Souffrant de l'estomac depuis huit à neuf ans. Hématémèse dix jours auparavant. Signes de perforation. Laparotomie huit heures après le début des accidents. Anciennes adhérences entre estomac, paroi abdominale et diaphragme. Libération des adhérences. Perforation sur petite courbure, près du cardia. Suture et enfouissement. Lavage. Drainage. Mort, trois semaines plus tard, de péritonite purulente. A l'autopsie : deuxième ulcère perforé sur la paroi postérieure et contenu gastrique dans l'arrière-cavité. La mort n'était pas due à la perforation du deuxième ulcère, mais le résultat de la péritonite consécutive à la première perforation.

201-202. — SCHILLER. Einige Operationen bei gutartigen Magenaffectionen. *Upsala läkareförenings Förhandlingen*, N. F., Bd. IV, H. 8 und 9, p. 572. Hildebrandt *Jahresbericht f. Chirurgie*, 1899, p. 527 et 529.

1) Ulcère gastrique perforé. Laparotomie six heures après début des accidents. Guérison.

2) Ulcère gastrique perforé. Laparotomie vingt-sept heures après début des accidents. Guérison.

203-206. — SHAW. Perforating gastric ulcer. *Guy's Hospital Gazette*, 1899, july. Hildebrandt *Jahresbericht für* 1899, p. 527-534.

L'auteur a opéré 4 cas d'ulcère perforé, après trois, six, huit et soixante heures. Les perforations ont toujours siégé sur la paroi antérieure, ont été suturées, les lignes de suture recouvertes par l'épiploon. Lavage et drainage par une incision sus-pubienne, dans les trois premiers cas. Nettoyage à sec et réunion de la paroi sans drainage, dans le quatrième. Les quatre opérés guérirent.

207. — SHERMAN. Operation for perforated gastric ulcer, etc. *Boston medical and surgical Journ.*, 23 février 1899. *Deuts. med. Woch.*, 1899, n° 19, Suppl., p. 122.

F., vingt-quatre ans. Symptômes de perforation gastrique. Laparotomie dix-huit heures après, à la campagne. Épanchement de contenu gastrique venant de la face postérieure de l'estomac. La perforation ne peut être trouvée en raison des adhérences de l'estomac. Comme elle se trouvait au fond d'une cavité assez bien circonscrite, lavage, drainage à la gaze iodoformée. Le troisième jour, l'opérée dut subir un long transport pour être traitée au City hospital de Boston. Débridement et lavage de la plaie opératoire. Guérison.

208-209. — TERRIER et HARTMANN. *Chirurgie de l'estomac*, 1899, p. 177.

1) F., cinquante-six ans (24 janvier 1897). Il y a une quinzaine d'années, vomissements. Depuis quatre ans, crises de gastralgie, avec vomissements. Il y a cinq mois, aggravation. Il survient subitement une douleur vive dans l'abdomen, avec vomissements bilieux et alimentaires. Au bout de plusieurs jours, cessation brusque de la douleur. En juin, nouvelle crise avec fièvre; température, 38°; vomissements continuels. Vives douleurs dans le creux épigastrique. Tuméfaction de l'estomac, qui au toucher est dur, douloureux, paraissant adhérent à la paroi. Constipation.

Laparotomie médiane par Terrier, le 27 juillet 1897. Adhérences du foie à la paroi abdominale. Adhérences épiploïques décollées et sectionnées. Face antérieure de l'estomac adhérente à la paroi et au foie. Au voisinage du pylore, un petit abcès, compris entre la paroi abdominale et l'estomac perforé à ce niveau, très près du pylore. Trajet curetté, puis fermé à la soie fine. Gastro-entérostomie antérieure précôlique. Guérison.

2) F. (2 juillet 1897). Depuis trois mois, douleurs violentes au creux de l'estomac et dans l'hypocondre gauche, survenant très rapidement et suivies de vomissements. Les crises douloureuses, au début intermittentes, se rapprochent et sont plus longues. Irradiations au niveau du rachis et dans tout le thorax. Hématémèse. Alternatives d'aggravation et d'amélioration. Tuméfaction dure dans la région épigastrique. Au-dessous, bruit de clapo-

tage. Le 24 juillet 1897, laparotomie médiane par Terrier. Face antérieure de l'estomac adhérente à la paroi abdominale. Les adhérences sont décollées avec prudence. Petite poche purulente, au-dessous de laquelle se trouve un trajet pénétrant dans l'estomac. Trajet curetté. Suture de la perforation. Gastro-entérostomie antérieure précôlique. Guérison.

210. — THOMPSON. Case of ruptured gastric ulcer. Recovery. *The Lancet*, 1899, aug. 19, p. 486.

F., dix-neuf ans. Perforation d'un ulcère gastrique, survenue six heures après un repas copieux. Laparotomie six heures après le début des accidents. Contenu gastrique entre l'estomac et le diaphragme. Perforation à la paroi antérieure, près de la petite courbure, au-dessous du cardia. Suture par 2 étages de points de Lembert. Lavage de la cavité péritonéale à l'eau stérile. Drainage par une incision au-dessus du pubis. Le dix-huitième jour, après l'opération, épanchement pleurétique. Ponction. Liquide trouble. Guérison. Put reprendre son travail au bout d'un an.

211-212. — TUBBY. On operations for gastric hemorrhage and perforation. *Brit. med. Journ.*, 1899, may 27, p. 1267.

1) F., dix-sept ans. Ulcère perforé de l'estomac. Laparotomie trois jours après le début des accidents. Péritonite généralisée. Gaz dans la cavité péritonéale, mais point de contenu gastrique. Adhérences entre estomac et foie. Perforation de la paroi antérieure près de la petite courbure vers le cardia. Difficulté de suture; on la recouvre d'une portion d'épiploon, puis enfouissement du tout dans un pli formé à la paroi de l'estomac. Lavage. Drainage. Au dix-huitième jour après l'opération, hématémèses graves. Mort.

A l'autopsie, la perforation est cicatrisée ; l'hémorragie provenait d'un point des bords de l'ulcère, qui n'avait pas été compris dans la suture.

2) F., vingt et un ans. Ulcère perforé. Laparotomie plus de vingt-quatre heures après le début des accidents. Dans la cavité péritonéale, des gaz, mais point de contenu gastrique. Point de péritonite. Très petite perforation sur la paroi antérieure près de la petite courbure et au-dessous du cardia. Elle est située sur un ulcère induré de grande dimension, qui présentait encore trois autres points prêts à se perforer. Impossible de faire un pli à la paroi pour enfouir l'ulcère ; on le recouvre d'une portion d'épiploon. Lavage à l'eau salée. Drainage avec tube de verre. Guérison.

213. — WIESINGER. Perforirtes Ulcer Ventriculi. *Deuts. mediz. Woch.*, 1899, n° 48, Supp., p. 294.

Jeune homme de dix-neuf ans ; aucun antécédent gastrique. Subitement, douleur épigastrique violente, bientôt irradiée dans tout l'abdomen. Vomissements. Rigidité de la paroi abdominale. Foie légèrement refoulé vers en haut. Pas de fièvre. Aucune accélération du pouls.

Diagnostic : Étranglement interne ou péritonite par perforation.

Laparotomie, après sept heures et demie. Épanchement contenant des matières alimentaires; dans les parties déclives, exsudats fibrineux puru-

lents. Perforation dans la région pylorique près de la petite courbure. Lavage avec solution saline chaude. Suture de la perforation à plusieurs étages.

Le cinquième jour, accidents d'étranglement interne. Deuxième laparotomie. Coudure d'une anse grêle par suite d'adhérences à la cicatrice de la première opération. Guérison.

214. — WHITBY. Non fatal perforation in a case of gastric ulcer; hæmatemesis; transfusion. *The Lancet*, 1899, june 24, p. 1713.

H., trente-sept ans. Ulcère gastrique. Hématémèses répétées et alimentation exclusivement rectale. Manifestations soudaines de perforation. Comme l'estomac était vide, on surseoit à l'opération. Signes de péritonite circonscrite dans l'hypoçondre droit et de pneumonie à la base droite. Résolution. Les lavements nutritifs étant mal supportés, on essaie le sixième jour d'alimenter par la bouche. Aggravation; on revient à l'alimentation rectale. Celle-ci ne suffit pas et force est de reprendre l'alimentation par la bouche. Au bout de cinq semaines, hématémèse grave. Collapsus. Transfusion d'eau salée. Légère amélioration, puis nouvelle aggravation. Enfin, amélioration progressive.

215. — WILLIS. Clinical Society of London, 8 décembre 1899. *Gaz. hebd. de Méd.*, 1899, p. 1225.

Malade opéré quelques heures après le début d'une péritonite par perforation. Liquide et gaz dans la cavité péritonéale. Impossible de trouver la perforation. Incision de l'estomac au niveau de la grande courbure. Perforation presque imperceptible. Suture. Mort.

216. — ZIEGLER. Geheilte Perforation eines Magengeschwurs mit Pylorusstenose, nach angelegter Gastro-enterostomie. *Münch. med. Woch.*, 1899, n° 17, p. 554. *Centralb. f. Chirurgie*, 1899, p. 811.

H., quarante-trois ans. Sténose pylorique et dilatation de l'estomac. Gastro-entérostomie de v. Hacker. Trois jours après l'opération, perforation. Deuxième laparotomie. Gaz et épanchement louche dans la cavité péritonéale. Péritoine injecté. Anastomose gastro-intestinale étanche. Perforation sur paroi antérieure du pylore, des dimensions d'une pièce de 5 pfennigs. Suture simple. Tamponnement avec gaze iodoformée. Nettoyage à sec. Réunion. Malgré un collapsus intense, guérison. Éventration consécutive.

1900. — 217. — ADELCREUTZ. Ulcer perforans ventriculi. *Hygiea*, Bd. LXII, 1900, H. 9, p. 214. Hildebrandt *Jahresbericht f. Chirurgie*, 1900, p. 523.

Ulcère perforant de la paroi antérieure du pylore avec infiltration chronique des muscles droits de la paroi abdominale. Estomac en sablier. Gastrostomie. Guérison.

217 *bis*. — BOURLOT. Note sur un cas d'ulcère rond double latent, terminé par perforation. *Bull. Soc. Anat.*, 1900, p. 472.

F. Depuis quelques mois, douleur gastrique, éveillée par l'ingestion des

aliments. Jamais d'hématémèse. Douleur très vive au creux de l'estomac. Ventre légèrement ballonné; la moindre pression au creux épigastrique éveille une douleur intense. Le ventre n'est pas tendu. Pas de vomissements Ni gaz, ni selle. Diagnostic : gastrite éthylique, ulcère stomacal probable. Aggravation le lendemain. Symptômes de péritonite. Diagnostic : Occlusion intestinale ou appendicite. Pendant qu'on transporte la malade sur la table d'opération, débâcle diarrhéique. On rejette l'intervention; nouvelle aggravation dans la nuit. Laparotomie d'urgence. Péritonite. Appendice sain. Mort.

A l'autopsie : deux ulcères ronds, en regard l'un de l'autre, l'un sur la paroi antérieure, l'autre sur la postérieure; le premier perforé, le second adhérent au pancréas qui en forme le fond. Péritonite généralisée.

218. — DAVEY et EVE. Case of perforated gastric ulcer on the posterior surface of the stomach. Operation; recovery. *The Lancet*, 1900, I, p. 155.

F., trente-huit ans. Commémoratif : ulcère gastrique. Laparotomie huit heures après perforation de l'ulcère. Pas de gaz dans la cavité abdominale. Perforation sur paroi postérieure, près de la petite courbure et de l'insertion du petit épiploon. Suture. Lavage. Drainage. Guérison.

219-220. — GRIFFITHS. Perforating gastric ulcer with notes of two successfull cases after operation. *Brit. med. Journ.*, 1900, I, p. 572.

1) Jeune homme de dix-neuf ans. Signes de péritonite par perforation. On croit à une appendicite perforée. Laparotomie le deuxième jour après l'accident. Incision latérale droite. L'appendice est sain. Deuxième incision médiane sus-ombilicale. Perforation sur la paroi antérieure de l'estomac, près du pylore. Suture. Lavage. Toilette. Réunion. La fièvre persiste. L'opéré, sorti de l'hôpital, revient au bout de deux mois. Abcès sous-phrénique vidé par le poumon droit. Guérison.

2) H., vingt-sept ans. Symptômes alarmants de péritonite par perforation. Laparotomie vingt-quatre heures après leur début. Perforation à la paroi antérieure de l'estomac, près du pylore. Suture. Bien qu'il n'y ait eu aucun épanchement de contenu gastrique, un lavage péritonéal est fait. Réunion de la paroi. Abcès d'un point de suture. Guérison.

221-222. — HARTMANN. Chirurgie de l'estomac. *Congrès international de Médecine*, Paris, 1900 : *Section de Chirurgie. Rev. de Chir.*, t. XXII, 1900, p. 439.

M. Hartmann indique 2 interventions pour ulcère avec perforation brusque et péritonite, 1 mort; 2 interventions pour ulcère avec perforation lente et abcès sous-phrénique, 1 mort. Les 2 observations des travaux précédents étant comprises, il reste 2 observations avec 1 guérison et 1 mort.

223-233. — HUME. A series of eleven operations for perforated gastric ulcer. *Lancet*, 1900, II, p. 1345.

Résumé de 11 observations d'ulcère gastrique perforé, suivi de laparotomie, avec 6 guérisons et 5 morts. Les 6 guérisons se rapportent à des

cas où la laparotomie a été faite entre six et vingt-huit heures. L'opéré après vingt-huit heures et qui a guéri avait l'estomac vide au moment de la perforation, et n'avait pris ni boisson, ni aliment après. Les opérations suivies de mort ont été faites quarante-deux à quarante-huit heures après la perforation; dans un cas, la laparotomie a été faite cinq heures un quart après la perforation, et mort s'en est suivie; mais on avait donné aussitôt après la perforation une forte dose d'huile de ricin. Les perforations ont toutes été suturées par des points de Lembert, avec fixation de l'épiploon par-dessus. Le lavage péritonéal a été fait dans les cas où la cavité péritonéale était contaminée; dans les autres cas, il y a eu nettoyage à sec.

234. — HUNTINGTON. Surgery of gastric ulcer. *Annals of Surgery*, 1900, april, p. 458.

H., quarante-deux ans. Symptômes de péritonite par perforation attribuée à une appendicite perforée. Laparotomie quatorze heures après le début des accidents. On recherche l'appendice, que l'on trouve épaissi et qu'on résèque. En examinant la région de l'estomac, on découvre un épanchement de contenu gastrique et une perforation de la paroi antérieure. Suture. Lavage. Tamponnement à la Mikulicz. Guérison.

235. — KELLOCK. A case of perforated gastric ulcer. *Lancet*, 1900, décemb. 22, II, p. 1804.

F., vingt-deux ans. Laparotomie cinq heures après les signes de perforation d'ulcère gastrique. Perforation sur la petite courbure de l'estomac, près du cardia. Adhérences profondes. Difficulté de la suture. Points de Lembert. Péritoine sali dans le voisinage de l'estomac et du foie. Toilette avec éponges. Drainage. Réunion de la paroi abdominale. Guérison.

236. — KIEFER. Beitrag zur operativen Behandlung des Magen und duodenal Geschwur. *Münch. med. Wochenschrift*, 1900, n° 24, p. 837.

F., vingt ans. Depuis cinq ans, chlorose et troubles gastriques. Signes de perforation d'ulcère gastrique; comme particularité, irradiation douloureuse dans le bras et l'omoplate. La malade affirme aussi avoir éprouvé la sensation de quelque chose qui aurait coulé de l'estomac dans le ventre. Abdomen ballonné et dur. Laparotomie seize heures après le début des accidents. L'opération avait été retardée en raison de l'amélioration produite par une injection de morphine, dont l'effet avait fait mettre en doute le premier diagnostic. Perforation sur la paroi antérieure de l'estomac, sur la petite courbure, vers le cardia. Suture impossible en raison de la friabilité des bords infiltrés. Excision de l'ulcère. Lésions péritonéales limitées à la paroi antérieure de l'estomac et sur le côlon transverse. Suture en surjet à 2 étages. Guérison. Amélioration de la santé générale. Augmentation de poids, 15 kilos.

237-250. — MITCHELL. A contribution to the surgery of perforated gastric ulcer. *Brit. med. Journ.*, 1900, I, p. 567. *Centr. f. Chirurg.*, 1900, p. 770.

Indication de 14 cas d'ulcère gastrique perforé, traités par la laparotomie et la suture, avec 7 guérisons.

251. — MOORE. A case of perforating gastric ulcer. *Lancet*, 1900, n° 24, II, p. 1496.

F., vingt-deux ans. Laparotomie vingt-quatre heures après. Signes de perforation d'un ulcère gastrique. Tension de la paroi dans la région épigastrique. Dans l'intervalle, la malade, à plusieurs reprises, a pris de la boisson et quelque aliment. Dans la cavité péritonéale, gaz et épanchement abondant, mais clair. Épaisses couches d'exsudats fibrineux sur la paroi antérieure de l'estomac. Trois petites ulcérations au voisinage de la petite courbure. On ne reconnait pas de perforation. Estomac fixé par des adhérences; on ne peut explorer la face postérieure. On remet les parties détachées en place. Lavage. Pas de drainage. Réunion de la paroi abdominale. Guérison retardée par une suppuration de la paroi.

252. — PRICHARD. Three abdominal cases presenting some unusual features. *Bristol med. Journ.*, 1900, décembre. *Centrb. f. Chirurgie,* 1901, p. 333.

Perforation par ulcère gastrique. Opération dix-huit heures après début des accidents. État général mauvais. Près du cardia, 2 perforations de la paroi stomacale, dont la plus grande laissait passer les extrémités des deux doigts. Impossible de suturer en raison du mauvais état de la paroi. Tamponnement avec gaze iodoformée. Deux drains. Guérison en trois semaines. Alimentation assez facile. A cinq semaines, premiers signes d'un abcès sous-phrénique gauche. Incision par la cavité pleurale et le diaphragme qui est suturé à la plèvre pariétale. Mort le troisième jour. Autopsie : les perforations sont trouvées réunies. Abcès métastatique dans le rein droit.

253-255. — STAPESKO. Zur Magenchirurgie. Das Magengeschwur und seine Komplicationen. *Annalen der russischen Chirurgie*, 1900, sept. 6, et 1901, sept. 1. *Centrb. f. Chir.*, 1901, p. 525.

Stapesko rapporte 3 observations d'opération pour ulcère gastrique perforé; deux des opérés succombèrent à des abcès sous-phréniques consécutifs.

256-258. — SWARZ (Agram). Beiträge zur Pathologie u. chirurgische Therapie des penetrirenden Magengeschwures. *Bericht ueber das Jubilaeum der Gesellschaft der Aerzte in Agram. Centr. f. Chir.*, 1900, p. 111.

1) Ulcère perforant de l'estomac, pénétrant vers en avant dans la paroi abdominale antérieure. Symptômes gastriques. Apparition à la région épigastrique, du côté gauche, d'une tumeur douloureuse, adhérente à la paroi. Douleurs continuelles avec exacerbation après les repas. Résection segmentaire de la région malade de l'estomac. Guérison.

2) F. Signes d'ulcère gastrique depuis des années. Douleur très vive. A l'inspection, légère proéminence de la région épigastrique gauche. A la palpation, tension du muscle droit, gauche et, au-dessous de lui, augmentation de la résistance correspondant au lobe gauche du foie. Diagnostic. Ulcère de la petite courbure ayant pénétré dans le foie. Opération : libération de l'estomac. Suture de la perforation. Guérison.

3) F. Ulcère gastrique perforant ayant pénétré dans le foie. Opération. Libération des adhérences. Suture de la perforation. Aucune amélioration. Gastro-entérostomie secondaire. Aucun changement. Traitement médical seul procure du soulagement.

259. — VERDELET. Perforation de l'estomac simulant une appendicite. Soc. de méd. et de chir. de Bordeaux, 19 janvier 1900. *Gaz. hebd. de méd. et de chir.*, 1900, p. 227.

H., dix-huit ans; garçon de café. Symptômes de péritonite généralisée. Il semblait que le point le plus douloureux siégeait entre l'ombilic et l'épine iliaque droite. Au début, le malade s'était plaint d'une douleur au niveau des fausses côtes droites. Ventre tendu, douloureux, légèrement ballonné. Pouls imperceptible. Diagnostic : Péritonite, sans pouvoir spécifier la cause. Opération contre-indiquée par état général. Autopsie (13 janvier 1900) : Péritonite généralisée. Épiploon fortement tassé dans la fosse iliaque droite; au-dessous anses agglutinées par fausses membranes. Appendice libre et sain. Perforation sur la face postérieure de la région pylorique.

260-262. — VIANNAY. Trois cas d'intervention chirurgicale pour ulcère perforant de l'estomac. *Arch. provinc. de Chirurgie*, 1900, p. 694.

JABOULAY. *Chirurgie des centres nerveux, des viscères, des membres*, 1902, t. I, p. 378.

1) F., vingt-sept ans. Père mort très probablement de cancer de l'estomac. Anémie. Depuis dix ans, troubles digestifs vagues. Depuis quelques années, vomissements après les repas. Hématémèses. Douleur. Constipation habituelle. Il y a quelques mois, douleurs plus fréquentes et plus tenaces; dans la région de l'estomac, petite tumeur, sensible à la pression, immobile, fixe. Diagnostic. Aucun ulcère de l'estomac. Cicatrice adhérente à la paroi. Laparotomie sus-ombilicale (1er décembre 1898) : Adhérences de l'estomac à la paroi antérieure. Libération des adhérences. Perforation. Excision. Estomac biloculaire. Suture à 2 plans, le second enfouissant le premier (gastroplastie). Suture de la paroi. Guérison.

2) F., vingt-deux ans. Depuis deux ans, troubles gastriques. Brusquement, douleur vive dans la région épigastrique. Nausées; pas de vomissements, tendances syncopales. Collapsus profond. Ballonnement, tympanisme marqué, sans relief des anses intestinales; ni gaz, ni selle.

Laparotomie vaginale (septembre 1898); écoulement d'une grande quantité de gaz et de pus. Le lendemain, laparotomie sus-ombilicale médiane; gaz et pus dans la cavité péritonéale. Estomac adhérent au niveau du pylore au lobe droit du foie. Sur la face antérieure, au-dessous du cardia, près de la petite courbure, perforation. Collection purulente gazeuse sus-hépatique. Gaz derrière l'épiploon gastro-côlique. Suture. Drainage avec gaze stérilisée. Pneumonie à droite. Pleurésie purulente à gauche. Mort.

Autopsie : Péritonite généralisée. Dans l'estomac, 2 autres ulcères, l'un cicatrisé, l'autre en évolution. Abcès sous-diaphragmatique communiquant avec l'arrière-cavité des épiploons.

3) H., quarante-cinq ans; sans antécédents gastriques. Le 31 août 1900, brusquement, douleur violente dans l'hypocondre droit, tendances syncopales, nausées, mais pas de vomissements. Peu à peu, apparition, dans l'hypocondre droit, d'une tuméfaction arrondie, augmentant de volume en s'étendant du côté de l'épigastre; fluctuante au centre, au point culminant; petite zone de tympanisme. État général grave.

Laparotomie (19 septembre). Incision sus-ombilicale. Issue d'une grande quantité de pus fétide, mêlé de gaz. Poche de péritonite enkystée, bien limitée par des adhérences. Drainage. 20 septembre, pansement abondamment souillé; au fond de la plaie, un orifice par lequel s'écoule, venant de la profondeur, un liquide exhalant une odeur acide et teinté de rose; or, le malade avait bu de la limonade vineuse. Perforation de l'estomac. Le diagnostic s'éclaircit; on le formule : ulcère perforé de l'estomac, périgastrite antérieure suppurée. Fistule stomacale secondaire. 24 septembre, débridement de la plaie. On découvre trois perforations voisines les unes des autres. Suture et enfouissement des trois ulcérations. Suture de la paroi. Drainage. Deux des perforations restent fermées; la troisième se rouvre. Huit tentatives successives d'enfouissement, sans résultat. Mort le 9 octobre.

Autopsie : vaste pyothorax sous-phrénique droit. Perforation dans la région pylorique, sur la face antérieure, au-dessus de la fin de la grande courbure. La perforation est unique, elle semble résulter de la confluence des 3 perforations vues pendant la vie.

(*A suivre.*)

CANCER DE LA THYROÏDE

(FRÉQUENCE, FORMES CLINIQUES, TRAITEMENT)

Par le Dr Xavier DELORE,

Assistant de M. le Professeur A. Poncet.

(*Suite* [1].)

DIAGNOSTIC.

Le diagnostic du *siège thyroïdien* d'une tumeur cervicale ne présente, en général, aucune difficulté. Cependant des lobes pédiculés, ne suivant pas les mouvements de la déglutition, ont semblé, dans quelques cas, être indépendants du corps thyroïde et ont été confondus avec des ganglions. Les difficultés sont autrement sérieuses lorsqu'on se trouve en présence de goitres intrathoraciques. Ces derniers seront rattachés à la glande thyroïde, si cet organe offre des lésions cliniques, ce qui est de beaucoup le cas le plus fréquent. La tumeur intrathoracique est-elle isolée, ou, à plus forte raison, s'est-elle développée dans un noyau accessoire thyroïdien, on la confondrait avec une tumeur quelconque du médiastin. Kopp a rapporté un exemple de cette erreur, commise chez un homme de quarante-deux ans. Il présentait des troubles graves de la déglutition, contre lesquels on crut devoir pratiquer l'ablation d'un gros goitre colloïde, suspect de carcinome; l'examen histologique démontra l'absence de toute dégénérescence. Les troubles persistèrent et le malade mourut deux ans après. A l'autopsie, on trouva, dans le médiastin, une petite tumeur maligne, qui était en réalité un épithélioma primitif d'un goitre aberrant intrathoracique, tout à fait indépendant de la glande thyroïde.

Les tumeurs parathyroïdiennes simulent les branchiomes malins, décrits par Cunéo et Veau. C'est à ce diagnostic qu'on se rangerait en présence d'une masse néoplasique, indépendante du conduit laryngo-trachéal et adhérente au paquet vasculo-nerveux. Fort

1. Voir le numéro de mai 1904.

heureusement, les tumeurs parathyroïdiennes, observées par Treves, Berger, sont tellement rares que l'erreur de diagnostic sera rarement commise. Seul l'examen histologique trancherait la question d'origine.

La nature thyroïdienne de la tumeur étant reconnue, il reste à la distinguer des diverses affections thyroïdiennes : le goitre bénin, la syphilis, etc. Le cancer thyroïdien se reconnaît facilement à la période de généralisation et de métastases. Mais son diagnostic avec le *goitre ordinaire* n'est pas aisé, au début, à ce moment où précisément il importe, au plus haut degré, de savoir si la tumeur est un simple goitre, ou une lésion maligne qu'il faut extirper séance tenante, parce qu'une opération précoce donnera seule un résultat durable. Malheureusement, le diagnostic précoce du cancer thyroïdien, encore inclus dans une capsule glandulaire, est rarement posé, et cette constatation nous explique amplement les insuccès presque constants du traitement radical. On se basera surtout sur l'âge du malade et la rapidité de l'évolution du néoplasme. Les irradiations douloureuses, le développement de noyaux, de consistance dure, l'apparition de ganglions carotidiens sont également des signes importants, mais plus inconstants et trop souvent tardifs. « Toutes les fois que, chez un sujet âgé, on voit une tumeur thyroïdienne apparaître, ou un vieux goitre augmenter rapidement de volume, on doit soupçonner aussitôt une dégénérescence maligne. Plus le malade est vieux, plus probable est le diagnostic. M. Poncet croit qu'une tumeur s'accroissant brusquement, chez un homme placé en dehors de la période génitale et des causes habituelles de la production du goitre, doit être suspecte et traitée comme telle. » En 1898, Kocher écrivait, dans le même sens : « Tout goitre qui, chez un malade d'un certain âge, commence à augmenter de volume et de consistance, est suspect de malignité, qu'il existe ou non des symptômes subjectifs : dysphagie, dyspnée, etc. ».

Parfois cette augmentation rapide du goitre est causée par une *hémorragie intrakystique*; on pourrait croire à l'évolution d'un cancer dans les cas où l'on ne reconnaîtrait pas son origine nettement congestive.

A côté du cancer, il existe exceptionnellement des *fibromes du corps thyroïde*, sur lesquels nous avons attiré l'attention dans la *Revue de Chirurgie* (juin 1903). Nous y rapportions l'observation d'une femme âgée de soixante-quatre ans, qui était entrée dans le service de M. le Professeur Poncet en avril 1902, pour des accidents graves de suffocation, provoqués par une énorme tumeur du lobe droit thyroïdien. Elle avait débuté, trois mois auparavant, sans goitre

préexistant. On constatait des signes nets d'adhérence de la masse avec les plans superficiels, en particulier avec les téguments qui étaient rouges, œdématiés. La rapidité de l'évolution, l'âge de la malade, les adhérences concordaient à établir le diagnostic de sarcome thyroïdien; l'absence de ganglions ne permettait pas de songer à une tumeur bénigne. La dureté elle-même du néoplasme était en faveur d'un goitre malin. Or, l'ablation de la tumeur démontra qu'on avait affaire à un fibrome énucléable, du poids de 620 grammes; l'examen histologique et la guérison de la malade, qui s'est maintenue depuis plus de vingt mois, vérifièrent la nature purement fibreuse de ce néoplasme.

En présence d'une tumeur d'apparence maligne, il faut donc songer au fibrome; mais le diagnostiquer franchement nous paraît illusoire actuellement, à cause de la rareté de pareilles tumeurs.

Le cancer thyroïdien a été aussi confondu avec diverses inflammations glandulaires. L'erreur la plus fréquente se rencontre avec les thyroïdites simples, qu'elles soient aiguës ou chroniques. Lorsqu'il s'agit de *thyroïdite aiguë*, le diagnostic est évidemment net avec les cancers typiques. Mais, en face d'un cancer à marche aiguë, le chirurgien se trouvera parfois dans un réel embarras. La thyroïdite, de même que le cancer, se développe volontiers sur un ancien goitre; l'aspect et la consistance du cou sont presque identiques, la fièvre s'observe dans les deux alternatives; aussi faut-il analyser minutieusement les symptômes pour aboutir à la distinction de chacune de ces affections. On devra rechercher la notion étiologique importante d'une maladie générale ayant précédé le début des accidents. Malheureusement on ne la retrouvera pas toujours. Du reste, il est certains cancers thyroïdiens qui se compliquent, à un moment donné, de suppuration. En pareil cas, l'incision de l'abcès produit une détente momentanée. Bientôt l'exploration permet de sentir des chaînes ganglionnaires et l'on assiste à l'aggravation progressive des troubles fonctionnels qui révèlent la véritable nature de l'affection. A-t-on affaire à une simple thyroïdite, on voit la convalescence survenir rapidement à la suite de l'évacuation de pus. Nous devons cependant ajouter, avec la plupart des auteurs, que l'erreur de diagnostic entre le cancer aigu et la thyroïdite aiguë est en somme assez rare.

Les difficultés sont autrement sérieuses, en cas de thyroïdite chronique. Ici, l'inflammation provoque la formation d'une tumeur adhérente aux parties voisines, à la trachée, aux gros vaisseaux du cou, de consistance comparable à celle du fer, selon l'expression de Riedel. On observe les symptômes de compression, et la durée totale

de l'évolution varie de deux mois à un an et demi. Cette thyroïdite chronique revêt un aspect cancériforme. Comme le cancer, elle infiltre les organes du cou et adhère aux vaisseaux; elle ne retentirait pas, cependant, sur l'état général et resterait indolore, tandis que le cancer thyroïdien, arrivé à cette période, enverrait des métastases et causerait la cachexie. Malheureusement, dans les cas difficiles, les différences sont peu appréciables. C'est ainsi que M. Jaboulay a observé une malade dont la tumeur présentait un aspect identique à celui d'un cancer thyroïdien; il fit une exothyropexie, en raison des phénomènes de compression. Contre toute attente, la tumeur rétrocéda, et la malade guérit. Il s'agissait certainement d'une inflammation chronique, dont l'évolution seule a pu trancher le diagnostic.

Le goitre malin simule également le *goitre tuberculeux*, forme plus rare que la tuberculose miliaire de la glande ou les noyaux caséeux. C'est par les antécédents du sujet, par l'examen attentif de tous les viscères que l'on éviterait cette méprise qui a été commise par de bons cliniciens, tels que Brüns, Schwartz, Frænkel.

On doit encore éliminer les *manifestations syphilitiques* de la glande thyroïde, qui se présentent sous deux formes, la thyroïdite interstitielle et les gommes, soit dans la syphilis héréditaire, soit dans la syphilis acquise. Leurs symptômes rappellent si bien ceux du cancer thyroïdien qu'en dehors des antécédents spécifiques ou de signes avérés de syphilis, le diagnostic du goitre malin s'impose à peu près de façon certaine. Küttner pense cependant qu'on pourrait assurer la syphilis, si l'invasion complète de la glande déterminait le myxœdème, qu'il a observé dans pareil cas. Nous savons, en effet, que le cancer ne provoque jamais les accidents myxœdémateux. Il resterait à essayer le traitement spécifique, lorsqu'on serait en droit de soupçonner l'existence d'une infection spécifique.

Cette étude nous a montré les difficultés du diagnostic précoce du cancer thyroïdien. Le chirurgien ne devra pas se contenter de reconnaître la nature maligne de la tumeur, il faut encore qu'il sache bien quel est l'état de la tumeur, et qu'il dépiste minutieusement toutes les métastases. S'agit-il, tout d'abord, d'un néoplasme encapsulé ou non ? Le néoplasme encapsulé possède toutes les apparences d'un goitre bénin. La tumeur est lisse, arrondie, recouverte d'une peau saine, mobile sur la tuméfaction ; elle accompagne enfin le larynx et la trachée pendant les mouvements de la déglutition. Du reste, on peut avoir affaire à une dégénérescence massive de toute la glande ou à une transformation d'un adénome kystique. Dans le

premier cas, qui offre une haute gravité, on constate une hypertrophie totale de la glande dont les deux lobes sont développés symétriquement. Dans le second cas, le plus fréquent, on voit une augmentation de volume limitée à l'un des lobes, et le cou prend un aspect asymétrique.

Le néoplasme, à la période de végétation extra-capsulaire, a diffusé dans les espaces cervicaux : adhérent à la peau, il cache les vaisseaux du cou, se déplace à peine sur les plans profonds et ne suit plus les mouvements de déglutition. C'est alors qu'on recourra à l'examen laryngoscopique qui démontrera des prolongements végétants dans le larynx ou des paralysies récurrentielles. La palpation attentive du cou renseignera sur l'état du paquet vasculo-nerveux et sur l'existence de ganglions carotidiens ou sus-claviculaires. La compression, avec paralysie ou irritation du grand sympathique se révélerait par ses signes caractéristiques. On ne saurait enfin trop insister sur l'importance d'un examen des viscères, surtout du poumon, du foie, du squelette, qui sont ordinairement le siège de métastases.

Nous conclurons : En résumé, le goitre cancéreux, arrivé à la période d'état, possède des caractères assez nets pour être facilement reconnu. Il est indispensable de le dépister dès le début, à cette époque où le traitement peut être efficace. Il n'existe pas alors de signe de certitude, mais on doit suspecter la malignité de tout goitre qui, chez un individu âgé, commence à augmenter de volume et de consistance, qu'il s'accompagne ou non de signes de compression.

Traitement.

La thérapeutique du cancer thyroïdien ne semble pas avoir répondu encore aux efforts des nombreux chirurgiens, qui ont entrepris sa guérison radicale. La récidive est d'ordinaire si constante et si rapide que la plupart, renonçant pour l'instant à tout espoir de cure définitive, conseillent simplement de traiter les symptômes graves de compression et d'améliorer ainsi les derniers moments du patient. Cependant quelques rares succès, qui augmenteront peut-être bientôt de nombre, lorsqu'on posera des indications précoces, nous autorisent à étudier, dans deux paragraphes séparés, le traitement curatif et le traitement palliatif.

I. — Le *Traitement curatif* consiste ici, comme dans toute thérapeutique du cancer, dans l'ablation large de la tumeur, le bistouri tranchant en tissu sain. Ces conditions indispensables étant établies, examinons si on peut les remplir au moyen des diverses opérations

employées dans la chirurgie du goitre : la strumectomie, l'énucléation massive, la thyroïdectomie partielle ou totale. Nous verrons ensuite quelle est la méthode de choix et quels sont les résultats.

La *strumectomie* ou énucléation du goitre (opération de Socin) est l'intervention de choix lorsqu'on se trouve en présence d'un goitre bénin. Mais il ne saurait en être de même lorsqu'il s'agit d'un cancer, fût-il même encapsulé. Les recherches histologiques ont démontré que les traînées cellulaires avaient souvent envahi la capsule, qui apparaît cependant saine à un examen macroscopique tel qu'on peut le faire au cours de l'opération. Aussi rejette-t-on, à juste raison, la strumectomie, à titre d'opération curative. Si le chirurgien a le bonheur de poser le diagnostic du cancer thyroïdien, à cette période où la limitation de la tumeur lui permet des espoirs de cure radicale, il a le devoir d'abandonner la strumectomie trop parcimonieuse et de dépasser largement la zone suspecte, en enlevant tout ou partie de la thyroïde. L'énucléation pratiquée, en pareil cas, par Socin, a été suivie de récidive rapide.

L'*énucléation massive*, décrite par M. Poncet, est aussi une opération intracapsulaire, et offre, contre le cancer, les mêmes inconvénients que la strumectomie. Sans doute, dans certaines tumeurs avec végétations intrakystiques, à la première période de transformation maligne, lorsque le cancer est encore localisé à un point limité de la glande, une intervention intracapsulaire a pu donner des résultats durables. Mais comment reconnaître, au cours de l'opération, les zones saines et les zones suspectes ? Surtout au début de la tumeur, à ce moment où l'on a des chances d'obtenir une guérison définitive, il faut à tout prix dépasser les limites du mal. Or, les opérations intracapsulaires ne donneront jamais à l'opérateur la certitude d'avoir rempli cette indication formelle. Elles seront donc rejetées.

La seule opération, adéquate au mal, sera la *thyroïdectomie partielle ou totale.*

Avec la thyroïdectomie partielle, on peut extirper largement les zones malades en se tenant en dehors de la capsule ; il faut la considérer comme le procédé de choix, puisqu'elle est extra-capsulaire.

Lorsque la tumeur est encapsulée, le manuel opératoire est identique à celui qui est employé contre le goitre ordinaire. Mais, si la tumeur a franchi les limites de la capsule, les difficultés sont bien différentes en raison des adhérences aux vaisseaux, aux nerfs, à la trachée, à l'œsophage. En général, on pourra cependant commencer par la ligature et la section des pédicules thyroïdiens et renverser la

tumeur de dehors en dedans. Cependant la fixité des adhérences, une grave hémorragie arrêtent parfois cette manœuvre délicate. Plutôt que de s'attarder à la maîtriser, on aurait avantage, en pareil cas, à sectionner l'isthme thyroïdien sur la ligne médiane, à libérer rapidement la trachée et à aborder ces pédicules de dedans en dehors après avoir renversé la tumeur sur le côté. Grâce à la libération de la trachée, la respiration se régularise, la congestion veineuse disparaît et l'hémorragie cesse. En somme, la rapide libération de la trachée reste la suprême ressource en présence des graves accidents opératoires. Plusieurs fois, nous avons dû recourir à cette méthode; on était surpris de la facilité d'une thyroïdectomie qui s'était compliquée au début d'accidents respiratoires et hémorragiques tels que les assistants croyaient à tout instant voir l'opéré succomber sur la table d'opération.

Reste à faire l'extirpation des ganglions. Malheureusement, l'existence de paquets ganglionnaires frappe la plupart du temps d'inefficacité la thyroïdectomie. Peu nombreux, ils peuvent, certes, être enlevés avec la plus grande simplicité, mais l'expérience a démontré que d'autres noyaux vont apparaître à brève échéance. Aucun chirurgien n'aura la prétention de pratiquer l'évidement préventif de tous les ganglions du cou, seul capable de donner une guérison définitive lorsqu'on constate la dégénérescence ganglionnaire. Aussi doit-on rejeter ces extirpations étendues de ganglions dégénérés qui, en outre de leur gravité, ne fournissent au patient aucune chance de guérison.

Ces opérations peuvent être compliquées par certains accidents. On a noté : l'entrée de l'air dans les veines, des hémorragies artérielles ou veineuses, parfois des hémorragies secondaires dues à l'infection ou à la repullulation de bourgeons cancéreux, des blessures de la trachée, des nerfs récurrents, enfin des sections du pneumogastrique et du grand sympathique et des déchirures de l'œsophage. D'ordinaire, ces complications opératoires résultent de la diffusion de la tumeur qui n'était pas appréciable cliniquement et qui aurait dû constituer une contre-indication opératoire. La thyroïdectomie partielle, pratiquée contre des cancers vraiment curables, est une opération bénigne; la gravité opératoire est singulièrement plus grande dans les cancers inopérables. C'est à la clinique qu'il appartiendra de rechercher minutieusement ces signes de curabilité ou d'incurabilité.

La *thyroïdectomie totale* devrait être l'intervention de choix, même dans les cancers limités. N'ampute-t-on pas, depuis les recherches de Volkmann, la mamelle tout entière, dès que la glande contient

un noyau néoplasique? Malheureusement, on redoute le myxœdème post-opératoire. A priori, cet accident, moins grave que le cancer lui-même et pouvant être atténué par le traitement thyroïdien, ne devrait pas arrêter le chirurgien, mais nous savons aussi que le myxœdème n'est pas absolument fatal. Suivant Carrel-Billard, Rosander a réuni trente cas de thyroïdectomie totale, sans cachexie consécutive. Krönlein n'a pas observé de myxœdème à la suite de deux thyroïdectomies totales, examinées pendant dix ans et neuf ans. Hahn et Zezas signalent le myxœdème, dans la moitié des cas seulement. Enfin, Carle a publié récemment huit cas de thyroïdectomie totale pour cancer de la thyroïde; la cachexie strumiprive ne survint qu'une fois et fut alors atténuée par la médication thyroïdienne. On est donc autorisé à tenter la thyroïdectomie totale.

Quels sont les résultats de la cure radicale du cancer thyroïdien? A Lyon, ils ont été franchement mauvais entre les mains de MM. Poncet et Jaboulay, parce que les lésions étaient ordinairement trop avancées. Sur 15 opérations rapportées dans la thèse de Carrel, un seul malade doit être considéré comme guéri d'une façon définitive. C'était une femme de cinquante-sept ans, chez laquelle M. Poncet enleva un épithélioma du corps thyroïde par une thyroïdectomie partielle. Trois ans après, la malade n'avait aucune marque de récidive.

En Allemagne, Madelung a rassemblé 110 observations de cancers thyroïdiens traités chirurgicalement : 59 moururent rapidement; la récidive apparut bientôt chez 39 autres; enfin, 12 seulement eurent une guérison durable. Braun et Rotter donnent une proportion de mortalité oscillant entre 72 et 85 p. 100. Carrel rapporte encore quelques cas isolés, suivis de guérison après des thyroïdectomies totales : un cas de Villar, de Bordeaux, un autre de Marchand, dont la guérison se maintenait au bout de 15 mois, un troisième de Berger, observé sans récidive au bout de neuf mois. Enfin, le Professeur Carle a extirpé huit fois, ainsi que nous l'avons dit, toute la glande thyroïde : 6 opérés succombèrent dans les six mois, 2 seulement sont encore vivants. On peut donc conclure que, dans les goitres malins intracapsulaires, la thyroïdectomie partielle donnera souvent de bons résultats éloignés. Mais lorsque la tumeur a franchi la capsule, l'intervention restera souvent incomplète, tout en présentant une gravité extrême. En résumé, les thyroïdectomies partielles ou totales sont les interventions de choix; elles donneront parfois des guérisons durables dans les cancers encore limités; malheureusement ces conditions de la cure radicale définitive sont rarement réalisées. L'inefficacité habituelle du traitement du cancer

thyroïdien résulte des difficultés du diagnostic précoce. Les résultats s'amélioreront lorsque le clinicien reconnaîtra à ses débuts la dégénérescence maligne.

Traitement palliatif. — Les considérations précédentes nous expliquent la nécessité du traitement palliatif qui convient à tous ces cas avancés, hélas! les plus fréquents, que nul chirurgien n'aura la prétention de guérir radicalement. Il s'adressera aux difficultés de la déglutition et de la respiration.

Le *cathétérisme de l'œsophage* a été appliqué à ces faits exceptionnels de compression serrée de l'œsophage. On mettrait à demeure une sonde en caoutchouc rouge, moins dangereuse que les sondes rigides; en principe, il faut suivre, en effet, les règles du cathétérisme œsophagien, telles qu'elles sont admises dans le cancer de ce canal.

La *trachéotomie* a été employée très souvent. Son manuel opératoire est alors hérissé de difficultés, à cause de la présence de la tumeur en avant du conduit trachéal complètement caché. En général, on choisira des canules longues, flexibles, selon le modèle de M. Poncet; au besoin, l'opérateur tournerait la difficulté, à l'exemple de M. Jaboulay, qui introduisit une sonde œsophagienne aussi profondément qu'il était nécessaire, chez un malade dont la trachée était comprimée au-dessous de la fourchette sternale.

Lorsque le conduit est profondément enfoui, la plus sage conduite consistera à fendre la tumeur sur la ligne médiane, sans s'inquiéter de l'hémorragie, qui cesse aussitôt après l'incision de la trachée. Mais le calibre de ce conduit sera quelquefois si réduit, au centre d'un bloc cancéreux, qu'on hésitera dans cette recherche. Mieux vaudrait alors s'ouvrir une tranchée et se donner du jour, en extirpant, fragments par fragments, avec les doigts, les portions prétrachéales du néoplasme. Quelques auteurs ont trouvé plus facile l'incision des voies aériennes au-dessus du néoplasme. Krishaber a substitué ainsi la cricotomie à la trachéotomie, et M. Jaboulay a pratiqué la thyrotomie sur un malade atteint d'un cancer thyroïdien qui s'étendait depuis le larynx jusqu'à la bifurcation de la trachée. Resterait à essayer le tubage qui ne nous séduirait pas; l'obstacle n'est pas au larynx, mais à la trachée.

Les difficultés et les dangers de la trachéotomie ont suggéré, depuis longtemps, à M. Poncet, le dessein de libérer la respiration, tout en laissant intact le conduit laryngo-trachéal. La tension des muscles, des aponévroses au-devant de la tumeur, etc., lui inspira l'idée de les sectionner, et d'attirer alors la tumeur au dehors : c'est l'opération décrite par Boyer (1883) sous le nom d'incisions

circumthyroïdiennes libératrices. Ces débridements, associés ou non à l'exothyropexie de M. le Professeur Jaboulay, ont donné quelquefois de vraies améliorations de la dyspnée. Nous en dirons autant de la libération longitudinale de la trachée, pratiquée avec avantage par M. Adenot.

Quant à l'exothyropexie, elle a donné des résultats favorables en décomprimant tous les organes du cou; la dyspnée diminue pour un temps. Malheureusement, elle expose à l'hémorragie immédiate et plus tard aux hémorragies rebelles et plus ou moins abondantes. Cependant M. Jaboulay a observé, après cette opération, l'affaissement de certains noyaux métastatiques pulsatiles sur un opéré qui succomba, quelques mois plus tard, à la généralisation pulmonaire.

En réséquant enfin la poignée du sternum, on élargirait le détroit rétro-sternal qui est d'ordinaire le siège de la constriction. M. Jaboulay a appliqué ce procédé, mais de trop rares observations ne permettent pas encore de juger sa valeur.

Tel est le traitement palliatif employé actuellement. Il nous faut maintenant en étudier les résultats, en divisant les méthodes en deux groupes : celles qui ouvrent les voies respiratoires, telle la trachéotomie, celles qui laissent indemne la continuité du canal laryngo-trachéal, c'est-à-dire la libération de la trachée, les incisions circumthyroïdiennes, l'exothyropexie.

Les suites habituelles de la trachéotomie dans le cancer thyroïdien sont bien connues : elles sont déplorables. A Lyon, les opérés ont presque tous été emportés dans les quinze premiers jours. Carrel rapporte qu'un seul survécut durant deux mois. La statistique de Braun n'est pas plus encourageante : sur dix malades, neuf mouraient dans les quatre premiers jours et le dernier ne vivait que douze jours. La mort survient par broncho-pneumonie et par septicémie, comme avant la période préantiseptique. La plaie opératoire, en effet, ouverte à la peau et à la trachée, contaminée sans cesse par des mucosités, est toute prête à l'inoculation, qui s'installe si facilement sur des lèvres formées par du tissu cancéreux, propre à la résorption septique.

Les résultats des opérations qui libèrent la trachée sont meilleurs, parce que la trachée indemne ne devient plus une cause puissante d'infection. Aussi les opérés survivent-ils à l'acte opératoire. Mais l'amélioration est de courte durée, elle disparaît dès que les bourgeons cancéreux viennent reproduire la constriction.

En présence des résultats désastreux de la trachéotomie et de l'inefficacité habituelle des opérations libératrices, M. Poncet nous a engagé, depuis trois ans, à tenter l'ablation de la tumeur dans la

plupart des cancers thyroïdiens qu'on traitait autrefois par des opérations palliatives. La strumectomie ou la thyroïdectomie ont été ainsi appliquées, à titre d'opérations purement palliatives, destinées à rétablir la respiration. Ces essais semblent encourageants : en effet, l'opération a toujours amélioré la situation du malade, dont plusieurs ont joui d'une notable survie; les troubles respiratoires ont cessé d'ordinaire, aussitôt après l'opération, et la plupart des sujets ont eu l'heureuse illusion de la guérison.

Ainsi, dans l'observation IV, il s'agissait d'un goitre cancéreux, accompagné d'un noyau métastatique dans le sein droit. Grâce à l'énucléation du noyau néoplasique, la dyspnée disparaît définitivement jusqu'à la mort de cette femme, qui survint onze mois après, avec de nombreux noyaux de généralisation. Cette femme était atteinte, de plus, de signes basedowiens très prononcés : tremblement, tachycardie, irritabilité spéciale. Or, l'ablation de la tumeur mammaire, que l'examen histologique démontra être d'origine thyroïdienne, améliora nettement ces derniers symptômes. L'ablation du carcinome thyroïdien les fit cesser à peu près complètement. Jamais une opération palliative, telle qu'une trachéotomie, n'aurait donné un pareil résultat.

Dans l'observation III, une malade de soixante-quatorze ans, atteinte de cancer diffus, sans généralisation ganglionnaire appréciable, subit une thyroïdectomie totale : la dyspnée paroxystique, la cyanose disparaissent aussitôt et l'opérée se considère comme guérie pendant plus de deux mois et demi. Dans l'observation X, le goitre cancéreux provoque de violentes douleurs et de graves accès de suffocation. Une strumectomie, aux suites des plus bénignes, est suivie de la disparition complète de tous ces accidents. La guérison se maintient pendant deux mois; et la récidive qui emporta la malade, cinq mois après l'opération, laissait libre la respiration. Dans l'observation IX, l'opérée, âgée de cinquante-sept ans, subit une thyroïdectomie totale, et, malgré une hémorragie formidable, on ne constate aucun choc opératoire : elle recouvre ses forces et n'est plus tourmentée par la dyspnée entrecoupée de violents accès de suffocation. Elle rentre chez elle avec la douce illusion de la guérison et meurt de généralisation deux mois après l'opération. Une autre opérée (obs. XII), très cachectique, restait guérie trois mois après la thyroïdectomie.

En regard de ces améliorations, nous enregistrons des résultats plus mauvais. Ainsi, dans l'observation VII, la strumectomie palliative est suivie de récidive sur place à brève échéance et la mort survient un mois et demi après. L'opérée de l'observation VI suc-

combe quelques jours après la thyroïdectomie totale. Elle était atteinte de métastases ganglionnaires et pulmonaires. Quant à l'opérée de l'observation VIII, elle ne saurait raisonnablement figurer dans une statistique. Elle était atteinte de broncho-pneumonie, avec une température de 40°, lorsqu'elle subit une strumectomie, du reste fort simple, sans anesthésie. La cyanose diminua; mais les lésions de broncho-pneumonie suppurée entraînèrent la mort quatre jours après.

En résumé, nous avons pratiqué trois trachéotomies, et dans tous ces cas, les malades succombèrent au bout de deux à douze jours. Sur huit malades ayant subi une strumectomie ou une thyroïdectomie palliatives, quatre ont été sérieusement améliorés et ont bénéficié d'une survie allant de trois mois à onze mois. Un autre présente une récidive rapide et meurt dans le courant du deuxième mois. Le sixième et le septième succombent dans les quinze jours, enfin, le dernier est emporté par une complication pulmonaire préexistante, dont l'opération ne doit pas être rendue responsable.

A tous les points de vue, ces résultats ne sont-ils pas supérieurs à ceux de la trachéotomie? L'amélioration des symptômes subjectifs est immédiate et le bien-être des opérés, qui ont l'illusion d'une guérison, est préférable à celui des trachéotomisés. Enfin, une thérapeutique active a toujours comme premier temps une incision exploratrice. On a pu ainsi modifier un diagnostic et faire bénéficier certains malades d'une véritable opération radicale : des cancers inopérables cliniquement ont été enlevés facilement parce qu'on reconnut leur encapsulement. Quelques opérateurs heureux seront enfin agréablement surpris par une erreur de diagnostic, s'ils tombent sur une tumeur bénigne, possédant toutes les allures cliniques d'un néoplasme malin. C'est ainsi qu'une femme, âgée de soixante-deux ans, qui était entrée, en avril 1902, dans le service de M. le Professeur Poncet, offrait une volumineuse tumeur cervicale à marche rapide, simulant à s'y méprendre le plus malin des cancers thyroïdiens. Ce diagnostic fut posé par M. Poncet et par de nombreux assistants, dont la compétence en matière de cancers thyroïdiens ne saurait être mise en doute. Dans le but d'obvier aux troubles de compression trachéale, ainsi que nous en avons l'habitude en présence du cancer, nous pratiquâmes l'extirpation de cette tumeur. Il s'agissait en réalité d'un fibrome pur du corps thyroïde, démontré par l'examen histologique pratiqué par M. Dor et par la guérison parfaite de la malade constatée en avril 1904, c'est-à-dire deux ans après. Si l'on s'était contenté de trachéotomiser, cette femme eût infailliblement succombé. En somme, une incision exploratrice convient à bien des

cancers thyroïdiens, de même qu'elle rend des services dans la chirurgie de certains cancers viscéraux, tels que ceux de l'abdomen, du rein, de la vessie, etc. Après l'avoir pratiquée, on pèsera, en toute connaissance de cause, les chances de guérison radicale, et si la tumeur est opérable, on l'enlèvera largement. On l'enlèverait encore dans ces cas où les chances de guérison définitive sont plus que douteuses, toutes les fois que la gravité opératoire ne semblera pas disproportionnée avec les résultats palliatifs. Nous avons vu, en effet, que la thyroïdectomie était actuellement une méthode donnant de véritables améliorations de la dyspnée et des accès de suffocation. Les résultats s'améliorent avec l'expérience de l'opérateur. Aux cas compliqués de diffusion, d'adhérences étendues, de prolongements rétro-sternaux, une pareille conduite serait imprudente, et la suprême ressource serait la trachéotomie. M. Bagary (Th., Lyon, 1904) a insisté tout dernièrement sur ces méthodes palliatives.

OBSERVATIONS

Observation I. — Pierre B..., soixante-dix ans, entré à l'Hôtel-Dieu de Lyon, à la clinique de M. Poncet, le 13 novembre 1900. Pas d'antécédents intéressants. Pas de goitre antérieur.

Il y a quinze mois, il remarqua, sur le côté droit du cou, une tumeur du volume d'un pois, mobile sous le doigt, ne déterminant aucune gêne. Au mois de février 1900, elle avait acquis la grosseur d'un œuf de poule. Puis elle augmenta progressivement et aboutit enfin à des accès de suffocation très intenses, et à un œdème du bras droit, qui engagèrent ce pauvre homme à venir à l'Hôtel-Dieu.

Sa face est violacée, ses yeux saillants, injectés et larmoyants même au repos. Au moindre mouvement, on assiste à un violent accès de suffocation avec tirage. La voix est rauque, les pupilles sont égales des deux côtés. Le bras droit œdématié présente, en outre, une teinte cyanotique, surtout vers la main; la température est plus basse que celle du membre gauche. Grosses veines sous-cutanées sur l'épaule droite. Quelques ganglions dans l'aisselle gauche.

La tumeur sous-hyoïdienne, du volume du poing, dure, régulière, n'est pas adhérente à la peau qui glisse facilement sur elle, mais paraît fixée aux plans profonds. Elle s'étend du bord inférieur du maxillaire à la clavicule sous laquelle elle se prolonge. Dans le sens transversal, elle se fusionne avec les organes de la nuque dans laquelle elle disparaît sans limites précises. Au-dessous du cartilage thyroïde, elle franchit la ligne médiane et surplombe la fourchette sternale.

Énormes ganglions sterno-mastoïdiens gauches. Râles de bronchite et d'emphysème. Douleurs dans la nuque.

Toute intervention paraît dangereuse; mort sept jours après. Opposition à l'autopsie.

Obs. II. — (*Gaz. des Hôpitaux*, avril 1901).

Femme P..., cinquante-quatre ans, entre à la clinique de M. Poncet, le 28 janvier 1901. Habite la Haute-Savoie où elle est née. Il y a beaucoup de goitres dans le pays.

Est atteinte, depuis plus de vingt ans, d'un petit goitre du lobe latéral droit.

En septembre 1900, cette femme ressentit, dans la moitié gauche de la tête, des douleurs continues violentes, telles que tout sommeil est devenu impossible. Diminution de l'appétit, amaigrissement progressif. C'est alors que le côté gauche du cou augmenta de volume rapidement, en même temps que la voix devenait rauque, la respiration gênée, la déglutition difficile et que l'état général s'affaiblissait peu à peu.

A son entrée, cette femme présente une volumineuse tumeur cervicale occupant toute la hauteur de la région sous-hyoïdienne, mais manifestement plus développée à gauche où elle surplombe la clavicule. Circonférence du cou = 54 centimètres. Le cou rigide semble entouré d'une véritable cuirasse; c'est à peine si cette rigidité extraordinaire permet à la tête quelques légers mouvements de flexion ou de latéralité. Dans cette masse, on ne peut pas reconnaître les limites du cancer. La peau, sillonnée de grosses veines dilatées, est adhérente à la plus grande partie de la surface de la tumeur; celle-ci est ferme et contient des noyaux bosselés, irréguliers, d'une résistance spéciale. En arrière, on arrive à détacher de grosses masses ganglionnaires, douloureuses et légèrement mobiles. Trachée refoulée à droite, sterno-mastoïdiens confondus avec la tumeur. La carotide droite est seule perceptible en arrière du sterno-mastoïdien.

Il y a des signes nets de compression : des douleurs céphaliques avec irradiations à gauche, qui datent du début de la tumeur, une voix bitonale, de la congestion de la face, de la dysphagie, une toux sèche, quinteuse, intermittente, sans expectoration. Quelques signes de basedowisme. Pas d'exophtalmie, pupilles égales, mais les yeux sont brillants, et il existe une difficulté fort nette de la convergence oculaire, le malade suit mal le doigt et lit difficilement. Pouls = 96; rien au cœur. Pas de tremblement, pas de noyaux de généralisation, pas d'œdème, urines normales. Température = 38°,2.

Mort le 10 février, sans opération.

Autopsie : La peau n'est pas adhérente avec la tumeur, mais les muscles sous-hyoïdiens et le sterno-mastoïdien gauche lui-même sont envahis et ne peuvent être séparés du cancer thyroïdien. Sur les côtés, le néoplasme a poussé des prolongements autour des gros vaisseaux du côté gauche, l'œsophage est intimement uni avec la tumeur qui adhère même à l'aponévrose prévertébrale.

A la coupe, les lésions sont localisées au lobe gauche qui possède une teinte blanche et une consistance dure, tandis que le lobe droit a conservé l'aspect rougeâtre et la mollesse du corps thyroïde normal. Au centre du lobe dégénéré, se voient des portions caséifiées, s'effritant très facilement sous le doigt.

La trachée a gardé un calibre se rapprochant de la normale, d'où l'absence de dyspnée. L'œsophage a été entouré et même envahi et infiltré par le néoplasme; la musculeuse est détruite sur une certaine surface, et là c'est seulement la muqueuse qui arrête les bourgeons charnus prêts à envahir la lumière du canal.

Le paquet vasculo-nerveux gauche a fui devant le néoplasme. L'artère est au milieu du tissu conjonctif, épaissi au pourtour de la tumeur, la veine est en avant. Quant au nerf récurrent, on ne le retrouve pas. Nombreux ganglions cervicaux et médiastinaux.

Sur les deux plèvres viscérales, on aperçoit de nombreux noyaux sous-pleuraux, dont les plus gros sont caséifiés à leur centre. Ils ont produit des adhérences entre les deux plèvres, viscérale et pariétale. Rien aux autres viscères.

En somme, au centre de la tumeur thyroïdienne, cavité kystique remplie d'un magma caséo-fibrineux; partout ailleurs, tissu bien vivant, de la consistance du tissu hépatique, de couleur blanc crémeux, avec stries rouges, comme s'il s'agissait de la dilatation variqueuse des vaisseaux du néoplasme.

Quelques points de substance molle semblable au tissu encéphaloïde, et de-ci de-là quelques noyaux plus durs. La muqueuse de la trachée a un aspect tomenteux provoqué par de petits noyaux de généralisation.

Diagnostic anatomique : 1° Cancer épithélial thyroïdien greffé sur un vieux kyste actuellement rempli d'un magma fibrineux ;

2° Envahissement secondaire de la trachée, de l'œsophage et des ganglions cervicaux;

3° Métastases pulmonaires sous-pleurales, témoignant de la pénétration des cellules cancéreuses dans la cavité pleurale et de leur greffe secondaire en plusieurs points de la séreuse.

Obs. III. — Annette M..., soixante-quatorze ans, demeurant à Villefranche-sur-Saône, entrée le 10 juin 1901 à la clinique de M. le Professeur Poncet.

Pas de goitreux dans sa famille, ni dans son pays. Depuis deux ans, eczéma périodique de la face et du cuir chevelu. Affirme n'avoir jamais eu de goitre avant le début de son affection actuelle. A eu plusieurs enfants.

Il y a deux mois environ, en pleine santé, elle s'aperçut d'une petite grosseur indolente, située au-dessous de la branche horizontale droite du maxillaire inférieur. En huit jours, le volume devint tel qu'elle occupait toute la partie droite du cou. Un mois et demi après le début, la tumeur avait acquis ses dimensions actuelles, sans déterminer aucun trouble fonctionnel. Mais, depuis quinze jours, cette femme a de violents accès de suffocation aussitôt qu'elle parle beaucoup (elle est très loquace), ou marche un peu vite. Pas de gêne de la déglutition. État général bon, appétit conservé, pas d'amaigrissement.

La tumeur, analogue à une tête de fœtus, s'étend de l'angle droit du maxillaire à trois travers de doigt à gauche de la ligne médiane du cou. Elle a une surface bosselée, et se trouve recouverte d'une peau mobile, mais moins que dans les goitres ordinaires. Sur cette peau, plusieurs plaques

d'eczéma. La tumeur suit les mouvements du larynx dans la déglutition. Au palper, elle est formée de parties de consistance variable. Les unes ont une apparence kystique et donnent la sensation de la fluctuation, d'autres sont fermes, mais on ne trouve pas de masses indurées, dures comme du fer.

Pas de ganglions appréciables. La trachée et le larynx sont comprimés par la tumeur qui les cache complètement; la respiration est difficile et sifflante. Des accès de suffocation dramatique réapparaissent toutes les deux ou trois heures et durent pendant 20 à 30 minutes. Le paquet vasculo-nerveux ne peut être détaché de la masse cancéreuse. Pas de signes de basedowisme. La grande circonférence du cou est de 45 centimètres.

On donne à la malade 50 centigrammes d'iodothyrine par jour, sans aucun résultat. L'opération est décidée à cause des accès de suffocation.

14 juin 1901 : Opération par M. Delore.

Anesthésie à l'éther. Incision transversale sus-sternale courbe avec convexité inférieure. Les plans sont incisés jusqu'à la capsule propre. On trouve alors un plan de clivage qui permet de libérer assez simplement la plus grande partie de la tumeur. Mais, en cherchant à l'attirer au dehors, on provoque des menaces d'asphyxie, dues au soulèvement du larynx et de la trachée qui adhèrent à la masse néoplasique. Il faut fendre la tumeur sur la ligne médiane. Il est dès lors facile d'extirper de dedans en dehors toute la moitié droite du corps thyroïde, en terminant par la ligature des pédicules vasculaires de ce côté; cependant, on dut tailler avec le bistouri au niveau du larynx et de la trachée soudés à la tumeur sur la largeur d'une pièce de cinq francs. Quant au lobe gauche sain, on en laisse une portion représentant l'angle inférieur. Hémostase. Pansement avec drainage.

La tumeur est constituée par une coque d'apparence fibreuse, ayant un centimètre d'épaisseur, et par une cavité centrale cloisonnée et remplie de végétations de nature cancéreuse. En avant et sur les côtés, le néoplasme avait respecté la capsule; mais, en arrière, les végétations avaient effondré cette capsule et avaient envahi légèrement les premiers anneaux de la trachée, qui était un peu aplatie, mais non déviée.

Suites opératoires simples. Le résultat fonctionnel fut remarquable, et la malade partait en excellent état le 8 juillet.

Elle revenait seulement le 15 septembre, avec une récidive ganglionnaire énorme du cou, et atteinte d'une dyspnée considérable ayant réapparu depuis quinze jours. On pratiqua une trachéotomie d'urgence, à laquelle la malade succomba au bout de douze jours, après avoir eu des hémoptysies répétées, provoquées par la dilatation des veines trachéales développée sous l'influence de la gêne circulatoire veineuse.

A l'autopsie, gros ganglions cervicaux et médiastinaux comprimant la trachée et les gros vaisseaux du cou. Pas de généralisation sanguine, rien aux poumons.

(*A suivre.*)

CONTRIBUTION A L'ÉTUDE
DES IMPOTENCES FONCTIONNELLES
CONSÉCUTIVES AUX TRAUMATISMES ARTICULAIRES

AMYOTROPHIES RÉFLEXES
ALTÉRATIONS DES CENTRES TROPHIQUES SPINAUX
TRAITEMENT DES AFFECTIONS ARTICULAIRES TRAUMATIQUES

PAR MM.

MALLY,
Professeur à l'École de Médecine
de Clermont-Ferrand.

et

L. RICHON,
(Noisiel-sur-Marne)
Ex-Médecin-major de l'Armée.

(*Suite*[1].)

Obs. XXXII. — *Entorse tibio-tarsienne gauche. Amyotrophies réflexes. Electrothérapie. Amélioration fonctionnelle.*

L... Claude, du 36e régiment d'artillerie, entre le 8 août 1902 à l'hôpital, pour entorse tibio-tarsienne gauche par adduction, de moyenne gravité; l'accident remonte au 2 août. Le maximum de douleur siège le long du bord antérieur de la malléole péronière. Les culs-de-sac synoviaux sont tuméfiés ; il existe un épanchement intra-articulaire.

Traitement : chaque jour, bain de pied chaud à 45°, bandage de Baudens et repos au lit.

Le 21 août, en étudiant l'atrophie musculaire de la jambe gauche, nous constatons la diminution de l'excitabilité faradique du jambier antérieur (1 centimètre environ) ainsi que celle de l'excitabilité galvanique :

	A DROITE (côté sain).	A GAUCHE
Jambier antérieur.....	25 volts, 3,5 mA.	26 volts, 6 mA.
	0,087 watt	0,156 watt

Il existe une grosse diminution de la résistance électrique qui se mesure par 7 142 ohms à droite contre 4 333 à gauche.

Il n'y a pas de phénomènes spasmodiques tendineux ou musculaires. Mais la diminution des deux excitabilités électriques, sans trace de réaction de dégénérescence, témoigne de l'atrophie réflexe.

A partir du 2 septembre, le malade est traité quotidiennement par le bain d'électricité statique avec révulsion électrique sur la région dorso-lombaire et étincelles sur les masses musculaires de la jambe gauche.

1. Voir le numéro de septembre 1904.

Le 12 septembre, on constate encore une légère diminution de l'excitabilité faradique du jambier antérieur ; la diminution de l'excitabilité galvanique se traduit par les chiffres suivants :

	A DROITE (côté sain).	A GAUCHE
Jambier antérieur.....	15 volts, 2,5 mA.	20 volts, 5,5 mA.
	0,037 watt	0,107 watt

et la diminution de la résistance électrique est encore très accusée ; 6 000 ohms à droite contre 3 636 à gauche.

L'atrophie se traduit objectivement par une diminution de 1 cm. 5 dans la circonférence du mollet (0 m. 36 à droite, 0 m. 345 à gauche).

Il n'existe ni exagération du réflexe rotulien, ni tremblement épileptoïde du pied, ni exagération de l'excitabilité mécanique.

Le malade ne souffre plus, ne boite pas ; il part en convalescence le 12 septembre.

En somme, l'impotence fonctionnelle est considérablement amendée. Mais elle est loin d'être guérie. Si le malade marche longtemps, le mollet gauche se fatigue rapidement et devient le siège de crampes douloureuses. La diminution de l'excitabilité électrique, qui met en évidence l'insuffisance spinale, nous rend compte de ces phénomènes.

Le malade n'a plus été revu.

Il ne présentait aucun antécédent nerveux, héréditaire ou personnel, et à part une diminution assez marquée de la sensibilité pharyngienne, ne présentait aucun stigmate hystérique.

Obs. XXXIII. — *Fracture de la malléole externe gauche et fracture de la base des quatre derniers métatarsiens du pied gauche. Amyotrophies réflexes. Électrothérapie. Guérison fonctionnelle.*

Boy... Jean, canonnier au 36e d'artillerie, ébéniste, sans antécédents nerveux, ni héréditaires, ni personnels.

Dans une chute de son cheval, a eu la jambe gauche prise sous le cheval, le pied engagé dans l'étrier.

Entre à l'hôpital le 29 août 1902 avec des ecchymoses étendues du pied et du cou-de-pied et un gonflement énorme de ces deux régions.

L'examen clinique fait porter le diagnostic de fracture des quatre derniers métatarsiens à leur base et de fracture de la malléole externe ; tous ces traits de fracture sont *articulaires*, comme le démontre la radiographie qui précise et confirme le diagnostic.

Traitement institué : léger massage du pied et des gouttières malléolaires, bains de pied chauds à 45° et bandage de Baudens.

Le 13 septembre, l'atrophie de la jambe étant assez accentuée, nous en étudions les caractères :

Légère exagération du réflexe rotulien gauche.

Exagération de l'excitabilité mécanique du jambier antérieur et du jumeau interne.

Diminution marquée de l'excitabilité faradique du jambier antérieur : à droite, 12 centimètres, à gauche, 10 centimètres.

Excitabilité galvanique (KFS minima) :

	A DROITE (côté sain).	A GAUCHE
Jambier antérieur	40 volts, 5 mA.	48 volts, 8 mA.
	0,200 watt	0,384 watt
Jumeau interne	56 volts, 3,5 mA.	58 volts, 6 mA.
	0,196 watt	0,348 watt
Pédieux	50 volts, 5 mA.	45 volts, 6,5 mA.
	0,250 watt	0,292 watt

Donc, diminution marquée de l'excitabilité.

On ne constate aucun trouble pour le vaste interne.

La résistance électrique $R = \frac{E}{I}$, calculée pour ces divers muscles, est très diminuée du côté malade :

	A DROITE (sain).	A GAUCHE
Jambier antérieur	8.000 ohms	6.000 ohms
Jumeau interne	16.000 —	9.666 —
Pédieux	10.000 —	6.923 —

La marche est très pénible parce qu'elle provoque à chaque pas de vives douleurs dans le métatarse et dans la région malléolaire externe.

Le traitement électrique suivant est institué : bain statique quotidien de quinze à vingt minutes, étincelles sur les muscles du pied et de la jambe, révulsion électrique sur la colonne dorso-lombaire. Concurremment, on continue les massages du pied et du cou-de-pied pour faire disparaître l'empâtement et la douleur.

Ces massages sont très bien supportés et ne provoquent ni crises douloureuses, ni crampes musculaires.

Le traitement électrique est continué jusqu'au 6 décembre 1902, c'est-à-dire pendant trois mois.

L'état s'améliore assez rapidement. La marche devient moins douloureuse, L'empâtement de la région métatarsienne disparaît peu à peu, mais la malléole externe reste tuméfiée et une voussure persiste au-devant de l'articulation tibio-tarsienne ; la radiographie montre qu'elle est due à l'existence d'une petite esquille probablement arrachée au plateau tibial.

Le 8 octobre, on ne constate plus de diminution de l'excitabilité faradique du jambier antérieur.

Le 22 octobre, la région tibio-tarsienne est encore empâtée.

L'excitabilité galvanique est encore diminuée.

KFS minima :

	A DROITE (côté sain).	A GAUCHE
Jambier antérieur	25 volts, 3,5 mA.	29 volts, 3,5 mA.
	0,087 watt	0,103 watt
Jumeau interne	28 volts, 3,5 mA.	30 volts, 3,5 mA.
	0,098 watt	0,105 watt

Mais en même temps que l'état fonctionnel s'améliorait et que s'atténuait la diminution de l'excitabilité, la résistance électrique augmentait du côté malade ; elle est devenue plus forte que du côté sain :

	A DROITE (côté sain).	A GAUCHE
Jambier antérieur	7.142 ohms	8.285 ohms
Jumeau interne	8.000 —	8.571 —

Le 11 novembre 1902, à part l'empâtement malléolaire et la voussure du cou-de-pied qui persistent, l'inspection ne dénote rien d'anormal, sinon un certain degré d'atrophie du mollet :

à droite, 0 m. 33 ; à gauche, 0 m. 315.

L'extension a toute son étendue, la flexion est légèrement limitée. La marche détermine encore, au dire du malade, l'apparition de quelques douleurs dans le métatarse et le soir, d'un peu d'œdème rétro-malléolaire.

Le réflexe rotulien est un peu vif à gauche.

L'excitabilité mécanique est égale des deux côtés.

Il n'y a de diminution de l'excitabilité faradique d'aucun muscle.

L'exploration galvanique montre que pour le jambier, la diminution de l'excitabilité est insignifiante et qu'il y a un peu d'hyperexcitabilité du jumeau interne et du long péronier.

KFS minima :

	A DROITE (côté sain).	A GAUCHE
Jambier antérieur	30 volts, 7 mA.	33 volts, 7 mA.
	0,210 watt	0,231 watt
Jumeau interne	34 volts, 8 mA.	31 volts, 6 mA.
	0,272 watt	0,186 watt
Long péronier latéral	34 volts, 8,5 mA.	35 volts, 8 mA.
	0,299 watt	0,280 watt

Si l'on calcule la résistance électrique d'après ces données, on s'aperçoit que la guérison fonctionnelle s'est accompagnée du relèvement de la résistance qui est, même à gauche (côté malade), un peu supérieure à la résistance du côté sain :

	A DROITE (côté sain).	A GAUCHE
Jambier antérieur	4.285 ohms	5.000 ohms
Jumeau interne	4.250 —	5.166 —
Long péronier latéral	4.000 —	4.375 —

Le 6 décembre 1902, la guérison fonctionnelle est à peu près complète ; le malade marche beaucoup plus facilement, sans claudication ; la marche provoquerait encore le soir quelques douleurs et un peu d'œdème (?)

Les mensurations mettent encore en évidence une diminution de la circonférence du mollet qui mesure à droite (côté sain) 0 m. 325 et à gauche, seulement 0 m. 31.

Le réflexe rotulien droit est toujours plus vif.

Mais la diminution de l'excitabilité électrique a été remplacée par de l'hyperexcitabilité.

L'hyperexcitabilité faradique n'est marquée que pour le jambier antérieur

	A DROITE (côté sain).	A GAUCHE
Jambier antérieur	6 cm.	7 cm.

L'hyperexcitabilité galvanique, déjà constatée au dernier examen pour le jumeau interne et le long péronier latéral, s'observe cette fois-ci également pour le jambier antérieur :

KFS minima :

	A DROITE (côté sain).	A GAUCHE
Jambier antérieur	29 volts, 5 mA.	25 volts, 3 mA.
	0,145 watt	0,075 watt

Pendant ce temps, l'excitabilité galvanique du jumeau interne et du long péronier est revenue à la normale :

Jumeau interne	30 volts, 5 mA.	30 volts, 5 mA.
Long péronier latéral	13 volts, 2,5 mA.	17 volts, 2 mA.
	0,032 watt	0,034 watt

L'augmentation de la résistance électrique du côté malade, déjà constatée au dernier examen, persiste encore :

	A DROITE (côté sain).	A GAUCHE
Jambier antérieur	5.800 ohms	8.333 ohms
Long péronier latéral	5.200 —	8.500 —

Le malade cesse le traitement électrique.

Un mois plus tard, le 5 janvier 1903, l'hyperexcitabilité électrique persiste encore, mais un peu moins accusée.

Pour le courant faradique, on trouve :

A DROITE (côté sain).	A GAUCHE
10 cm.	10 cm. 1/2

Pour le courant galvanique, on trouve :

	A DROITE	A GAUCHE
Jambier antérieur	35 volts, 5,5 mA.	31 volts, 4 mA.
	0,192 watt	0,124 watt

Et la résistance électrique reste augmentée du côté malade :

A DROITE	A GAUCHE
6.363 ohms	7.750 ohms

Le 21 février, l'hyperexcitabilité se traduit par des chiffres absolument analogues.

L'exploration faradique donne :

A DROITE (côté sain).	A GAUCHE
10 cm.	10 cm. 1/2

et l'exploration galvanique :

33 volts, 5 mA.	29 volts, 3 mA.
0,165 watt	0,087 watt

Cette hyperexcitabilité ne paraît donc avoir aucune tendance à disparaître. Peut-être est-elle définitive.

La résistance est de 6 600 ohms à droite, de 9 666 à gauche.

Le graphique ci-dessous (fig. 27) montre avec évidence le parallélisme

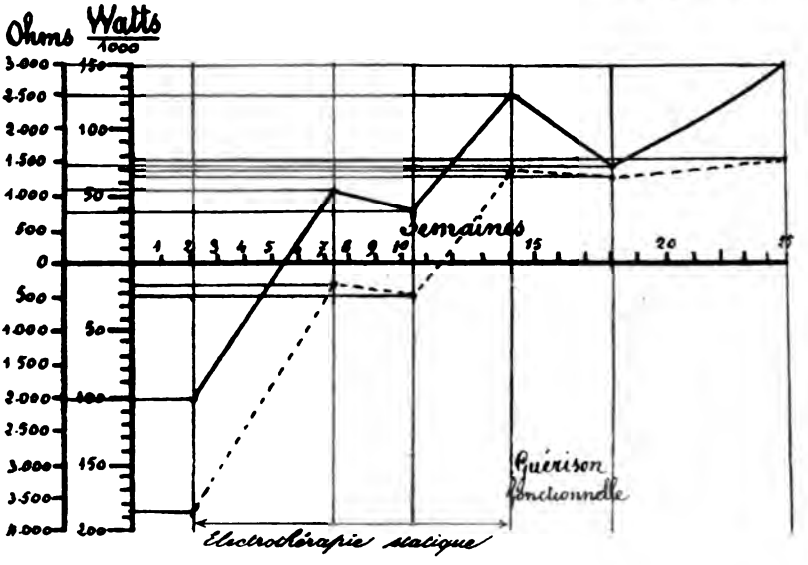

Fig. 27. — Obs. XXXIII. Boy..., Jean.
—— Courbe des différences de résistance électrique.
---- Courbe des différences d'excitabilité galvanique.
(Jambier antérieur.)
[Voir l'explication du graphique au chapitre III.]

remarquable du relèvement de la résistance électrique, du retour de l'excitabilité galvanique et de l'amélioration fonctionnelle.

Sous l'influence de l'électrothérapie statique longtemps prolongée, ces trois phénomènes ont constamment progressé. La guérison s'est accompagnée d'hyperexcitabilité galvanique assez durable, puisqu'elle persistait encore deux mois et demi après la cessation du traitement.

Obs. XXXIV. — *Entorse tibio-tarsienne grave à droite avec diastasis tibio-péronier et fracture de la malléole externe. Amyotrophies réflexes précoces. Électrothérapie. Amélioration.*

Bo... Joseph, vingt-huit ans, réserviste au 92e, — sans antécédents ner-

veux, personnels ou héréditaires — a, le 18 septembre 1902 au soir, le pied droit pris entre deux planches et tombe sur le flanc droit ; il ressent une vive douleur au pied droit et est incapable de se relever.

Le 19 au matin, on constate l'existence d'une entorse violente du cou-de-pied droit, avec douleurs vives à la pression à la pointe de la malléole interne et sur le bord antérieur de la malléole externe. Le cou-de-pied est élargi, les culs-de-sac synoviaux sont tuméfiés, toute la région est œdématiée et ecchymosée.

Il existe aussi une fracture du péroné à l'union du tiers moyen et du tiers supérieur.

La radiographie montre qu'il existe du diastasis tibio-péronier et que la malléole externe est fracturée longitudinalement, mais qu'il n'y a pas d'arrachement osseux au niveau de la malléole interne. Il n'existe pas de déviation du pied.

Le 20 septembre, deuxième jour après l'accident, l'exploration électrique fait déjà ressortir les altérations suivantes :

Diminution appréciable de l'excitabilité faradique du jambier antérieur droit.

Diminution appréciable de l'excitabilité galvanique mesurée par les chiffres suivants :

	A DROITE (côté sain).	A GAUCHE
Jambier antérieur.....	31 volts, 3,5 mA.	38 volts, 5,5 mA.
	0,108 watt	0,209 watt
Jumeau interne.....	25 volts, 3,5 mA.	28 volts, 4 mA.
	0,087 watt	0,112 watt

La résistance électrique est notablement diminuée pour le jambier antérieur : 8 857 ohms à gauche contre 6 909 à droite ; on note aussi une légère diminution pour le jumeau interne : 7 142 à gauche, 7000 à droite.

Excitabilité mécanique du jambier droit un peu exagérée.

Réflexes rotuliens très vifs des deux côtés, un peu plus vifs du côté malade.

Le traitement institué comprend : bains de pied chauds, massage quotidien et immobilisation dans un bandage de Baudens.

Le massage est très bien supporté ; il fait rapidement disparaître les douleurs et l'épanchement sanguin ; il ne provoque jamais de crampes douloureuses.

Le 8 octobre, amélioration sensible ; nous pratiquons un nouvel examen qui donne des résultats analogues aux premiers :

Excitabilité mécanique du jambier antérieur un peu plus vive à droite.

Réflexes rotuliens vifs, mais égaux.

Assez grosse diminution de l'excitabilité faradique du jambier antérieur et du jumeau interne.

Excitabilité galvanique diminuée :

	A GAUCHE (côté sain).	A DROITE
Jambier antérieur.....	34 volts, 2,5 mA.	36 volts, 5 mA.
	0,085 watt	0,180 watt
Jumeau interne.....	31 volts, 2,5 mA.	36 volts, 5 mA.
	0,077 watt	0,180 watt

Il n'y a pas de différence dans l'excitabilité électrique du pédieux.

La résistance électrique est toujours très diminuée du côté malade; elle est presque moitié moindre.

Les mensurations du mollet accusent une diminution de 1 centimètre dans la circonférence du mollet droit (0 m. 32 à gauche, 0 m. 31 à droite).

A partir de cette date, le malade, plus facilement mobilisable, est soumis quotidiennement au bain statique pendant un quart d'heure, avec étincelles sur les muscles atrophiés.

L'amélioration fonctionnelle est rapide; le malade marche mieux; la fatigue survient moins vite; la marche ne provoque plus aussitôt la crampe douloureuse du mollet.

Bo... sort le 15 octobre, regagnant ses foyers, sans que nous ayons pu pratiquer un nouvel examen de l'excitabilité des muscles.

Obs. XXXV. — *Fracture bimalléolaire par abduction du pied gauche (type Dupuytren) datant de six mois et demi. Consolidation régulière. Amyotrophies réflexes graves. Impotence partielle.*

Le 4 novembre 1902, un ouvrier, victime d'un accident du travail, vient se soumettre à notre expertise demandée par une compagnie d'assurances.

Aur... Pierre, trente et un ans, est tombé le 22 avril d'une échelle d'une hauteur de trois mètres environ. La chute a été décomposée par le glissement latéral de l'échelle; le malade est tombé sur le sol, assis, et l'échelle est venue frapper le bord péronier de la jambe. On s'aperçut aussitôt que le pied était complètement ballant.

Il existait une fracture bimalléolaire par abduction (fracture du péroné au-dessus des ligaments péronéo-tibiaux, lésion peut-être initiale dans le cas particulier, arrachement de la malléole interne et arrachement par les ligaments péronéo-tibiaux d'un fragment du plateau tibial).

Le médecin appelé appliqua un appareil composé d'une gouttière en carton renforcée d'attelles interne et externe en bois, appareil surveillé et modifié tous les huit jours environ. Après cinquante-deux jours d'immobilisation, le malade fut autorisé à marcher modérément. La station verticale provoquait l'apparition rapide de l'œdème et de la cyanose du membre : on prescrivit des douches locales tièdes.

Actuellement (4 novembre 1902), le pied gauche est plus froid que le droit et est engourdi le matin au réveil.

Le résultat anatomique est très bon, comme le démontrent l'inspection du membre et la radiographie. La poulie astragalienne a conservé ses rapports normaux avec la mortaise tibiale. La malléole interne est un peu saillante et la compression de la peau sur cette saillie est assez douloureuse.

Mais en somme, il n'existe pas de déformation apparente et en particulier, pas de valgus.

Le mouvement de flexion est limité à l'angle droit. L'extension est presque normale.

Pourtant, le membre est à peu près impotent, le malade marche difficilement ; la douleur entraîne une claudication prononcée.

L'examen des muscles moteurs de l'articulation nous fournit la raison de cette impotence fonctionnelle.

L'atrophie musculaire entraîne une diminution de la circonférence du mollet de 3 centimètres (31 à droite, 28 à gauche).

Le réflexe rotulien est exagéré du côté gauche ; on provoque de ce côté la trépidation épileptoïde du pied.

L'excitabilité mécanique des muscles est exaltée.

Par contre, l'excitabilité faradique et l'excitabilité galvanique sont très diminuées. Cette dernière apparaît

	A DROITE (côté sain).	A GAUCHE
Pour le jambier antérieur avec.....	8 volts, 2 mA.	10 volts, 3 mA.
	0,016 watt	0,030 watt
Pour le jumeau interne avec.....	14 volts, 3 mA.	16 volts, 4 mA
	0,042 watt	0,064 watt
Pour le long péronier latéral avec.....	16 volts, 2,5 mA.	16 volts, 5 mA.
	0,040 watt	0,080 watt

La résistance électrique est notablement diminuée du côté malade. Le calcul du rapport $\frac{E}{I}$ nous donne :

Pour le jambier antérieur.....	4.000 ohms	3.333 ohms

En somme, nous avons là tous les signes de l'amyotrophie réflexe d'origine articulaire.

Malgré nos conseils, Aur... ne se soumet pas au traitement que nous lui indiquons. Il continue à marcher péniblement et ne vient que quatre fois en deux mois aux séances d'électrisation statique.

Le 3 janvier 1903, sa situation ne s'est pas améliorée.

La marche s'accompagne toujours de douleurs articulaires et de crampes musculaires douloureuses. L'extension est limitée et la flexion ne dépasse pas l'angle droit. Réflexe et excitabilité mécanique des muscles sont exagérés.

L'atrophie du mollet est très accusée, elle se traduit par une différence de 3 centimètres dans la circonférence : 0 m. 32 à droite (côté sain), 0 m. 29 à gauche.

L'excitabilité galvanique est toujours diminuée ;

	A DROITE (côté sain).	A GAUCHE
Jambier antérieur.....	27 volts, 3 mA.	27 volts, 4 mA.
	0,081 watt	0,108 watt

La diminution de la résistance électrique est plus accentuée :

à droite, 9 000 ohms ; à gauche, 6 750 ohms.

Obs. XXXVI. — *Luxation du pied droit en avant et en dehors, diastasis tibio-péronier inférieur et fracture du péroné. Amyotrophies réflexes. Electrothérapie. Guérison fonctionnelle.*

Lug... Eugène, du 121e, était à Roanne le 7 septembre 1902, lorsqu'en descendant une marche d'escalier, il fit un faux pas et se luxa le pied en avant et en dehors à la faveur d'un diastasis de l'articulation tibio-péronière inférieure et d'une fracture du péroné à 8 centimètres au-dessus de la pointe.

Il fut traité à l'hospice de Roanne par notre collègue et ami, le médecin-major Oui.

Le 8 septembre, après anesthésie, on applique un appareil plâtré qui, dès le neuvième jour, est retiré quotidiennement pour permettre le massage des muscles de la jambe, le massage et la mobilisation du cou-de-pied.

Le 10 octobre, la gouttière est supprimée et le malade commence à se lever sans se servir de sa jambe droite.

Le 25 octobre, il marche avec des béquilles et commence à poser le pied droit à terre.

Le 15 novembre, il marche sans béquilles, mais avec une claudication accentuée.

Le 9 décembre, il nous est envoyé pour être examiné au sujet de cette impotence fonctionnelle assez sérieuse.

10 décembre. — Nous trouvons le malade dans l'état suivant :

Le pied est en position normale, sans trace de valgus.

Il existe un certain empâtement périmalléolaire. Le cou-de-pied est un peu élargi et toute la région est œdématiée. La flexion est complète, mais l'extension est légèrement limitée. Il n'existe pas de troubles trophiques cutanés. Le cal péronier est petit, non douloureux et paraît résistant.

La jambe est notablement atrophiée ; on trouve 2 centimètres de différence à la mensuration :

à gauche (côté sain), 37 centimètres ; à droite, 35 centimètres.

Voici les caractères de cette atrophie :

Réflexe rotulien plus vif à droite qu'à gauche.

Tremblement épileptoïde du pied plus prononcé à droite.

Excitabilité mécanique du jambier antérieur exagérée.

L'excitabilité faradique n'est pas diminuée. Il n'en est pas de même de la galvanique :

	A GAUCHE (côté sain).	A DROITE
Jambier antérieur.....	20 volts, 3 mA.	15 volts, 5,5 mA.
	0,060 watt	0,082 watt
Résistance très diminuée :	6666 ohms	2727 ohms
Jumeau interne.....	25 volts, 6 mA.	22 volts, 8 mA.
	0,150 watt	0,176 watt

Le malade marche avec une claudication encore très accusée. Il se fati-

gue très vite de la jambe droite qui est rapidement envahie par un œdème assez volumineux.

Dès ce jour, nous soumettons ce malade au traitement électrique statique : bain statique quotidien d'un quart d'heure, révulsion lombaire, friction électrique sur les muscles de la jambe.

Le 31 décembre, après vingt jours de traitement, la marche est beaucoup plus correcte ; la claudication est insignifiante. Mais la marche rapide provoque encore une fatigue précoce de la jambe droite qui présente toujours de l'œdème le soir; au matin, cet œdème a disparu.

L'atrophie du mollet est moins accentuée:

à gauche (côté sain), 38 centimètres ; à droite, 37 centimètres.

Le réflexe rotulien est encore un peu plus vif à droite, mais l'excitabilité mécanique des muscles n'est plus exagérée.

L'excitabilité faradique est normale.

On constate maintenant de l'hyperexcitabilité galvanique :

	A GAUCHE (côté sain).	A DROITE
Jambier antérieur.....	31 volts, 4 mA.	21 volts, 3,5 mA.
	0,124 watt	0,073 watt

Le relèvement de l'excitabilité électrique s'est accompagné du relèvemen de la résistance électrique :

à gauche (côté sain), 7 750 ohms; à droite, 6 000 ohms.

La différence est beaucoup moindre.

Les phénomènes spasmodiques étant insignifiants, on provoque tous les jours des contractions dans les muscles atrophiés à l'aide de l'étincelle statique.

A dater de cet examen, le malade, heureux de l'amélioration rapide, marche beaucoup plus, sans ménagement.

Aussi, cinq jours après, et bien que l'état fonctionnel soit à peu près le même, l'exploration électrique nous donne-t-elle les résultats suivants :

	A GAUCHE (côté sain).	A DROITE
Jambier antérieur.....	26 volts, 4,5 mA.	25 volts, 5,25 mA.
	0,117 watt	0,131 watt

Résistance :

à gauche, 5 777 ohms; à droite, 4 761 ohms.

On le voit, l'excitabilité galvanique est de nouveau diminuée du côté malade.

Le malade part en congé de convalescence le 6 janvier, fonctionnellement guéri. Il lui est recommandé de se ménager pendant quelques semaines encore.

Ces 12 observations de lésions traumatiques du cou-de-pied se rapportent donc :

A 5 fractures bimalléolaires par abduction (type Dupuytren);

A 1 fracture bimalléolaire par adduction;

A 2 fractures de la malléole externe compliquées l'une de diastasis tibio-péronier, l'autre de fracture articulaire des 4 métatarsiens à leur base;

A une luxation du pied en avant et en dehors avec diastasis tibio-péronier et fracture de la malléole externe;

Enfin, à 3 entorses légères ou de gravité moyenne.

Dans les 9 premières lésions (obs. XXV, XXVI, XXVII, XXVIII, XXXI, XXXIII, XXXIV, XXXV et XXXVI), il y avait de l'hémarthrose, dans les 3 autres (obs. XXIX, XXX et XXXII), l'épanchement articulaire était séreux, peut-être séro-sanguin dans l'obs. XXX.

Dans ces 12 cas, nous avons pu observer l'existence d'amyotrophies réflexes de gravités diverses, même dans les cas d'entorse légère (obs. XXIX et XXXII) où la guérison fonctionnelle a été rapide.

Il semble donc qu'au cou-de-pied, comme au genou, comme à l'épaule, toute lésion articulaire traumatique accompagnée d'un épanchement séreux ou sanguin provoque fatalement l'atrophie réflexe des muscles du segment de membre sus-jacent.

Cette atrophie réflexe doit être très précoce. L'observation XXXIV nous la montre déjà caractérisée par tous ses signes habituels trente-six heures après l'accident. Dans l'observation XXX il est vrai, au cinquième jour, elle ne s'accusait que par quelques phénomènes spasmodiques.

A en juger par l'examen pratiqué le lendemain de l'accident sur le malade qui fait l'objet de l'observation XXXI, il semble qu'il y ait, au moins dans certains cas, au début, une période d'hyperexcitabilité électrique des muscles voués à l'atrophie réflexe. Nous avions déjà fait une remarque semblable pour une lésion traumatique de l'épaule (obs. IV).

Si l'on peut juger de la gravité de l'atrophie réflexe par l'intensité que présentent ses symptômes et en particulier par le degré de diminution de l'excitabilité galvanique des muscles et de la résistance électrique (deux symptômes susceptibles de mesure), il est incontestable que l'atrophie réflexe a été beaucoup plus grave dans toutes les fractures articulaires, c'est-à-dire dans tous les traumatismes accompagnés d'hémarthrose. Dans les 3 cas d'entorse, sans lésion osseuse (obs. XXIX, XXX et XXXII), la diminution de l'excitabilité ne s'est pas mesurée par plus de 90, 15 et 70 millièmes de watt, la diminution de la résistance électrique se traduisant par une différence de 1215, 182 et 2800 ohms. Tandis que dans les

traumatismes accompagnés d'hémarthrose, la diminution de l'excitabilité s'est traduite par des différences de 440, 200, 210, 413, 184 et 101 millièmes de watt; de son côté, la diminution de la résistance électrique se mesurait par des différences de 1475, 1063, 600, 3040, 2000 et 1948 ohms. Dans la plupart de ces cas, l'atrophie fut plus tenace, plus durable, dans quelques-uns, elle parut devoir être définitive.

Dans les 3 cas d'entorse sans lésion osseuse (obs. XXIX, XXX et XXXII), la guérison fonctionnelle est toujours survenue avec la disparition des symptômes locaux de l'entorse, soit grâce au repos et à la compression seuls, soit grâce au repos, à la compression et à l'électrothérapie. Alors que la guérison fonctionnelle était déjà acquise, on constatait encore des symptômes plus ou moins accusés d'atrophie réflexe, en particulier, la diminution de l'excitabilité galvanique et la diminution de la résistance électrique. L'observation XXXII n'a pas été prolongée suffisamment pour permettre de juger de l'effet des électrisations statiques.

Quant aux fractures malléolaires, il faut les ranger en trois groupes :

Lorsque la consolidation a eu lieu, sans aucune tendance à la déviation du pied (obs. XXXI, fracture bimalléolaire par adduction — obs. XXXIII, fracture de la malléole externe et des 4 derniers métatarsiens — obs. XXXIV, fracture de la malléole externe — obs. XXXVI, diastasis tibio-péronier et fracture du péroné au-dessus de l'articulation), l'amélioration fonctionnelle a été très rapide sous l'influence du repos et de l'électrothérapie, faisant présager une guérison fonctionnelle complète que nous avons pu constater dans l'observation XXXIII prolongée suffisamment longtemps, pendant six mois.

Lorsque la consolidation s'est faite d'une façon vicieuse d'emblée (c'est le cas des deux fractures de Dupuytren qui font l'objet des observations XXVII et XXVIII), l'amyotrophie réflexe est définitive, et, suivant les degrés de la déformation articulaire, l'impotence fonctionnelle est absolue ou relative. Dans l'observation XXVII, c'est à force de ténacité et de persévérance que le malade est parvenu à rétablir la fonction d'une façon suffisante. Mais l'atrophie réflexe est indélébile, elle persiste quatorze ans après l'accident. Dans l'observation XXVIII, il est à supposer que l'impotence sera complète et définitive.

Enfin, lorsque, après une consolidation primitivement régulière, les essais de marche déterminent une tendance à la déviation

secondaire progressive[1] (obs. XXV et XXVI), l'atrophie réflexe est extrêmement longue, extrêmement rebelle. Il y a là un véritable cercle vicieux; les troubles trophiques réflexes s'étendent, ainsi que nous croyons l'avoir démontré, aux ligaments qui se relâchent et aux cals qui s'étirent en favorisant la déviation secondaire progressive, et la déviation progressive augmente sans cesse l'irritation articulaire et les troubles trophiques réflexes qu'elle entraîne. — Si l'on persiste à conseiller la marche ou à soumettre l'articulation à des manœuvres irritantes quelconques, l'atrophie réflexe persistera et ira en s'aggravant. — Elle n'aura de chance de rétrocéder et de s'améliorer qu'à la faveur d'un repos prolongé pendant des mois jusqu'à la consolidation *effective* des cals en bonne position, repos auquel il est impossible d'assigner une durée, ou bien encore si l'on a soin de s'opposer à la déviation secondaire par le port d'une bottine orthopédique à tuteurs (obs. XXVI), qu'il faudrait toujours prescrire dès les premiers essais de marche et continuer sans interruption pendant 1, 2 ou 3 ans peut-être, tant que les troubles trophiques réflexes ne sont pas éteints. — Dans ces cas, l'électrothérapie n'a d'efficacité que si l'on se met dans les conditions que nous venons d'exposer. Le graphique qui suit l'observation XXVI (fig. 22) en est la preuve. Il nous montre aussi que l'interruption des séances d'électrothérapie coïncidant avec une période de marche moins modérée, même avec l'appareil à tuteurs, a été le signal d'une aggravation passagère des symptômes de l'amyotrophie. — L'électrothérapie beaucoup plus longtemps prolongée a été moins efficace dans le cas de l'observation XXV dont le sujet ne portait pas d'appareil orthopédique; il est vrai qu'il existait dans ce cas une hydarthrose chronique du genou. L'amélioration fonctionnelle fut insignifiante.

Dans presque tous les cas, l'électricité statique, appliquée quotidiennement sous forme de bain statique d'un quart d'heure avec friction électrique sur la colonne dorso-lombaire et étincelles sur les muscles atrophiés pendant quatre à cinq minutes, a eu les plus heureux résultats et a produit, comme effet appréciable cliniquement, l'augmentation de l'excitabilité galvanique et de la résistance électrique du côté lésé. Il est même arrivé pour le cou-de-pied (obs. XXXIII), comme pour le genou (obs. XXII), que l'électrothérapie déterminât l'hyperexcitabilité galvanique et faradique des muscles frappés par l'atrophie réflexe. Dans cette observation,

1. Mally et Richon, Mémoire sur la fracture de Dupuytren. Amyotrophies réflexes. Déviation secondaire. Consolidation vicieuse. *Revue de Chirurgie*, août, sept., octobre 1902.

trois mois après la cessation du traitement électrique, l'hyperexcitabilité persistait encore. La résistance électrique s'est relevée suivant une courbe presque parallèle. Elle est même devenue plus élevée que du côté sain.

Un autre effet de l'électrothérapie statique, déjà signalé à l'épaule, au poignet et au genou, c'est l'atténuation ou la disparition des phénomènes spasmodiques : exagération des réflexes, hyperexcitabilité mécanique des muscles, crampes douloureuses pendant la marche, etc. L'amélioration de ces phénomènes douloureux est habituellement le résultat le plus apprécié par les malades.

Au cours de l'étude de ces observations, il nous a été donné de renouveler à plusieurs reprises une remarque déjà faite dans l'observation VIII, à savoir l'aggravation manifeste de l'amyotrophie, et surtout de ses symptômes spasmodiques douloureux, par le massage, par les faradisations localisées appliquées sans mesure, par la mobilisation forcée des articulations enraidies, et d'une façon générale, par toutes les manœuvres brutales. Dans les observations XIV-XXV et XXVI, des manœuvres de cet ordre, certainement intempestives, ont dû être pour beaucoup dans l'exaspération des symptômes de l'atrophie réflexe. — L'observation XXVII nous montre un blessé condamné à s'aliter pendant quinze jours à la suite de la mobilisation forcée du cou-de-pied enraidi, puis obligé à un repos de quelques jours chaque fois qu'une marche trop longue et trop précoce a réveillé les contractures douloureuses et persistantes du mollet, enfin atteint encore, quatorze ans après l'accident, d'une fatigue spéciale, spasmodique, chaque fois qu'il essaie d'accélérer son allure. — C'est le massage qui a, au début, manifestement aggravé l'état de Mal... Daniel (Obs. XXXI) en entretenant l'hémarthrose provoquée par une fracture bimalléolaire et partant les troubles trophiques réflexes qu'elle engendrait. Chaque massage était d'ailleurs, au dire du malade, suivi d'une période de tension douloureuse qui durait de quinze à vingt minutes.

Cette influence fâcheuse du massage, de la mobilisation et de la faradisation sur les articulations malades n'est pas un fait général, mais il suffit de l'avoir constatée plusieurs fois pour que cette remarque commande une grande prudence dans la prescription de ces manœuvres un peu brutales, éminemment capables d'exaspérer les phénomènes spasmodiques de l'atrophie réflexe.

7° **Autres articulations.** — Nous dirons peu de chose de la

fréquence de l'atrophie réflexe dans les traumatismes des autres articulations (main, pied, articulations vertébrales, etc.), surtout parce que les conditions anatomiques ou physiologiques, les circonstances fonctionnelles de ces articulations nous mettent dans des conditions d'étude tout à fait différentes de celles que nous avons développées ici. Si l'atrophie réflexe est facile à mettre en évidence avec tous ses caractères dans les articulations pourvues de mouvements très étendus, servies par une musculature très développée, il n'en est plus de même des articulations du pied par exemple, de la colonne vertébrale, des articulations du bassin. — Il est probable néanmoins que certaines de ces articulations, lorsqu'elles sont lésées, donnent lieu à des troubles moteurs qui se rapprochent singulièrement de la parésie spasmodique amyotrophique. Nous essaierons d'ailleurs de préciser nos idées à cet égard, lorsque nous montrerons de quelle lumière se trouve éclairée la pathogénie de nombreuses affections telles que le déplacement passif de l'humérus, le pied plat douloureux, la scoliose des adolescents et certains arrêts de développement abarticulaires, si l'on se pénètre bien de l'importance prépondérante de l'amyotrophie réflexe d'origine articulaire.

V. — Syndrome de l'amyotrophie réflexe d'origine articulaire. Symptomatologie. — Début. — Évolution. — Terminaison.

Le très long exposé de nos observations personnelles et les considérations qui suivent soit chaque cas particulier, soit les groupes d'observations concernant une même articulation, nous ont permis d'approfondir l'étude des plus intéressants symptômes de l'amyotrophie réflexe et d'en suivre l'évolution.

Nous allons, en les groupant, reconstituer synthétiquement le syndrome : amyotrophie réflexe d'origine articulaire.

Le premier symptôme qui frappe l'observateur à l'inspection d'un membre atteint d'atrophie musculaire réflexe, c'est la *diminution de volume* précoce et rapide, diminution variable avec le segment de membre intéressé et avec des conditions de réaction individuelle assez mal déterminées. Cette atrophie est on ne peut plus évidente sur les segments de membre à un seul os, comme la cuisse et le bras. Elle l'est beaucoup moins sur l'avant-bras et surtout sur la jambe. Elle est également facile à constater sur le deltoïde dont la saillie en épaulette s'efface, et sur les fessiers qui s'aplatissent.

Cette première notion est confirmée par les mensurations qui mettent en évidence une diminution de la circonférence extrêmement variable.

Les muscles intéressés sont aussi plus flasques, moins résistants, le doigt déprime facilement les loges musculaires telles que celle du jambier antérieur ou celles des interosseux.

Cette atrophie n'atteint généralement pas le degré d'émaciation complète que l'on observe après les névrites. C'est un état intermédiaire qui persiste indéfiniment au même degré quelle que soit la durée de l'affection. Nous en trouverons la raison dans l'anatomie pathologique de la moelle.

L'*excitabilité mécanique du muscle* est habituellement augmentée. La percussion du muscle à son point moteur provoque une contraction musculaire plus vive du côté malade que du côté sain.

La percussion des tendons musculaires donne lieu également à des réactions plus brusques et plus étendues du côté malade; il y a *exagération des réflexes tendineux*; ce signe est particulièrement net pour le tendon rotulien dans les affections traumatiques du genou, mais on peut le retrouver sur tous les tendons, au poignet, sur les tendons des radiaux, au coude, sur le tendon du triceps brachial, au pied, sur le tendon d'Achille; on observe fréquemment le signe de Babinski et la trépidation épileptoïde du pied.

Ces deux ordres de troubles spasmodiques manquent rarement à la période d'état des atrophies réflexes. Ils semblent avoir une évolution assez indépendante de celle de l'atrophie ou de la parésie; même lorsqu'ils ont été prononcés, il n'est pas rare de les voir rétrocéder, soit spontanément sous l'influence du repos, soit sous l'influence d'un traitement approprié, tandis que l'amyotrophie persiste, dure de longs mois et même reste définitive.

Si l'on explore l'excitabilité des muscles à leur point moteur par l'électricité sous ses diverses formes (nous avons insisté dans le chapitre III sur la technique de ces explorations), on trouve à l'atrophie réflexe les caractères suivants :

L'*excitabilité faradique* est diminuée, elle l'est dans des proportions très variables, jusqu'à la disparition presque totale, comme dans l'observation d'arthrite traumatique du genou, qui fit l'objet d'une leçon de Charcot (*Leçons sur les maladies du système nerveux*, 1890, t. III, 2e leçon). Le plus souvent, l'emboîtement des bobines de l'appareil de du Bois-Reymond étant tel que l'on obtienne la contraction minima du muscle du côté sain, il faut l'augmenter de 1, 2, 3 ou 4 centimètres pour obtenir la contraction du muscle du côté malade.

L'*excitabilité galvanique* est également diminuée et, comme la faradique, peut être à peu près abolie dans certains cas. Il en était ainsi dans l'observation de Charcot à laquelle nous faisions allusion. Le degré d'excitabilité galvanique se prête à des mensurations beaucoup plus précises.

Nous avons vu dans le chapitre III que la notation de l'intensité et du voltage du courant nous permet d'exprimer en watts la puissance du courant minimum nécessaire pour provoquer la secousse musculaire et par conséquent aussi la différence d'excitabilité des deux muscles homologues droit et gauche. Dans la plupart de nos recherches, nous avons obtenu pour le côté malade un nombre de millièmes de watt supérieur d'un quart, d'un tiers, de la moitié et parfois plus, à celui que nous avions obtenu pour le côté sain.

L'*excitabilité par l'électricité statique* est conservée.

La notation des volts et des ampères nous a permis également — comme nous l'avons exposé longuement — d'apprécier les différences de résistance électrique du côté malade et du côté sain. Nous avons vu qu'à la période d'état de l'atrophie réflexe, la *résistance électrique* est constamment diminuée du côté malade.

C'est là un symptôme sur lequel on n'avait jamais attiré l'attention. Nous avons vu que cette diminution de la résistance est à peu près parallèle à la diminution de l'excitabilité galvanique.

Enfin, l'atrophie musculaire réflexe s'accompagne souvent, surtout dans les cas graves et de longue durée, de *troubles trophiques des autres tissus* : peau, poils, ongles, vaisseaux, os, ligaments, troubles dont la constatation n'est pas sans intérêt pour éclairer la discussion de la pathogénie commune de tous ces troubles trophiques.

Résumons ces divers symptômes. A la période d'état, l'atrophie réflexe d'origine articulaire est caractérisée par :

La diminution de volume du segment de membre;

L'exagération de l'excitabilité mécanique du muscle;

L'exagération des réflexes tendineux;

La diminution plus ou moins grande de l'excitabilité faradique du muscle;

La diminution également très variable de l'excitabilité galvanique;

La conservation de l'excitabilité statique;

La diminution de la résistance électrique du côté malade.

Voilà pour les symptômes objectifs.

Il faut y joindre quelques *troubles fonctionnels* d'intensité variable :

C'est la faiblesse musculaire, *la parésie plus ou moins accusée.*

C'est *la fatigue rapide*, provoquée par le travail musculaire et due aux phénomènes spasmodiques.

Ce sont *les contractures musculaires*, *les crampes fréquentes* et attribuables à la même cause.

Nous avons dit *parésie* et non pas *paralysie*; c'est qu'en effet le degré de paralysie est exactement parallèle au degré de l'atrophie

Fig. 28. — Obs. XVI de la thèse de Bétuel, p. 57.

qui, nous l'avons vu, n'est jamais complète, et nous en trouverons la raison dans l'anatomie pathologique de la moelle. Les muscles partiellement atrophiés peuvent encore exercer une certaine action sur leurs points d'attache; les mouvements seront diminués en force et en amplitude, ils seront très exceptionnellement abolis. Il ne faudrait pas en conclure trop vite que l'impotence fonctionnelle sera éphémère.

Dans certaines articulations, l'atrophie réflexe se signale par des symptômes particuliers. Il en est ainsi de l'épaule. L'atrophie réflexe du deltoïde donne lieu à un phénomène spécial sur lequel l'un de nous (M.), après M. Hennequin, a à plusieurs reprises attiré l'attention[1] : il s'agit du *déplacement passif de l'humérus*, dont notre observation I est un nouvel exemple[2] et qui est mis en évi-

1. Mally, Paralysie réflexe du deltoïde d'origine articulaire. Déplacement secondaire passif, *Gaz. hebd. de méd. et de chir.*, 1er mai 1898.
Bétuel, Thèse de Paris, 1900. *Déplacements secondaires passifs de l'humérus consécutifs aux traumatismes.*
2. Richon, L., *Arch. de Méd. et de Pharm. militaires*, mai 1903, p. 453.

dence par la radiographie (Voir fig. 3 et 4 et fig. 28), par la photographie (sillon sous-acromial semi-circulaire (Voir fig. 29), et par la clinique (sillon sous-acromial, réduction du déplacement par la

Fig. 29. — Obs. XVII de la thèse de Bétuel, p. 60.
Déplacement passif de l'humérus gauche.

contraction volontaire du biceps ou par le soulèvement passif du coude, symptôme qu'il est aussi possible d'objectiver par la radiographie (Voir fig. 30 et 31).

Quels sont, parmi les divers muscles moteurs d'une articulation, ceux qui sont frappés par l'atrophie réflexe? Quelle est sa *répartition*? sa *topographie*?

On sait depuis longtemps que ce sont les extenseurs qui sont habituellement le plus frappés, le deltoïde à l'épaule, le triceps brachial au coude, l'extenseur commun au poignet, les fessiers à

la hanche, le triceps crural au genou, le jambier antérieur au cou-de-pied.

Mais ce ne sont pas les seuls atteints. Chaque fois que nous avons exploré les autres muscles du segment de membre sus-jacent à l'articulation traumatisée, nous les avons trouvés plus ou moins touchés. A l'épaule, nous avons vu le pectoral très atrophié

Fig. 30. — Déplacement passif de l'humérus.

Fig. 31. — Le déplacement est réduit par la contraction musculaire.

(Ces deux radiographies ont été prises à quelques minutes d'intervalle.)
[Obs. XVIII de la thèse de Bétuel, p. 64.]

ainsi que les sus- et sous-épineux. Dans les traumatismes du cou-de-pied, le jumeau interne et le long péronier latéral nous ont toujours présenté des symptômes d'atrophie réflexe, tout aussi évidents que le jambier antérieur, plus accentués même, dans quelques cas, pour le jumeau interne.

Il nous a semblé que les muscles du segment de membre sous-jacent à l'articulation atteinte conservaient une excitabilité électrique normale, ex. : le pédieux, dans les lésions du cou-de-pied, le jambier antérieur, dans les lésions du genou.

Enfin, nous avons remarqué également que les muscles du segment de membre sus-jacent au segment atrophié restent aussi habituellement indemnes, au moins dans les troubles d'intensité moyenne et d'une durée assez limitée.

(*A suivre.*)

Travail de la deuxième clinique chirurgicale du Prof. Jonnesco (Bucarest)

L'ŒSOPHAGOTOMIE EXTERNE CERVICALE

COMME TRAITEMENT DES CORPS ÉTRANGERS DE L'ŒSOPHAGE

PAR MM. LES DOCTEURS

BALACESCO, et **COHN**,

Assistant de la clinique chirurgicale de l'hôpital Coltzea, — Assistant de clinique,

Assistants à l'Institut d'anatomie et de chirurgie topographique.

(*Suite* [1].)

53. Schönborn. Garçon, 11 mois.
Nat. du corps étr. : Bouton. — *Temps écoulé* : 1 jour.
Résultat : Mort après 2 jours. Phlegmon du cou.
Traitement : Suture au catgut de l'œsophage. Alimentation par la bouche.
Bibliographie : 1878. Stetter, *Deut. Zeitschr. f. Chir.*, XIII, p. 298, 1880. — Fischer, *l. c.*, p. 278.

54. Gay. Femme, 49 ans.
Nat. du corps étr. : Arête de poisson. — *Temps écoulé* : 2 jours.
Résultat : Guérison en 10 jours.
Traitement : Suture cutanée.
Bibliographie : 1878. *Boston med. Journ.*, 13 mars 1879. — *London med. Times*, 3 mai 1879, p. 495.

55. v. Langenbeck. Homme, 25 ans.
Nat. du corps étr. : Râtelier.
Résultat : Mort après 11 jours. Suppuration du médiastin postérieur.
Traitement : Suture cutanée. Drainage. Sonde.
Bibliographie : 1878. Witzel, *Corresp. f. Zahnärzte*, Berlin, 1879, Bd. VIII, p. 42. — *British med. Journ.*, 1er fév. 1879.

56. v. Langenbeck.
Nat. du corps étr. : Râtelier.

1. Voir le numéro de septembre 1904.

Résultat : Guérison.
Bibliographie : 1878. *Ibid.*

57. Gerster. Homme, 45 ans.
Nat. du corps étr. : Os. — *Temps écoulé* : 17 jours.
Localisation du corps étr. : A 9 pouces des arcades dentaires.
Résultat : Mort après 5 jours. Hémorragie de la jugulaire interne.
Traitement : Suture de l'œsophage.
Bibliographie : 1878. *New-York med. Journ.*, Vol. XV, p. 141. — *Centralbl. f. Chir.*, 1892, n° 34, p. 694. — Egloff, *l. c.*, p. 167.

58. Gerster. Fille, 9 ans.
Nat. du corps étr. : Sifflet. — *Temps écoulé* : Immédiat.
Résultat : Guérison en 13 jours.
Traitement : Suture de l'œsophage seul.
Bibliographie : Voir n° 57.

59. Gerster. Garçon, 2 ans.
Nat. du corps étr. : Pièce de monnaie (1 penny). — *Temps écoulé* : 11 jours.
Localisation du corps étr. : Au niveau de la fourchette.
Résultat : Guérison.
Traitement : Suture.
Bibliographie : Voir n° 57.

60. Gerster. Femme, 49 ans.
Nature du corps étr. : Écaille de poisson. — *Temps écoulé* : Immédiat.
Résultat : Guérison.
Bibliographie : Voir n° 57.

61. Billroth. Femme, 30 ans.
Nat. du corps étr. : Noyau de pêche (rétrécissement). — *Temps écoulé* : 24 jours.
Résultat : Guérison en 18 jours.
Traitement : Pansement antiseptique. Alimentation par drain plusieurs jours.
Bibliographie : 1878. Fischer, *l. c.*, p. 278. — v. Hacker, *l. c.*, p. 136.

62. Justi. Femme, 27 ans.
Nat. du corps étr. : Noyau de pêche. — *Temps écoulé* : 2 jours.
Résultat : Guérison en 27 jours.
Traitement : Pas de suture de l'œsophage. Suture cutanée. Alimentation buccale.
Bibliographie : 1878. *Deutsche Zeitschr. f. Chir.*, Bd. XVII, p. 158, 1882.

63. Atherton. Femme, 70 ans.
Nat. du corps étr. : Os. — *Temps écoulé* : 2 jours.

Résultat : Guérison en 5 semaines.
Traitement : Suture cutanée. Alimentation rectale, puis sonde.
Bibliographie : 1879. *Boston med. and Surg. Journ.*, Vol. I, 5 juin 1879, p. 777.

64. Bille. Femme, 23 ans.
Nat. du corps étr. : Châtaigne. — *Temps écoulé* : 2 jours.
Résultat : Guérison en 8 semaines.
Traitement : Sonde œsophagienne, 14 jours.
Bibliographie : 1879. Voir n° 47.

65. Leisrink. Femme, 33 ans.
Nat. du corps étr. : Os. — *Temps écoulé* : 8 jours.
Résultat : Guérison en 20 jours.
Traitement : Suture cutanée. Drainage. Alimentation par la bouche.
Bibliographie : 1880. *Arch. f. klin. Chir.*, XXVI, p. 936, 1881.

66. Billroth. Homme, 39 ans.
Nat. du corps étr. : Râtelier. — *Temps écoulé* : 5 jours.
Localisation du corps étr. : Portion cervicale.
Résultat : Mort après 13 jours. Hémorragie de la carotide primitive.
Traitement : Tamponnement à la gaze phéniquée.
Bibliographie : 1880. Fischer, *l. c.*, p. 279. — v. Hacker, *l. c.*, p. 136.

67. Billroth. Homme, 21 ans.
Nat. du corps étr. : Râtelier. — *Temps écoulé* : 2 mois.
Localisation du corps étr. : Au niveau du cartilage cricoïde.
Résultat : Guérison en 18 jours.
Traitement : Suture cutanée. Alimentation par drain œsophagien.
Bibliographie : 1880. Fischer, *l. c.*, p. 279. — v. Hacker, *l. c.*, p. 136.

68. Rinne. Homme, 23 ans.
Nat. du corps étr. : Fourreau de sabre de 37 cm. 1/2 de longueur. — *Temps écoulé* : 8 heures.
Résultat : Après 9 jours, hémorragie secondaire, ligature de la carotide primitive. Mort après 15 jours, pneumonie et suppuration.
Traitement : Tamponnement à la gaze. Sonde œsophagienne par la plaie. Alimentation rectale.
Bibliographie : 1880. Franke, Dissertation, Greifswald, 1885.

69. Monastyrski. — Homme.
Nat. du corps étr. : Os. — *Temps écoulé* : 1 mois.
Résultat : Guérison.
Traitement : Suture cutanée. Drainage. Sonde.
Bibliographie : 1881. *Ieschenedelnaja klinischeskaja Gaseta*, n° 38, 1881. — *Centralbl. f. Chir.*, n° 25, p. 422, 1882.

70. Marcacci. Homme, 60 ans.
Nat. du corps étr. : Os. — *Temps écoulé* : 4 jours.
Résultat : Mort après 16 heures. Épuisement. Abcès rétro-pharyngien. Pleurésie.
Traitement : Suture cutanée. Alimentation par la plaie.
Bibliographie : 1881. *Lo Sperimentale*, mars 1881, p. 351. — Wirchow Hirsch's *Jahresbr.*, II S., p. 392.

71. McLean. Homme, 36 ans.
Nat. du corps étr. : Râtelier. — *Temps écoulé* : 12 ans.
Résultat : Mort après 48 heures. Épuisement.
Traitement : Pas de suture de l'œsophage. Alimentation buccale.
Bibliographie : 1881. *New-York med. Record*, 13 sept. 1884, p. 281.

72. W. Roser. Homme, 34 ans.
Nat. du cors étr. : Os. — *Temps écoulé* : 2 jours.
Résultat : Guérison en 12 jours.
Traitement : Suture œsophagienne au catgut. Drainage.
Bibliographie : 1881. Fischer, *l. c.*, p. 279.

73. Czerny. Homme, 52 ans.
Nat. du corps étr. : Os. — *Temps écoulé* : 8 jours.
Résultat : Après 15 jours : Ulcération de la veine jugulaire interne par le drain. Hémorragie secondaire, pyohémie.
Traitement : Suture au catgut de l'œsophage. Le 3e jour, sonde œsophagienne.
Bibliographie : 1881. Fischer, *l. c.*, p. 279.

74. Lisencu. Garçon, 8 ans.
Nat. du corps étr. : Pièce de monnaie. — *Temps écoulé* : Le même jour.
Résultat : Guérison en 21 jours.
Traitement : Pas de suture. Alimentation rectale les premiers jours.
Bibliographie · 1881. *Med.* 1881, n° 8. — Fedoroff, *Russ. chir. Lietopis*, 1895.

75. Navratil. Homme, 43 ans.
Nat. du corps étr. : Os. — *Temps écoulé* : 8 jours.
Résultat : Guérison en 3 semaines.
Traitement : Sonde.
Bibliographie : 1882. *Budapest chirurg. Beiträge*. Stuttgart, 1882, p. 18.

76. E. Küster. Homme, 48 ans.
Nat. du corps étr. : Os. — *Temps écoulé* : 6 jours.
Résultat : Le 2e jour, trachéotomie pour dyspnée. Œdème pulmonaire. Mort.
Traitement : Suture du conduit à la peau. Sonde.
Bibliographie : 1882. Fischer, *l. c.*, p. 279.

77. Cheever. Homme, 44 ans.
Nat. du corps étr. : Écaille de poisson. — *Temps écoulé* : 4 jours
Résultat : Mort après 5 jours de phénomènes pulmonaires.
Bibliographie : 1882. *Boston med. and surg. Journal*, 23 mars 1882, p. 265.

78. Holmer. Homme, 30 ans.
Nat. du corps étr. : Pierre. — *Temps écoulé* : 2 jours.
Résultat : Guérison.
Traitement : Gaze iodoformée. Drain. Alimentation par la plaie, deux jours et demi.
Bibliographie : 1881. *Hosp. Tidende*, p. 985, 1883.

79. Howell.
Nat. du corp étr. : Pièce de monnaie (5 centimes).
Résultat : Guérison.
Bibliographie : 1882. Clarksburg, Nord-Americ. Meeting of med. Soc. of West Virginia, mai 16, 17, 1883.

80. v. Esmarch. Femme, 21 ans.
Nat. du corps étr. : Râtelier. — *Temps écoulé* : 7 jours.
Résultat : Guérison en 12 jours.
Traitement : Suture cutanée. Alimentation rectale, puis buccale
Bibliographie : 1882. Fischer, *l. c.*, Bd. 27, p. 280, 1888.

81. Stamm. Fille, 2 ans 1/2.
Nat. du corps étr. : Pièce de monnaie. — *Temps écoulé* : 13 jours.
Résultat : Guérison en 12 jours.
Traitement : Alimentation buccale après 2 jours. Plaie laissée ouverte.
Bibliographie : 1882. Fischer, *Deut. Zeitsch. f. Chir.*, Bd. 29, p. 107.

82. Knie. Homme.
Nat. du corps étr. : Os. — *Temps écoulé* : 8 jours.
Résultat : Guérison rapide.
Bibliographie : 1883. *Protocoles de la Soc. de Chir.*, Moscou, 7 nov. 1883. — *St Petersb. med. Woch.*, I, p. 242, 1884.

83. Monnier. Fille, 7 ans.
Nat. du corps étr. : Capsule métallique. — *Temps écoulé* : 2 ans 1/2.
Localisation du corps étr. : A 15 cent. des arcades dentaires.
Résultat : Mort le 3e jour de phlegmon du cou.
Traitement : Suture œsophagienne et cutanée. Drainage.
Bibliographie : 1883. *Revue mensuelle des mal. de l'enfance*, oct. 1883.

84. La Garde. Homme, 26 ans.
Nat. du corps étr. : Râtelier. — *Temps écoulé* : 2 jours.
Résultat : Guérison en 5 semaines.

Traitement : Pas de sutures. Sonde. Alimentation rectale.
Bibliographie : 1883. *Americ. Journ. of med. Sc.*, avril 1884, p. 406.

85. Bose. Homme, 74 ans.
Nat. du corps étr. : Os. — *Temps écoulé* : 2 jours.
Résultat : Mort après 8 jours, asphyxie par hémorragie de la cervicale ascendante dans le larynx et les poumons.
Traitement : Suture au catgut de l'œsophage. Suture cutanée. Drainage. Alimentation buccale.
Bibliographie : 1883. Fischer, *l. c.*, Bd. 27, p. 280.

86. Krönlein. Homme, 36 ans.
Nat. du corps étr. : Râtelier. — *Temps écoulé* : 6 jours.
Résultat : Mort après 15 jours. Hémorragie de la thyroïdienne inférieure.
Traitement : Tamponnement à la gaze iodoformée. Sonde.
Bibliographie : 1883. Fischer, *l. c.*, p. 280, Bd. 27. — Egloff, *l. c.*, p. 160.

87. Maunder.
Nat. du corps étr. : Râtelier.
Temps écoulé : Guérison.
Bibliographie : Cité par Barrett, *Odontological Soc. Transact.*, London, Vol. IX, p. 49.

88. McLean. Homme, 38 ans.
Nat. du corps étr. : Râtelier : *Temps écoulé* : 5 jours.
Résultat : Guérison en 3 semaines.
Traitement : Pas de sutures sur l'œsophage. Alimentation par la bouche.
Bibliographie : 1884. Voir n° 71.

89. Socin. Homme, 68 ans.
Nat. du corps étr. : Morceau de chair. — *Temps écoulé* : 4 jours.
Résultat : Mort après 30 heures. Nécrose de l'œsophage. Fausse route par cathétérisme. Pneumonie.
Traitement : Suture au catgut de l'œsophage. Suture cutanée. Drainage. Sonde.
Bibliographie : 1884. *Jahresb. über die Chir. Abtheil. in Basel*, p. 45, 1885.

90. Monastyrski.
Résultat : Guérison.
Bibliographie : 1884. *Centralbl. f. Chir.*, p. 368, 1884. — Fedorof, *l. c.*

91. Helwig. Homme, 54 ans.
Nat. du corps étr. : Os. — *Temps écoulé* : 5 jours.
Résultat : Guérison en 65 jours.
Bibliographie : 1884. *Hosp. Tidende*, p. 510, 1884.

92. Butlin. Homme, 45 ans.
Nat. du corps étr. : Râtelier. — *Temps écoulé* : 12 heures.

Résultat : Mort après 4 jours. Septicémie.

Bibliographie : 1884. Clinical Society, London, 14 mars 1884. *Medical Times*, 1884, p. 435.

93. Lawrie. Femme, 35 ans.

Nat. du corps étr. : Noix.

Résultat : Guérison en 3 semaines.

Traitement : Sonde œsophagienne pendant 5 jours.

Bibliographie : 1884. *Lancet*, n° 10, I, 1884.

94. Stadler. Fille, 3 ans.

Nat. du corps étr. : Bouton. — *Temps écoulé* : 3 jours.

Résultat : Guérison en 23 jours.

Traitement : 3 points de suture sur l'œsophage au catgut. Pas de suture cutanée.

Bibliographie : 1884. Fischer, *l. c.*, p. 280, Bd. 27.

95. v. Esmarch. Femme, 33 ans.

Nat. du corps étr. : Râtelier. — *Temps écoulé* : 2 jours.

Résultat : Mort après 11 semaines. Suppuration du médiastin. Pneumonie.

Traitement : Suture de l'œsophage. Drainage. Sonde.

Bibliographie : 1884. Fischer, *l. c.*, p. 280, Bd. 27.

96. Lindenbaum. Homme, 32 ans.

Nat. du corps étr. : Os. — *Temps écoulé* : 5 jours.

Résultat : Guérison en 3 semaines.

Bibliographie : 1885. *Wratch*, n° 22, 1885.

97. v. Hacker. Femme, 44 ans.

Nat. du corps étr. : Râtelier. — *Temps écoulé* : 8 jours.

Résultat : Guérison en 3 semaines.

Traitement : Plaie laissée ouverte, drainée à la gaze iodoformée. Alimentation par la plaie.

Bibliographie : 1885. *Wiener med. Woch.*, n° 9, p. 268, 1885. — Fischer, *l. c.*, Bd. 29, p. 281. — v. Hacker, *l. c.*, p. 136.

98. Lawson : Femme, 55 ans.

Nat. du corps étr. : Râtelier. — *Temps écoulé* : 1/2 heure.

Résultat : Guérison en 5 semaines.

Traitement : Suture cutanée partielle. Clismes alimentaires. Le 7e jour, sonde œsophagienne qui demeure 19 jours.

Bibliographie : 1885. *Medical Times*, Londres, 30 mai 1885, p. 728.

99. Lediard.

Nat. du corps étr. : Râtelier. — *Temps écoulé* : 24 heures.

Résultat : Guérison en 4 semaines.

Bibliographie : 1885. Voir n° 98.

100. B. May et Notley. Garçon, 7 ans.
Nat. du corps étr. : Pièce de monnaie de 1/2 penny. — *Temps écoulé* : 3 ans et 3 mois.
Localisation du corps étr. : Première pièce du sternum.
Résultat : Guérison en 6 semaines.
Traitement : Sonde. Perforation bronchique.
Bibliographie : 1885. *Lancet*, n° 16, 23, 1885. — Channac, Thèse, Paris, 1901, p. 62.

101. Schede. Homme, 14 ans.
Nat. du corps étr. : Os.
Résultat : Guérison.
Traitement : Alimentation buccale.
Bibliographie : 1885. *Deut. med. Woch.*, p. 449, 1885.

102. Lange. Homme, 40 ans.
Nat. du corps étr. : Râtelier.
Résultat : Guérison en quelques semaines.
Traitement : Suture au catgut de l'œsophage, suture cutanée partielle. Drainage. Alimentation par la bouche.
Bibliographie : 1885. *New-York med. Journ.*, 1er mai 1886, p. 503.

103. Billroth. Femme, 35 ans.
Nat. du corps étr. : Râtelier. — *Temps écoulé* : 42 heures.
Localisation du corps étr. : Au niveau du cartilage cricoïde.
Résultat : Guérison en 16 jours.
Traitement : Drain dans l'œsophage, gaze iodoformée. Suture cutanée partielle.
Bibliographie : 1885. Fischer, *l. c.*, Bd. 77, p. 281. — v. Hacker, *l. c.*, p. 137.

104. Billroth. Femme, 37 ans.
Nat. du corps étr. : Noyau de pêche, rétrécissement.
Temps écoulé : 2 mois 1/2.
Résultat : Guérison en 3 semaines.
Traitement : Voir n° 103.
Bibliographie : 1885. Voir n° 103.

105. Sklifasovski. Homme, 55 ans.
Nat. du corps étr. : Râtelier. — *Temps écoulé* : 3 jours.
Résultat : Mort après 11 jours. Hémorragie de la paroi postérieure de l'œsophage au niveau du corps étranger.
Bibliographie : 1885. Kantzl et Ochladnyk *chirurgiceskaja Lietopis*, 1898.

106. Sklifasovski. Homme, 42 ans.
Nat. du corps étr. : Os. — *Temps écoulé* : 3 jours.
Résultat : Guérison en 3 semaines.

Traitement : Les lèvres de la plaie œsophagienne suturées aux lèvres cutanées.

Bibliographie : *Journ. Méd.*, 1888, n° 15. — Fedorof, *Annal. de Chir. russ.*, t. V, p. 17, 1895.

107. Fritsche. Homme, 34 ans.
Nat. du corps étr. : Os. — *Temps écoulé* : 4 jours.
Localisation du corps étr. : 22 cm. 1/2 des arcades dentaires.
Résultat : Guérison en 3 mois.
Bibliographie : 1885. Egloff, *l. c.*, Bd. 12, 1894, p. 167.

108. Berns. Homme, 35 ans.
Nat. du corps étr. : Râtelier. — *Temps écoulé* : 1 jour.
Résultat : Guérison.
Traitement : Pas de suture œsophagienne, drainage à la gaze iodoformée. Suture cutanée. Sonde.
Bibliographie : 1885. *Berl. klin. Woch.*, 1887.

109. v. Hacker. Femme, 34 ans.
Nat. du corps étr. : Dent (rétrécissement). — *Temps écoulé* : 3 jours.
Localisation du corps étr. : A 22 cm. des arcades dentaires.
Résultat : Guérison en 14 jours.
Traitement : Voir n° 108.
Bibliographie : 1886. Fischer, *l. c.*, p. 281. — v. Hacker, *l. c.*, p. 137.

110. Studsgard. Femme, 35 ans.
Nat. du corps étr. : Râtelier. — *Temps écoulé* : 3 heures.
Résultat : Guérison en 11 jours.
Traitement : Alimentation par le drain œsophagien pendant 4 jours.
Bibliographie : 1886. *Hosp. Tidende*, avril 1886, p. 361.

111. Alsberg. Homme, 32 ans.
Nat. du corps étr. : Râtelier. — *Temps écoulé* : 12 heures.
Résultat : Guérison en 4 semaines.
Traitement : 4 points de suture à la soie sur l'œsophage; tamponnement à la gaze iodoformée. Alimentation buccale.
Bibliographie : 1886. *Münch. med. Woch.*, n° 45, 1886. — *Deuts. med. Woch.*, n° 52, p. 942, 1886 et n° 39, p. 854, 1887.

112. Mac Cormac. Femme, 31 ans.
Nat. du corps étr. : Râtelier. *Temps écoulé* : 2 jours.
Résultat : Guérison en 16 jours.
Traitement : Suture œsophagienne et cutanée. Drainage.
Bibliographie : 1886. *Lancet*, I, 22, p. 1019, 26 mai 1886.

113. Markœ. Homme, 24 ans.
Nat. du corps étr. : Râtelier. — *Temps écoulé* : 7 semaines.

Résultat : Guérison en 5 semaines.

Traitement : Sonde par la plaie, ensuite par le nez.

Bibliographie : 1886. *New-York med. Journ.*, 1er mai 1886, p. 482. — *Annals of Surgery*, IV, 1886, p. 176.

114. Berns. Femme, 19 ans.

Nat. du corps étr. : Râtelier. — *Temps écoulé* : 1 jour.

Résultat : Guérison en 3 mois.

Bibliographie : 1886. Voir n° 108.

115. Barton. Enfant.

Nat. du corps étr. : Roulette d'acier. — *Temps écoulé* : 3 mois.

Résultat : Guérison en 6 semaines.

Traitement : Sutures qui furent enlevées ultérieurement. Alimentation rectale, puis sonde à demeure par la plaie.

Bibliographie : 1886. *Annals of Surgery*, juil. 1887, p. 22.

116. G. Fischer. Homme, 16 ans.

Nat. du corps étr. : Monocle. — *Temps écoulé* : 34 heures.

Résultat : Guérison en 6 semaines.

Traitement : Suture œsophagienne (7 points) et cutanée. Drainage. Alimentation buccale.

Bibliographie : 1886. Fischer, *l. c.*, Bd. 25, p. 565, 1887.

117. Nikolaysen. Homme, 25 ans.

Nat. du corps étr. : Os. — *Temps écoulé* : 10 jours.

Résultat : Guérison en 5 semaines.

Traitement : Suture œsophagienne au catgut et cutanée. Drainage. Alimentation par la bouche dès le 2e jour.

Bibliographie : 1886. *Klinisk Aarborg*, p. 174, 1886. — *Intern. Centralbl. f. Laryng.*, III, p. 518, 1887.

118. Lundgreen. Homme, 24 ans.

Nat. du corps étr. : Râtelier. — *Temps écoulé* : 2 jours.

Résultat : Mort le 5e jour de septicémie.

Traitement : Pas de suture œsophagienne. Drainage.

Bibliographie : 1886. *Hygiea*, p. 776, 1886. — Virchow Hirsch's *Jahresbericht für* 1887, II, p. 481, 1888.

119. v. Hacker. Garçon, 12 ans.

Nat. du corps étr. : Aiguille à tapisserie. — *Temps écoulé* : 4 jours.

Localisation du corps étr. : En dessous du cartilage cricoïde.

Résultat : Guérison en 18 jours.

Traitement : Suture cutanée partielle. Alimentation par le drain les premiers jours.

Bibliographie : 1887. Fischer, *l. c.*, Bd. 27, p. 282. — v. Hacker, *l. c.*, p. 137.

120. Frew. Homme, 24 ans.
Nat. du corps étr. : Morceau de verre. — *Temps écoulé* : 5 jours.
Résultat : Guérison en 1 mois.
Traitement : Suture œsophagienne au catgut et cutanée. Clismes alimentaires au lait.
Bibliographie : 1887. *Annals of Surgery*, mars, 1888, p. 187.

121. Ström. Homme, 28 ans.
Nat. du corps étr. : Pierre. — *Temps écoulé* : 23 heures.
Localisation du corps étr. : 28 cm. des arcades.
Résultat : Guérison.
Traitement : Suture œsophagienne au catgut et cutanée. Drainage. Alimentation rectale, 2 jours.
Bibliographie : 1887. *Norsk. Mag. for Laegevid.*, déc. 1887. — *Centralbl. f. Chir.*, n° 15, p. 277, 1888.

122. Giommi. Femme, 41 ans.
Nat. du corps étr. : Os. — *Temps écoulé* : 10 jours.
Résultat : Guérison.
Traitement : Suture de l'œsophage.
Bibliographie : 1887. *Gazz. degli Ospedali*, n° 54, 1887. — *Raccogl. medico*, 30 nov.

123. Haywood. Homme.
Nat. du corps étr. : Os.
Résultat : Guérison (mort après 1 an de septicémie).
Bibliographie : 1887. *North Carolina med. Journ.*, mai 1887. — *Internat. Centr. f. Laryng.*, IV, 144, 1888.

124. Wright. Femme, 22 ans.
Nat. du corps étr. : Râtelier. — *Temps écoulé* : 8 jours.
Résultat : Guérison.
Traitement : Suture de l'œsophage au catgut. Drainage. Alimentation rectale, 8 jours, puis 1 jour par sonde, ensuite buccale.
Bibliographie : 1887. *Manchester med. Chronicle*, déc. 1887. — *Internat. Centralbl. f. Laryng.*, IV, p. 503, 1888. — *Centralbl. f. Chir.*, n° 40, p. 743, 1888.

125. Sklifasovski. Femme, 43 ans.
Nat. du corps étr. : Os. — *Temps écoulé* : 4 ans.
Résultat : Guérison en 30 jours.
Bibliographie : 1887. *Journ. Méd.*, 1888, n° 5 (Russ.). — Fedorof, *l. c.*, p. 16.

126. Tobin. Femme, 57 ans.
Nat. du corps étr. : Os. — *Temps écoulé* : 3e jour.
Résultat : Mort le 6e jour en cachexie.

Traitement : Pas de suture œsophagienne.

Bibliographie : 1887. *Brit. med. Journ.*, 1888. — Fedorof, *l. c.*, p. 16.

127. Clutton. Femme, 39 ans.

Nat. du corps étr. : Râtelier. — *Temps écoulé* : Le 3e jour.

Résultat : Guérison en 5 semaines.

Traitement : Suture œsophagienne sans succès. Clismes alimentaires, 18 jours, puis alimentée à la sonde, 8 jours.

Bibliographie : 1888. *Lancet*, 7 juill., p. 17, 1888. — Fedorof, *l. c.*, p. 16.

128. Abutcov. Homme.

Bibliographie : 1888. *Jahresbericht der med. Ges. von Riga*, 1888-89. — Fedorof, *l. c.*, p. 18.

129. Bohaevscki. Femme, 27 ans.

Nat. du corps étr. : Pièce de monnaie (5 copecks). — *Temps écoulé* : 3 jours.

Résultat : Guérison en 19 jours.

Traitement : Plaie œsophagienne suturée à la plaie cutanée et drainée à la gaze iodoformée. Alimentation 2 jours à la sonde par la plaie.

Bibliographie : 1888. *Annal. Chir.* (russ.), 1892, p. 70. — Fedorof, *l. c.*, p. 18.

130. Richet. Femme.

Nat. du corps étr. : Os.

Résultat : Morte après 9 semaines. Tuberculose.

Traitement : Serre-fines sur l'œsophage.

Bibliographie : 1888. *France méd.*, n° 37, 43, 44, 1888. — Fischer, *l. c.*, Bd. 29, 107.

131. Rupprecht. Femme, 45 ans.

Nat. du corps étr. : Râtelier. — *Temps écoulé* : 48 heures.

Résultat : Guérison en 3 semaines.

Traitement : Alimentation par la plaie. Plaie ouverte.

Bibliographie : 1888. *Jahresber. der Gesell. f. Natur u. Heilkunde*, in Dresden, 21 avril, p. 139, 1888.

132. Kolaczek. Homme, 40 ans.

Nat. du corps étr. : Râtelier. — *Temps écoulé* : 16 jours.

Résultat : Mort après 4 semaines par hémorragie d'une ulcération de l'œsophage.

Traitement : Cautérisation de la plaie au zinc chlorique. Tamponnement à la gaze iodoformée. Alimentation par la plaie à l'aide d'un drain, 10 jours.

Bibliographie : 1888. Fischer, *l. c.*, Bd. 29, p. 108.

133. G. Fischer. Homme, 50 ans.

Nat. du corps étr. : Os. — *Temps écoulé* : 27 jours.

Résultat : Mort après 4 semaines, gangrène pulmonaire. La plaie était déjà cicatrisée.

Traitement : Tamponnement à la gaze iodoformée. Drainage de la plaie pour alimentation. Le 5e jour, alimentation buccale.

Bibliographie : 1888. Voir n° 132.

134. Krönlein. Femme, 21 ans.

Nat. du corps étr. : Râtelier. — *Temps écoulé* : 13 heures.

Localisation du corps étr. : Au niveau de la fourchette.

Résultat : Guérison en 8 semaines.

Traitement : Suture continue au catgut de l'œsophage. Drainage. Suture cutanée partielle. Réunion de l'œsophage par première intention.

Bibliographie : 1888. Egloff, *l. c.*, Bd. 12, p. 160, 1894.

135. v. Bergmann. Homme, 27 ans.

Nat. du corps étr. : Râtelier.

Résultat : Mort après 16 jours, de pneumonie.

Bibliographie : 1888. Pickenbach, Inaug. Diss., Berlin, 1878. — Kaloyeropoulos, *Beiträge z. klin. Chir.*, Bd. 38, p. 544, 1903.

136. v. Bergmann. Femme, 24 ans.

Nat. du corps étr. : Râtelier. — *Temps écoulé* : 6 semaines.

Résultat : Guérison en 25 jours.

Traitement : Sonde par la plaie pour alimentation. Tampon. à la gaze iodoformée.

Bibliographie : 1888. Voir n° 135.

137. Mac Ardle. Femme, 48 ans.

Nat. du corps étr. : Os. — *Temps écoulé* : 4 semaines.

Localisation du corps étr. : Immédiatement au-dessus du sternum.

Résultat : Guérison.

Traitement : Pas de sutures. Tampon. de la plaie à la gaze iodoformée. Alimentation par la bouche.

Bibliographie : 1888. *Dubl. Journ. of Med. Sc.*, 1888. — Egloff, *l. c.*, p. 167.

138. E. v. Wahl. Femme, 41 ans.

Nat. du corps étr. : Râtelier brisé. — *Temps écoulé* : 14 jours.

Localisation du corps étr. : Au-dessous du cartilage cricoïde.

Résultat : Guérison en 14 jours.

Traitement : Pas de sutures sur l'œsophage. Plaie cutanée, suturée le lendemain. Sonde œsophagienne.

Bibliographie : 1889. *St. Petersb. med. Woch.*, 1890. — Fedorof, *l. c.*, p. 18.

139. Severeanu. Homme, 24 ans.

Nat. du corps étr. : Râtelier à deux dents. — *Temps écoulé* : 2 jours.

Localisation du corps étr. : Tout proche du cardia.

Résultat : Mort le 8e jour. Abcès médiastinal et ruptures multiples de l'œsophage.

Traitement : Pas de sutures. Drainage. Alimentation rectale 5 jours, puis par la sonde.

Bibliographie : 1889. *Compte rendu du service de Chir. de l'hôpital Coltzea*, Bucarest, 1889, p. 84.

140. F. Southam. Femme, 30 ans.

Nat. du corps étr. : Râtelier. — *Temps écoulé* : Quelques heures.

Localisation du corps étr. : 6 cm. au-dessous de la fourchette.

Résultat : Guérison en 36 jours. Le récurrent fut atteint pendant l'opération. Paralysie de la corde gauche.

Traitement : Pas de suture œsophagienne. Suture cutanée. Alimentation rectale, 2 semaines, puis par la sonde.

Bibliographie : 1889. *Lancet*, 1889, 28 déc., p. 1325. — Fedorof, *l. c.*, p. 18. — Egloff, *l. c.*, p. 167.

141. F. Southam. Femme, 23 ans.

Nat. du corps étr. : Râtelier. — *Temps écoulé* : 4 jours.

Localisation du corps étr. : A 12 pouces des arcades.

Résultat : Guérison en 46 jours.

Traitement : Pas de suture œsophagienne. Suture cutanée. Alimentation rectale, 2 semaines, puis par la sonde.

Bibliographie : 1889. Voir n° 140.

142. Motovilov. Homme, 30 ans.

Nat. du corps étr. : Os. — *Temps écoulé* : 4 jours.

Résultat : Guérison en 20 jours.

Traitement : Tamponnement à la gaze sublimée. Sonde par le nez pendant 10 jours.

Bibliographie : 1889. Fedorof, *l. c.*, p. 20.

143. Pye. Homme, 50 ans.

Nat. du corps étr. : Râtelier. — *Temps écoulé* : 2 jours.

Résultat : Mort de septicémie.

Traitement : Pas de sutures. Drainage.

Bibliographie : 1889. *Brit. med. Journal*, 1889, 9 mars. — Fedorof, *l. c.*

144. v. Bergmann. Fille, 12 ans.

Nat. du corps étr. : Os. — *Temps écoulé* : 3 jours.

Résultat : Mort en 14 jours. Broncho-pneumonie.

Traitement : Sonde œsophagienne par la plaie. Tamponnement à la gaze iodoformée.

Bibliographie : 1890. Pickenbach, *l. c.* — Kaloyeropulos, *l. c.*, p. 544.

145. Deaver. Homme, 27 ans.

Nat. du corps étr. : Râtelier. — *Temps écoulé* : Quelques jours.

Résultat : Mort après 7 jours. Perforation de l'œsophage dans la trachée.

Traitement : Suture de l'œsophage et cutanée. Après 3 jours, enlèvement des sutures pour suppuration.

Bibliographie : 1890. *Philadelphia med. News*, 1890, 3 mai. — Fedorof, *l. c.*, p. 20. — Egloff, *l. c.*, p. 167.

146. Gross. Homme, 35 ans.

Nat. du corps étr. : Os.

Localisation du corps étr. : 16 cm. des arcades.

Résultat : Guérison en 69 jours.

Traitement : Pas de sutures. Drainage. Sonde à demeure jusque dans l'estomac, 69 jours.

Bibliographie : 1890. *Semaine méd.*, XI. — Fedorof, p. 20. — Egloff, *l. c.*, p. 167.

147. Bereschin. Homme, 29 ans.

Nat. du corps étr. : Os. — *Temps écoulé* : 2 jours.

Résultat : Guérison en 35 jours.

Traitement : Drain et tamponnement à la gaze iodoformée. Alimentation par le drain, 10 jours.

Bibliographie : 1890. *Journ. méd.*, 1891, n° 5. — Fedorof, *l. c.*, p. 18.

148. Périer. Fille, 10 ans.

Nat. du corps étr. : Bouton de manchette. — *Temps écoulé* : 10 jours.

Localisation du corps étr. : Au-dessous du cricoïde.

Résultat : Guérison en 3 semaines.

Traitement : Suture de l'œsophage. Drainage.

Bibliographie : 1890. *Semaine méd.*, 1890. — *Gazette des Hôp.*, 1890, n° 51. — Sanquirico. Thèse, Paris, 1899, p. 46. — Channac. Thèse, Paris, 1901, p. 62.

149. Bereschin. Homme, 34 ans.

Nat. du corps étr. : Os. — *Temps écoulé* : 2 jours.

Résultat : Mort après 8 jours, de suppuration.

Traitement : Voir n° 147.

Bibliographie : 1890. Voir n° 147.

150. Saricef. Homme, 34 ans.

Nat. du corps étr. : Os. — *Temps écoulé* : 5 jours.

Résultat : Mort le 2e jour, de suppuration.

Traitement : Les lèvres de la plaie œsophagienne suturées aux lèvres cutanées.

Bibliographie : 1890. *Ann. Chir. gén.*, 1891. — Fedorof, *l. c.*, p. 18.

151. Grubert. Homme, 24 ans.

Nat. du corps étr. : Os. — *Temps écoulé* : 3 jours.

Résultat : Guérison en 28 jours.

Traitement : Suture au catgut de la plaie œsophagienne. Drain. Clismes alimentaires, 4 jours.

Bibliographie : 1890. *Vratch.*, 1890, XI, p. 958. — Fedorof, *l. c.*, p. 20.

152. Turner. Femme, 44 ans.

Nat. du corps étr. : Râtelier à 3 dents. — *Temps écoulé* : 5 ans et 9 mois.

Localisation du corps étr. : A 10 doigts des arcades.

Résultat : Guérison en 28 jours.

Traitement : Pas de suture œsophagienne. Drainage. Alimentation rectale 5 jours, puis par la sonde.

Bibliographie : 1891. *Lancet*, 1891, p. 979. — Fedorof, *l. c.*, p. 20.

153. Krönlein. Homme, 50 ans.

Nat. du corps étr. : Os. — *Temps écoulé* : 11 jours.

Localisation du corps étr. : 18 cm. des arcades.

Résultat : Guérison en 50 jours. Hémorragie 3 jours avant l'opération et selles sanguinolentes, 10 jours ap. opération.

Traitement : Suture cutanée et œsophagienne. Alimentation par la sonde.

Bibliographie : 1891. Egloff, *l. c.*, p. 160. — Fedorof, *l. c.*, p. 20.

154. Morse. Femme, 32 ans.

Nat. du corps étr. : Râtelier. — *Temps écoulé* : 48 heures.

Localisation du corps étr. : A 7 doigts des arcades.

Résultat : Guérison.

Traitement : Drainage à deux tubes. Plaie ouverte. Alimentation rectale.

Bibliographie : 1891. *British med. Journ.*, 1891, 21 febr. — Sanquirico, *l. c.*, p. 46.

155. Colomnin. Homme.

Nat. du corps étr. : Bol alimentaire (de chair).

Résultat : Guérison.

Bibliographie : 1891. *Ann. russ. de Chir.*, 1897, III. — Kantzl et Ochladnyk, *l. c.*, 1898.

156. Colomnin. Femme.

Nat. du corps étr. : Arête de poisson.

Résultat : Mort. Perforation de l'œsophage. Phlegmon.

Bibliographie : 1891. Voir n° 155.

157. Sticovencov. Homme, 55 ans.

Nat. du corps étr. : Os et chair. — *Temps écoulé* : 7 jours.

Localisation du corps étr. : Plus bas que la moitié du cou.

Résultat : Guérison en 4 semaines.

Traitement : Pas de sutures. Drainage. Pas de sonde.

Bibliographie : 1891. *Ann. kyrurg.*, 1891. — Kantzl et Ochladnyk, *l. c.*, 1898.

158. Woods. Homme, 29 ans.

Nat. du corps étr. : Pierre de 20 grammes. — *Temps écoulé* : 24 heures.

Localisation du corps étr. : A 13 cm. des arcades.
Résultat : Mort de septicémie.
Traitement : Suture de l'œsophage. Drainage. Sonde stomacale.
Bibliographie : 1891. Bull et Walker, *New-York med. Record*, 1897, p. 333. — Sanquirico, *l. c.*, p. 46.

159. Wight. Homme, 25 ans.
Nat. du corps étr. : Os. — *Temps écoulé* : 4 jours.
Localisation du corps étr. : A 26 cm. 1/2 des arcades.
Résultat : Guérison.
Traitement : Plaie laissée ouverte. Drainage. Sonde œsophagienne et clismes alimentaires.
Bibliographie : 1891. *Ann. of Surgery*, 1891, p. 100. — Bull et Walker, *l. c.* — Sanquirico, *l. c.*, p. 46.

160. Motovilov. — Homme, 57 ans.
Nat. du corps étr. : Os. — *Temps écoulé* : Le 3e jour.
Résultat : Guérison en 21 jours.
Traitement : Tamponnement. Alimenté 10 jours à la sonde par le nez.
Bibliographie : 1891. Fedorof, *l. c.*, p. 20.

161. Morse. Femme, 32 ans.
Nat. du corps étr. : Os. — *Temps écoulé* : Le même jour.
Résultat : Guérison en 21 jours.
Traitement : Drainage. Alimentation rectale, 3 jours.
Bibliographie : 1891. *British med. Journ.*, 21 febr. 1891.

162. Saricef. Homme, 29 ans.
Nat. du corps étr. : Os. — *Temps écoulé* : 1 jour.
Résultat : Guérison en 21 jours.
Traitement : Suture au catgut de l'œsophage. Drainage. Alimentation buccale.
Bibliographie : 1891. *Ann. russ. de Chir.*, 1891. — Fedorof, *l. c.*, p. 20.

163. Saricef. Homme, 29 ans.
Nat. du corps étr. : Os. — *Temps écoulé* : 1 jour.
Résultat : Guérison en 21 jours.
Traitement : Suture de l'œsophage, sans succès.
Bibliographie : 1891. Voir n° 162.

164. Rœrsch. Garçon.
Temps écoulé : 40 heures.
Résultat : Mort le jour de l'opération.
Bibliographie : 1891. *Centralbl. f. Laryng.*, 1893, p. 455. — Fedorof, *l. c.*, p. 20.

165. v. Bergmann. Homme, 32 ans.
Nat. du corps étr. : Râtelier. — *Temps écoulé* : 1 jour.

Résultat : Mort après 5 jours, de pneumonie.
Traitement : Suture de l'œsophage. Drainage à la gaze iodoformée.
Bibliographie : 1892. Pickenbach, *l. c.*, 1898. — Kaloyeropoulos, *l. c.*, p. 544.

166. Vaugrodschi. Homme, 35 ans.
Nat. du corps étr. : Os. — *Temps écoulé* : Le 2e jour.
Résultat : Mort le 13e jour, de suppuration.
Traitement : Suture de l'œsophage. Drainage.
Bibliographie : 1892. *Ann. russ. de Chir.*, 1892. — Fedorof, *l. c.*, p. 20.

167. Fr. Eve. Fille, 17 ans.
Nat. du corps étr. : Tube de Simonds pour les rétrécissements œsophagiens. — *Temps écoulé* : 3 jours.
Localisation du corps étr. : Au niveau de la fourchette.
Résultat : Guérison.
Traitement : Suture cutanée partielle. Drainage.
Bibliographie : 1892. Gaillard, Thèse, Lyon, 1894.

168. Gervais. Homme, 21 ans.
Nat. du corps étr. : Pierre. — *Temps écoulé* : 5 jours.
Localisation du corps étr. : 21 cm. des arcades.
Résultat : Guérison.
Traitement : Suture de l'œsophage cutanée partielle. Drainage. Alimentation par la sonde, 10 jours.
Bibliographie : 1892. *Journ. de méd. de Bordeaux*, 20 nov. 1892. — Kaloyeropoulos, *l. c.*, p. 544.

169. Scbbotin. Homme.
Nat. du corps étr. : Os et panier de de Græfe. — *Temps écoulé* : 12 heures.
Localisation du corps étr. : Au niveau de l'entre-croisement de l'œsophage et des bronches.
Résultat : Guérison.
Traitement : Suture complète, réunion par première intention. Alimentation buccale après quelques jours.
Bibliographie : 1892. *Rev. Chir.*, juin. — *Protoc.* 1893. — Kantzl et Ochladnyk, *l. c.*, 1898.

170. Gay. Fille, 3 ans 1/2.
Nat. du corps étr. : Pièce de monnaie. — *Temps écoulé* : 8 mois.
Localisation du corps étr. : A 5 cm. de la fourchette.
Résultat : Guérison en 25 jours.
Traitement : Plaie laissée ouverte. Alimentation par la bouche, fistule, clismes alimentaires.
Bibliographie : 1892. *Boston med. and Surg. Journ.*, 1892. — Sanquirico, *l. c.*, p. 62. — Gross, *Revue mens. des maladies de l'enfance*, 1903, p. 83.

171. Gay. Homme, 28 ans.
Nat. du corps étr. : Râtelier à 4 dents. — *Temps écoulé* : 4 jours.
Localisation du corps étr. : 32 cm. des arcades.
Résultat : Mort après 5 jours. Septicémie.
Traitement : Suture à la soie de l'œsophage. Sphacèle après 2 jours. Sonde œsophagienne et clismes alimentaires.
Bibliographie : 1892. Voir n° 170.

172. Paul. Homme, 33 ans.
Nat. du corps étr. : Râtelier. — *Temps écoulé* : 48 heures.
Localisation du corps étr. : Première pièce du sternum.
Résultat : Guérison.
Traitement : Suture de l'œsophage. Alimentation buccale après 48 heures. Fistule œsophagienne fermée le 4e jour.
Bibliographie : 1892. *Liverpool med. Journ.*, 1892, p. 251. — Sanquirico, *l. c.*, p. 46.

173. Alexandroff. Garçon, 2 ans.
Nat. du corps étr. : Bouton. — *Temps écoulé* : 7 jours.
Localisation du corps étr. : 13 cm. des arcades.
Résultat : Guérison en 12 jours.
Traitement : Essais infructueux de suture. Sonde par la plaie, 24 heures, puis alimentation par la bouche.
Bibliographie : 1892. *Presse méd. et France méd.*, 1892. — Sanquirico, *l. c.*, p. 46. — Channac, *l. c.*, p. 62. — Gross, *l. c.*, p. 84. — *Bolnisch Gaz. Botkina*, Saint-Pétersbourg, 1892, p. 617.

174. Roux. Homme.
Nat. du corps étr. : Râtelier à 2 dents et 2 crochets. — *Temps écoulé* : Quelques heures.
Localisation du corps étr. : Première pièce du sternum.
Résultat : Guérison.
Traitement : Pas de sutures. Sonde quelques jours.
Bibliographie : 1893. *Rev. méd. de la Suisse romande*, 1893, p. 727.

175. Krönlein. Femme, 32 ans.
Nat. du corps étr. : Râtelier. — *Temps écoulé* : 11 heures.
Localisation du corps étr. : Près du cardia.
Résultat : Guérison en 27 jours.
Traitement : Suture étagée de l'œsophage, cutanée partielle. Drainage. Alimentation par sonde œsoph., 15 jours.
Bibliographie : 1893. Egloff, *l. c.*, p. 160. — Fedorof, *l. c.*, p. 20.

176. Roux. Homme.
Nat. du corps étr. : Morceau de verre de 5-3 cm. — *Temps écoulé* : 24 heures.
Résultat : Guérison.

Traitement : Plaie laissée ouverte. Sonde à demeure quelques jours.
Bibliographie : 1893. Voir n° 174.

177. Krönlein. Homme, 42 ans.
Nat. du corps étr. : Bol de chair. — *Temps écoulé* : 23 heures.
Localisation du corps étr. : 22 cm. 1/2 des arcades.
Résultat : Guérison en 4 semaines.
Traitement : Suture étagée de l'œsophage et cutanée partielle. Drainage. Sonde œsophagienne, 6 jours.
Bibliographie : 1893. Voir n° 176.

178. Post. Fille, 12 ans.
Nat. du corps étr. : Pièce de monnaie (25 centimes). — *Temps écoulé*, 5 jours.
Localisation du corps étr. : Demi-distance entre cricoïde et sternum.
Résultat : Guérison. Réunion per primam.
Traitement : Suture complète. Alimentation buccale après 24 heures.
Bibliographie : 1893. *Boston med. and. surg. Journ.*, 1893, 28 déc. — Sanquirico, *l. c.*, p. 46. — Gross, *l. c.*, p. 84.

179. Terrillon. Homme, 26 ans.
Nat. du corps étr. : Pièce de monnaie (5 francs). — *Temps écoulé* : 3 jours.
Localisation du corps étr. : 22 cm. des arcades.
Temps écoulé : 11 jours.
Traitement : Alimentation rectale 3 jours, puis par la bouche. Pas de sutures.
Bibliographie : 1893. *Rev. de Chir.*, 1893, p. 339. — Sanquirico, *l. c.*, p. 47.

180. Berger. Homme.
Nat. du corps étr. : Pièce de monnaie de 5 francs. — *Temps écoulé* : 24 heures.
Localisation du corps étr. : Au niveau du cricoïde.
Résultat : Guérison en 12 jours.
Traitement : Pas de sutures.
Bibliographie : 1893. *Revue de Chir.*, 1893, p. 524.

(*A suivre.*)

REVUE DES SOCIÉTÉS SAVANTES

SOCIÉTÉ DE CHIRURGIE DE LYON.

Séance du 26 mai 1904. — *Présidence de M. Horand.*

Rhinoplastie à lambeau frontal modifié et à support ostéo-cartilagineux emprunté à la cloison.

M. Martin présente la malade dont il a parlé dans la dernière séance; elle revient à l'hôpital pour faire modifier le lambeau trop exubérant: c'est dire quelle quantité d'étoffe donne ce lambeau. On peut constater aussi combien est bien toléré l'appareil en platine placé depuis plus d'un an.

A ce propos, je tiens à rapporter un nouveau fait : c'est le cas d'une malade morte il y a peu de jours de tuberculose pulmonaire; elle portait depuis 1888 un appareil métallique, très solidement fixé et ne causant aucune incommodité à la malade.

M. Vincent est frappé du beau résultat présenté par cette malade; mais il pense que, puisque la tolérance est imparfaite pour les appareils en platine, il est bien inutile de s'acharner à faire des sous-cloisons et des supports ostéo-périostiques.

Ligature des artères hypogastriques.

M. Rochet demande quel est le résultat obtenu au point de vue de l'hémostase?

M. Goulliod. — La perte de sang en est très réellement diminuée; mais il est prudent de lier quand même les vaisseaux utérins et utéro-ovariens, et de penser à une hémorragie veineuse.

Troubles trophiques post-opératoires du membre inférieur avec luxation de la rotule.

M. Bérard. — J'ai recherché les relations de causalité entre le genu valgum et la luxation de la rotule dans le sens indiqué par M. Vincent. D'après ce que j'ai lu : 1° dans le genou valgum rachitique, on ne signale pas de luxation totale. — 2° dans la luxation spontanée, la position vicieuse du genou est une malformation concomitante, mais n'est pas la cause de la luxation.

Les hasards de la clinique m'ont fourni cette semaine le seul cas net que j'aie rencontré d'une luxation spontanée consécutive au genu valgum.

Il s'agit d'un jeune homme de vingt-deux ans; à neuf ans, M. Rochet lui

avait fait l'ostéoclasie du genou gauche pour un genu valgum. La guérison fut parfaite pendant deux ans, mais le tuteur orthopédique ayant été trop tôt abandonné, le genou se dévia à nouveau et, trois ans après, M. Ollier dut faire une ostéotomie. Malgré une guérison apparente, la récidive survint bientôt et d'autre part, il se produisit un ralentissement considérable d'accroissement; aujourd'hui le membre gauche est de 12 cm. plus court que le droit, 9 cm. pour le fessier, 3 cm. pour le tibia. Le pied lui-même a 1 cm. 1/2 de moins en longueur que son homonyme. Il y a aussi atrophie musculaire. La rotule, plus petite qu'à droite, repose sur la face externe de l'interligne.

Actuellement, le malade étant tailleur et ayant besoin par conséquent de pouvoir s'asseoir en croisant les jambes, on ne peut songer à aucun traitement correcteur.

M. Rochet. M. Ollier ajoutait fréquemment à l'ostéotomie une résection partielle du cartilage juxta-épiphysaire; il désignait cette opération sous le nom de arthrectomie orthopédique, et c'est probablement celle-ci qu'il a pratiquée chez ce malade.

Ostéotrophies traumatiques.

M. Destot. Cet homme de cinquante-cinq ans se présente à moi en se plaignant de la main droite tuméfiée, douloureuse; il a fait une chute sur le coude il y a six mois.

Cette main ressemble à celle du rhumatisme déformant : articulations gonflées, dures. Mais il y a :

1° Des troubles du côté de la peau;

2° Du côté des phalanges : perte des poils, altérations des ongles;

3° Du côté des muscles, qui sont atrophiés;

4° Du côté de la sensibilité : douleurs atroces avec œdème et troubles vaso-moteurs, anesthésie.

La radiographie me montre un corps opaque dans le trajet du cubital; donc, contusion du nerf, irritation permanente amenant une névrite ascendante, faits rapportés dans la thèse de Germain.

La question se complique parce qu'il y aurait eu au moment de l'accident une luxation de l'épaule, et qu'antérieurement, en 1894, il a fait une chute très grave d'un troisième étage avec plaie contuse de la tête qui a laissé une large cicatrice. Il y a actuellement un peu de myosis et d'exophtalmie.

Il y a donc à discuter la part de ces divers facteurs dans les symptômes actuels; M. Destot se rattache à l'influence du dernier traumatisme sur les troubles du bras, les troubles papillaires tenant à l'ancien état. La dystrophie hypertrophique osseuse semble en effet tenir à une cause d'irritation permanente qui est le corps étranger du coude.

Résection des deux condyles de la mâchoire. Guérison fonctionnelle intégrale.

M. Pinatelle présente une malade de M. Bérard. Il y a cinq mois, cette

malade de quarante-sept ans est restée accrochée par l'angle du maxillaire à une barre de fer fixée à un mur et se fit une luxation bilatérale en avant. Il est survenu de l'ankylose qui gêne plus l'ouverture que la fermeture de la bouche. Les tentatives non sanglantes ayant échoué, M. Bérard a réséqué les deux condyles. Les résultats sont parfaits.

Examen histologique de la tumeur intra-orbitaire présentée par M. Lagoutte.

M. Gayet communique les résultats de cet examen. Il s'agit d'un angiome engrenant le nerf optique et l'envahissant si bien qu'il était évidemment impossible de ménager le nerf dans l'extirpation.

Séance du 2 juin 1904. — *Présidence de M. Horand.*

Résection orthopédique du genou pour fracture de l'extrémité inférieure du fémur.

M. Vallas. — Ce malade fit une chute il y a deux ans; depuis, soigné pour arthrite traumatique sans succès, il finit par entrer dans mon service où j'établis le diagnostic de fracture condylienne intra-articulaire.

J'ouvris l'articulation et découvris une dénivellation de la surface articulaire telle que le tibia portait à faux sur le fémur; la synoviale bridée par des adhérences empêchait les mouvements. Au lieu d'attendre une lente ankylose, j'ai pratiqué la résection pour obtenir la guérison plus vite. Aujourd'hui, plus de douleurs, marche solide et sans canne.

Je crois que c'est là une indication peu connue de la résection du genou et qui peut rendre des services dans les cas de troubles fonctionnels persistant longtemps après une opération.

M. Albertin a plusieurs fois discuté cette intervention et l'a proposée à divers blessés; ceux-ci, en cours de procès pour accidents du travail, l'ont repoussée.

M. Durand rappelle un malade qu'il a présenté, ce carrier victime d'une explosion de mine; le résultat d'une résection fut excellent.

Cure radicale d'une éventration due à une plaie thoraco-abdominale gauche.

M. Durand. — Ce malade entra le 27 avril 1903 dans le service de M. Pollosson pour une plaie thoraco-abdominale par coup de couteau; l'épiploon sortait par une plaie large comme trois doigts environ, entre les 9e et 10e côtes gauches, sur la ligne axillaire. Il guérit sans opération, mais le 27 avril dernier, rentra dans le service pour une éventration, celle-ci grosse comme un petit poing, adhérente, douloureuse. La radioscopie montra que le sinus costo-diaphragmatique était comblé à ce niveau. J'intervins donc directement, pour libérer l'épiploon, le sectionner et le réduire. Restait entre les deux côtes un orifice s'ouvrant dans le péritoine à travers

le diaphragme et les feuillets pleuraux accolés. Je suturai ce premier plan, puis les muscles intercostaux et enfin la peau. Guérison parfaite.

M. Destot. — Chez un malade obèse, atteint de hernie entre la 8e et la 9e côte, la radioscopie fut beaucoup plus difficile, et ce ne fut pas sans peine qu'elle nous montra que la hernie renfermait l'estomac et non le poumon.

M. Vallas rapporte un cas récent de plaie de la région costo-diaphragmatique avec hernie de l'épiploon, réduction et suture, mort par péritonite.

M. Bérard en rapporte également un survenu dans son service et opéré par M. Piollet, chirurgien de garde; celui-ci ne pouvant réduire l'épiploon, fit une laparotomie verticale sur le bord du grand droit et put alors réintégrer l'épiploon et l'angle côlique gauche hernié; cet intestin était perforé et fut suturé. Le blessé succomba au bout de huit jours, par occlusion de l'intestin grêle, résultant de coudures multiples au contact des mèches de drainage.

Hémorragies intrapéritonéales dans le cas de fibrome.

M. A. Pollosson présente une pièce de fibrome et rapporte l'histoire de la malade : âgée de quarante-six ans, elle fut prise brusquement, dans la rue, de violentes douleurs abdominales. Transportée le surlendemain à l'hôpital, elle a 38°,2; l'examen montre une tumeur du volume d'une grossesse de trois mois; on pense à diverses hypothèses : appendicite, grossesse tubaire, torsion de pédicule?

Le 26 mai, laparotomie : le péritoine est rempli de sang. On enlève le fibrome par hystérectomie subtotale et on ne constate rien d'anormal du côté des trompes. La pièce pèse 1600 grammes et présente une grosse veine déchirée.

Ces hémorragies intrapéritonéales peuvent présenter deux types. Si elles sont lentes et progressives, il se développe une tumeur enkystée, véritable hématocèle susceptible de résorption. M. A. Pollosson en rapporte un cas.

Si l'hémorragie est brusque, les symptômes sont ceux de l'inondation péritonéale que l'on observe en cas de grossesse extra-utérine rompue.

Pseudo-lobulation des fibromes volumineux du ligament large.

M. A. Pollosson présente la pièce, pesant 12 kgr. et insiste sur un phénomène particulier : au palper, la tumeur semblait formée de masses multiples du volume du poing, mobiles les unes sur les autres. L'examen de la pièce donne l'explication de ce symptôme : elle est constituée par du tissu fibromateux sous forme de masses arrondies, séparées les unes des autres par un tissu conjonctif mou et œdématié.

Cette notion est à se rappeler pour éviter la confusion avec les tumeurs ovariennes multilobulées; elle peut aider à faire le diagnostic lorsque d'autres raisons, telles que l'indépendance utérine ou l'absence d'hémorragies, tendent à faire rejeter l'hypothèse de fibrome utérin.

M. Goullioud rapporte un cas de fibrome du ligament large de 8 kgr., qui s'était insinué entre les lames du mésentère de l'intestin grêle. L'extir-

pation fut facile, mais les manœuvres exercées sur le mésentère déterminèrent une coudure des anses grêles, et la malade succomba à l'occlusion le 12e jour.

M. Villard pense que le signe indiqué par M. A. Pollosson est précieux; le matin même, il a opéré un de ces fibromes qu'il croyait être une tumeur à noyaux nombreux et bourgeonnants développés aux dépens d'une corne utérine. En réalité, cette tumeur était renfermée en totalité dans le ligament large, sans attaches nettes à l'utérus; elle était renfermée dans une coque unique avec noyaux multiples.

M. Vallas a présenté il y a quelques mois une grosse tumeur analogue; la fluctuation était si nette qu'il avait cru à une collection enkystée de péritonite bacillaire. Il s'agissait peut-être bien d'un fibrome aberrant du ligament large.

Séance du 9 juin 1904. — *Présidence de M. Horand.*

Fibrome du ligament large.

M. Duroux, interne des hôpitaux, présente une pièce provenant d'une malade opérée par M. Bérard.

Femme de cinquante ans, ayant eu, il y a onze mois, une brusque douleur abdominale; depuis, augmentation de volume du ventre; entre à l'hôpital le 4 juin dans un état de grande faiblesse. Le ventre est énorme; à la palpation, sensation de résistance liquide et de multilobulation.

On fit le diagnostic de kyste de l'ovaire multilobulaire. L'opération eut lieu le matin même; on trouve une tumeur lisse, rouge violacée; on sent encore la multilobulation et la fluctuation et on ponctionne, mais rien ne s'écoule. Il s'agissait d'une masse fibromateuse analogue à celle présentée par M. A. Pollosson. On extériorise la tumeur, on l'enlève et on reconstitue le plan péritonéal.

La tumeur pèse 13 k. 500.

M. Bérard avait fait le diagnostic de kyste ovarien à cause du début récent, de la marche rapide, de l'absence de troubles utérins, de la fluctuation et de la rétroversion de l'utérus. Ce cas vient à l'appui de la communication de M. Pollosson dans la dernière séance.

Suites éloignées des fractures du scaphoïde.

M. Destot, présente trois observations avec malades et radiographies.

1° Un homme de soixante-huit ans, traité dans un service de médecine pour une ectasie aortique. Il présente une grosse saillie osseuse sur le dos du poignet droit; elle date d'une entorse du poignet subie il y a quarante-quatre ans. Il n'y a aucune gêne fonctionnelle. La radiographie montre une fracture du scaphoïde; le fragment supérieur est soudé au semi-lunaire, l'inférieur est subluxé en arrière.

2° Un médecin tomba, il y a dix-sept ans, d'une croisée, se fit une soi-

disant fracture du radius droit; il en souffrit très longtemps; on parla de rhumatisme et il subit de multiples traitements. Tout était rentré dans l'ordre, sauf une certaine gêne, lorsqu'il y a un an, dans un effort pour mettre en marche une automobile, il sentit une douleur violente du poignet, et depuis continue à souffrir. La radiographie montre une fracture du scaphoïde.

3° Enfin, chez un mécanicien de trente-cinq ans, on trouve aussi une fracture du scaphoïde qui cause une gêne fonctionnelle très marquée.

Donc, si le résultat, chez le premier, est excellent, en revanche, les deux autres confirment la gravité du pronostic des fractures du scaphoïde que l'orateur a déjà signalée.

Séance du 16 juin 1904. — *Présidence de M. Horard.*

Corps étranger de l'orbite.

M. le Prof. Gayet, présente un malade qui est un remarquable exemple de la tolérance que l'organisme manifeste parfois à l'égard des corps étrangers.

C'est un homme de quarante-huit ans, cultivateur, qui, le 9 août 1903, dans une rixe, reçut un violent coup de couteau dans l'angle interne de l'orbite gauche. Une hémorragie assez abondante se produisit par la plaie et aussi par les narines. Le médecin du pays fit une suture immédiate, et le malade reprit son travail trois jours après. Il garda cependant des douleurs de tête et un peu de diplopie.

A son entrée, on sentit derrière la cicatrice un corps dur et mobile que l'on prit pour un séquestre. On fit une incision et on mit à nu la base d'une lame de couteau. Celle-ci extraite à l'aide de pinces, mesurait plus de 10 centimètres de longueur sur 3 de largeur.

Il est probable que la lame s'enfonçait dans les fosses nasales. La guérison est survenue très simplement.

M. Destot. La radiographie aurait pu donner des indications précieuses. Dans un cas de M. Rollet, elle montra que la lame avait passé de droite à gauche, d'une orbite à l'autre, et qu'elle était restée fichée en arrière des deux yeux après avoir sectionné les deux nerfs optiques.

La cavité orbitaire peut contenir des corps assez volumineux. Dans une observation danoise, un petit marteau entier avait pu se loger dans l'orbite sans déterminer aucun trouble de l'œil

Fracture double du maxillaire inférieur.

M. Cadet, interne des hôpitaux, rapporte l'observation d'un malade du service de M. Rollet, ouvrier mécanicien, âgé de trente ans, qui fit une chute de motocyclette à la vitesse de 40 kilomètres à l'heure. Contusions multiples fracture double du maxillaire inférieur avec fragment médian et déplacement considérable. M. Martin fit d'abord du massage et de la mobilisation

puis le traitement bouche ouverte à l'aide de bouchons de liège, de façon à obtenir l'abaissement des fragments postérieurs.

Actuellement, réduction parfaite ayant permis de prendre un moule que le malade porte ainsi qu'une bande de caoutchouc.

M. Martin. — Ce traitement simple donne de bons résultats, pourvu que le blessé consente à tolérer pendant quelques jours la douleur provoquée par les premières manœuvres. On peut compléter plus tard le rapprochement par une petite ligature des fragments.

Fracture du scaphoïde.

M. Destot. — Presque tous les cas que j'ai eu à examiner ont trait à des fractures méconnues qui, au bout de dix-huit mois, deux, trois ans, finissent par demander à la radiographie la cause de leurs douleurs et de leur impotence. Encore l'interprétation demande-t-elle une certaine compétence.

Au point de vue fonctionnel, une distinction est à faire suivant la profession du blessé : exemple, le médecin qui, en devenant chauffeur, prend des douleurs.

Une autre considération est celle de la forme de la fracture. Le scaphoïde peut être seul cassé, ou bien cette fracture s'accompagne, soit de fracture de la lèvre postérieure du radius, soit de luxation médio-carpienne. Le mécanisme est d'ordinaire l'extension, plus rarement la flexion (2 cas contre 22 autres).

M. Destot expose ensuite le détail de ce mécanisme et l'échelle des lésions qui peuvent se produire suivant le degré de violence exercée.

Il conclut en insistant sur la fréquence de la fracture du scaphoïde et sur l'importance du diagnostic au point de vue médico-légal. Le pronostic est grave d'une façon générale et il est exceptionnel que cette fracture guérisse complètement sans diminuer la valeur du moteur humain.

BIBLIOGRAPHIE

Les rayons X et l'extraction des projectiles. *Expériences et observations cliniques. Sur l'emploi d'un nouvel appareil*; par **Ch. Remy** et **P. Peugniez**. — Paris, Vigot frères.

Les auteurs étudient les divers modes d'emploi des rayons X pour l'extraction des projectiles. Ils passent en revue les divers appareils employés dans ce but, et proposent un nouvel appareil, à leur avis, plus perfectionné : l'appareil de Remy, présenté à l'Académie de médecine le 10 mars 1903. De nombreuses observations personnelles viennent corroborer les affirmations des auteurs.

Ch. Dujarier.

Les fractures de l'humérus et du fémur; par le Dr **Th. Kocher**, professeur à l'Université de Berne; traduit de l'allemand par le Dr Senn (de Lausanne). 1 vol. grand in-8, avec 105 figures et 56 planches hors texte. — Paris, Félix Alcan, 1904.

Cette traduction mettra à la portée du grand public français l'ouvrage du professeur Kocher, fruit d'une expérience de plus de vingt ans. L'auteur a insisté sur les cas de fracture ayant nécessité une intervention chirurgicale. De nombreuses observations, une illustration abondante et soignée rendent la lecture de ce livre à la fois utile et agréable.

Ch. Dujarier.

Des luxations traumatiques de la rotule; par **L. Chevrier**. — Thèse, Paris, G. Steinheil, 1904.

Cette thèse est une importante contribution à l'étude des luxations de la rotule. Elle est basée sur 158 observations, dont deux personnelles, et de nombreuses expériences cadavériques.

Dans une étude anatomique intéressante, l'auteur décrit l'extrémité inférieure du fémur, notamment la *rampe capsulaire*, relief parallèle aux rebords trochléo-condyliens, servant d'insertion à la capsule. Dans un chapitre d'expérimentation, il montre qu'il a réussi à reproduire, sur le cadavre, les diverses variétés de luxation rotulienne. Il étudie, sur ces pièces expérimentales, les lésions des parties molles accompagnant les

diverses variétés de luxation, dont il donne une classification nouvelle et plus complète.

1° Parmi les luxations en dehors, de beaucoup les plus fréquentes, il distingue :

a. La luxation incomplète : le bord interne répond à la gorge de la trochlée.

b. La luxation frontale externe, importante parce qu'elle est le nœud des autres luxations ; la rotule, en position frontale, déborde totalement la trochlée.

c. La luxation complète externe : la rotule répond par sa surface cartilagineuse à la face externe du condyle externe; variété importante.

d. La luxation frontale inversante est une luxation frontale, tendant à se renverser, c'est-à-dire à tourner sa face cartilagineuse en avant; variété nouvelle décrite par l'auteur.

e. Luxation verticale externe : la rotule, en position sagittale, repose par son bord interne sur la gorge trochléenne.

f. Luxation renversée : la rotule regarde en avant par sa surface cartilagineuse; elle répond en arrière à la trochlée; s'il y a déviation externe, on a la sous-variété, luxation frontale renversée.

g. Luxation complète renversée; la luxation est complète, mais la surface cartilagineuse répond à la peau.

2° Parmi les luxations internes, beaucoup plus rares, on distingue les variétés : incomplète, frontale interne, complète interne, verticale interne, renversée interne, complète interne renversée.

3° Les luxations horizontales, exceptionnelles, comprennent deux variétés: supérieure et inférieure, suivant que la face articulaire regarde en haut et en bas.

L'auteur étudie successivement la pathogénie, l'anatomie pathologique, les signes de ces diverses luxations; de nombreux schémas et des figures facilitent beaucoup la lecture du texte. L'auteur insiste sur les lésions du genou (abduction et rotation externe de la jambe) accompagnant certaines variétés de luxation externe.

Dans un dernier chapitre, les diverses méthodes de traitement sont étudiées : méthode de flexion, méthode d'extension, méthode de flexion extensive; réduction sous anesthésie; intervention sanglante pour les variétés irréductibles. Dans les luxations anciennes, l'auteur distingue : les luxations récidivantes, les luxations habituelles.

Cette importante thèse laissera sa marque dans l'histoire des luxations de la rotule.

CH. DUJARIER.

JOURNAUX RUSSES

ИРУРГІЯ

LA CHIRURGIE (TOME XIII)

Année 1903.

ARTICLES ORIGINAUX

(d'après l'ordre alphabétique des auteurs).

A.-A. Abrajanoff. — *Sur la suppuration aiguë du goitre.*

A.-I. Abrikossoff. — *Anatomie pathologique du myélome multiple et primitif de la moelle épinière.*

A.-I. Bogaïewsky. — *Hernie de l'intestin de Richter avec corps étrangers inclus.*

P.-I. Venglowsky. — *Ectopie du testicule.*

P.-I. Venglowsky. — *Sur le mode de formation et de structure de la région inguinale; ses rapports avec la hernie du même nom.*

V.-A. Vorobieff. — *Sur la symptomatologie de la cholélithiase dans les affections du pancréas.*

P.-O. Gersen. — *Sur la luxation latérale du coude.*

I.-C. Guéchéline. — *Sur les causes de la pyémie otogène* (pyœmia ex otitide).

I.-M. Glaschtène. — *Sur le traitement de la tuberculose des os, des articulations et des ganglions.*

Z.-A. Gozévère. — *Faut-il lier la veine jugulaire dans les affections suppurées de l'oreille?*

C.-F. Derujnisky. — *Pneumonie post-opératoire.*

P.-E. Diakonoff. — *Sur l'étude de la lithiase biliaire.*

F.-F. Zassedateleff. — *Un cas exceptionnel et anormal de sinus sphénoïdal.*

G.-I. Zworikine. — *Plaie de l'abdomen par arme à feu.*

A.-N. Zimine. — *Sur le traitement des fistules salivaires.*

A.-O. Ivanoff. — *Sur les variations topographiques de l'os temporal considéré dans ses rapports avec la forme du crâne.*

P.-V. Iline. — *Sur le prolapsus (éversion) du ventricule de Morgagni.*

A.-F. Kabloukoff. — *Hystérectomie sus-vaginale.*

A.-F. Kabloukoff. — *Fibrome de l'ovaire.*

B.-C. Kozlowsky. — *A propos d'une intervention pour hernie mal réduite.*

N.-V. Kopiloff. — *De l'enseignement de la chirurgie à l'Université de Jiureff.*

A.-P. Krimoff. — *Un nouveau procédé de traitement radical de la hernie inguinale.*

D. Kouznietzky. — *Un cas rare d'intervention pour empyème consécutif à une blessure par coup de couteau.*

C.-I. Kouzmine. — *Les échinocoques de l'utérus.*

N.-K. Lissenkoff. — *Sur le problème de l'enseignement de l'anatomie topographique et de la médecine opératoire.*

M Margoulièz. — *Comment devient-on chirurgien en France?*

A. Martinoff. — *Néphropexie.*

V.-T. Mentchiensky. — *Sur les kystes traumatiques épithéliaux.*

P.-N. Mikalkine. — *120 hernies opérées.*

N.-I. Napalkoff. — *Fistule intestinale pour alimentation dans le cancer de l'estomac.*

N.-I. Napalkoff. — *Restauration du nez par l'application de lamelles osseuses et cartilagineuses.*

A.-M. Orlowsky. — *Extraction du larynx d'un grain de « soleil » (corps étranger des voies aériennes).*

A.-M. Orlowsky. — *Localisations rares d'échinocoques.*

V.-N. Orloff. — *Cysto-adénome du foie et traitement chirurgical.*

V. Petroff. — *Sur le cancer de l'utérus.*

V.-V. Poteenko. — *Un cas d'opération de Talma.*

A.-P. Prokounine. — *Traitement chirurgical de l'œdème de la glotte.*

V. Prianichnicoff. — *Faux anévrysme de l'artère carotide.*

V.-N. Savine. — *Sur les résultats des greffes cartilagineuses.*

C. Spassokoukotzki. — *Autoplastie de la vessie par l'intestin, avec formation d'un urètre artificiel de cet organe.*

D.-I. Tatarinoff. — *Céphalome occipital.*

L. Fléroff. — *Un cas de guérison de perforation intestinale au moyen d'une pince de Péan* (hernie étranglée).

C.-F. Konstein. — *Un nouveau dilatateur automatique pour plaies.*

A.-K. Tscharnotzky. — *Rhinophyma (Étiologie et anatomie pathologique).*

C.-F. Tschije. — *Application répétée d'une suture pour plaie de la carotide interne.*

O. Jutzewitch. — *Sur la résection des petits os du pied.*

M.-B. Jakowsky. — *Un cas de cancer du maxillaire supérieur à type spécial.*

LA CHIRURGIE (TOME XIV)

Année 1903.

ARTICLES ORIGINAUX

(d'après l'ordre alphabétique des auteurs).

A.-A. Abrajanoff. — *Gastro-entérostomie dans les affections bénignes de l'estomac.*

I.-A. Bondareff. — *Des tumeurs primitives du mésentère de l'intestin grêle.*

A. Belikoff et B. K. Bauer — *Des corps étrangers inclus dans le périnée.*

G.-A. Valascho. — *Hernie de la vessie dans la région inguinale.*

G.-A. Valascho. — *Kyste traumatique du pancréas.*

G.-I. Volintzeff. — *Voies d'accès dans la région rétro-pharyngée par la rhinotomie et par la résection. Nouveau procédé de pénétration dans cet espace.*

A.-N. Gagmann. — *Manière de reconnaître et de traiter les tumeurs du gros intestin.*

A.-B. Golitzine. — *Traitement chirurgical des affections pulmonaires.*

D.-E. Gorokoff. — *Recto-colpo-périnéoplastie.*

N.-A. Gregorowitch. — *De la transplantation musculaire.*

C.-F. Derujinsky. — *Résection large de la paroi vésicale, dans un cas de cancer de la vessie chez une femme* (résultat favorable).

P.-I. Diakonoff. — *Les cliniques chirurgicales des hôpitaux.*

V.-I. Dobrotworsky. — *Un cas d'abcès du foie tropical.*

A.-F. Kabouloff. — *Traitement opératoire de l'ulcère rond par un mode de curettage, et pyloroplastie d'après la méthode de Heinecke-Mikulicz.*

A.-F. Kabouloff. — *De la chirurgie du rein : ablation pour cancer primitif du rein droit, et en même temps, cure radicale de hernies inguinale et ombilicale.*

A. Koudich. — *Du traitement du pied bot chez les adultes.*

D.-P. Kouznetzky. — *Du traitement chirurgical pour immobilisation du maxillaire inférieur; ablation d'un segment de la branche montante avec transplantation d'un lambeau musculaire.*

E.-G. Lazareff. — *Empyème du sinus ethmoïdal.*

B.-I. Lissiansky. — *Exclusion de l'intestin pour anus contre nature.*

L. Levchine. — *Stérilisation de l'eau dans des entonnoirs spéciaux.*

M. Margouliès. — *Un nouvel instrument pour l'opération du varicocèle.*

M.-N. Maslenikoff. — *Des néoplasmes malins du corps thyroïde.*

A.-T. Mentzinsky. — *Un cas de faux hermaphrodite masculin.*

P. Michaskine. — *116 opérations pour calculs de la vessie.*

V.-N. Orloff. — *Statistique, faite jusqu'à nos jours, des cas d'obstruction intestinale aiguë, de cause mésentérique.*

A.-P. Pankoff. — *Sur l'éléphantiasis d'origine nerveuse.*

A.-P. Prokonnine. — *Traitement des hernies inguinales par le procédé de l'auteur.*

V.-N. Prianichnikoff. — *Traitement des anus contre nature par exclusion de l'intestin.*

V.-N. Rosanoff. — *La technique opératoire dans les affections de la colonne vertébrale.*

C.-O. Samochodzky. — *Hernie de la vessie.*

F.-I. Sinytzine. — *Valeur de Virchow comme chirurgien.*

K.-N. Smyrnoff. — *Des embolies graisseuses dans les traumatismes osseux.*

N.-N. Stavrowsky. — *Un cas de myosite ossifiante du masséter.*

V.-N. Stavrowsky. — *Un cas de contracture du maxillaire.*

A.-V. Starkoff. — *Des hématomes du muscle sterno-cléido-mastoïdien.*

N. Tatarinoff. — *Les hématomes post-opératoires.*

N. Trinkler. — *Manière de reconnaître les affections syphilitiques du pancréas.*

L.-A. Fléroff. — *La chirurgie des hernies étranglées.*

C.-F. Fonstein. — *La technique de l'ouverture du sinus maxillaire.*

M.-A. Tschaloussoff. — *Sur le traitement des fractures fermées et sous-cutanées de la rotule par sutures osseuses, à ciel ouvert.*

S.-F. Tschije. — *Translation de muscles pour fermeture des plaies de l'abdomen.*

M.-A. Tschalenoff. — *De la maladie de Paget.*

Le propriétaire-gérant : Félix ALCAN.

Coulommiers. — Imp. Paul BRODARD.

CONGRÈS FRANÇAIS DE CHIRURGIE

DIX-SEPTIÈME SESSION, TENUE A PARIS DU 17 AU 22 OCTOBRE 1904.

Président : M. S. POZZI (Paris); *vice-président :* M. J. CHAUVEL (Armée).

Présidents d'honneur : MM. Von BERGMANN et SONNENBURG (Berlin), von MIKULICZ (Breslau), CZERNY (Heidelberg), CECHERELLI (Parme), FARGAS (Barcelone), GIRARD (Berne), KOCHER (Berne), RADECKI (Russie), Ch. WILLEMS (Gand), G. MAUNOURY (Chartres), A. MONPROFIT (Angers), H. DELAGÉNIÈRE (Le Mans), Ch. AUFFRET (Marine), P. RECLUS (Paris).

Questions mises à l'ordre du jour.

I. — TRAITEMENT CHIRURGICAL DE LA CIRRHOSE DU FOIE.

M. A. Monprofit (rapporteur), *Schwartz, Jayle, Brunswic Le Bihan, Willems, Tuffier, Lejars, Delagénière, Villar, Mauclaire, Malherbe, Bardesco, Vidal, Roux, Depage, Reynès, Monprofit.*

II. — VALEUR SÉMÉIOLOGIQUE DE L'EXAMEN DU SANG EN CHIRURGIE.

M. Tuffier (rapporteur), *Sonnenburg, Fargas, Cazin, Reynier, Sébileau, Silhol, Tuffier.*

III. — DÉCOLLEMENTS TRAUMATIQUES DES ÉPIPHYSES.

M. Kirmisson (rapporteur), *Frœlich, Maunoury, Willems, Bardesco, Coudray, Reboul, Broca, Walther, Roux, Poncet, Kocher, Monprofit, Coudray, Frœlich, Kirmisson.*

QUESTIONS DIVERSES

Pathologie et thérapeutique générales.

Thiéry : Les accidents graves du chloroforme et les moyens d'y remédier. — *Malherbe* : Le chlorure d'éthyle comme anesthésique général de longue durée. — *Tilanus* : Sur la fixation des tendons dans le traitement des paralysies. — *Tuffier, Czerny* : Traitement radiothérapique des cancers. — *Doyen, Reynès, Poirier, Folet, Mencière, Pozzi* : Les nouveaux traitements du cancer. — *Reynès, Thiéry* : Traitement des cancers inopérables du sein par la castration ovarienne. — *Mencière* : Un cas d'ostéosarcome du fémur traité par la phénopuncture. — *Delangre* : Paraffinomes et paraffinage des cavités pathologiques.

Tête et face.

André : Plaie pénétrante du cerveau, par instrument piquant. Dix crises d'épilepsie jacksonnienne. Hématome intracortical évacué par trépanation au neuvième jour. Guérison. — *Laurens* : Trépanation du labyrinthe pour corps étrangers enclavés dans un canal demi-circulaire. Guérison. — *Faugère* : Réparation orthopédique des deux oreilles. — *C.* et *F. Martin*, *Roux* : Traitement des fractures du nez. — *J. Reverdin* : Epithéliome non adamantin du maxillaire supérieur chez un jeune homme. Résection partielle. Guérison datant de dix ans. — *Jacques*, *Morestin* : Sur le traitement opératoire des tumeurs solides du maxillaire supérieur. — *Willems* : Valeur des injections préventives de sérum antitreptococcique dans les opérations pratiquées sur la bouche. — *Dujon* : Inversion congénitale double de la voûte plantaire.

Cou et tronc.

Ceci : Extirpation de la carotide primitive, de la jugulaire interne et du pneumogastrique dans l'ablation d'un cancer branchiogène. Guérison. — *Péraire* : Appareil destiné à maintenir le redressement de la tête dans le torticolis. — *Moulonguet* : Rétrécissement cicatriciel et spasmes de l'œsophage. — *Mariau* : Rupture de l'œsophage sain. — *Roux*, *Depage* : Résultats de la résection pour périchondrite costale tuberculeuse, chez les adultes, par le procédé à tranchée préliminaire. — *Mayer*, *Czerny*, *Delagénière*, *Faure*, *Depage*, *Hallion*, *Michaux* : Quelques considérations à propos de la chambre pneumatique de Saüerbruch destinée à parer aux dangers du pneumothorax. — *Martin* : Corps étranger des bronches extrait par incision d'un abcès de la paroi thoracique. — *Ceci* : Technique opératoire dans l'extirpation d'un énorme kyste dermoïde sacro-lombaire. — *Calot* : Ce qu'il faut demander à tous les appareils pour mal de Pott.

Abdomen, appareil digestif.

Reynier, *Pozzi*, *Roux*, *Bousquet*, *Brin* : Sur la conduite à tenir en cas de rupture de la cicatrice et de la sortie de l'intestin au dehors. — *Monprofit* : Origine traumatique de certaines affections de l'estomac. — *Brin* : De la gastro-entérostomie dans les troubles gastriques des névropathes. — *Kocher* : Résultats définitifs de l'excision de l'estomac. — *Michel* : Colite muco-membraneuse rebelle à tout traitement : iléo-sigmoïdostomie. Guérison. — *Pauchet* : Traitement chirurgical des colites graves. — *Bousquet*, *Demoulin* : Tolérance des néoplasmes du gros intestin. Leur rôle dans l'occlusion intestinale aiguë. — *Buscarlet* : Laparotomie pour invagination intestinale chez un enfant de 4 mois. — *Brin* : Perforation spontanée de l'intestin grêle, en dehors de la fièvre typhoïde. Son traitement chirurgical. — *Girard* : Sur le cancer du rectum siégeant à la partie supérieure du coude. — *Depage* : Note sur la chirurgie du rectum. — *Brunswic le Bihan* : A propos de l'appendicite chez les Arabes. — *Reboul* : Appendicites aiguës avec péri-

tonite purulente généralisée. — *Pauchet* : Drainage abdomino-rectal dans les abcès pelviens d'origine appendiculaire. — *P. Delbet*, de Paris : Remarques sur l'appendicite. Un cas traité et guéri par le sérum de Raymond Petit. — *Roux* : Résultats de la cure radicale de la hernie crurale par le procédé du clou (personnel). — *J.-L. Championnière* : Tumeurs lymphatiques du cordon et hernie inguinale. — *Gauthier* : Sur les vomissements incoercibles dans la hernie épiploïque irréductible non étranglée. — *Péraire* : Phimosis et hernies chez l'enfant. — *Villard, Vidal* : De l'origine portale de certains accidents graves consécutifs à des interventions sur la région du hile du foie. — *Monprofit* : Cholécystentérostomie en Y. — *Fournier* : Cholécystentérostomie pour fistules biliaires persistantes. — *Barnsby* : Deux observations de tumeurs hépatiques guéries par simple laparotomie exploratrice. — *Morestin* : Volumineuse hématocèle périsplénique consécutive à une rupture traumatique de la rate. — *Brunswic le Bihan* : Kystes métaclastiques de la rate.

Voies urinaires.

Ceccherelli : Décapsulation et fixation des reins. — *Van Stockum* : Diagnostic des abcès métastatiques du rein. — *Dujon* : Quatre opérations sur le rein. — *Fournier* : Cystostomie d'urgence et prostatectomie chez un prostatique calculeux. — *Lavaux* : Traitement des fistules urétro-rectales

Organes génitaux.

Richelot, Forgue, Walther, Sorel, Pozzi : Des indications actuelles de l'hystérectomie vaginale. — *Sorel* : Hystérectomie abdominale totale et hystérectomie abdominale subtotale. — *Richelot, Pozzi, Cerné, Le Dentu* : Sur un procédé pour guérir l'anus vaginal. — *Boursier* : Sur un cas de kyste tubo-ovarien. — *Lejars* : Les grossesses tubaires récidivantes. — *Bégouin, Pozzi* : Évolution clinique à type malin dans les tumeurs solides bénignes de l'ovaire.

Membres.

J. Reverdin : Lymphangiome kystique de l'aisselle. Extirpation partielle. Guérison. — *Morestin* : Palmure cicatricielle thoraco-brachiale. — *Ménard* : Tuberculose bénigne des grandes articulations. — *Frœlich* et *Weiss* : Contribution à la pathogénie du genu valgum des adolescents et de quelques autres lésions dites « de croissance ». — *Moulonguet* : Résultats de l'ostéotomie des os de la jambe et des fémurs dans le genu valgum rachitique. — *Willems* : Sur les causes de la claudication après la coxalgie. — *Calot* : Le traitement de la luxation congénitale de la hanche avec un seul appareil en 3 à 4 mois. — *Mencière, Redard, Nové-Josserand* : Technique de mon levier pour faciliter la réduction non sanglante et extemporanée de la luxation congénitale de la hanche.

Présentation d'instruments.

Gauthier : I. Fils d'argent tressés pour sutures perdues. — II. Canule pour méat sus-pubien. — *Brunswic le Bihan* : Couteaux à amputation et à résection. — *Lambotte* : Pinces pour forcipressure métallique perdue des petits vaisseaux. — *Monprofit* : Table d'opération et pelvi-support. — *A. Reverdin* : Bassin pelvi-support. — *Delangre* : 1° Instrumentation relative à l'inclusion prothétique de la paraffine; 2° Pinces destinées à assurer l'hémostase dans certaines opérations sur la face. — *Gourdet* : Arsenal chirurgical. Nouveaux modèles.

QUESTIONS A L'ORDRE DU JOUR

I. — Traitement chirurgical de la cirrhose du foie.

M. A. Monprofit (Angers), *rapporteur*.

Les principaux modes d'intervention préconisés contre les cirrhoses vasculaires peuvent être classés de la façon suivante :

1° La *paracentèse*, destinée à évacuer le liquide de l'ascite symptomatique.

La laparotomie abdominale, dans le but d'obtenir le même résultat, présentant les variétés suivantes :

2° *Typique simple*, dite *exploratrice*, qui a été très rarement utilisée *de parti pris*;

3° Suivie de *drainage du péritoine*, intervention d'exception;

4° La *laparotomie vaginale*, essayée dernièrement;

5° L'*omentopexie*, ou *opération de Talma*, opération typique à l'heure présente, et parfaitement réglée;

6° L'*anastomose porto-cave*, ou *opération de la fistule d'Eck*, transportée tout récemment du domaine de la physiologie dans celui de la clinique.

L'auteur passe rapidement sur les quatre premières interventions et s'étend surtout sur l'opération de Talma ou omentopexie qui fait tout l'objet de son rapport.

L'opération de l'omentopexie proprement dite se compose en réalité de deux temps, très distincts, qu'il faut décrire isolément.

1° La *laparotomie exploratrice*, indispensable à pratiquer d'abord, pour fixer le diagnostic pathologique de la manière la plus sûre et faire un examen aussi complet que possible du *foie*, de l'*épiploon*, et du *péritoine*;

2° La *fixation de l'épiploon* à la paroi abdominale.

Certains auteurs ont voulu y ajouter des *manœuvres accessoires*, sorte d'opérations complémentaires, sous prétexte, sinon de parfaire l'omentopexie, du moins d'instituer un traitement opératoire plus parfait. En réalité ils n'ont réussi qu'à rendre complexe une intervention très simple et n'ont abouti à rien d'utile, à rien d'intéressant. Ce sont :

1° *Le drainage péritonéal*, aussi vieux que la laparotomie;

2° *Le grattage du péritoine*;

3° *L'hépatopexie*, préconisée par Rolleston et Turner (1899);

4° *La splénopexie*, essayée par Talma dès 1896;

5° *L'enfouissement intrapariétal de la rate*, mentionné par Alexandre;

6° *La cholécystopexie* et la *cholécystostomie*, exécutées par quelques-uns.

La *mortalité* varie avec la forme de cirrhose, c'est-à-dire, en réalité, avec la période de la maladie où l'on opère. Les opérations, dans les cas de cirrhose hypertrophique, ne donnent guère que 15 p. 100 de morts, tandis que dans la cirrhose atrophique on monte à 40 p. 100, ce qui n'a rien que de très normal.

Les complications de l'omentopexie, en dehors de celles qui entraînent la *mort immédiate*, peuvent être classées ainsi :

1° *Complications d'ordre pathologique.* — Elles siègent surtout dans la région thoracique et sont localisées d'ordinaire au cœur et aux poumons.

2° *Complications d'ordre physiologique.* — L'omentopexie est faite pour anastomoser les deux systèmes circulatoires veineux porte et cave, en dehors du foie. Or, les expériences physiologiques ayant montré qu'il peut y avoir certains inconvénients à exécuter ce mélange des deux sangs, d'une façon un peu trop rapide, et surtout avec une certaine alimentation, il ne faut pas s'étonner si parfois l'opération provoque quelques-uns des troubles notés chez les animaux par les expérimentateurs après la fistule d'Eck. Mais il est facile, étant donné ce que l'on sait de la fistule d'Eck, d'éviter ces accidents. Il suffit de surveiller avec grand soin l'alimentation des opérés, surtout au début. On évitera, par conséquent, toute alimentation azotée chez les malades susceptibles à ce point de vue, et on ne permettra que les hydrates de carbone.

3° *Complications d'ordre chirurgical.* — Ce sont les suivantes, sans parler de la péritonite, qui résulte presque toujours d'une faute de technique : *éventration*, *compression de l'intestin* par l'épiploon, qu'il s'agisse du duodénum ou du côlon transverse.

L'opération de l'omentopexie est parfois impossible à réaliser. Cela provient généralement d'un racornissement de l'épiploon, qui paraît assez fréquent.

Indications. — D'après Talma (1898), l'opération de l'omentopexie est indiquée toutes les fois qu'il y a « obstacle à l'évacuation du sang de la veine porte par le foie ». Faut-il dire pour cela que l'omentopexie est indiquée dès que le diagnostic de cirrhose vasculaire est possible à faire?

En dehors des difficultés de diagnostic du début, qui mèneraient souvent à faire l'omentopexie pour tout autre chose que la cirrhose du foie, nous ne devons pas perdre de vue que la cirrhose, au début, est, de l'avis de tous les médecins compétents, souvent curable par le régime et le traitement médical. Il n'est, d'ailleurs, pas prouvé qu'une omentopexie faite au début d'une cirrhose soit le moins du monde utile à la cure de cette maladie.

Fera-t-on une laparotomie exploratrice pour affirmer le diagnostic et le traitement de la cirrhose hépatique? Il croit que, dans la plupart des cas,

une telle manière de procéder ne serait pas défendable ; il a, pour sa part, assez défendu la laparotomie et la laparotomie exploratrice, pour n'être pas suspect de timidité ni de tiédeur.

Il en est autrement si on se trouve en présence d'accidents graves, avec diagnostic incertain. Il peut être indiqué alors de recourir à une incision, pour éclairer le diagnostic et établir un traitement rationnel. Mais à quelle époque convient-il d'intervenir? C'est là, certainement, le point le plus important et le plus délicat à trancher.

Le début de la période ascitique marque-t-il vraiment la limite au delà de laquelle commence l'impuissance des moyens médicaux? Il n'y a sans doute là rien d'absolu; cependant, le plus souvent, lorsque l'ascite est constituée, dans la cirrhose *atrophique*, l'incurabilité paraît admise par beaucoup d'auteurs. On pourrait donc prendre ce point de repère : le *début de l'ascite*, pour proposer l'intervention chirurgicale à cette période. Il y aura moins de risques d'opérer pour une affection étrangère à la cirrhose hépatique, bien que le fait puisse encore se présenter; et, d'autre part, on pourrait opérer ainsi des malades non encore ponctionnés, non infectés, et encore résistants.

Dans la cirrhose à forme *hypertrophique*, l'omentopexie donne de meilleurs résultats opératoires. Cela n'a, en somme, rien d'extraordinaire, puisque l'on intervient alors sur une maladie moins avancée et chez des malades plus résistants. Mais les chiffres donnés, d'ailleurs plus ou moins exacts en raison de la difficulté qu'il y a à établir de telles statistiques, prouvent une fois de plus (70 p. 100 de guérisons, au lieu de 45 p. 100 seulement) qu'il y a tout intérêt à intervenir d'aussi bonne heure qu'il est possible.

La cirrhose à forme *atrophique* étant la moins guérissable médicalement (Gilbert, Chauffard, etc.), on sera plus particulièrement autorisé à intervenir quand l'*atrophie cirrhotique* aura été constatée, bien que les résultats soient moins bons à cette période plus avancée.

La statistique fournit 224 interventions.

La *mortalité opératoire totale* a été de 42 pour 224; soit 20 p. 100 environ; mais il est évident qu'elle baissera de plus en plus, au fur et à mesure que l'on opérera de bonne heure, car les morts par shock et autres accidents diminueront quand l'état général des opérés sera presque normal.

La *mortalité post-opératoire* est aussi forte (20 p. 100), ce qui montre bien que la mort est presque uniquement due aux lésions pathologiques antérieures, et non à l'intervention elle-même. En effet, que l'opération ait été bien faite ou non, quand elle a été pratiquée trop tard, elle ne peut à peu près rien donner.

Les *guérisons opératoires* notées montrent bien aussi que tout dépend de l'état antérieur du foie, en ce qui concerne la réapparition de l'ascite. On a, en effet, le même nombre d'améliorations et de récidives (25-26 pour 224), soit environ 12 p. 100, tandis que *la guérison complète fournit à peu près 35 p. 100* (70 sur 224).

Dans l'état actuel de la statistique, on guérit donc *complètement* (35 p. 100)

presque aussi souvent qu'on meurt (40 p. 100), immédiatement (10 p. 100) ou ultérieurement (20 p. 100) : ce qui revient à dire qu'on a une chance sur deux, ou 50 p. 100 de chances, en se faisant opérer, car la cirrhose atrophique avancée, non traitée par le bistouri, est pour ainsi dire incurable.

Mais la proportion des guérisons devient en réalité bien plus considérable si l'on tient compte des améliorations. Ce qui est certain, c'est que le nombre des bons résultats augmentera encore, et très notablement, dès qu'on pourra opérer dans de meilleures conditions et avec un état général moins mauvais.

Pour conclure, on peut donc affirmer que la question : « nécessité de l'intervention chirurgicale » est résolue, et qu'il ne tient qu'aux médecins de faire profiter désormais de cette nouvelle conquête de notre art les cirrhoses vasculaires au début, qu'on observe encore souvent.

Une autre opération, sortie toute faite des laboratoires de physiologie, a été récemment appliquée en clinique au traitement de la cirrhose vasculaire du foie. C'est l'*anastomose porto-cave*, anastomose absolument directe, tandis que l'opération de Talma n'est qu'un moyen détourné d'aboutir au même résultat.

On lui a donné aussi les noms de *fistule d'Eck* ou d'*exclusion vasculaire du foie*.

C'est Tansini qui, le premier, en 1902, a osé proposer de tenter, chez l'homme, cette opération grave, pensant qu'elle agirait mieux et plus vite que l'omentopexie. Après divers essais sur l'animal, il préconisa l'abouchement termino-latéral de la veine porte à la veine cave.

Or, si la *Fistule d'Eck* parait encore difficile à exécuter chez l'homme, l'opération de Tansini, qui a donné 9 succès dans 12 expériences, pourrait peut-être être tentée chez l'homme, à l'imitation de ce qu'a fait le premier Vidal (de Périgueux); il n'intervint de la sorte que parce que l'omentopexie fut reconnue impossible, et qu'il a obtenu, en l'espèce, un réel succès opératoire, sinon thérapeutique.

Certes, il ne faut pas aller jusqu'à proposer l'opération de Tansini pour remplacer l'omentopexie; mais, dans des cas spéciaux, où il faudrait, par exception, aller vite en besogne et obtenir rapidement une anastomose large, peut-être serait-elle admissible?

Dans le cas de Vidal, les suites ont été simples; et, cependant, là était le danger, d'après les données physiologiques. On a simplement remarqué que toute absorption d'albuminoïdes provoquait une intoxication nette : ce qui était à prévoir.

L'opération ayant été faite fin juin 1903, Vidal a noté, en octobre, non pas un état stationnaire, mais une certaine tendance à la reproduction de l'ascite. L'observation n'a pas d'ailleurs pu être poursuivie, puisque l'opéré est mort bientôt dans des conditions très spéciales, mais très impressionnantes : « Apparition soudaine de grands frissons, coma et délire, et mort en vingt-quatre heures ».

D'après Vidal, la mort est due à des accidents de *pyohémie* très nets.

M. Ed. SCHWARTZ. — J'ai pratiqué cinq fois une intervention pour des cirrhoses du foie. Trois fois pour des cirrhoses atrophiques typiques avec ascite, avec une amélioration très notable (malade revu quatorze mois après son opération) et deux morts dont l'une due à l'opération même, l'autre secondaire par continuation des accidents. Une fois pour une cirrhose avec ascite énorme et splénomégalie paludique. L'opéré a guéri de l'omentopexie qui ne l'a pas débarrassé de son ascite. L'ablation secondaire de la rate a été pratiquée, et il a succombé en quarante-huit heures. Une fois pour une cirrhose hypertrophique biliaire j'ai pratiqué le drainage de la vésicule par le procédé de Poppert. Pour ce qui concerne l'opération de Talma dans le traitement des cirrhoses veineuses atrophiques du foie, je suis absolument de l'avis du rapporteur. J'insiste sur ce fait que l'opération, pour arriver à un résultat, doit se faire sur des sujets non encore cachectiques, chez qui le foie n'est pas encore en état d'insuffisance. C'était le cas de son premier opéré, qui a parfaitement guéri de son opération et qui, de plus, en a obtenu un bon bénéfice puisqu'il a été possible de le retrouver en bon état. Il avait encore un peu d'épanchement, mais cela était peu de chose et sa santé était devenue satisfaisante, près de quatorze mois après l'opération.

J'ai appris tout récemment qu'il avait succombé dans son pays avec un dépérissement progressif.

Les deux autres opérés étaient déjà cachectisés et dans un état avancé de leur lésion cirrhotique. Ils présentaient contrairement au premier dont le tablier épiploïque était pour ainsi dire intact, facile à étaler, une sorte d'épiploïte chronique avec induration, nodosités et rétractions en forme de corde telle qu'il était impossible d'adosser les surfaces. Je suis d'avis qu'en présence de lésions de cette sorte, il vaut mieux refermer le ventre et abandonner les choses à elles-mêmes surtout quand on constate, comme dans la troisième observation, des adhérences à la paroi, véritable tentative faite par la nature pour amener les anastomoses porto-caves. L'opération de Talma, me paraît devoir être réservée aux cas de cirrhoses atrophiques avec ascite non encore cachectisés, sans aucun signe d'insuffisance hépatique lorsque les reins et le cœur sont intacts. Le procédé opératoire qui me paraît le meilleur est celui du professeur F. Terrier. Il est facile, simple, produit un traumatisme bien moins considérable que l'inclusion sous les muscles par le procédé de Schiassi, et il paraît tout aussi efficace, lorsque l'adossement est largement fait.

Une complication assez sérieuse me paraît être la présence de vaisseaux veineux volumineux sous le péritoine et dans l'épiploon. Quoique cela soit plutôt favorable au point de vue de la vascularisation et de l'établissement d'anastomoses, au point de vue opératoire, la piqûre accidentelle, qu'on peut éviter, donne lieu à des hémorragies et à des hématomes. Il faut veiller à une hémostase soigneuse et combattre le moindre suintement par un point de suture ou une ligature. Or, les résultats obtenus par mon intervention se chiffrent par une guérison thérapeutique, deux morts, dont l'une paraît attribuable à l'opération même (péritonite généralisée), l'autre

arrivée au bout de 8 jours, me semble plutôt à mettre sur le compte de troubles du côté du cœur. La deuxième catégorie ne comprend qu'une observation. Il s'agit d'un cas complexe. Ascite énorme avec cirrhose hépatique et grosse rate chez un paludique. Il est certain que la guérison opératoire a été obtenue, mais l'omentopexie ne semble avoir donné aucun résultat thérapeutique, on s'est trouvé dans l'obligation de parfaire le second temps de l'intervention, l'ablation de la rate à laquelle l'opéré a succombé. La troisième catégorie ne comprend aussi qu'une seule observation de drainage des voies biliaires par cholécystostomie, avec résultat opératoire excellent, mais résultat thérapeutique discutable. Je ne ferai que rappeler que le procédé dit de Poppert m'a permis de drainer à distance la vésicule sans effusion de bile dans le ventre, en y ajoutant le surjet au catgut autour du drain vésiculaire.

M. Jayle (Paris). — Je trouve que le rapporteur laisse indécise la pathogénie de l'ascite. L'ascite reconnait pour cause l'irritation du péritoine produite par le foie altéré.

Lorsque, par le traitement médical simple, l'ascite ne se résorbe pas, on est autorisé à pratiquer la ponction et, si celle-ci se montre d'elle-même inefficace, la laparotomie peut être recommandée. Il est difficile d'indiquer exactement quelles sont les manœuvres opératoires à exécuter.

Personnellement, j'ai eu quatre fois la possibilité d'intervenir dans des cas d'ascite cliniquement considérés comme dus à la cirrhose; deux fois il s'agissait de femmes. Bien pénétré de cette idée si souvent émise par M. Pozzi, qu'il faut pratiquer la laparotomie chez toute malade atteinte d'ascite, ne serait-ce que pour préciser le diagnostic, je fis une incision sous-ombilicale qui me permit d'évacuer une quantité considérable de liquide et d'extirper en même temps, dans les deux cas, une tumeur maligne de l'ovaire, cause de l'épanchement intra-abdominal. Je drainai et je guéris mes deux malades.

Les deux autres cas ont trait à deux hommes : chez le premier, que j'ai traité en 1896, il s'agissait de cirrhose alcoolique nette, compliquée d'ascite. J'hésitai à pratiquer la laparotomie, et finalement je m'en tins à une simple ponction. L'ascite disparut et ne revint jamais, bien que le malade ait vécu encore deux ans et ait finalement succombé à des accidents d'insuffisance hépatique. Si j'avais pratiqué l'omentopexie, j'aurais eu évidemment un beau succès.

Dans le second cas, il s'agissait d'une ascite considérable. Je fis une laparotomie avec drainage. Le malade alla bien pendant dix jours. Puis il fut emporté par une congestion pulmonaire suraiguë.

En résumé, la laparotomie doit être réservée aux cas qui ne sont justiciables ni du traitement médical simple, ni de la ponction; je lui reconnais les mêmes indications générales qu'à l'arthrotomie pour l'hydarthrose chronique du genou. Chez la femme, il faudra toujours pratiquer la laparotomie sous-ombilicale qui permettra, de temps en temps, de trouver du côté des annexes la cause d'une ascite que l'on aurait pu croire cliniquement symptomatique d'une cirrhose du foie.

M. Brunswic le Bihan (Tunis) a eu l'occasion de voir de nombreux cas de cirrhose paludéenne avec ascite, chez des indigènes qui ne prennent aucune boisson alcoolique par esprit coranique. Il a pratiqué six fois l'omentopexie par le procédé de Schiassi légèrement modifié; il a eu chaque fois un succès opératoire et un échec thérapeutique. Il se demande si les succès constatés dans les interventions pour cirrhose de Laënnec ne sont pas dues à une action — mal connue — mais comparable à celle qui guérit la péritonite tuberculeuse par ouverture du péritoine.

M. Willems (Gand) rapporte quatre observations qui ne permettent pas de conclure favorablement. Dans un cas, l'ascite reparaît après l'intervention qui n'a donné qu'un très léger bénéfice. Dans deux autres cas, l'ascite s'est reproduite très abondante, et le résultat thérapeutique fut nul. Dans le quatrième cas, enfin, le malade mourut peu après d'une cachexie rapide.

Les résultats thérapeutiques sont, en réalité, très indécis, et la statistique très optimiste de M. Monprofit ne concorde pas avec une autre statistique allemande qui enregistre seulement dix résultats éloignés favorables sur 250 cas. Au point de vue pathogénique, on a peut-être attaché trop d'importance aux deux théories classiques de l'ascite, l'inflammation péritonéale ou l'hypertension portale. Il existe une troisième théorie très intéressante d'après laquelle l'ascite dépendrait d'une toxicité particulière du sang dépendant de l'insuffisance fonctionnelle du foie, et l'omentopexie n'aurait d'autre rôle que de combattre cette toxicité. Cette théorie, qui explique bien des phénomènes pathologiques, attire l'attention sur le fonctionnement de la cellule hépatique. C'est lui, en effet, qui doit régler les interventions.

Or, à la suite de recherches faites sur les animaux, il semblerait que la cryoscopie et l'examen du sérum sanguin permettent de reconnaître l'insuffisance hépatique. De la sorte, il serait possible au chirurgien de n'opérer ni trop tôt, ni trop tard.

L'auteur rapporte le cas intéressant d'un enfant de cinq ans présentant des signes évidents d'insuffisance hépatique, chez lequel le résultat de l'omentopexie, contrôlé trois ans et demi après l'opération, fut excellent, et un deuxième cas concernant une femme de quarante-huit ans, porteuse d'une ascite avec tumeur pelvienne végétante, chez laquelle l'omentopexie donna un résultat favorable pendant quelques mois seulement. On ne peut, d'ailleurs, tirer de ces deux cas aucune conclusion pratique.

M. Tuffier (Paris) est étonné que dans très nombreux cas on n'eût pas fait l'examen du liquide ascitique. Il a pratiqué quatre fois l'omentopexie. Dans un cas, l'omentopexie fut impossible. Dans un autre cas, le liquide était tuberculeux et la malade fit une pleurésie de nature bacillaire.

Il est donc nécessaire, pour affirmer le bienfait tiré d'une intervention chirurgicale, de connaître très exactement la nature du liquide ascitique, afin de ne pas donner à l'omentopexie un pouvoir thérapeutique qui pourrait être dû à une simple laparotomie exploratrice

M. Lejars (Paris) regrette que le rapporteur n'ait pas parlé de la cirrhose hypertrophique traitée par la cholécystostomie. J'ai fait, dit-il, quatre fois l'opération de Talma. Je ne parlerai pas de la plus récente de ces interventions, elle date de huit jours. Les trois autres ont eu un résultat mauvais; les malades étaient *in extremis* et l'opération a été suivie de mort au bout de huit jours pour l'un, de deux mois pour l'autre.

Le troisième cas est plus intéressant. Il s'agissait d'un jeune homme de vingt-deux ans, soigné pour des accidents hépato-spléniques curieux : le foie était énorme, la rate aussi; il y avait peu d'ascite, mais des troubles digestifs très accusés, avec un amaigrissement très notable. Des diagnostics très divers furent posés : cirrhose hypertrophique; syphilis hépatique, etc. Quoi qu'il en soit, le traitement médical n'ayant donné aucun résultat, je me décidai à intervenir, il y a de cela deux ans et demi. Le malade fut très amélioré. Mais il ne se produisit pas sur l'abdomen le lacis veineux, révélateur d'une circulation collatérale. D'ailleurs, nous ne sommes pas fixés définitivement sur la manière dont l'opération de Talma obvie à l'obstruction de la circulation porte. Tout doit dépendre de l'état de la cellule hépatique. L'intervention ne peut procurer un bon résultat thérapeutique que si le fonctionnement du foie n'est pas totalement entravé.

Je rapporterai, en terminant, un cas de cirrhose hypertrophique biliaire, dans lequel la cholécystostomie a amené une amélioration notable, persistant depuis un an et demi.

M. H. Delagénière (Le Mans). — Au point de vue chirurgical, toutes les cirrhoses ont une origine infectieuse dont le point de départ est l'intestin. L'infection se propage au foie par voie directe ou ascendante en suivant les conduits biliaires, ou par voie indirecte, veineuse ou lymphatique. Pour être complet, le traitement chirurgical devra donc chercher à arrêter l'infection, d'une part et à s'opposer, d'autre part, aux accidents qui pourront être la conséquence de cette infection. On conçoit que les opérations tentées dans ces conditions puissent être variables. Nous en avons expérimenté trois : la cholécystostomie temporaire simple (6 cas), l'omentopexie simple (1 cas), la cholécystostomie temporaire associée à l'hépatopexie (2 cas), la cholécystostomie temporaire associée à l'hépatopexie et à l'omentopexie (1 cas).

Ces dix observations nous ont donné 9 guérisons opératoires et une mort, précisément le cas où nous n'avons fait qu'une simple opération de Talma. L'étude des 9 autres opérations nous permet de tirer les conclusions suivantes : 1° la cholécystostomie temporaire simple peut donner des résultats thérapeutiques excellents surtout dans les cirrhoses hypertrophiques (un de nos opérés a déjà cinq ans de survie); dans la cirrhose mixte, ils paraissent être aussi satisfaisants. Enfin, dans la cirrhose atrophique, ils sont loin d'être négligeables puisque nous avons obtenu plus de deux ans de survie chez la seule malade que nous ayons traitée par ce moyen simple.

2° La cholécystostomie temporaire associée à l'hépatopexie nous a donné

dans deux cas de cirrhose mixte une survie de huit ans et une survie de deux ans.

3° La cholécystostomie temporaire associée à l'hépatopexie et à l'omentopexie paraît être le moyen le plus efficace. Nous y avons eu recours dans un cas de cirrhose atrophique il y a quatre ans, et notre opérée vit encore.

M. VILLAR (Bordeaux). — Je suis intervenu quatre fois dans des cas d'ascite cirrhotique : trois fois par la voie abdominale, une fois par la voie vaginale.

Ma première opération a été pratiquée par le procédé de Talma : guérison complète, maintenue depuis plus de trois ans; deuxième opération, procédé de Talma également : le malade a été perdu de vue; troisième opération, par le procédé de Schiassi : bon résultat immédiat, mort au bout de vingt jours.

L'intervention par voie vaginale n'a donné aucun résultat.

Je pense, comme d'autres chirurgiens, que les bons effets obtenus dans quelques cas par l'omento-fixation doivent être dus en partie à l'action de la laparotomie exploratrice.

M. MAUCLAIRE (Paris) a pratiqué trois fois l'omentopexie. La première fois, il y avait environ 12 litres de liquide ascitique; la mort s'ensuivit. Dans un autre cas, le diagnostic n'avait pas été fait; au lieu d'une ascite d'origine cirrhotique, on trouva une péritonite tuberculeuse chez une jeune fille de seize ans. La malade mourut.

Dans un troisième cas, il s'agissait aussi d'une jeune fille. L'omentopexie n'amena aucun résultat. La mort eut lieu au bout de six semaines.

M. MALHERBE (Nantes) s'associe aux réserves faites par le rapporteur. Il relate deux observations : la première a trait à un homme de cinquante-quatre ans, porteur d'une cirrhose hypertrophique, opéré alors que l'urine de vingt-quatre heures contenait encore 24 gr. d'urée et dont la mort suivit de quatre mois l'opération. La deuxième concerne un homme qui avait une ascite considérable avec ictère et albumine. L'omentopexie donna une amélioration passagère très notable. Mais la récidive s'est produite et l'homme a succombé. On se demande s'il n'aurait pas mieux valu, dans ces deux cas, se contenter de la ponction.

L'auteur insiste sur le danger que présente le chloroforme chez les ascitiques. Dans un cas, il a eu une syncope mortelle avant d'avoir commencé l'opération.

L'autopsie démontra un cancer généralisé du péritoine.

M. BARDESCO (Bucarest). — Dans l'ascite cirrhotique, le but de l'intervention opératoire est d'extraire le liquide de la cavité péritonéale, et, surtout, d'empêcher sa reproduction.

A cet effet, Talma a introduit l'omentopexie dans la thérapeutique des ascites cirrhotiques du foie, afin de produire, par la formation d'un réseau anastomotique entre l'épiploon et la paroi abdominale, une dériva-

tion dans la circulation du système portal, et de s'opposer, de la sorte, à la transsudation du liquide. Avec cette nouvelle circulation le sang de la veine porte se dirige vers les veines épiploïques et de là est jeté dans le système cave, par l'intermédiaire de la circulation, de la paroi abdominale

L'omentopexie conçue dans de telles conditions, présente à son appui et l'observation clinique et les dates anatomiques.

Ainsi, l'on connaît différents cas de cirrhoses atrophiques du foie qui ont évolué sans ascite et où l'on a trouvé des adhérences vascularisées ou des collatérales développées d'une manière anormale, qui ont assuré la circulation du sang portal. D'autre part, l'épiploon, par son riche réseau vasculaire, par la finesse de l'épithélium qui le recouvre, se trouve dans les meilleures conditions pour remplir le but d'une circulation par adhérences. Les cas sont nombreux où on a vu les vaisseaux de l'épiploon prenant un énorme développement quand il est adhérent et quand ses adhérences sont appelées à aider la circulation.

Ces considérations montrent — *a priori* — que le principe de l'omentopexie est justifié au point de vue thérapeutique; reste seulement à savoir quelle est la valeur de cette opération dans le traitement de l'ascite cirrhotique, et quelles conditions elle doit remplir pour assurer le succès.

Dans ce but, permettez-moi de vous présenter les cas d'ascites cirrhotiques où j'ai pratiqué l'omentopexie, en y ajoutant ceux de mon maître le Dr Léonté, qui a aussi fait cette opération pour ascite d'origine cirrhotique. Ces deux statistiques comprennent dans leur ensemble huit cas.

De ces huit cas, j'en exclus les deux premiers parce que les malades ayant succombé rapidement après l'opération, il n'a pas été possible d'apprécier les résultats de l'intervention. Dans les six autres cas, la guérison a été immédiate et quant aux résultats éloignés, j'ai eu des informations sur l'état de ces malades par des confrères que je tiens à remercier.

J'examinerai ces cas au point de vue des résultats cliniques de l'ascite, et les voici :

1 cas guéri	28 mois après.	
1 —	23	—
1 —	16	—
1 —	15	—

1 cas mort après 3 mois par anasarque.
1 cas avec résultat éloigné inconnu.

Ainsi, sur six cas, il y a 4 guérisons avec de bons résultats éloignés.

Dans tous ces cas, l'ascite datait de 5, 9, 10, 14, 17, 18 mois et ces malades avaient subi déjà la paracentèse 1, 2 et même 4 fois. Chez un autre, l'écoulement du liquide s'était produit par une rupture spontanée de la cicatrice ombilicale.

Malgré cela, après l'omentopexie, dans deux cas seulement, la paracentèse s'est répétée, à cause de la reformation trop abondante du liquide, et cela, dans les premiers jours après l'opération, alors que la circulation collatérale n'avait pas eu le temps d'atteindre son complet développement. Dans plusieurs cas, j'ai observé l'amélioration sensible qui se produit dans

l'état général après l'opération, et la rate hypertrophiée se réduisant dans un temps relativement très court. Je dois ajouter que ces malades étaient des campagnards dans de mauvaises conditions hygiéniques et n'ont plus suivi aucun autre traitement diététique ou médical.

En face de ces résultats, je me demande si on peut considérer comme guéris ces cas d'ascite cirrhotique, qui, sans intervention d'aucun autre traitement, ne se sont pas reproduits quinze à vingt-huit mois après l'opération. Dans l'état actuel de nos connaissances sur les ascites cirrhotiques, je serais peut-être pressé d'apprécier ces résultats comme définitifs, il faudrait attendre, voir si des récidives ne surviennent pas plus tard. Quoi qu'il en soit, les résultats que j'ai obtenus sont d'une assez grande importance et méritent de fixer l'attention sur la valeur thérapeutique de l'omentopexie dans l'ascite cirrhotique.

La guérison définitive est, certainement, subordonnée au degré d'altération du processus causal de l'ascite au moment de l'intervention; d'autre part, à la persistance des modifications produites par l'opération dans l'état pathologique de l'organe atteint, et dans le développement de la circulation collatérale.

Si les résultats de l'omentopexie n'ont pas toujours été satisfaisants, c'est qu'on n'a pas trop cherché les conditions du succès. Tout d'abord, il faut intervenir le plus vite possible dès le début de la maladie, alors que les cellules du foie ne sont pas arrivées au dernier degré d'altération et que la circulation portale n'est pas complètement gênée; en un mot, intervenir avant que les malades et le traitement médical soient épuisés. S'il y a des cas de cirrhose hépatique curables par traitement médical, même dans la période ascitique, ces cas ne peuvent être déterminés dès le début, et dans cette incertitude, je serais d'avis qu'il vaudrait mieux intervenir de suite que de prolonger un traitement qui n'est pas spécifique et qui pourrait ne pas avoir un bon résultat. L'intervention ne présente pas de gravité et, en intervenant de bonne heure, même dans les cas curables par le traitement médical, on assurera mieux son succès.

En ce qui concerne l'opération, on doit veiller à ce que les vaisseaux ne soient pas trop altérés par la sclérose, et choisir un procédé d'omentopexie qui pourrait assurer la formation de la circulation supplémentaire. Il faut donc préférer les ouvertures larges et un contact plus grand de l'épiploon avec la paroi abdominale, et surtout avec ses muscles, pour favoriser le développement d'une vascularisation riche et capable de bien fonctionner.

Je vais esquisser en quelques mots la manière dont j'ai tâché de remplir ces conditions, par le procédé opératoire que j'ai suivi.

Anesthésie générale. Paracentèse classique et évacuation complète de l'épanchement. Laparotomie médiane de l'ombilic à l'appendice xyphoïde. On extrait le liquide qui reste encore, par des compresses stérilisées, en ménageant surtout les adhérences que l'on rencontre. Puis on pratique l'omentopexie à la paroi antérieure de l'abdomen, en procédant de la manière suivante : à la distance de 2 doigts de chaque bord de la plaie abdominale sur la face interne, on fait une incision verticale de 8 à 10 cen-

timètres, en commencant à l'ombilic. On coupe le péritoine, la gaine du muscle droit et ce muscle; on décolle avec le doigt la face antérieure du muscle pour former sous le feuillet antérieur des pochettes, dans lesquelles on introduit d'un côté et de l'autre les extrémités du tablier épiploïque. Aux bords de ces poches on fixe l'épiploon, par des points séparés de catgut, en prenant la précaution de ne pas attraper ses vaisseaux dans la suture. Par-dessus on ferme ces poches. Ce qui reste à la partie moyenne du tablier épiploïque est suturé seulement au péritoine à la partie inférieure de la plaie abdominale complètement isolée par l'épiploon. On referme le ventre sans drainage; celui-ci en effet est inutile.

Tel est le procédé que j'ai appliqué dans mes quatre cas et des résultats obtenus on peut apprécier ses avantages.

M. Vidal (Périgueux) voudrait qu'on donnât plus de détails sur l'état du foie, sur la nature du liquide épanché. Les hémorragies dans les cas de cirrhose, particulièrement les hématémèses parfois si abondantes, justifient largement l'omentopexie. Elles dénotent nettement une hypertension portale que l'opération de Talma diminue, et cliniquement les faits observés confirment ces vues théoriques.

M. Roux (Lausanne) a fait 5 opérations pour cirrhose proprement dite. Un a été guéri, un amélioré, les trois autres morts. Les résultats sont mauvais à cause de l'état cachectique des malades ou à cause de leurs habitudes d'intempérance qu'ils reprennent aussitôt après l'opération. Le régime seul peut maintenir et augmenter le bénéfice que procure l'omentopexie.

M. Depage (Bruxelles) a eu un bon résultat dans un cas par la ponction simple; mais un médecin ayant fait une deuxième ponction au malade, la mort se produisit par syncope. La deuxième observation concerne un cas d'ascite rebelle. Une première omentopexie ayant été faite sans résultat, M. Depage fit une deuxième laparotomie quelque temps après, dont la cicatrisation cutanée ne se fit que par seconde intention. Une légère amélioration se produisit; mais elle dura peu; car l'ascite se montra de nouveau un peu plus lentement qu'avant la deuxième opération.

M. Henry Reynès (Marseille). — En mai 1903, j'ai pratiqué l'omentopexie sur un cirrhotique de cinquante-deux ans; soigné en médecine par mon collègue Boy-Teissier, ce malade avait subi, un an avant, la laparotomie exploratrice. Ascite énorme; en quelques ponctions, on retira 386 litres de liquide; la dernière, cinq jours avant l'opération, donna 30 litres. Je fis l'omentopexie suivant le procédé de Schiassi, fixant l'épiploon, d'ailleurs en partie rétracté, entre le tissu cellulaire sous-péritonéal et les muscles. Succès opératoire. Résultat thérapeutique nul. Le malade vit toujours, et doit tous les neuf ou trente jours subir des ponctions.

Le deuxième cas d'omentopexie a été pratiqué occasionnellement par M. le Dr Pluyette et moi, sur un malade fébrile, présentant des symptômes typhiques et semblant avoir une lésion suppurée du foie; la laparotomie

exploratrice démontra une cirrhose, avec peut-être carcinome. Le malade très cachectisé succomba quelques jours après. Nous fîmes le procédé de Schiassi; mais ce cas ne prouve rien pour ou contre l'opération de Talma.

M. Monprofit ne veut attirer l'attention que sur le point qui lui paraît le plus important et encore incomplètement élucidé : les indications de l'intervention.

« Nous ne devons pas perdre de vue, dit-il, que nous sommes en présence de lésions pathologiques diverses, dont les causes, la nature exacte, l'évolution, le pronostic sont encore à déterminer d'une façon définitive. Beaucoup de ces lésions, en apparence des plus graves, se guériraient parfaitement par l'hygiène et les traitements médicaux. En général, il est assez délicat de proposer les traitements chirurgicaux pour de semblables lésions.

« D'un autre côté, le diagnostic des affections du parenchyme hépatique est longtemps obscur à leur origine; longtemps on peut, au dire des pathologistes médicaux les plus réputés, hésiter sur le début d'une cirrhose; lorsqu'on intervient, on peut être mis en présence d'une lésion absolument insoupçonnée, qui se trouvera bien ou mal d'une laparotomie.

« Par ailleurs on peut être frappé de ceci : tous les opérateurs disent que le pronostic de l'opération est beaucoup plus favorable dans la forme dite « cirrhose hypertrophique » que dans la forme opposée ou atrophique.

« La pathologie et la chirurgie sont absolument d'accord avec ces opérateurs; nous lisons en effet dans nos classiques ceci, qui a été bien mis en lumière par Hanot et Gilbert [1], par Chauffard [2] : « Le plus grand nombre des cirrhoses alcooliques curables sont des cirrhoses à gros foie...; la guérison est *presque la règle* pour les cirrhoses alcooliques hypertrophiques... »

« S'il en est ainsi, s'il est connu et admis par des auteurs compétents que la cirrhose hypertrophique guérit le plus souvent, « pourvu naturellement qu'intervienne un traitement méthodique et suffisamment précoce », dit Chauffard, on se demande si l'omentopexie a joué un rôle bien important dans la guérison de tels malades opérés, et si ces malades ont bien guéri parce qu'ils ont été opérés..., pour n'en pas dire plus :

« Mais il est un point sur lequel opérateurs et médecins sont d'accord, c'est la gravité de la cirrhose atrophique; certains médecins disent son incurabilité absolue; et nous voyons dans nos relevés statistiques assez de guérisons et d'améliorations pour être convaincu que vraiment nous ne sommes pas désarmés en pareil cas. Il est bien certain que pour un certain nombre de malades les résultats éloignés ne sont peut-être pas assez connus, mais quand nous sommes en présence d'une affection incurable et fatalement mortelle, notre devoir est de recourir à un moyen thérapeutique qui seul jusqu'à présent a pu donner des résultats heureux et prompts.

« Je suis donc arrivé à cette conclusion que dans des cas choisis avec soin

1. Hanot et Gilbert, De la cirrhose alcoolique hypertrophique, Soc. méd. des Hôpit., 27 mai 1890.
2. Chauffard, *Traité de médecine*, t. V.

de cirrhose atrophique, l'omentopexie peut donner de bons résultats et qu'il y a lieu de la conseiller, mais qu'il faut être réservé pour les malades qui en sont à la forme hypertrophique, forme dans laquelle le traitement médical donne un très grand nombre de succès.

« Je crois d'ailleurs que cette question si intéressante, si grave et si difficile, ne peut être élucidée même par un rapport laborieusement étudié; c'est votre sagacité et votre longue expérience qui permettront de nous faire une opinion définitive sur le traitement chirurgical de la cirrhose du foie. »

II. — Valeur séméiologique de l'examen du sang en chirurgie.

M. Th. Tuffier (Paris), *rapporteur*. — L'*hémodiagnostic*, c'est-à-dire la recherche dans le sang de l'existence, de la nature et de l'évolution d'un processus morbide, date, en France, des travaux de Hayem et de Malassez. Dès 1875, ces auteurs ont signalé les modifications que présentent les globules sanguins au cours des maladies aiguës ou chroniques. Les travaux allemands, la théorie de la phagocytose de Metchnikoff donnent une impulsion nouvelle à l'étude commencée. La technique se simplifie. On n'envisage plus seulement les caractères extérieurs des leucocytes, on observe les réactions chimiques de leur protoplasma, les variations qualitatives. Enfin, l'hématologie atteint un degré plus avancé de perfection avec la connaissance de la formule leucocytaire de chaque maladie, de la coagulation, de la concentration moléculaire du sérum, des ferments sanguins.

En chirurgie, l'examen du sang devient une méthode clinique couramment employée. Sans vouloir trop lui demander, on peut affirmer que ce procédé est d'une importance considérable au point de vue du diagnostic, du pronostic, et, dans certains cas, du traitement de certaines affections chirurgicales.

Dans une première partie, l'auteur passe en revue les caractères physiques et chimiques du « sang total », et leur valeur séméiologique. Il est, en effet, très important de savoir si la variation des caractères physiques ou chimiques du sang permet de tirer des conclusions utilisables pour le diagnostic ou le pronostic d'une affection chirurgicale ou d'une opération.

Les variations de coagulabilité du sang, par exemple, doivent être connues du chirurgien, puisque le retard de la coagulabilité indique ou un état d'hémophilie ou une affection hépatique.

Il en est de même de l'étude de la concentration moléculaire, à l'aide de la cryoscopie, de l'examen du sérum, de l'étude des éléments figurés du sang : hématies, leucocytes, hématoblastes, etc.

Dans la seconde partie de son rapport, M. Tuffier étudie la formule hématologique dans les affections chirurgicales et passe successivement en revue cette formule :

1° Au cours de l'acte opératoire lui-même;

2° Dans les infections et les suppurations;

3° La chirurgie intestinale (contusion, perforation, étranglement);

4° Les tumeurs malignes;
5° Les kystes hydatiques;
6° Les adénites chroniques, les affections de la rate, du foie et des reins;
7° Les affections gynécologiques.

En résumé, l'hématologie mise à la disposition de la chirurgie peut lui rendre de précieux services. Sans avoir la prétention de supplanter les renseignements de la clinique, elle doit faire partie actuellement des notions que nous sommes obligés d'acquérir et que nous n'avons pas le droit de méconnaître quand nous avons à nous prononcer sur la nature, la cause, le pronostic et le traitement des maladies.

M. Sonnenburg (Berlin) est d'accord avec M. Tuffier. Depuis trois ans, il pratique l'examen du sang chez tous les malades atteints d'affection chirurgicale, et particulièrement dans les appendicites aiguës. C'est ainsi qu'il a pu étudier 500 cas d'appendicite. Ses conclusions sont les suivantes :

La leucocytose étant la réaction de l'organisme contre l'infection, plus il est vigoureux, plus le nombre de leucocytes augmente; le nombre des globules blancs est également proportionné à la virulence de l'infection. Il a fait des courbes et des graphiques représentant l'augmentation des globules en même temps que les variations de la température et du pouls. L'inflammation du péritoine, au début, s'accompagne d'une augmentation considérable de globules blancs (jusqu'à 20 000 et plus). Si donc l'augmentation est moindre, c'est que l'organisme succombe à l'infection. Si l'augmentation diminue en même temps que la température baisse, le pronostic est bon. Si, après avoir diminué, cette hyperleucocytose s'accentue de nouveau, il faut craindre une rechute. Si, enfin, elle tombe brusquement, c'est d'un fâcheux augure.

Une hyperleucocytose marquée, jointe à des symptômes graves, constitue l'indication d'une intervention hâtive, car il y a un commencement de péritonite généralisée. Une leucocytose moyenne, avec des symptômes graves, forcera le chirurgien à intervenir.

En résumé, l'examen du sang est devenu indispensable pour le chirurgien, car en bien des cas il lui permet de savoir s'il doit intervenir ou temporiser.

M. Fargas (Barcelone) a remarqué que la leucocytose était normale dans les processus tuberculeux, dans les salpingites chroniques, dans les tubo-ovarites, dans les kystes, en un mot, dans toutes les tumeurs enkystées, et aussi dans toutes les affections dont l'évolution n'a pas de retentissement sur l'état général.

Elle était au contraire augmentée dans les infections et dans les suppurations, et variable dans certaines tumeurs pelviennes.

M. Cazin (Paris). — En ce qui concerne la recherche de la leucocytose dans l'appendicite, je ne puis que répéter ce que nous avons dit sur ce sujet, M. Gros et moi, en nous basant sur les faits constatés par nous au

moyen de la courbe leucocytaire que, depuis deux ans, nous établissons systématiquement, dans chaque cas d'appendicite. L'examen du sang fournit un élément capital, au point de vue du diagnostic des lésions et de l'indication opératoire, lorsqu'il donne un résultat *positif*, ou indiquant l'existence d'une leucocytose élevée et *persistante*; il peut, en effet, suffire à montrer la nécessité d'une intervention immédiate, malgré tous les autres symptômes. Lorsque la recherche de la leucocytose donne un résultat *négatif*, on ne peut, au contraire, s'appuyer sur ce seul signe pour conclure d'une façon formelle à l'absence de suppuration, attendu qu'il est des cas dans lesquels le nombre des leucocytes reste peu élevé, malgré l'existence d'un abcès.

L'hyperleucocytose ne doit d'ailleurs en aucune façon être regardée comme un signe pathognomonique, et je ne crois pas qu'aucun de ceux qui la recherchent négligent pour cela les autres symptômes. Nous avons voulu simplement insister sur l'importance de la courbe leucocytaire, dont la valeur est supérieure à celle de la courbe thermique et du pouls, et qu'il faut, tout au moins, considérer comme formant avec ceux-ci un ensemble symptomatique dont aucun élément ne doit être négligé.

Pour les perforations traumatiques de l'intestin, j'ai eu l'occasion, l'année dernière, de vous rapporter les expériences que j'ai faites à ce propos et les conclusions qu'on pouvait en tirer.

La numération des leucocytes n'a pas donné les résultats qu'on espérait pour le diagnostic des perforations typhoïdiques de l'intestin; la leucocytose, en effet, n'apparaît pas assez rapidement, de sorte qu'il n'y a pas lieu d'attendre qu'on l'ait constatée, si l'on observe tous les signes d'une perforation. Comme l'intervention n'a guère de chances de sauver le malade que si elle est précoce, on ne doit pas la refuser même si la leucocytose n'est pas très élevée.

Pour les affections gynécologiques, plus encore que pour l'appendicite, il n'y a lieu de tenir compte de la recherche de la leucocytose que si elle donne un résultat positif; lorsqu'il est négatif, on ne peut pas, en effet, nier l'existence d'une suppuration, car un pyosalpinx ancien, par exemple, peut parfaitement ne donner lieu à aucune augmentation importante de la quantité des globules blancs du sang.

M. Reynier (Paris) reconnaît que l'examen du sang peut rendre de grands services en chirurgie; il ne faudrait cependant pas accorder à cette nouvelle méthode d'exploration une confiance exagérée. Elle se montre parfois en défaut, alors qu'au contraire l'étude des symptômes cliniques, bien recherchés et bien observés, nous trompe rarement et nous met presque toujours sur la voie du diagnostic exact. Témoins les quelques faits suivants rapportés par M. Reynier :

Dans un cas d'appendicite, l'examen du sang donnait 14 000 globules blancs; or, les signes cliniques n'impliquaient nullement l'existence d'une collection purulente. Et, en effet, le simple traitement par la glace suffit à amener la guérison.

Dans un autre cas d'appendicite, au contraire, les signes cliniques indiquaient très nettement l'existence d'un abcès, mais l'examen du sang ne révélait qu'une leucocytose relativement minime. M. Reynier fit la laparotomie qui donna issue à plus d'un litre de pus fétide.

Un troisième fait est très semblable au précédent : leucocytose minime en désaccord avec les signes cliniques indiquant la formation d'une collection purulente. Celle-ci, qui siégeait dans le petit bassin, s'ouvrit spontanément plus tard.

M. Sébileau (Paris) montre, en s'appuyant sur une statistique personnelle de 45 cas, quels bénéfices on peut retirer de l'examen du sang associé à la ponction lombaire et à l'étude des autres signes cliniques pour le diagnostic différentiel des complications suppuratives des otites moyennes et, en particulier, des abcès encéphaliques.

Cette statistique porte sur : 3 otites moyennes aiguës et 30 mastoïdites simples sans complications endo-craniennes; 2 thrombo-phlébites suppurées du sinus latéral; 5 méningites suppurées; 5 abcès du cerveau.

Les malades présentaient une augmentation du nombre des leucocytes variable suivant leurs complications.

Dans l'otite moyenne aiguë simple, 9 000; dans la mastoïdite simple, 12 000; dans l'abcès sous-dural, 13 000; dans la thrombo-phlébite du sinus latéral, 25 000; dans l'abcès du cerveau, 9 à 13 000.

M. Silhol (Marseille) expose le résultat de ses recherches sur le sang et montre que l'hématologie est un guide auquel on peut se fier dans les appendicites, sauf quelques rares exceptions.

M. Tuffier ne peut que se féliciter de voir que les conclusions de son rapport concordent avec les résultats des précédents orateurs. Il est impossible encore actuellement d'avoir une formule mathématique exacte pour savoir s'il y a du pus dans l'organisme. Après toute opération, quelle qu'elle soit, il y a un trouble de la formule leucocytaire, hématologique, qui dure vingt-quatre heures. Il insiste sur ce fait que l'hématologie ne doit entrer en ligne de compte que lorsque la clinique a épuisé tous ses moyens d'investigation, et il tient à redire que les résultats qu'elle donne sont surtout des signes de présomption.

III. — Décollements traumatiques des épiphyses.

M. Kirmisson (Paris), *rapporteur*. — La radiographie a permis de reconnaître que les décollements épiphysaires, loin d'être rares, constituent au contraire un traumatisme assez fréquent; déjà, en 1898, M. Poland a pu en réunir 700 observations, et depuis lors ce chiffre a singulièrement augmenté.

L'étiologie des décollements épiphysaires varie suivant les cas. Au niveau de l'extrémité inférieure du fémur, c'est presque toujours la torsion qui

détermine cet accident (lorsque, par exemple, la jambe se trouve prise dans les rayons d'une roue de voiture). Pour l'extrémité supérieure de l'humérus, la lésion est due le plus souvent à une cause directe, dans une chute sur le moignon de l'épaule notamment. Mais, d'une façon générale, on peut dire que, dans l'immense majorité des cas, les décollements épiphysaires sont produits par une cause indirecte.

Il s'en faut de beaucoup que tous ces décollements soient comparables entre eux au point de vue anatomo-pathologique. A côté des faits où la ligne de disjonction suit exactement la direction du cartilage épiphysaire, il en est de très nombreux où le traumatisme, en même temps qu'il a réalisé la disjonction de la diaphyse, a détaché des fragments osseux plus ou moins importants. Cette circonstance a été invoquée pour nier l'existence des décollements épiphysaires, en les considérant seulement comme une variété spéciale de fracture; malgré les examens histologiques que l'on a fait également intervenir à ce propos, on ne saurait admettre une pareille manière de voir.

Ce sont les épiphyses inférieure du fémur, inférieure du radius, supérieure de l'humérurs qui sont le plus souvent atteintes de décollement.

Au point de vue clinique, c'est surtout l'âge des malades et le siège de la lésion au voisinage d'une articulation qui feront penser à la possibilité d'un décollement épiphysaire. Il y a, en général, une mobilité anormale extrêmement prononcée, et, en étudiant attentivement le point qui est le centre de ces mouvements, on arrive à se convaincre qu'il ne correspond pas exactement à l'interligne articulaire, mais est situé immédiatement au-dessus ou au-dessous de lui, ce qui permet d'éliminer l'hypothèse de luxation. D'autre part, lorsqu'on peut mettre les fragments en contact, on obtient une crépitation fine. Certains décollements existent sans déplacement, tandis que d'autres s'accompagnent de déplacements plus ou moins considérables, qui peuvent être irréductibles et nécessiter des opérations sanglantes.

Le décollement épiphysaire de l'extrémité inférieure du fémur entraîne parfois les complications les plus graves, notamment des lésions des vaisseaux et des nerfs conduisant à la gangrène et à l'amputation.

De même, le décollement de l'extrémité supérieure de l'humérus donne souvent naissance à des déplacements considérables, dont la réduction présente les plus grandes difficultés et nécessite parfois la résection de l'extrémité diaphysaire.

Quant aux conséquences du traumatisme, relativement à l'accroissement en longueur de l'os auquel préside le cartilage épiphysaire, elles sont beaucoup moins fréquentes qu'on ne pourrait le supposer *a priori*, puisque M. Curtillet, dans sa thèse, n'a pu réunir que 24 exemples d'arrêt d'accroissement d'un membre à la suite d'un décollement épiphysaire. Mais on sait que toutes les épiphyses sont loin d'avoir la même importance au point de vue du développement : c'est au niveau des épiphyses « fertiles » (extrémité supérieure de l'humérus, extrémité inférieure des os de l'avant-bras, extrémité inférieure du fémur et extrémité supérieure des os de la jambe) qu'il

faut s'attendre à rencontrer les arrêts de développement en longueur les plus prononcés.

M. Frœlich (Nancy) signale 3 cas de décollements épiphysaires avec complications nerveuses et de croissance.

1° Un décollement épiphysaire de la capsule radiale qui vient se mettre perpendiculairement à la diaphyse et occasionna une paralysie radiale et un raccourcissement de 1 centimètre et demi chez un enfant de quinze mois qui avait subi un accouchement laborieux.

2° Un décollement de l'épiphyse humérale qui, après deux ans, avait produit une paralysie de tous les muscles de l'épaule et une articulation ballante, avec un raccourcissement de 3 centimètres, chez un petit garçon de cinq ans.

3° Un cas récent, une petite fille de neuf ans, traitée pour une luxation de l'épaule, et qui, quatre semaines après, présentait une paralysie cubitale. Une ablation du fragment diaphysaire et un refoulement de la diaphyse amenèrent la guérison.

M. Maunoury (Chartres) rapporte un fait de décollement de l'épiphyse supérieure de l'humérus dans lequel les symptômes, pendant et après la réduction, ont été tels que si on n'avait pas les radiographies à l'appui, on croirait qu'il y a eu là non un décollement épiphysaire, mais une luxation de l'épaule. Il s'agit d'un jeune garçon de dix ans qui se laissa tomber sur l'épaule droite. Le blessé présenta tous les symptômes d'une luxation sous-coracoïdienne, mais les rayons X montrèrent qu'il y avait décollement épiphysaire.

La réduction se fit sans chloroforme. En exerçant une traction légère sur le bras et en refoulant la diaphyse en dehors, on eut la sensation d'une secousse brusque, avec le bruit caractéristique de la réduction d'une luxation.

Immédiatement le membre reprit sa forme, et on put faire exécuter tous les mouvements sans douleur. Le bras fut mis dans une écharpe simple qui fut laissée vingt jours, et au bout d'un mois, l'enfant pouvait lancer des pierres avec son membre blessé.

Il s'agit là bien entendu d'un cas exceptionnellement favorable, comme facilité de réduction et peu de tendance au déplacement, mais peut-être est-il permis de faire entrer en ligne de compte la précocité de l'intervention : C'est en effet cinq heures seulement après l'accident que la réduction a pu être faite.

L'absence d'appareil contentif autre qu'une simple écharpe a permis aux mouvements de se rétablir d'une manière très rapide et très complète.

M. Willems (Gand). — Pour les décollements de l'épiphyse inférieure de l'humérus, il faut bien se rendre compte que la radiographie ne peut guère donner de renseignements chez les enfants de moins de cinq ans, parce que la partie inférieure de la diaphyse humérale est encore cartilagineuse à

cet âge. Il est probable que c'est la raison de la rareté apparente des décollements épiphysaires à ce niveau.

Les renseignements radiographiques sont, au contraire, très précieux quand il s'agit de l'extrémité inférieure du radius et du cubitus.

M. Bardesco (Bucarest) communique les observations de deux cas intéressants pour l'étude des décollements épiphysaires.

Une malade, à l'âge de deux ans, subit un décollement de l'épiphyse inférieuse du tibia, qui ne fut pas réduit.

Après quatorze ans elle se présente avec une inflexion sus-malléolaire des os de la jambe, et une difformité du membre inférieur caractérisée par l'arrêt de développement des os de la jambe, raccourcie de 6 centimètres, et par un allongement compensateur de 5 centimètres du côté du fémur. Ces difformités indiquent la nécessité de réduire rapidement et complètement tout décollement épiphysaire.

Dans un autre cas, il observe le décollement de l'extrémité inférieure du fémur, chez un sujet de dix-sept ans, qui eut le pied pris entre les rayons d'une roue en marche. Le malade succombe à la suite d'une embolie pulmonaire, et de l'examen microscopique des pièces résulte qu'il avait affaire à un décollement vrai du cartilage de conjugaison, sans solution de continuité de l'os. Quant au traitement, il insiste sur les avantages qu'il y a à faire la réduction par le procédé de flexion.

Ces deux cas prouvent à M. Bardesco que les décollements épiphysaires constituent des entités spéciales tout à fait différentes des fractures par leurs caractères et leur marche.

M. Coudray (Paris). — M. Cornil et moi, nous avions conclu dans notre récent mémoire (*Archives de médecine expérimentale*, mai 1904) que la réparation des décollements vrais du bord diaphysaire du cartilage de conjugaison et des fractures de ce cartilage conduisait à l'abolition plus ou moins complète de la fonction ostéogénique normale de ce cartilage et que les raccourcissements devaient être la règle à la suite de ces traumatismes. Nous avons montré dans le décollement partiel du cartilage la présence, sur le bord diaphysaire, de travées osseuses de nouvelle formation, épaisses, qui barrent transversalement les noyaux de rivulation plus ou moins détruits et en arrêtent l'évolution.

Dans le décollement complet, ces travées tapissent la face diaphysaire du cartilage et l'arrêt d'évolution des noyaux de rivulation existe sur toute l'étendue transversale du cartilage.

Nous avons vu des fractures longitudinales du cartilage qui se réparent par un cal osseux qui réunit l'épiphyse à la diaphyse. La rivulation est aussi dans ces cas très troublée. Ces deux ordres de lésions conduisent à des raccourcissements que nous avons vus être de 3 ou 4 millimètres sur des fémurs de lapins au bout de trente-cinq jours et dix jours. Ces traumatismes ne s'accompagnaient pas de déplacement.

La réparation des fractures diaphysaires juxta-conjugales, qui siègent à 2 ou 3 millimètres du bord du cartilage, ne donne pas lieu à ces troubles

profonds de la rivulation. On trouve le bord du cartilage envahi de place en place par des bourgeons médullaires qui ne s'ossifient pas. On comprend qu'il n'y ait pas de raccourcissement à la suite de ces traumatismes. Malheureusement, en clinique, il est impossible ou en tout cas très difficile de faire le diagnostic différentiel de ces deux ordres de lésions. Toutefois la radiographie y aidera en montrant dans le décollement vrai qui existe, même histologiquement, quoi qu'on en ait dit, des surfaces lisses et régulières.

J'ai observé en particulier deux fois le décollement de l'extrémité inférieure de l'humérus méconnu, et la consolidation en était déjà faite avec la déformation caractéristique médiocre; cependant la zone de la fonction n'était pas très marquée. L'intervention en pareil cas n'est pas à conseiller, d'autant qu'il est démontré que les raccourcissements sont beaucoup plus en rapport avec la réparation normale du traumatisme du cartilage conjugal qu'avec le déplacement lui-même, lequel paraît être beaucoup plus fréquent dans les fractures diaphysaires juxta-conjugales que dans le décollement proprement dit.

M. Reboul (Nîmes). — Parmi les faits de décollements épiphysaires que j'ai observés, 2 cas de décollements de l'épiphyse inférieure du fémur sont particulièrement intéressants, l'un à cause du résultat obtenu, l'autre à cause des lésions produites. En juin 1902, un enfant de sept ans, cherchant à monter derrière une voiture en marche, tomba, et sa jambe droite fut prise dans les rayons d'une roue. Il se produisit un décollement épiphysaire de l'extrémité inférieure du fémur, avec rotation de l'épiphyse sur son axe, en vertu de laquelle la face articulaire inférieure regardait en avant, et déplacement de l'extrémité de la diaphyse dans le creux poplité. Je vis l'enfant à l'hôpital cinq jours après l'accident. La radiographie confirmait l'exploration clinique. Par deux incisions latérales verticales, j'arrivai sur le foyer du décollement épiphysaire et je pus obtenir la réduction par des manœuvres d'extension et d'élévation de la jambe et de propulsion en avant et en haut de la diaphyse. 2 sutures métalliques en dedans et en dehors maintiennent l'épiphyse et la diaphyse en position normale. Des radiographies actuelles montrent que la réduction du décollement épiphysaire s'est maintenue. Actuellement l'enfant marche et court sans claudication, sans raccourcissement du membre. En mai 1904, un jeune écuyer de dix-sept ans, pendant un exercice d'équitation dans un manège, butte violemment du genou gauche contre un poteau et tombe de cheval. Appelé par les Drs Morer et Ferrand, de Tarascon, je constate un décollement épiphysaire de l'extrémité inférieure du fémur gauche, une forte contusion de la région externe du genou et un épanchement sanguin abondant. A cause de l'albuminurie due à une scarlatine antérieure que présentait le malade, je tentai la réduction sans anesthésie; aucun résultat. Même sous anesthésie, je ne fus pas plus heureux. Je fis alors une incision latérale externe et constatai le décollement épiphysaire, avec rotation de l'épiphyse dont la face diaphysaire regardait en arrière; du condyle interne partait

une pyramide osseuse triangulaire, aiguë, dirigée vers le creux poplité dont elle menaçait les organes. Le périoste de la diaphyse était décollé sur une grande étendue, l'extrémité de la diaphyse se trouvait dans la partie externe et inférieure du creux poplité, près de l'articulation péronéo-tibiale et était fixée dans la peau après avoir dilacéré la capsule articulaire et le vaste externe. Réduction du décollement, résection partielle du fragment triangulaire interne. Sutures métalliques unissant l'épiphyse et la diaphyse. Malheureusement tous les tissus contus de la région externe du genou se sphacélèrent en masse; à la chute de l'escarre, l'articulation était à découvert et l'extrémité inférieure de la diaphyse était nécrosée par le décollement périosté produit au moment de l'accident. A cause de cette perte de tissus, de la suppuration qui suivit et du mauvais état général du malade dont l'albuminurie avait augmenté, je fis l'amputation de cuisse. Guérison rapide. Actuellement, sous l'influence d'un régime spécial, mon opéré est en bonne santé.

Ces 2 faits prouvent que dans les décollements épiphysaires, en particulier de l'extrémité inférieure du fémur, on peut, par une intervention opératoire, obtenir la réduction parfaite du décollement et restituer au malade les fonctions de son membre. Même quand les lésions sont très graves et très étendues, on obtient un bon résultat, quand les tissus contus ne se sphacèlent pas et que l'on a affaire à un malade sans tare importante.

Dans tous les cas, la radiographie rend de grands services pour diriger l'acte opératoire.

M. A. Broca (Paris). — Ce qui est intéressant dans les décollements épiphysaires, ce sont les questions de mécanisme. Le traumatisme peut être soit direct, soit indirect.

Le second est plus fréquent que le premier.

On doit distinguer deux types d'épiphyses, suivant que les insertions ligamenteuses sont épiphysaires ou sus-épiphysaires. Dans ce dernier cas, l'arrachement de l'épiphyse ne saurait se produire et le décollement traumatique ne peut avoir lieu que sous l'action d'un choc direct. Pour les épiphyses qui reçoivent des insertions ligamenteuses, le décollement, au contraire, peut être la conséquence d'un traumatisme indirect. Le décollement épiphysaire est souvent bilatéral chez l'enfant.

M. Walther (Paris). — J'ai eu l'occasion d'intervenir trois fois pour des décollements épiphysaires de l'extrémité supérieure de l'humérus, et j'ai toujours vu cet accident se présenter avec tous les signes d'une luxation ancienne de l'épaule.

Pour les cas anciens, on doit se borner à réséquer simplement la portion exubérante de l'os, et l'on conserve ainsi un humérus très suffisant, avec un raccourcissement, bien entendu. Pour les cas récents, on peut chercher à faire la réduction, mais on n'y parviendra pas toujours et il faudra alors mettre à nu le foyer et réséquer la portion osseuse qui empêche de réduire.

M. Roux. — J'ai observé plusieurs faits de décollement de l'extrémité supérieure de l'humérus, et une seule fois j'ai dû intervenir pour réséquer l'éperon osseux qui gênait la réduction. Dans tous les autres cas, le massage et la gymnastique ont suffi pour donner un résultat fonctionnel très satisfaisant.

M. Poncet (Lyon). — J'ai eu plusieurs fois l'occasion d'enlever l'éperon osseux dont il vient d'être question au sujet des décollements épiphysaires de l'extrémité supérieure de l'humérus. J'ai retrouvé plusieurs de ces malades à l'âge adulte; le résultat était parfait et le fonctionnement du membre excellent.

M. Kocher (Berne). — Dans un cas de décollement de l'épiphyse inférieure du fémur, avec luxation de l'épiphyse en arrière, nous avons réduit le déplacement et mis un appareil. Or, le déplacement s'est reproduit complètement et nous ne nous en sommes aperçus qu'après avoir enlevé l'appareil. Je voulais faire une résection, mais l'opération n'a pas été acceptée; d'ailleurs, je dois dire que le fonctionnement du membre était très satisfaisant.

M. Monprofit (Angers) rapporte deux faits de décollement de l'épiphyse supérieure de l'humérus dans lesquels il a dû, cinq et six semaines après l'accident, faire une résection partielle de l'extrémité supérieure de la diaphyse qui gênait les mouvements et menaçait de perforer la peau. Il y avait eu erreur de diagnostic au moment de l'accident et l'un des cas du moins avait été pris pour une luxation de l'épaule.

M. Coudray a vu deux fois le décollement de l'humérus. Ces déplacements sont généralement peu considérables. Peu de déformations. Pas d'intervention.

Les gros déplacements ne sont pas des décollements purs. Il y a dans ces cas fracture de la diaphyse.

M. Froelich a vu dans un cas un pincement de la peau au niveau où s'était produit le décollement épiphysaire. Il n'y a pas eu d'intervention; le malade a guéri, mais en conservant une dépression au niveau de ce pincement cutané.

M. Kirmisson constate avec plaisir que son rapport a suscité nombre d'intéressantes observations. Cette question du décollement traumatique des épiphyses, aujourd'hui renouvelée, par la radiographie, renferme encore beaucoup d'inconnues. Il est nécessaire que, s'appuyant désormais sur des documents d'une précision rigoureuse, les chirurgiens prennent soigneusement les observations et s'attachent surtout à suivre leurs malades pour préciser ce qui a trait au pronostic de cette affection.

QUESTIONS DIVERSES

Pathologie et thérapeutique générales.

M. Thiéry (Paris). — *Les accidents graves du chloroforme et les moyens d'y remédier.*

L'auteur recommande en pareil cas la trachéotomie suivie de l'insufflation pulmonaire. Sur 23 cas où ce moyen a été employé, il a donné 20 succès. Les trois insuccès sont dus à des fautes de technique et sont imputables, non à l'opération, mais à l'opérateur.

M. Malherbe (Paris). — *Le chlorure d'éthyle comme anesthésique général de longue durée.*

Le chlorure d'éthyle parfaitement pur, en tubes fermés à la lampe, peut remplacer avec avantage l'éther et le chloroforme comme anesthésique général. Utilisé sur une compresse que l'on place sur le nez du malade, il peut donner une anesthésie pendant 40 et 60 minutes sans inconvénient.

Son emploi est indiqué dans la chirurgie journalière, en obstétrique, en médecine, à la campagne, et en chirurgie d'urgence.

M. Tilanus (Amsterdam). — *Sur la fixation des tendons dans le traitement des paralysies.*

Il est des cas où la fixation des tendons me paraît appelée à rendre des services, lorsque la transplantation tendineuse ne peut être pratiquée. Cette méthode consiste à sectionner le tendon du muscle paralysé et à en fixer le bout périphérique, directement ou indirectement, au périoste d'un point osseux approprié.

J'ai pratiqué 8 fois cette opération, à savoir : dans 2 cas de pied creux talus, où j'ai fixé des tendons artificiels de soie entre le tibia et le tendon d'Achille; dans 1 cas de paralysie totale sans difformité (fixation, sur le tibia, du tendon du muscle extenseur commun des orteils); dans 4 de paralysie presque totale avec pied bot varus, où j'ai fixé sur le tibia le tendon du muscle extenseur commun des orteils et sur le péroné les tendons des péroniers; enfin, dans 1 cas de pied bot valgus (fixation du tibia, du tendon du jambier antérieur). Les résultats de ces 8 opérations ont été satisfaisants.

M. Tuffier. — *Traitement radiothérapique des cancers.*

M. Tuffier déclare que pour se faire une idée de la valeur de la radiothérapie dans le cancer, il faut avant toute chose établir une distinction entre les différentes variétés de cancers : cancers de la peau, cancers des muqueuses, cancers profonds. Seuls les cancers cutanés lui paraissent actuellement justiciables de la radiothérapie; les autres cancers traités de cette façon ne lui ont jamais fourni que des échecs ou des succès partiels.

Encore tous les cancers cutanés ne sont-ils pas justiciables de la radio-

thérapie et ce traitement doit-il être réservé aux cas qui, par leur étendue, leur situation particulière et surtout par le mauvais état général du sujet, ne se recommandent plus du bistouri.

M. Czerny (Heidelberg). — *L'action du radium sur les tissus vivants.*

Mon assistant, M. R. Werner, a obtenu la décomposition de l'ovolécithine en l'exposant pendant deux ou trois jours à l'action de 0 gr. 010 milligrammes de bromure de radium. Si l'on fait une injection intracutanée d'une solution de cette lécithine, on obtient exactement les mêmes effets qu'en se servant du radium. L'intensité de cette action dépend plus de la concentration et du degré de la décomposition que de la quantité de lécithine injectée. Quelques heures après l'injection de solutions concentrées, chez le lapin, la peau devient rouge et gonflée; au bout de trois ou quatre jours, il se forme des cloques remplies de sérosité; ensuite on voit apparaître une nécrose typique, analogue à celle que produit l'action directe du radium.

Cela étant, M. Werner se propose de chercher à obtenir un sérum antilécithinique et d'en étudier l'action sur des tissus assez riches en lécithine, tels que les néoplasmes, les glandes, etc.

M. Doyen (Paris). — *Les nouveaux traitements du cancer.*

L'auteur résume le mode de préparation des liquides qu'il emploie actuellement dans le traitement du cancer ainsi que les résultats que ce mode de traitement lui a donnés jusqu'ici.

Sur 242 cas de cancer de tout ordre traités par cette méthode, il y aurait 42 guérisons confirmées, dont certaines remontant à près de quatre ans; 46 cas sont encore en observation, dont beaucoup paraissent favorables; 20 malades n'ont pas donné de leurs nouvelles; dans 128 cas, le traitement n'a donné aucun résultat, ayant été commencé trop tard ou interrompu en dehors de la volonté du chirurgien avant d'avoir pu produire des effets durables; 6 malades enfin sont morts accidentellement alors que leur guérison paraissait acquise.

Passant aux indications de sa nouvelle méthode de traitement du cancer, M. Doyen estime que les cas qui doivent être soignés sont :

1° Tous les cas de tumeurs malignes confirmées et encore localisées qui, d'après l'expression clinique, sont voués, après l'opération, à une récidive presque fatale;

2° Les cas de cancer confirmé, mais encore localisé, où l'opération ne peut être faite complètement par suite de la nécessité de ménager des organes essentiels;

3° Les cas absolument inopérables par suite de l'étendue de la lésion et où la lésion n'a pas attaqué d'organes vitaux, comme le cancer du sein en cuirasse. Il est évident, en effet, qu'un traitement anticancéreux quelconque ne pourra jamais déterminer la restitution *ad integrum* d'organes essentiels dont le tissu a été presque entièrement détruit.

M. Doyen termine en envisageant la possibilité d'une vaccination

anticancéreuse préventive, destinée à immuniser contre le cancer, pour un temps très long, des personnes non cancéreuses encore, mais menacées de le devenir, soit parce qu'il existe des antécédents héréditaires inquiétants, — car on hérite toujours du terrain, — soit parce que, à un moment donné, on constate dans leur état général certaines altérations prémonitoires du cancer.

M. Reynès (Marseille). — J'ai lu toutes les publications de M. Doyen. J'ai été surpris de voir les conclusions auxquelles il arrive en ce qui touche l'étiologie générale des tumeurs. Jusqu'à présent, en France comme à l'étranger, nous avions considéré de telles différences dans l'histologie ou dans l'évolution clinique des tumeurs, qu'on était arrivé à croire à la spécificité des grands genres de tumeurs. M. Doyen renverse ces notions; il prétend que lipomes, sarcomes ou épithéliomes sont dus indistinctement à un seul et même microbe, « micrococcus neoformans ». Ce microbe, selon M. Doyen, pourrait donner à l'inoculation tous les genres de tumeur suivant la variété du tissu inoculé. Je demande à M. Doyen des preuves expérimentales certaines : qu'il nous montre des tumeurs obtenues à son gré avec son microbe, je parle de vraies tumeurs durales, et non de petites néoplasies inflammatoires passagères. Je n'ai pas trouvé assez de preuves dans les travaux de M. Doyen pour faire ma conviction.

M. P. Poirier (Paris). — Je ne crois pas que les propriétés curatives du sérum anticancéreux soient véritablement établies, pas plus d'ailleurs que la réalité d'un microbe spécifique, dont l'existence n'a pas été confirmée jusqu'à présent par d'autres bactériologistes.

Jusqu'à plus ample informé, il préférera guérir le cancer par l'ablation large et précoce.

M. Folet (Lille) se demande pourquoi on ne proposerait pas à M. Doyen la formation d'une Commission composée de gens compétents, de bactériologistes, de médecins et de chirurgiens, et qui serait chargée d'étudier auprès de M. Doyen même, et pendant un laps de temps déterminé, un an, par exemple, les résultats thérapeutiques de la méthode des injections antinéoplasiques. Cette Commission ferait un rapport qui, communiqué au prochain Congrès, fixerait définitivement l'opinion sur la valeur de la nouvelle méthode si critiquée aujourd'hui.

M. Mencière (Reims) estime qu'après les explications loyales qu'on vient d'entendre de part et d'autre, la bonne foi commande d'appuyer la proposition de M. Folet et de nommer une Commission qui s'entendra avec M. Doyen pour suivre ses expériences.

C'est la seule façon d'être définitivement fixés sur ce sujet.

M. Doyen déclare accepter la proposition de M. Folet.

M. Pozzi pense que ladite Commission pourra être nommée par l'Assemblée extraordinaire du Congrès de Chirurgie.

M. Reynès (Marseille). — *Traitement des cancers inopérables du sein par la castration ovarienne.*

Je suis heureux de *montrer*[1] la malade dont j'ai parlé l'an dernier au Congrès. Cette jeune femme, de trente-deux ans, bien réglée, sans enfants, était atteinte d'un *double cancer des seins, inopérable*, avec adhérences à la paroi, infiltration bilatérale des ganglions, vaste ulcération à gauche. Le 20 mai 1903, de propos délibéré, je lui ai pratiqué la laparotomie et la castration utéro-ovarienne. Très rapidement les tumeurs, dont M. le Prof. Cornil a affirmé la nature épithéliomateuse maligne, ont régressé; l'ulcère s'est spontanément cicatrisé; les ganglions ont diminué et presque disparu.

Actuellement, *dix-huit mois après la castration*, chacun peut juger du résultat : tout est flétri, rétracté, plus ou moins scléreux et atrophié; il ne reste qu'un petit nodule sur l'ancien ulcère : je l'enlèverai; et cette malade présentera alors tous les signes d'une régression merveilleuse, dont nous ne pouvons préciser le mécanisme, ni la durée. Aucune méthode moderne ne pourrait, pour un cas aussi grave, produire un aussi beau résultat.

J'ai pratiqué la castration ovarienne, le 26 février 1904, sur une seconde malade atteinte d'un épithélioma inopérable du sein gauche : le résultat a été nul. Le sein s'est ulcéré; l'autre s'est pris; la malade a succombé en six mois.

Mais, entre ces deux malades, les différences sont profondes : la première, plus jeune, et sans avoir eu de grossesse, avait des ovaires très sains, avec un *fonctionnement menstruel parfait*. La seconde, trente-huit ans, avait eu quatre enfants qu'elle allaita de douze à quatorze mois. Son dernier enfant naquit en juin 1903; depuis elle ne fut *pas réglée*, quoique ses ovaires m'aient paru sains. Elle allaita son dernier-né pendant deux mois, avec les deux seins; le gauche devint alors malade, et l'allaitement continua d'un seul côté jusqu'en janvier 1904. La tumeur présentait une allure presque inflammatoire : c'était une mastite cancéreuse, sur une mamelle en plein processus lactogène. On connaît la marche rapide de ces cas : constatons que la castration ici n'a rien donné.

L'état ovarien, comme l'état de la mamelle, en ce qui touche leur valeur et leur intégrité fonctionnelles, doivent avoir sur le résultat de la castration une importance capitale. Aussi, ayant vu une femme de quarante et un ans, atteinte de carcinome squirrheux, bilatéral et inopérable des seins, j'ai refusé de faire la castration, parce qu'elle n'était plus réglée, et que ses organes génitaux avaient subi un processus d'atrophie considérable.

La science précisera les points obscurs de cette question : on ne peut nier que la castration ovarienne est susceptible d'amener dans les cancers mammaires une régression des plus remarquables.

M. Thiéry a obtenu un très beau résultat de la castration ovarienne double dans un cas de récidive de cancer des deux seins, récidive absolu-

1. Mon opérée a été présentée le 19 avril dernier a l'Académie de Médecine, et le 20 avril à la Société de Chirurgie.

ment inopérable. Actuellement, un an après l'opération, la malade, qui était considérée comme perdue, jouit d'une santé en tous points excellente. Les masses cancéreuses ont disparu dans les deux seins pour faire place à un tissu cicatriciel absolument souple; il n'y a plus trace de ganglions.

M. MENCIÈRE. — *Un cas d'ostéosarcome du fémur guéri par la phénopuncture.*

M. Mencière rappelle ses mémoires antérieurs sur la phénopuncture et sur la technique spéciale qu'il a préconisée pour exécuter cette opération. Il montre une fois de plus que cette pratique est absolument sans danger.

M. Mencière a eu précisément l'occasion de traiter de cette façon un ostéosarcome envahissant de l'extrémité inférieure du fémur chez une jeune femme de trente ans. La tumeur fut énucléée et la cavité osseuse traitée par l'acide phénique pur. L'application d'acide phénique fut suivie d'un grand lavage à l'alcool. L'opération date déjà de quelques mois et la guérison fut obtenue dans d'excellentes conditions. Actuellement, il n'y a pas trace de récidive.

L'auteur ne veut pas tirer de cette observation unique des conclusions prématurées; il désire montrer qu'il y a matière à expérimentation dans ce sens.

M. DELANGRE (Tournai). — *Paraffinomes et paraffinage des cavités pathologiques.*

Après un rapide aperçu sur les résultats éloignés de la méthode, M. Delangre s'attache à élucider la question du paraffinome qui complique si fâcheusement l'inclusion paraffinée dans un certain nombre de cas. Eu égard au mécanisme de production, on en distingue deux variétés : 1° le *paraffinome d'inclusion*, dû à la paraffine injectée en excès, mal modelée ou fusée à distance par suite de la mise en œuvre d'une technique défectueuse, apparaît, sous la forme d'une petite tumeur, immédiatement après l'intervention; 2° *paraffinome d'irritation*, dû au travail de réaction organique, qui donne lieu à une formation hypertrophiante du tissu conjonctif d'enkystement où dominent les cellules géantes à noyaux multiples; cette variété n'apparaît qu'au bout d'un certain laps de temps et avec le concours de certains facteurs.

Après avoir indiqué les conditions d'une inclusion idéale, M. Delangre aborde ensuite le *paraffinage des cavités pathologiques.* Comme conséquence d'essais préalables sur le cobaye, il relate deux cas où les cavités osseuses siégeant l'une à la face postérieure du cubitus, l'autre à la partie moyenne du tibia, purent être comblées par la paraffine iodoformée au dixième en une quinzaine de jours, laps de temps au bout duquel les patients reprirent leurs habitudes.

Tête et face.

M. ANDRÉ (Péronne). — *Plaie pénétrante du cerveau par instrument piquant. Dix crises d'épilepsie jacksonnienne. Hématome intracortical évacué par trepanation au neuvième jour. Guérison.*

M. G. LAURENS (Paris). — *Trépanation du labyrinthe pour corps étranger enclavé dans un canal semi-circulaire. Guérison.*

Il peut sembler paradoxal de prétendre que le grand danger des corps étrangers de l'oreille réside dans les tentatives d'extraction. Le fait suivant en est une démonstration.

Une malade vient consulter pour des vertiges, vomissements, céphalée, bourdonnements et surdité récente, consécutifs à des manœuvres endo- et rétro-auriculaires. Elle raconte, en effet, qu'ayant un corps étranger datant de l'enfance, on a tenté de l'en débarrasser par des injections et à l'aide d'instruments; l'échec de ces explorations a conduit à un décollement chirurgical du pavillon, également infructueux. Depuis, la malade a des vertiges et le syndrome labyrinthique au complet qui lui ont fait cesser tout travail.

En présence de ces phénomènes et d'une mastoïdite concomitante, l'évidement pétro mastoïdien est pratiqué. Au cours de l'opération, le soi-disant corps étranger n'est pas rencontré, mais, sur la paroi interne de la caisse, au-dessus de l'aqueduc de Fallope, dans le canal semi-circulaire horizontal, est incrusté un fragment d'acier semblant appartenir à une curette et qui nécessite une trépanation labyrinthique pour être énucléé; à son réveil, la malade dit qu'un instrument a été brisé dans son oreille, au cours de la première intervention.

Suites opératoires normales. Absence de paralysie faciale. Guérison des vertiges en quelques jours.

M. Georges Laurens indique quelques points de technique de la trépanation du labyrinthe et insiste sur les avantages de l'adrénaline, comme agent d'hémostase au cours de cette opération.

M. FAUGÈRE (Faux). — *Réparation orthopédique des deux oreilles.*

L'auteur décrit un procédé autoplastique qu'il a employé avec succès chez un jeune garçon pour remédier à un écartement exagéré des pavillons des oreilles. Le résultat obtenu, ainsi qu'en témoignent des photographies, est tout à fait satisfaisant.

C. et F. MARTIN (Lyon). — *Traitement des fractures du nez.*

Les auteurs présentent les résultats cliniques obtenus par leur méthode de traitement des fractures du nez.

On connaît les inconvénients esthétiques et fonctionnels de ce genre de fractures qui, chez les enfants, peuvent retentir gravement sur l'état général.

Au Congrès de 1900, M. Cl. Martin avait présenté les instruments imaginés par lui pour le traitement de ces fractures : une pince-levier pour effectuer la réduction, un appareil de contention destiné à maintenir celle-ci jusqu'à la consolidation complète. Ces instruments, expérimentés sur le cadavre, lui avaient donné de bons résultats.

Depuis cette époque, MM. Martin ont appliqué à un certain nombre de malades leur méthode de traitement, que voici brièvement résumée.

La réduction de la fracture est faite sous anesthésie générale, au moyen de la pince-levier introduite dans les fosses nasales.

La réduction obtenue, on la maintient en appliquant l'appareil de contention.

L'asepsie de la cavité nasale est assurée par des lavages fréquents et abondants.

Tous les cinq ou six jours, l'appareil est enlevé, nettoyé, puis remis en place et maintenu pendant quatre à six semaines. Au bout de ce temps, la consolidation est suffisante pour qu'on puisse enlever l'appareil sans avoir à craindre que la rétraction cicatricielle ne déplace les fragments.

Les résultats obtenus par cette technique ont été remarquables par leur constance et leur perfection, ainsi que le montrent les moulages présentés comme spécimens par les auteurs.

Le résultat a été aussi bon pour les cas anciens que pour les récents, ainsi qu'en témoignent leurs observations.

Aucun des malades n'a présenté d'accidents, ni infection, ni hémorragie. Bien plus, chez l'un d'eux, des épistaxis continuelles ont cessé après la réduction.

Dans tous les cas, même lorsqu'on n'est pas absolument certain d'avoir affaire à une fracture, il faut toujours tenter la réduction à la pince-levier, car celle-ci supprime les douleurs, et assure plus rapidement la consolidation.

M. Jacques Reverdin (Genève). — *Épithéliome non adamantin du maxillaire supérieur chez un jeune homme. Résection partielle. Guérison datant de dix ans.*

Il s'agissait d'une tumeur du palais du côté gauche, saillante sous la muqueuse palatine et dans le sinus, développée chez un jeune homme de dix-sept ans; elle a été remarquée par le malade, il y a dix-huit mois; absence de la seconde prémolaire qui n'a jamais apparu. Le jeune homme présente en outre une persistance incomplète du canal de Boschdaleck. La tumeur considérée comme un kyste dentifère est en réalité solide. Résection partielle et sous-périostée comprenant le palais osseux, l'arcade alvéolaire et s'étendant jusqu'à la partie supérieure de la narine osseuse. Guérison persistante, contrôlée au bout de plus dix ans. Examen histologique fait par Malassez : Épithéliome pavimenteux lobulé, sans globes, sans traces d'épithélium adamantin. Cette tumeur paraît avoir pour origine l'invagination de l'épithélium buccal destiné à former l'organe adamantin de la dent absente; et la forme épithéliale qui la constitue et l'absence d'épithélium adamantin ne sont pas des objections, puisque parmi les néoplasmes dérivés des débris paradentaires il en est de type malpighien et que les débris paradentaires ont la même origine que les germes dentaires.

M. Jacques (Nancy). — *Du traitement opératoire des tumeurs solides du maxillaire supérieur.*

La résection systématique de la totalité du maxillaire supérieur dans les tumeurs malignes, ou susceptibles de dégénérer, qui se développent à son

intérieur, constitue une pratique assez générale dont les indications méritent d'être restreintes au profit des résections partielles opérées par voie buccale; et ceci au plus grand bénéfice des malades. — Pour obtenir un résultat thérapeutique assuré, il est indispensable d'être fixé non seulement sur l'existence d'une tumeur solide, mais sur son étendue et ses connexions. L'exploration méthodique des cavités buccale et nasale, la transillumination surtout de l'antre d'Highmore fournirait de sérieuses présomptions; il est indispensable de compléter leurs indications en pratiquant une trépanation exploratrice par la voie canine du sinus maxillaire comme premier temps de l'opération curative. Assuré dès lors de l'étendue, des connexions, de la nature même de la tumeur, le chirurgien pourra, le plus souvent par la même voie, procéder à une extirpation totale du néoplasme au prix d'un sacrifice partiel du maxillaire.

Grâce à la *résection partielle exécutée par voie buccale* par trépanation exploratrice de l'antre d'Highmore la guérison sera obtenue avec un minimum de risques opératoires et des soins consécutifs, en respectant autant que possible l'esthétique et les fonctions de la face.

M. Morestin approuve entièrement la conduite de M. Jacques. Comme lui il se déclare partisan des résections partielles du maxillaire, de préférence aux résections totales. On gagne à cette technique d'agir d'une façon beaucoup plus bénigne : on fait, en effet, l'opération nécessaire et suffisante minime.

M. Willems. — *Valeur des injections préventives de sérum antistreptococcique dans les opérations pratiquées sur la bouche.*

La plupart des infections intrabuccales reconnaissent comme cause le streptocoque, qui existe normalement dans la bouche saine. Ce fait a engagé Lauwers (de Courtrai) à pratiquer, à titre préventif, avant les opérations intrabuccales, une injection d'un sérum antistreptococcique préparé par Denys, de Louvain. Ce sérum, dit polyvalent, est obtenu en immunisant des chevaux au moyen de plusieurs streptocoques d'origine différente, et est par conséquent actif contre toutes ces variétés. Lauwers a obtenu avec ce sérum d'excellents résultats.

M. Willems a repris ces expériences pour l'urano-staphylorrhaphie. Il injecte la veille 20 centimètres cubes et autant au moment de terminer l'opération. C'est la dose pour un enfant de trois ou quatre ans.

Le seul inconvénient qu'offrent ces injections est de produire un peu de fièvre et souvent de l'urticaire, accidents qui sont d'ailleurs sans gravité.

Les résultats obtenus sont remarquables. La ligne de réunion ne prend plus la teinte grisâtre et l'aspect sale qui sont habituels, même dans les cas de succès. On n'observe plus de suppuration, et la réunion par première intention s'obtient généralement sur toute la ligne.

Cou et tronc.

M. Ceci (Pise). — *Extirpation de la carotide primitive, de la jugulaire interne et du pneumogastrique dans l'ablation d'un cancer branchiogène. Guérison.*

L'auteur a pu pratiquer cette grave intervention chez un homme de soixante ans sans observer, ni au cours de l'opération, ni après, le moindre symptôme inquiétant du côté de la circulation ou de la respiration. Il est remarquable, en outre, que, bien qu'il s'agisse d'un athéromateux, il n'y ait pas eu non plus le moindre trouble du côté du cerveau. Il semble, *a priori*, que la ligature simultanée de la veine jugulaire interne et de l'artère carotide primitive doive entraîner des conséquences moins graves que la ligature isolée de l'un de ces vaisseaux. En effet, la ligature simultanée de la veine et de l'artère proportionne la diminution de l'arrivée du sang et maintient mieux ainsi l'équilibre de la circulation cérébrale.

M. M. Péraire (Paris). — *Appareil destiné à maintenir le redressement de la tête dans le torticolis.*

Frappé des divers inconvénients que présentent les appareils destinés à cet usage, l'auteur s'est attaché à construire une sorte de cuirasse, de boléro prenant un point d'appui fixe sur le thorax. Très léger, fait avec deux épaisseurs de toile-carton ou de feutre plastique, cet appareil est relié à la tête au moyen de bandes raides de caoutchouc de coton. La contre-extension se fait par des jarretelles fixées aux chaussettes ou aux bas. Il doit être appliqué tout de suite après la ténotomie, lorsque le malade est encore chloroformisé. Ne pas craindre d'exagérer le mouvement d'inclinaison latérale et de rotation de la tête en sens inverse de l'attitude vicieuse que l'on veut corriger.

M. Moulonguet (Amiens). — *Rétrécissement cicatriciel et spasmes de l'œsophage.*

L'élément spasmodique joue un rôle considérable dans les rétrécissements cicatriciels de l'œsophage. Un enfant de sept ans, atteint de rétrécissement œsophagien par brûlure, mourait de faim et de soif sans pouvoir avaler sa salive ni une goutte d'eau. — La gastrostomie permit d'alimenter cet enfant et dès le soir même il avalait du lait.

La dilatation ultérieure de son œsophage fut pratiquée et traversée par un incident qui faillit lui coûter la vie et doit mettre en garde contre les dilatations trop rapides. A la suite d'une séance où l'œsophage avait saigné, il survint une fièvre vive avec gonflement considérable du cou et du creux sus-claviculaire gauche. — La résolution de ces accidents put être obtenue.

M. Mariau (Péronne). — *Rupture de l'œsophage sain.*

L'auteur rapporte l'histoire d'une jeune fille de dix-neuf ans qui était morte avec des symptômes de granulie aiguë; dans les dernières heures qui avaient précédé sa mort, étant déjà dans un demi-coma, la malade s'était

plainte avec persistance de douleurs vives et cuisantes dans la région sternale.

A l'autopsie, on s'aperçut qu'il s'agissait d'une rupture de l'œsophage siégeant sur son bord gauche et longue de plusieurs centimètres.

Bien qu'il existât des lésions non douteuses de tuberculose pulmonaire ce n'était pourtant pas à une granulie suraiguë que la mort était due, mais à une fièvre typhoïde, ainsi qu'en témoignèrent des lésions caractéristiques très étendues de l'intestin. La rupture de l'œsophage — qui était d'ailleurs parfaitement sain — était la conséquence indirecte d'une péritonite commençante, causée par les lésions intestinales. Il est probable, en effet, que c'est au cours d'un effort de vomissement plus ou moins violent, provoqué par cette péritonite commençante, que la rupture de l'œsophage s'était produite.

Cette rupture de l'œsophage sain a d'ailleurs déjà été notée chez les malades infectés ou alcooliques, à la suite de violents efforts de vomissement.

M. Roux (Lausanne). — *Résultats de la résection pour périchondrite costale tuberculeuse, chez les adultes, par le procédé à tranchée préliminaire.*

On sait qu'il est, pour ainsi dire, impossible d'obtenir la guérison complète d'une périchondrite costale tuberculeuse par une résection ordinaire, la portion de cartilage conservé jouant, au milieu du foyer infecté, le rôle d'un corps étranger qui entretient la suppuration et donne lieu à des fistules interminables. Aussi, M. Roux emploie-t-il, en pareil cas, un procédé personnel qui lui a toujours donné d'excellents résultats, c'est-à-dire la guérison complète et durable des lésions.

Ce procédé consiste à n'attaquer le foyer infecté qu'après l'avoir isolé, plus ou moins longtemps à l'avance, des tissus sains environnants par une tranchée qui le circonscrit de toutes parts, tranchée pratiquée en tissus sains et comprenant toute l'épaisseur de la paroi thoracique, peau, muscles et cartilages. Plus tard, lorsque cette tranchée s'est comblée peu à peu de tissu cicatriciel, lorsque, par conséquent, les tranches saines de cartilage, englobées par ce tissu cicatriciel, se trouvent complètement à l'abri de tout contact possible avec le foyer morbide, on procède à l'exérèse de ce dernier. Dans ces conditions, on voit alors la guérison survenir dans tous les cas, avec une rapidité étonnante. M. Roux insiste sur la nécessité de ne pas faire de résections trop économiques.

M. Depage (Bruxelles) est aussi partisan des larges résections. Il a obtenu de bons résultats en recouvrant les tranches saines de cartilage avec la surface cutanée.

M. Mayer (Bruxelles). — *Quelques considérations à propos de la chambre pneumatique de Sauerbruch, destinée à parer aux dangers du pneumothorax.*

L'auteur résume et confirme les recherches de Sauerbruch, de Breslau, sur les moyens d'éviter le pneumothorax dans les interventions intrathora-

ciques. Pour empêcher que le poumon, après ouverture de la plèvre, se rétracte dans la gouttière vertébrale, il suffit de placer le chien ou l'homme opéré, avec l'opérateur, dans une chambre hermétiquement close, où l'on établit une dépression constante de 10-12 millimètres de mercure, la tête de l'opéré restant hors de la chambre, le cou entouré d'une manchette en caoutchouc. Dans ces conditions, on peut ouvrir largement le thorax sans qu'il se produise d'atélectasie.

Dix opérations ont été jusqu'ici pratiquées sur l'homme par M. le professeur V. Mikulicz, à Breslau, sans qu'il soit survenu aucun accident respiratoire.

M. Delagénière (Le Mans) répète ce qu'il a déjà dit bien des fois, à savoir qu'il ne faut pas craindre le pneumothorax, mais qu'il faut savoir le diriger, le provoquer même, pour faciliter l'exploration du poumon.

M. Faure (Paris) n'a jamais observé la moindre complication du fait du pneumothorax dans ses interventions sur l'œsophage thoracique. Aussi, en pratique, lui semble-t-il inutile de recourir à l'installation compliquée que représente l'appareil, d'ailleurs très ingénieux, de Sauerbruch.

M. Depage, en enlevant une tumeur du sternum, a ouvert les deux plèvres. Le malade a vécu huit jours.

M. Mayer fait remarquer que cet appareil permet au chirurgien de s'attaquer aux deux plèvres à la fois, par exemple, dans les cas de cancer du sternum : les deux poumons, dans ces conditions, fonctionnent tout à fait normalement et pendant toute la durée de l'intervention l'opérateur n'a pas à redouter la moindre alerte respiratoire.

M. Delagénière répond que, dans le cas d'intervention sur les deux poumons, rien n'empêche d'opérer un côté après l'autre : on évite aussi un double pneumothorax simultané.

M. Michaux (Paris), contrairement à MM. Delagénière et Faure, a toujours observé, à la suite de pneumothorax opératoire, même très limité, des troubles respiratoires et circulatoires plus ou moins accentués, qui ne lui ont jamais laissé achever l'opération dans une sécurité complète. Aussi croit-il, pour sa part, qu'il y aurait grand avantage, dans les interventions sur le poumon, à maintenir le poumon au contact de la cage pour éviter les modifications provoquées dans la circulation pulmonaire par le pneumothorax. L'appareil de Sauerbruch lui paraît appelé à rendre de grands services dans ce sens.

M. Hallion (Paris) attire l'attention non plus sur les dangers immédiats du pneumothorax, mais sur les complications ultérieures qui en résultent, notamment sur l'infection pleurale qu'on note trop fréquemment à la suite

des opérations d'une certaine durée, ayant nécessité l'ouverture de la cavité pleurale. Cette infection est le résultat du large brassage de l'air extérieur, chargé de germes plus ou moins virulents, qui s'effectue dans la cavité pleurale ouverte, sous l'influence des vastes mouvements d'expansion et de rétraction du poumon. Aussi y aurait-il intérêt à réduire au minimum ce jeu des poumons au cours des interventions qui ouvrent la cavité pleurale, et pour cela le moyen le plus simple serait de faire inspirer aux patients de l'oxygène pur qui assurerait l'hématose avec le minimum de travail pulmonaire.

M. Martin (Genève). — *Corps étranger des bronches extrait par incision d'un abcès de la paroi thoracique.*

L'auteur rapporte l'observation d'une jeune fille de quatorze ans qui, en courant, avait aspiré un épi de graminée qu'elle tenait dans la bouche. A la suite de cet accident, elle présenta des symptômes d'infection pulmonaire et pleurale qui rétrocédèrent spontanément ou tout au moins avec un simple traitement médical, mais auxquels succéda — environ six semaines après l'accident initial — l'apparition d'un abcès de la paroi thoracique situé en arrière, à la hauteur des 10e et 11e côtes gauches. Cet abcès fut incisé par M. Martin qui en retira l'épi de graminée dont la longueur mesurait 5 centimètres. Grattage de la plaie abcédée, guérison sans complication.

M. Martin cite plusieurs observations semblables qu'il a recueillies dans la littérature et qui montrent que certains corps étrangers peuvent émigrer de la profondeur vers les téguments sans provoquer, en somme, d'accidents graves.

M. Ceci (Pise). — *Technique opératoire dans l'extirpation d'un énorme kyste dermoïde sacro-lombaire.*

M. Ceci dans un cas d'énorme kyste dermoïde sacro-lombaire remplissant tout le bassin et fortement adhérent aux plans sous-jacents, a adopté la conduite suivante : 1° laparotomie et évacuation du kyste par la ponction; 2° ligature des deux artères iliaques internes pour assurer l'hémostase préventive et permettre ainsi l'extirpation méthodique du kyste sans perte de sang gênante pour l'opérateur et dangereuse pour l'opéré; 3° isolement et extraction du kyste par la voie inférieure, avec lambeau périnéal à base ischiatique complété par la résection du coccyx.

M. Calot (Berck-sur-Mer). — *Ce qu'il faut demander à tous les appareils pour mal de Pott.*

Les appareils sont indispensables dans le traitement du mal de Pott, si ce n'est dans des cas particulièrement bénins.

Mais les appareils faits jusqu'à ce jour sont insuffisants. Je parle des plus grands et des mieux faits.

Leur vice fondamental c'est de viser uniquement à l'extension du rachis en agissant sur les 2 tronçons extrêmes (tête et bassin).

Or, cette extension est d'une part mal tolérée et impossible à conserver intégralement, et, d'autre part, en la supposant même conservée intégrale-

ment, cette traction sur les 2 tronçons extrêmes (tête et bassin) ne saurait nous garantir sûrement contre le déplacement des vertèbres intermédiaires malades, surtout après trois mois, six mois, neuf mois d'appareil.

En fait, les gibbosités peuvent apparaître ou progresser dans les appareils actuels.

Y a-t-il un remède?

Oui, c'est de demander à la pression directe des vertèbres malades ce que nous avons demandé inutilement à l'extension des deux extrémités du rachis et d'ajouter à des appareils faisant une extension légère du tronc un dispositif qui permette d'agir localement et exactement sur les vertèbres malades ou suspectes.

Cela se fait très facilement en ouvrant dans la partie dorsale des appareils, au niveau des vertèbres malades, une fenêtre grande comme la main, par laquelle on introduit méthodiquement entre la gibbosité et l'appareil 15, 20 carrés d'ouate d'un centimètre d'épaisseur, maintenus au niveau du plan des montants de la fenêtre avec une bande de mousseline gommée humide.

Cette compression est aussi énergique qu'on le veut et cependant très douce, à la fois efficace et bien tolérée, sans jamais donner d'écorchures, si elle est faite avec quelque soin.

Mais ce n'est pas seulement avec l'appareil plâtré, mais encore avec l'appareil en celluloïd ou un appareil orthopédique quelconque que cette action locale et efficace sur la gibbosité peut être exercée, et cela est précieux pour les enfants qui vivent loin du médecin ou dont les parents ne veulent pas de plâtre.

Dans ces appareils en celluloïd, on pratique une fenêtre dorsale avec un volet qu'on referme par un tour de clef.

On a montré aux parents la manière d'introduire les carrés d'ouate, on leur a dit combien de carrés d'ouate d'un centimètre d'épaisseur (conformes à un modèle qu'on leur donne) ils doivent mettre dans le cas particulier de leur enfant.

Il suffit de renouveler la compression tous les deux ou trois mois, en ajoutant chaque fois trois ou quatre carrés d'ouate.

Abdomen, appareil digestif.

M. Reynier (Paris). — *Sur la conduite à tenir en cas de rupture de la cicatrice et de la sortie de l'intestin au dehors.*

M. Reynier a vu plusieurs fois se produire la rupture de la cicatrice abdominale après l'ablation des fils, c'est-à-dire vers le huitième ou le dixième jour après les laparotomies. Dans plusieurs cas, l'intestin était dehors, simplement maintenu par le pansement; mais l'accident datait de plusieurs heures et déjà il était recouvert de fausses membranes et présentait une vascularisation anormale et des adhérences. Il se demande en pareil cas quelle est la conduite à tenir. Une fois il a rentré l'intestin, et sa malade est morte. Aussi conseille-t-il d'appliquer, en pareil cas, un bandage abdominal en caoutchouc, qui, comprimant l'intestin, lui permettra

de rentrer seul, sans que la malade soit exposée à de la septicémie ou à une péritonite mortelle. C'est le procédé qu'il a employé une fois avec succès.

M. Pozzi (Paris) a vu six fois cette hernie post-opératoire se produire. Un seul cas s'est terminé par la mort par la faute de son infirmière. Pour que la paroi soit solide, il recommande le fil d'argent.

Il conseille le drainage soigné avec des mèches de gaze à la Mikulicz et un drain. N'enlever les fils qu'au bout du huitième jour. Il ne partage pas l'opinion de M. Reynier au point de vue de la façon dont l'intestin doit être traité; il faut toujours lui faire réintégrer la cavité abdominale. Avec un bon drainage, aucun accident ne sera à redouter.

M. Roux est du même avis que M. Pozzi. Il a vu une rupture abdominale se produire à la troisième semaine. Appelé douze heures après, il a réuni en partie la plaie et s'en est bien trouvé. Il s'élève contre les sutures continues en surjet et contre les fils résorbables. Les sutures à points séparés sont bien plus solides et les fils de soie souples tiennent mieux que les catguts.

M. Bousquet (Clermont-Ferrand), dans un cas d'anus iliaque, a trouvé 2 mètres d'intestin environ sous le pansement; il a pu le remettre dans l'abdomen sans accidents. Dans un autre cas, la rupture abdominale était telle que l'intestin du malade était dans le lit, lors du pansement. Il put faire réintégrer à l'intestin la cavité abdominale et le malade guérit.

M. Brin (Angers) a vu deux éventrations post-opératoires se produire chez deux de ses malades. Il y avait du liquide épanché dans l'abdomen et l'intestin était congestionné. Il croit que l'infection n'est pas postérieure, mais antérieure à l'éventration.

M. Gourdet (Nantes). — Je demande la parole, non pour appuyer tout ce qui vient d'être dit sur l'état de l'intestin, l'accumulation de liquide dans le péritoine, que j'ai constatés moi aussi, mais pour insister, après M. le prof. Roux, sur la pathogénie de cet accident par les vices de la suture employée.

Cet accident m'est en effet arrivé par l'emploi de la suture en huit de chiffre, et il m'a été facile de voir que le péritoine, au lieu de s'affronter d'un bord à l'autre, s'était réuni de chaque côté à la lèvre correspondante de l'aponévrose du grand oblique, empêchant également la réunion des bords aponévrotiques; aussi depuis cette époque je fais la suture à trois plans, avec points de renforcement en masse comprenant la peau, l'aponévrose et les muscles, le péritoine exclu, et je n'ai plus observé cet accident.

Je crois qu'il y a des réserves à faire sur l'innocuité de la réduction, si la désunion de la cicatrice se faisait en tissu infecté, après pelvi-péritonite, par exemple.

M. MONPROFIT. — *Origine traumatique de certaines affections de l'estomac.*

M. Monprofit rappelle que l'origine traumatique de certaines affections de l'estomac est connue depuis longtemps et a été signalée par beaucoup d'auteurs; il croit cependant qu'on pourrait relever cette origine beaucoup plus souvent qu'on ne le fait dans les observations; pour sa part, il a relevé le fait déjà un bon nombre de fois.

Il cite en particulier le cas intéressant d'un homme qui reçut un coup violent dans la partie supérieure de l'abdomen, et à la suite de ce traumatisme se développèrent des accidents caractérisés par de l'intolérance gastrique et des vomissements qui durèrent pendant plusieurs mois; M. Monprofit vit ce malade très amaigri et présentant avec une tumeur à l'épigastre tous les signes d'un cancer de l'estomac. Il pratiqua la laparotomie et trouva un estomac dilaté avec un pylore hypertrophié, environné d'une gangue inflammatoire, de résidus hémorragiques dans les épiploons et sous la séreuse; on fit la gastro-entérostomie postérieure en Y et les fonctions gastriques se rétablirent d'une façon parfaite. Depuis un an la santé du malade n'a fait que s'améliorer et l'embonpoint est complètement revenu.

M. BRIN. — *De la gastro-entérostomie dans les troubles gastriques des névropathes.*

Sur 19 gastro-entérostomies m'ayant donné 17 guérisons opératoires, je compte 15 résultats parfaits, au point de vue du résultat fonctionnel, et 2 échecs. Or, ceux-ci concernent des cas où je n'avais pas trouvé de lésions stomacales. L'une de mes malades, hystérique avérée, a été opérée une seconde fois par M. Monprofit; le résultat a été aussi mauvais, car les troubles gastriques ont persisté.

La gastro-entérostomie est donc tout à fait inutile chez les névropathes sans lésions, et la laparotomie peut rester pour eux simplement exploratrice, dès qu'un examen soigneux de l'estomac montre qu'il n'existe aucune lésion appréciable. J'ai eu l'occasion d'appliquer cette manière de faire à un patient qui, à la suite de cette laparotomie exploratrice, a présenté une augmentation de poids importante et une amélioration notable.

M. KOCHER. — *Résultats définitifs de l'excision de l'estomac.*

Pour bon nombre de cancers, le chiffre des guérisons définitives va sans cesse en augmentant. Certains chirurgiens peuvent déjà donner un pourcentage de 40 p. 100 en ce qui concerne le cancer du sein. Ces résultats sont obtenus grâce à la précocité du diagnostic et à la perfection de la technique opératoire. Il en sera probablement de même pour les autres cancers avec les progrès incessants de la chirurgie.

Kocher a pratiqué 99 cas de résection partielle de l'estomac, dont 23 pendant ces dernières années. Sur les 45 cas qui représentent le chiffre des six dernières années, la mortalité n'est que de 5 p. 100, dont une mort par perforation, une par gangrène du côlon, les autres de complications pulmonaires existant avant l'opération.

De ces opérés, vingt malades sont encore vivants et jouissent d'une santé très bonne, ils digèrent bien, malgré l'absence de l'acide chlorhydrique libre et le fonctionnement de l'estomac est parfait.

Deux de ces cas remontent à quelques mois; deux datent de deux ans, trois de cinq ans et demi, un de six années, un de sept ans, un de seize ans. Il serait à désirer que les chirurgiens interviennent le plus tôt possible, dans tous les cas de cancer de l'estomac. Ce serait un moyen sûr d'obtenir d'excellents résultats opératoires.

M. G. Michel (Nancy). — *Colite muco-membraneuse rebelle à tout traitement. Iléo-sigmoïdostomie. Guérison.*

Les indications opératoires ont été les suivantes :

1° Constipation opiniâtre avec crises de colite, chez une malade de cinquante-sept ans, ayant essayé tous les traitements, et n'ayant pas eu de selles spontanées depuis vingt-cinq ans; constipation opiniâtre ayant donné, dans les dernières années, des phénomènes d'obstruction.

2° Crises douloureuses, nécessitant l'alitement.

3° Modifications profondes de l'état général. Amaigrissement, nervosisme exagéré.

4° L'opération pratiquée a été l'iléo-sigmoïdostomie, avec exclusion unilatérale du cæcum, du côlon ascendant, du côlon transverse.

Les suites opératoires furent ce qu'elles sont après des opérations semblables, diarrhée d'abord, puis, trois semaines après l'opération, selles moulées.

L'opération ne date que de six mois. Mais l'amélioration obtenue a persisté. On peut regarder le malade comme guéri.

M. Pauchet (Amiens). — *Traitement chirurgical des colites graves.*

Les colites sont dites muco-membraneuses ou ulcéreuses. Les premières sont caractérisées uniquement par des troubles fonctionnels : constipation, douleurs, selles muco-membraneuses. Les deuxièmes révèlent des ulcérations du côlon (tuberculose, dysenterie, ulcère simple), elles donnent naissance, en outre des symptômes de colite muco-membraneuse, à des hémorragies, selles purulentes. Elles s'accompagnent d'un point douloureux fixe, et exposent à la cachexie, aux perforations (abcès, fistules). Toute colite sera d'abord traitée médicalement par l'hygiène alimentaire et les eaux thermales; on opérera en cas d'insuccès. Les colites ulcéreuses seront traitées ainsi : après laparotomie exploratrice, si on trouve un ulcère limité, on en fera la résection ou l'excision. Si la lésion est inaccessible ou mal limitée, on mettra le côlon au repos par l'un des 3 moyens suivants : *a*) anus cæcal, *b*) iléo-sigmoïdostomie large à l'aide de sutures, *c*) iléo-sigmoïdostomie faite au bouton et complétée d'exclusion unilatérale. L'anus cæcal sera réservé aux formes graves; son avantage est de permettre les lavages; son inconvénient est d'être une infirmité répugnante. Les colites muco-membraneuses seront exceptionnellement opérées. Elles sont toutefois tellement nombreuses qu'une indication chirurgicale est relativement encore assez fréquente; on y aura recours dans les conditions suivantes :

Douleurs violentes, constipation opiniâtre, altération de l'état général, crises aiguës simulant l'occlusion ou l'appendicite. L'intervention est surtout indiquée, en dehors de la classe aisée, chez les sujets qui ne peuvent garder un repos relatif, ni faire les frais de cures thermales répétées. L'opération, qui est d'une bénignité absolue, donne les résultats suivants : sur 12 malades, 2 n'ont obtenu aucun résultat fonctionnel, 5 sont totalement guéris, 5 sont très améliorés. La constipation cesse presque toujours, les douleurs s'exagèrent pendant les premiers temps, et disparaissent progressivement. L'état général s'améliore dans la très grande majorité des cas.

M. Bousquet. — *Tolérance des néoplasmes du gros intestin. Leur rôle dans l'occlusion intestinale aiguë.*

1° Les néoplasmes du gros intestin présentent fréquemment une tolérance fonotionnelle remarquable, grâce à laquelle ils peuvent passer inaperçus pendant plusieurs mois, peut-être même pendant plusieurs années.

2° La présence de ces néoplasmes sur le tube digestif altère fort peu l'état général des sujets qui en sont atteints.

3° Le calibre considérable du gros intestin et le développement lent de la tumeur qui, prenant naissance dans les tuniques externes, ulcère tardivement la muqueuse, explique cette longue période de tolérance.

4° Après être resté à l'état latent durant une longue période, ces néoplasmes deviennent parfois brusquement intolérants et occasionnent des accidents d'obstruction intestinale suraiguë.

5° Dans de rares circonstances, on a trouvé au niveau de la partie supérieure du néoplasme un corps étranger (fragment osseux) que l'on a accusé d'être la cause de l'obstruction. Tout d'ordre irritatif, l'ulcération de la muqueuse, par exemple, nous paraît devoir occasionner le même résultat, en provoquant du spasme.

6° D'après ce que nous avons pu observer, le rôle de ces néoplasmes dans l'obstruction intestinale suraiguë serait beaucoup plus fréquent que nous l'ont enseigné les auteurs classiques.

7° Chez les sujets ayant dépassé l'âge de quarante ans, la possibilité de l'existence d'un néoplasme du gros intestin devra toujours être présente à l'esprit de l'observateur qui se trouve en présence d'une obstruction intestinale aiguë.

M. Demoulin (Paris). — Il est en effet assez fréquent d'observer chez les vieillards des néoplasmes méconnus du gros intestin. Il suffit qu'un corps étranger, constitué dans l'immense majorité des cas par des matières fécales durcies, vienne s'engager dans la lumière de l'intestin, ou au niveau du rétrécissement néoplasique, pour que les phénomènes d'occlusion se manifestent.

M. Buscarlet (Genève). — *Laparotomie pour invagination intestinale chez un enfant de quatre mois.*

J'ai été appelé à intervenir, chez un enfant de quatre mois, pour une invagination intestinale dont le diagnostic était rendu évident par le toucher

rectal. Je pratiquai la laparotomie; j'eus assez de peine, à cause des adhérences, à libérer la portion d'intestin invaginée. Les anses grêles, distendues, faisaient saillie hors de la plaie et furent difficiles à réduire; je ne pus obtenir cette réduction qu'avec le procédé de la compresse. L'opération avait été assez longue, et, après un soulagement momentané, l'enfant a succombé.

M. GIRARD (Genève). — *Sur le cancer du rectum haut placé.*

La portion supérieure du rectum peut être le siège de cancers assez haut placés pour qu'ils soient inaccessibles au toucher rectal aussi bien que pour la palpation abdominale.

Le diagnostic suffisamment précoce, difficile dans ces conditions, le devient encore plus quand ces tumeurs présentent des symptômes peu accentués, non seulement à leur début, mais encore pendant une période assez longue de la maladie. Les diarrhées glaireuses ou sanguinolentes peuvent être assez espacées, la constipation ou l'obstruction manquer, si bien que l'on serait tenté de croire à une colite ulcéreuse.

Plus tard seulement, la tumeur perforant soit dans la vessie (avec pneumaturie et fécalurie), soit dans d'autres organes voisins, amènent des troubles tels que le diagnostic devient évident. Mais alors il n'est plus guère possible d'entreprendre un traitement radical et il ne reste guère comme ressource palliative que l'opération de l'anus iliaque.

Deux fois dans ces circonstances je fus appelé à pratiquer cette intervention. Dans un troisième cas, le cancer, jusqu'alors presque latent, provoqua un abcès de la région cæco-vésicale avec les apparences d'une appendicite suppurée et plus tard seulement une perforation de l'intestin grêle et de la vessie. Je me vis forcé de recourir non seulement à l'anus iliaque, mais encore à une exclusion unilatérale de l'anse intestinale perforée.

Reconnaître la nature et le siège exact du mal avant que ces complications surviennent peut donc être très difficile; on se verra parfois engagé à une laparotomie exploratrice; mais avant de recourir à ce moyen, il est indiqué de recourir à la recto-sigmoïdoscopie avec l'instrument de Strauss ou avec un rectoscope analogue. Dans un quatrième cas de ce genre, où le soupçon seulement d'une tumeur maligne du gros intestin avait été émis, le malade mis au courant, examina lui-même ses selles avec une telle attention qu'enfin il trouva, après quelques semaines, un fragment de tumeur dont l'analyse histologique démontra la nature cancéreuse. Je fis chez ce malade une extirpation de la portion malade du rectum avec suture termino-terminale des deux orifices, en recourant à la voie purement abdominale. Le malade a parfaitement guéri; il s'est écoulé plus de deux ans depuis lors; j'ai revu l'opéré récemment, j'ai constaté qu'on ne trouve aucune récidive et que ses fonctions rectales sont absolument normales.

M. A. DEPAGE (Bruxelles). — *Résultats éloignés de la résection du rectum pour cancer.*

L'auteur rapporte les résultats éloignés de trente cas de cancer de la portion moyenne du rectum opérés par lui de 1891 à 1902.

La mortalité opératoire s'est élevée à 20 p. 100.

Des malades survivants, 30 p. 100 sont restés définitivement guéris depuis deux à onze ans.

M. Depage attire l'attention sur les résultats, en somme satisfaisants, constatés dans cette variété la plus grave des cancers profonds, et qui sont bien de nature à augmenter la confiance dans l'intervention chirurgicale précoce.

M. Depage termine sa communication par l'exposé de sa technique opératoire : elle se distingue surtout par le peu d'hémorragie et par sa rapidité; grâce à la position ventrale proposée par M. Depage, et à l'absence de suture intestinale, l'opération est terminée facilement en vingt minutes.

Brunswic le Bihan (Tunis). — *A propos de l'appendicite chez les Arabes.*

L'auteur s'élève contre cette opinion, émise par M. Chauvel, que l'appendicite n'existe pas ou est très rare chez les Arabes.

Il est vrai que les Arabes nomades végétariens n'en présentent pas, mais elle est parfaitement répandue chez les Arabes des villes, mangeurs de viande. On ne comprendrait pas d'ailleurs qu'il en fût autrement.

Mais il est intéressant de remarquer que l'appendicite y présente une physionomie très particulière, qui permet d'expliquer l'erreur : dans les douze cas opérés à l'hôpital Sadiki dans ces derniers temps, il s'agissait toujours d'*appendicite suppurée rétro-cæcale.*

L'auteur a eu également l'occasion fréquente d'observer des fistules iliaques d'origine appendiculaire. Bref, l'appendicite de ces indigènes présente le type du phlegmon iliaque. Or, des recherches anatomiques sur 35 sujets ont permis de relever : 26 appendices rétro-cæcaux et 21 appliqués sans méso, par le péritoine, sur le tissu cellulaire de la fosse iliaque qui se trouvait en contact intime avec la paroi postérieure de l'appendice.

M. J. Reboul (Nîmes). — *Appendicites aiguës avec péritonites généralisées.*

Ces derniers temps, j'ai eu à opérer 4 cas d'appendicites aiguës avec péritonites généralisées : 1° Un jeune homme de dix-sept ans qui avait eu autrefois des crises très atténuées d'appendicite, présente en février dernier une attaque très aiguë, ayant débuté par de violentes douleurs abdominales. Je ne le vois que quatre jours après le début; il a tous les signes d'une péritonite généralisée, d'origine appendiculaire. Son état général est mauvais. Je l'opère trois heures après. L'incision iliaque droite de Roux donne issue à un abondant flot de pus, c'est un abcès diffus au milieu des anses intestinales libres. Ayant noté avant l'opération une défense très nette dans les deux fosses iliaques et constatant en ce moment une immobilité absolue des régions iliaque gauche et hypogastrique, je pense qu'il y a dans ces deux régions de gros abcès; deux incisions, iliaque gauche et hypogastrique, donnent issue à deux nouveaux abcès diffus au milieu des anses intestinales. Drainage multiple des abcès. Mort le cinquième jour

après l'opération, malgré l'amélioration de l'état local, par intoxication générale. 2° Je suis appelé en avril dernier auprès d'un jeune homme de vingt-trois ans qui présente depuis deux jours des signes très nets d'appendicite aiguë, ayant été précédés de malaises et de douleurs abdominales siégeant particulièrement dans la région épigastrique. Il s'agit d'une péritonite généralisée, avec immobilisation absolue de la paroi abdominale dans les fosses iliaque et hypogastrique. Le toucher rectal permet de sentir un abcès dans le cul-de-sac recto-vésical. Je l'opère immédiatement malgré son très mauvais état général. L'incision iliaque droite donne issue à un gros abcès diffus; l'appendice est fixé par des adhérences et se dirige vers le détroit supérieur; en cherchant à libérer son extrémité, j'ouvre avec le doigt un abcès infecté siégeant dans le bassin et contenant des grumeaux de matières fécales. — A l'incision de la fosse iliaque gauche, il s'écoule une abondante quantité de pus libre au milieu des anses intestinales. Drainages multiples, injections de sérum artificiel, guérison. 3° L'année dernière, j'avais opéré d'urgence, vingt-quatre heures après le début de l'appendicite, un jeune homme qui présentait déjà des signes de péritonite généralisée et un mauvais état général; la séreuse contenait du pus libre au milieu des anses intestinales, l'appendice était gangrené à son extrémité, des grumeaux de matières fécales nageaient dans le pus. Drainages; guérison rapide et parfaite. 4° Il y a quatre ou cinq ans, un étudiant en médecine fut pris brusquement au milieu de la nuit, en chemin de fer, d'une crise suraiguë d'appendicite, avec péritonite généralisée. Il fut obligé d'interrompre son voyage et de se faire transporter à l'hôpital. Je l'opérai à cinq heures du matin. La séreuse contenait une abondante quantité de liquide trouble séro-purulent, infect, contenant des débris de matières fécales; l'appendice était perforé. Malgré des lavages péritonéaux, des injections de sérum, etc., ce jeune homme mourut dans la soirée. — Les péritonites septiques généralisées, d'origine appendiculaire, sont d'une extrême gravité, même après une laparotomie très hâtive.

Les péritonites purulentes généralisées, d'origine appendiculaire, doivent être opérées lorsque vingt-quatre ou trente-six heures après leur début, l'état général ne s'améliore pas franchement. Même deux ou trois jours après le début, la laparotomie peut encore sauver le malade.

Dans tous les cas, il faut drainer largement les divers foyers. Le drainage du cul-de-sac inférieur péritonéal doit être fait par la voie rectale, prérectale ou vaginale. D'abondantes injections sous-cutanées de sérum artificiel, faites avant et après l'intervention, aident beaucoup à la désinfection du malade.

Des lavages péritonéaux à l'eau bouillie, seule ou additionnée d'eau oxygénée, peuvent être très utiles.

Quelle que soit la gravité d'une péritonite généralisée, d'origine appendiculaire, on doit faire la laparotomie avec drainage des divers foyers. C'est le seul moyen de sauver quelques malades qui fatalement mourraient sans cette intervention qui demande à être tentée le plus hâtivement possible.

M. PAUCHET. — *Drainage abdomino-rectal des abcès pelviens d'origine appendiculaire.*

L'appendicite aiguë se complique dans un tiers des cas d'un abcès pelvien. J'ai eu l'occasion d'opérer dix malades atteints de cette complication par une ouverture iliaque suivie d'une contre-ouverture rectale, les deux foyers communiquant.

Cinq fois il s'agissait d'un abcès uniquement pelvien; il a fallu protéger la cavité libre du péritoine avant d'ouvrir la collection du haut en bas.

Cinq fois il s'agissait soit d'abcès ilio-pelvien communiquant, soit d'abcès iliaque et pelvien indépendants. Pour ouvrir les abcès pelviens d'origine appendiculaire on a proposé : l'incision parasacrée ou périnéale, lesquelles sont trop complexes; l'incision vaginale, qui risque d'infecter l'utérus; l'incision iliaque simple, qui draine mal le Douglas, et l'incision purement rectale. Cette dernière vaut mieux que les précédentes : son inconvénient toutefois est d'être aveugle, de ménager un foyer iliaque indépendant, de sectionner une hémorroïdale et de mal contenir le drain introduit dans le foyer.

L'incision abdomino-rectale est ainsi exécutée : incision iliaque, ouverture de l'abcès; un clamp est descendu de haut en bas vers le Douglas, et vient saillir à l'anus, coiffé de la tunique rectale. Un coup de ciseaux permet, au lieu de la pince, de crever le rectum. Les mors de la pince saisissent un gros drain qui est ramené à la plaie iliaque où il est fixé. L'autre extrémité du drain sort par l'anus.

Les avantages de cette méthode sont les suivants : opération non aveugle, drainage efficace et indérangeable, lavages faciles.

M. Paul DELBET (Paris). — *Remarques sur l'appendicite.*

Je n'ai vu cette année que six cas d'appendicite. Le public n'aime pas les interventionnistes. Je continue cependant à me déclarer tel, à la condition toutefois que l'intervention soit conduite d'après les principes suivants : aller droit à l'appendice et l'extirper, ce qui est facile en suivant les bandes du cæcum; s'abstenir de toute manœuvre abdominale et ne pas chercher à évacuer les abcès.

Sur les six cas que j'ai observés, cinq furent opérés par moi à des moments divers et guérirent. Un seul malade ne fut pas opéré et succomba. Dans ce dernier cas, les médecins traitants attendirent, espérant que la maladie tournerait court; le troisième jour, brusquement, le malade tomba dans le collapsus et je refusai une opération devenue inutile. Ce fait montre qu'il est des cas dont l'évolution grave ne saurait être prévue : c'est ce qui légitime l'intervention hâtive.

On reproche aux interventions précoces d'aggraver le pronostic : oui, si on extirpe l'appendice et si on explore le ventre en tous sens; non, si on opère dans les conditions que j'ai précisées plus haut.

Théoriquement, les idées que je défends n'ont, quoi qu'on en ait dit, rien de révolutionnaire ; l'appendicite comme le phlegmon comprend un nodule toxi-infectieux central, l'appendice, et une zone périphérique de lésions de défense, adhérences, pus ou sérosité.

Ouvrir sans enlever l'appendice, c'est détruire les moyens de défense en laissant le nodule toxi-infectieux.

Pratiquement, on a objecté que la simple incision arrêtait souvent les accidents : c'est que l'air détruit les anaérobies et, le fait est peu connu, favorise la diapédèse. En tout cas, l'incision seule n'a pas une action constante, je le montrerai plus loin. On a objecté encore que certaines appendicites guérissaient par ouverture spontanée des abcès dans les cavités voisines. Ici il y a erreur d'interprétation : l'abcès s'ouvre dans les cavités voisines tardivement parce que l'appendicite est guérie. Cette ouverture n'est pas la cause, mais la conséquence de la guérison.

Dans les cas que j'ai observés, il en est un particulièrement intéressant pour les idées que je défends. C'est l'histoire d'un appendiculaire qu'on traite par l'expectation parce qu'il est atteint d'insuffisance aortique. Je l'opère et suis obligé, en face d'accidents chloroformiques menaçants, d'évacuer seulement le pus, sans toucher à l'appendice. Le lendemain, l'état s'est considérablement aggravé. Je fais alors dans la plaie une première injection de sérum de Raymond Petit : les accidents s'amendent, puis reparaissent; je fais une deuxième injection; cette fois le succès est définitif. En ramenant autour de l'appendice un abondant afflux de leucocytes, le sérum a amené la cessation des accidents toxi-infectieux et du collapsus.

M. Roux. — *Résultats de la cure radicale de la hernie crurale par le procédé du clou.*

Le procédé que j'ai imaginé pour la cure radicale de la hernie crurale consiste, après avoir réséqué le sac herniaire, à clouer le ligament de Poupart sur la crête pectinéale avec une agrafe de tapissier en acier nickelé. Il faut avoir soin de récliner la veine fémorale en dehors pour éviter de la blesser, et de bien enfoncer l'agrafe dans le tissu osseux et non dans les parties molles.

On peut se demander si, au bout d'un certain temps, l'ostéoporose ne libère pas l'agrafe; je ne le crois pas, car je n'en ai pas observé d'exemple, à la condition que les pointes de l'agrafe soient assez longues.

Ce procédé a été accepté par quelques chirurgiens qui en ont été satisfaits. D'autres l'ont modifié et compliqué inutilement. Pour ma part, je l'ai employé 136 fois, depuis huit ans, sans mortalité; 56 de mes malades ont été opérés depuis plus de trois ans, et 2 seulement ont eu une récidive. Aucun n'a accusé le moindre trouble qui pût être mis sur le compte de l'agrafe.

M. J.-Lucas Championnière (Paris). — J'ai fait une enquête sur mes anciens opérés de hernie crurale, suivant le procédé que j'emploie couramment, et je n'ai trouvé que deux récidives, l'une chez un tuberculeux, l'autre chez une femme qui avait eu trois accouchements.

M. J.-Lucas Championnière. — *Varices lymphatiques des bourses et du cordon prises pour des hernies inguinales.*

Les varices lymphatiques, peu communes dans nos climats, sont assez

mal connues. Les varices lymphatiques des bourses et du cordon ont été bien étudiées par un médecin de Port-au-Prince, le docteur Audain, qui les rapporte à la filariose. Mais ses observations par les douleurs, par les poussées fébriles sont reconnaissables.

A deux reprises différentes j'ai eu l'occasion de voir des varices lymphatiques énormes développées dans la région du canal inguinal. Dans les deux cas, le diagnostic de hernies inguinales s'est imposé : tumeurs énormes, réductibles, siège d'une impulsion très nette. Consistance pâteuse et pseudo-épiploïque des parties restantes.

Dans le premier cas que j'ai opéré en 1897, chez un homme de vingt-neuf ans, venant de la Havane, j'ai pu enlever une énorme tumeur. A gauche, le réseau lymphatique était externe en quelque sorte et l'extirpation fut faite largement, sans ouverture du canal.

La réparation fut facile et le sujet revu au bout de trois mois était dans les meilleures conditions, sans apparence de tumeur ni d'impulsion.

Chez le second malade que j'ai opéré le 24 juin dernier, quarante-cinq ans, mulâtre de Haïti, énorme tumeur des bourses à droite en partie réductible; a porté un bandage régulièrement, comme le précédent du reste. Toutefois ce bandage, qui est mis exactement depuis trois ans, est toujours d'une application pénible.

Lorsque la tumeur est en partie réduite dans la position couchée, il reste dans les bourses une masse pâteuse.

Tout en admettant la hernie, j'émets la pensée qu'il peut y avoir une erreur de diagnostic et varice lymphatique.

Ouverture large du canal. Extirpation d'une énorme tumeur contenant des vaisseaux lymphatiques assez volumineux pour ressembler à l'intestin.

Après l'extirpation très haut dans l'abdomen et la réparation de la paroi, grand drainage.

Le seul incident a été l'effusion d'une quantité énorme de sérosité et l'œdème assez prolongé des bourses.

Revu après trois mois, le sujet était dans les meilleures conditions.

Les testicules sont gros. A gauche, il reste une tumeur de médiocre volume, qui n'a pas été opérée. Le sujet, comme le précédent, n'avait jamais eu de douleur. Il ne souffrait que du port du bandage sous lequel la tumeur paraissait augmenter rapidement de volume.

M. Gauthier (Luxeuil). — *Sur les vomissements incoercibles dans la hernie épiploïque irréductible non étranglée.*

Il est possible de voir intervenir, au cours des hernies épiploïques adhérentes, des vomissements incoercibles qui se manifestent sans interruption pendant plusieurs mois, en dehors des crises de péritonite herniaire, alors que l'épiplocèle reste absolument molle et indolore. Dans une observation qu'il rapporte, M. Gauthier fit la cure radicale de la hernie après ligature au catgut et résection de l'épiploon adhérent. Les vomissements disparurent dès le surlendemain de l'opération.

Il s'agissait d'une hernie inguinale. La suture de la paroi musculo-aponévrotique fut faite à points séparés par l'auteur avec son fil d'argent tressé.

M. PÉRAIRE. — *Phimosis et hernies chez l'enfant.*

L'auteur s'étonne que l'attention n'ait jamais été suffisamment attirée sur la coexistence si fréquente des hernies chez les enfants atteints de phimosis.

Depuis quinze ans qu'il a commencé ses recherches sur cette question, le nombre des cas qu'il a observés est tellement grand, qu'il ne craint pas d'affirmer que certaines hernies considérées soi-disant comme congénitales reconnaissent le plus souvent pour causes les vices de conformation préputiale.

Ce qui le prouve, c'est que la hernie apparaît mécaniquement dès que l'enfant fait des efforts de miction. C'est aussi parce que, chez la plupart des enfants atteints de phimosis, la circoncision ou le débridement dorsal du prépuce a suffi pour amener la disparition de la hernie. Celle-ci disparaît d'autant plus vite que l'enfant est opéré plus rapidement.

L'auteur passe en revue les diverses variétés de hernies observées et la coexistence de celles-ci avec d'autres lésions telles que l'hypospadias, les atrésies du méat, les éventrations, les hernies de la ligne blanche, les hydrocèles de la tunique vaginale, les ectopies testiculaires, etc.

M. VILLARD (Lyon). — *De l'origine portale de certains accidents graves consécutifs à des interventions sur la région du hile du foie.*

J'ai eu l'occasion d'observer plusieurs fois, notamment à la suite d'opérations sur le canal cholédoque, des accidents d'une extrême gravité qui me paraissent devoir être mis sur le compte d'une compression de la veine porte par un tamponnement à la Mikulicz. C'est à la suite d'une intervention sur le cholédoque pour lithiase que j'ai observé des accidents pour la première fois; j'avais fait une compression énergique et, lorsque je fus appelé auprès de la malade, qui était déjà dans un état très grave, je me mépris sur les causes des accidents : croyant à une hémorragie interne, j'augmentai encore la compression; or, l'autopsie me montra que la mort avait très vraisemblablement été déterminée par la compression de la veine porte. Dans 2 autres cas, je me suis trouvé en présence d'accidents analogues, que j'ai vu cesser après la suppression de la compression par le tamponnement.

M. MONPROFIT. — *Cholécystentérostomie en Y.*

J'ai pensé qu'il y aurait peut-être avantage à faire pour la cholécystentérostomie quelque chose d'analogue à ce que l'on fait pour la gastro-entérostomie avec le procédé en Y. Après section du jéjunum, j'ai suturé directement le bout distal au fond de la vésicule biliaire, et anastomosé le bout proximal comme dans la gastro-entérostomie en Y, espérant que, de la sorte, l'écoulement de la bile se ferait d'une façon parfaite. Je n'ai encore employé qu'une fois ce procédé; le résultat a été très satisfaisant.

M. FOURNIER (Amiens). — *Cholécystentérostomie pour les fistules biliaires persistantes.*

M. Fournier cite deux cas dans lesquels il n'a pas pensé devoir faire la cholécystectomie pour s'opposer à l'écoulement de la bile, dans la crainte qu'après l'ablation de la vésicule la bile ne continuât à s'écouler. D'ailleurs, il s'agissait de malades chez lesquels il n'y avait pas de calcul dans le cholédoque, mais une ptose pouvant expliquer les changements de rapports des viscères et des canaux biliaires et peut-être leur obstruction. L'abouchement de la vésicule au duodénum permit, en conséquence, l'écoulement de la bile dans l'intestin et le fonctionnement normal.

M. H. BARNSBY (Tours). — *Deux observations de tumeurs hépatiques guéries par simple laparotomie exploratrice.*

L'auteur rapporte deux observations d'affections hépatiques, guéries par simple laparotomie exploratrice.

Dans le premier cas, on crut avoir affaire à un néoplasme du foie et de la vésicule avec ascite.

Dans le second, on pensa se trouver en présence d'une cirrhose hépatique avec gros foie, lequel fut ponctionné à deux reprises et négativement.

Chez ces deux malades, on se contenta d'évacuer complètement le liquide ascitique par une large incision et de refermer sans drainer.

Or, dans les deux cas, non seulement les accidents immédiats disparurent, non seulement l'état général s'améliora progressivement et très nettement, mais aussi le liquide ascitique ne se reproduisit à aucun moment.

Ces deux sujets ont été suivis pendant quatre ans et sont toujours dans un état très satisfaisant. Cette longue période d'observation permet d'affirmer, sinon la guérison radicale, au moins l'amélioration incontestable et durable. C'est là ce qui fait l'intérêt de ces résultats surprenants, quoique encore inexplicables.

M. MORESTIN. — *Volumineuse hématocèle périsplénique consécutive à une rupture traumatique de la rate.*

L'auteur présente un malade, qu'il a opéré pour une volumineuse *hématocèle périsplénique consécutive à une rupture traumatique de la rate.* Le sujet, habitant la Martinique, avait la rate touchée par le paludisme. La cause de l'accident était un coup de poing dans l'hypocondre gauche. Il en résulta un éclatement de la capsule splénique, avec hémorragie intrapéritonéale. L'hématome périsplénique put s'enkyster, mais des hémorragies successives se produisant dans la poche, celle-ci prit en quelques mois des proportions prodigieuses. Morestin, dans une première intervention, évacua et draina la collection, mais il fallut deux autres opérations, dont la dernière consiste dans la résection du rebord costal, pour obtenir la cicatrisation.

M. CAZIN a eu l'occasion d'observer récemment une collection hématique

sous-phrénique chez un jeune cavalier dont le cheval avait fait panache et qui avait eu le thorax et l'abdomen violemment comprimés entre la monture et le sol. Quand M. Cazin vit le blessé, un mois environ après l'accident, il constata une énorme collection sous-diaphragmatique qui incisée donna issue à un flot de liquide hématique couleur chocolat (6 ou 7 litres). Il fut impossible à M. Cazin de déterminer l'organe, — foie ou rate, — dont la lésion avait provoqué la formation de cet hématome, déjà d'ailleurs en voie de suppuration. Il se contenta de drainer. L'intervention date actuellement de deux mois; le malade ne présente plus qu'une fistulette en voie de guérison.

M. Brunswic le Bihan. — *Kystes métaclastiques de la rate.*

Les ruptures de la rate sont relativement rares en Europe; la rate est petite, de consistance normale; il faut un traumatisme assez violent; en tout cas, sauf intervention chirurgicale, la mort est la terminaison la plus fréquente, puisque l'hémorragie se fait « à plein » dans une cavité péritonéale libre. Il en est tout autrement dans les pays à paludisme. Il s'agit alors de rates volumineuses, souvent énormes, rates fragiles, mais à capsule épaisse et entourée d'adhérences périspléniques. Qu'un choc se produise, parfois assez léger, il y a rupture sous-capsulaire, ou tout au moins l'hémorragie est-elle limitée par des adhérences; plus tard, le kyste croît peu à peu à la façon d'un anévrisme diffus.

M. Brunswic le Bihan désigne ces kystes consécutifs à la rupture de la rate sous le nom de *kystes métaclastiques.*

Il en a opéré deux cas chez des indigènes très touchés par le paludisme, ayant subi tous deux un choc avec rupture très probable de la rate. Le kyste datait de plusieurs mois. Il se présentait dans les deux cas sous le même aspect : poche kystique contenant 8 à 10 litres d'un liquide verdâtre que l'examen montra stérile et contenant des hématies et des leucocytes; la paroi, formée par la capsule splénique très distendue, était doublée de masses épaisses composées de caillots fibrineux. Des adhérences très fortes et très solides rattachaient le kyste aux organes environnants.

Dans le premier cas, la splénectomie extrêmement laborieuse fut suivie de mort par choc le lendemain. Dans le second cas, au contraire, une large marsupialisation amena la guérison.

Voies urinaires.

M. A. Ceccherelli (Parme). — *Décapsulation et fixation des reins.*

La décapsulation du rein est une opération très bénigne. Aussi bien dans les cas qui font le sujet de ces observations que dans ceux où elle a été pratiquée comme temps préliminaire de la néphrorraphie, nous n'avons eu à déplorer aucun cas de mort.

Pendant les premiers jours qui suivirent la décapsulation, les urines sont concentrées, à densité élevée, à point cryoscopique élevé, contenant

beaucoup d'urée et beaucoup de matières solides. Pendant les jours suivants, la diurèse va parfois jusqu'à dépasser la normale. Mais l'augmentation des matières solides ne se fait pas proportionnellement à la diurèse, car bien souvent elle n'atteint pas le taux vérifié immédiatement après l'opération.

Le rein étant composé de deux parties distinctes et de fonctions différentes, l'une glomérulaire, destinée surtout à la sécrétion de l'eau, l'autre, ensemble de tubules pourvoyant à l'élimination des matières solides, il est logique de penser que la compression de la capsule fibreuse venant à cesser, il se fait dès les premiers jours une dilatation vasculaire et un ralentissement de la circulation. De telle sorte que le sang passant lentement à travers les reins et dans les vaisseaux péritubulaires, les urines deviendraient plus concentrées. Cette hypothèse serait confirmée par Cordera et par d'autres qui, dans leurs expériences sur les animaux, ont trouvé que la décapsulation donnait dans les premiers jours une augmentation de volume et une congestion du rein. Après la première semaine, on a constaté dans plusieurs cas une diurèse très augmentée, et dépassant la moyenne normale. Il est évident que les nouvelles voies sanguines corticales, rencontrées par moi et plusieurs expérimentateurs, et même par Edebohls en trois autopsies, ne sont pas étrangères à l'augmentation de la diurèse, en apportant une irrigation plus abondante à la substance corticale, qui reçoit le sang par les ramifications de l'artère rénale, et par les vaisseaux néoformés.

Quand la capsule se reforme (Albarran, etc.), les vaisseaux auraient à subir de nouveau la pression physiologique, et le sang reprendrait la vitesse normale du courant. Cela est prouvé par la nécropsie des animaux, après la décapsulation.

Dans un cas j'ai vu le sérum sanguin doué, d'après la cryoscopie, d'une concentration moléculaire moins considérable; elle était, avant la décapsulation, de — 0,65 et descendit à — 0,59 sept jours après. D'autres cas donneraient la contre-épreuve de l'activité rénale dépuratrice après la décapsulation.

Les mêmes modifications ont été observées dans le cas de reins sains et dans le cas de reins malades par inflammation microbienne. J'ai pu le constater moi-même dans un cas de cette dernière catégorie.

Ceci dit, j'estime que la décapsulation du rein pourra être conseillée lorsqu'on se trouvera en présence d'une insuffisance fonctionnelle aiguë de l'organe, le parenchyme restant sain, car on pourra compter dans ce cas sur une rapide dépuration du sang. C'est ce que pensait déjà Giordano, il y a quelques années. Je crois également que la décapsulation et le drainage pourront prendre la place de la néphrotomie dans les néphrites microbiennes hémorragiques, où les lésions sont surtout corticales.

Mon expérience est encore insuffisante quant aux néphrites chroniques. J'ai pourtant vu des reins chroniquement enflammés, comme je l'ai dit dans mon mémoire sur la fixation du rein mobile (*Clinica chirurgica*, Gennaio, 1904). Le rein en état de ptose est un rein malade, par suite des con-

ditions anormales de circulation dans lesquelles il se trouve; si on abandonne ce rein à lui-même, les lésions vont en s'aggravant et une vraie néphrite chronique se trouve constituée. J'ai pu le vérifier au cours de plusieurs néphrorraphies.

C'est pourquoi j'ai adopté les idées de Tuffier qui, dès 1889, constatait que la décapsulation laisse après elle une fixation solide du rein aux tissus voisins; depuis 1894, je pratique la décapsulation dans chaque néphrorraphie, passant mon fil à cheval sur les côtes, ainsi que je l'ai conseillé le premier en 1884.

Si je ne me trompe, le passage du fil à cheval sur la côte, la diminution de la capacité de la loge occupée par le rein grâce à l'excision d'une partie de la capsule adipeuse, enfin, le passage des fils à travers le parenchyme, tout enfin tend à démontrer combien la décapsulation ajoute un élément de succès à la néphropexie. La clinique a prouvé combien cette manœuvre était inoffensive, et l'on sait d'autre part quelles adhérences solides elle crée entre le rein et les parties avoisinantes. Enfin, les modifications qui en résultent pour la circulation rénale sont des plus heureuses, car le fonctionnement physiologique de l'organe n'est modifié que dans le sens d'une plus grande activité, et tout ceci s'accorde parfaitement avec ce que nous connaissons du processus de guérison dans les néphrites chroniques.

M. Van Stockum (de Rotterdam). — *Le diagnostic des abcès métastatiques du rein.*

Le diagnostic de ces abcès est souvent très difficile. Lorsque l'inflammation gagne le bassinet, il y a des troubles de la miction; lorsque l'inflammation s'étend sur la capsule, les symptômes de la périnéphrite attirent l'attention sur le rein. Mais lorsque l'infection est restreinte au parenchyme rénal, il n'y a que la tuméfaction de l'organe qui puisse faire soupçonner quelque état pathologique du rein. Cette tuméfaction, pour des raisons connues, n'est pas toujours appréciable.

Alors il n'y a que la fièvre très élevée, du type pyohémique, persistant pendant des semaines, qui trahit l'existence d'une affection grave. Les urines ne renferment pas ordinairement des éléments propres à révéler une infection suppurative du rein. On y trouve bien quelques leucocytes, quelques hématies, des cylindres peu nombreux, etc., mais ces éléments se trouvent aussi bien dans l'urine de tout malade atteint de quelque maladie fébrile. A l'appui de ce que je viens d'avancer, voici le rein d'une femme qui a succombé aux suites d'une infection puerpérale. Le rein est criblé d'abcès de la grosseur d'un pois, et pourtant l'examen consciencieux de la malade n'avait révélé aucune affection rénale.

Or, dans deux cas de ce genre observés il y a quelques mois, j'ai obtenu la conviction que j'avais affaire à des abcès du rein par un symptôme que je n'ai trouvé décrit nulle part.

Dans ces cas, mon attention se fixa sur l'abondance des urines rendues en vingt-quatre heures.

C'est donc la polyurie qui me révéla l'état pathologique des reins.

Dans le *premier cas*, une tumeur rétro-péritonéale située au-dessous du foie, près de la colonne vertébrale, attira mon attention sur le rein droit. Cependant la tumeur pourrait être causée par une inflammation des voies lymphatiques à la suite d'une infection puerpérale.

Je ne pouvais me décider sur la nature de la tumeur. La fièvre s'élevait chaque jour jusqu'à 40°; elle fut accompagnée de frissons et de vomissements. L'état général commença à s'altérer. La quantité d'urine rendue en vingt-quatre heures fut de 1 300 à 1 500 centimètres cubes. Elle s'éleva enfin jusqu'à 2 500 centimètres cubes. Cette polyurie me décida à l'intervention :

Je trouvai le rein droit criblé d'abcès; je l'enlevai. La fièvre descendit immédiatement après l'opération. La malade a guéri.

Dans le *second cas*, il n'y avait pas de tumeur rénale appréciable. La fièvre très élevée persistait déjà depuis six semaines, lorsque mon attention fut attirée sur la polyurie plus élevée encore que dans le premier cas. La néphrotomie à droite dévoila l'existence d'un grand nombre de petits foyers purulents dans la substance rénale. La malade a guéri complètement.

Cette polyurie que je crois avoir découvert, dans les cas d'infection aiguë des reins, n'est pas la même que celle qui est produite par la pyélonéphrite chronique.

Elle est moins élevée et souvent elle ne sera que *relative*, car les malades atteints d'une fièvre très élevée, souvent accompagnée de vomissements, ne rendraient qu'une quantité *d'urine très légère* si leurs reins étaient sains.

Une quantité de 1 200 centimètres cubes, même de 1 000 centimètres cubes, dans ces circonstances, nous donne le droit de parler de *polyurie*.

Qu'on cherche cette *polyurie relative* chez tous les malades, atteints d'une fièvre élevée, persistant longtemps lorsque le diagnostic paraît obscur.

M. Dujon (Moulins). — *Quatre opérations sur le rein.*

J'ai eu l'occasion de faire depuis dix-huit mois 2 néphrectomies lombaires pour anurie.

La première néphrectomie fut faite pour une *hydronéphrose droite* chez une femme de vingt-huit ans. Cette femme se plaignait de temps à autre de pesanteur dans le côté droit depuis quatre ans.

En avril 1903, elle sentit une grosseur dans son ventre, et entra à l'hôpital de Moulins au mois d'août suivant. La séparation des urines indique l'absence d'urine à droite. Le rein gauche fournit à lui seul plus d'un litre d'urine normale.

Néphrectomie transpéritonéale. Ponction. Évacuation de 380 centimètres cubes d'un liquide clair. L'orifice de l'uretère est imperméable. La malade émet un demi-litre d'urine le premier jour et à partir du troisième jour elle urine un litre et plus. Elle quitte l'hôpital le vingt et unième jour, guérie. L'examen de la pièce montre la destruction d'une grande partie du parenchyme rénal, l'imperméabilité absolue de l'uretère.

La deuxième néphrectomie fut faite sur une malade de trente-quatre ans. *Néphrectomie transpéritonéale gauche pour cancer du rein.* Cette malade opérée en décembre 1903, souffrait depuis déjà plus de six mois et ce n'est

que devant la persistance des douleurs qu'elle se décida à l'intervention. La néphrectomie est assez pénible, tout le rein étant fortement adhérent. Le pôle supérieur seul présente un noyau néoplasique de la grosseur d'un œuf de poule, sans communication avec le bassinet. La malade guérit sans encombre, mais la guérison ne fut que temporaire, et la malade mourut au bout de sept mois, de récidive splénique.

Je fis le 31 mai 1904 une *néphrectomie lombaire* chez un homme de soixante-quatre ans, *ataxique* depuis quinze ans. Ce malade fut pris d'anurie le 25 mai, avec vomissements et douleurs dans le côté droit. Vomissements le lendemain toute la journée. A l'hôpital de Moulins on lui fait deux litres de sérum artificiel le lundi, sans obtenir d'urine. La sonde introduite dans la vessie ne ramène que quelques gouttes de sang noir et poisseux. L'état général est très bon. La néphrotomie est pratiquée *six jours après le début des accidents*. Elle est faite à droite, le malade ayant souffert à droite au début de l'anurie, et s'étant plaint depuis un an de pesanteur dans ce côté, sans avoir jamais eu cependant de coliques néphrétiques.

Après incision du rein, on ne sent pas de calcul dans le bassinet.

En sondant le malade, on recueille deux cuillerées à soupe d'urine claire. Le troisième jour, pas d'urine, un peu de sang noir dans la vessie.

Le quatrième jour et le cinquième jour, pas d'urine, puis brusquement coma.

Le sixième jour au matin, amélioration, et le soir il émet spontanément 300 grammes d'urine trouble.

Le septième jour il émet un litre d'urine trouble toujours. La guérison s'affirme. Le treizième jour, l'urine redevient claire.

La fistule lombaire se ferme au milieu d'août. Jamais le malade n'a émis de calcul, ni par les lombes, ni par la vessie, et il y a lieu de se demander si l'anurie ne doit pas être mise uniquement sur le compte de l'ataxie.

Ma seconde néphrotomie a été faite le 24 juin 1904 sur un malade de plus de soixante ans, nettement calculeux, *et qui avait déjà subi la néphrectomie lombaire droite* pour calculs.

Opéré au bout de deux jours d'anurie, il guérit assez vite, émettant de l'urine par la vessie, dès le lendemain de l'opération. Pendant une semaine il eut des mictions spontanées avec alternatives d'anurie, puis il émit par la région lombaire un petit calcul et à partir de ce moment, le cours de l'urine redevint absolument normal et la fistule lombaire se tarissait au bout d'un mois et demi.

M. Fournier. — *Cystotomie d'urgence et prostatectomie chez un prostatique calculeux.*

J'ai pratiqué, chez un prostatique de soixante-seize ans, une cystotomie qui m'a permis d'enlever 80 calculs vésicaux. Dix jours plus tard, je fis la prostatectomie et je constatai que l'urètre était bourré de calculs dans sa portion prostatique; grâce au cathétérisme rétrograde, je pus rétablir la perméabilité du canal.

Je crois qu'il est bon de pratiquer d'abord la cystostomie, chez les prostatiques rétentionnistes, pour leur permettre de mieux supporter ensuite la prostatectomie. Dans les cas, comme celui que je viens de rapporter, où l'urètre prostatique renferme des calculs adhérents, très difficiles à extraire ou à refouler, la cystostomie et la prostatectomie sont deux opérations nécessaires.

M. Lavaux (Paris). — *Traitement des fistules urétro-rectales.*

L'auteur n'envisage que le traitement de la deuxième classe des fistules urétro-rectales, celles qui suppurent encore quand on est appelé à les traiter. Il soutient que l'indication capitale, c'est la désinfection des trajets fistuleux à l'aide de solutions antiseptiques, non caustiques, injectées dans les voies urinaires inférieures sans sonde. Après avoir rappelé un fait cité dans sa thèse, il rapporte une seconde observation, celle d'un diabétique atteint de fistule urétro-rectale guérie ainsi à l'aide des seuls moyens que fournit la petite chirurgie des voies urinaires.

Organes génitaux.

M. G. Richelot (Paris). — *Des indications actuelles de l'hystérectomie vaginale.*

L'auteur établit un parallèle entre l'hystérectomie abdominale et l'hystérectomie vaginale. Il examine ces deux interventions dans les cas de *fibromes* et de *cancers utérins* et de *suppurations pelviennes*. La laparotomie vaut autant pour les fibromes de moyen volume; elle vaut mieux pour les très grosses tumeurs. Si l'utérus fibromateux est petit, mobile, scléreux, douloureux, saignant, si la paroi abdominale est épaisse, il conseille l'hystérectomie vaginale.

Pour les cancers, on s'est fait nombre d'illusions par la méthode abdominale. Les chiffres sont là, qui disent brutalement qu'en dépit des prélèvements de ganglions ou de tissu conjonctif, la récidive s'est montrée aussi vite et aussi souvent qu'après l'hystérectomie vaginale.

« Pour mon compte, dit-il, j'ai présents à l'esprit les cas relativement nombreux — 18 à 20 p. 100 — dans lesquels j'ai vraiment rendu service à mes malades en les opérant par la voie basse, les survies de trois, quatre et cinq ans, les femmes revues ou perdues de vue sans récidive après quatre, cinq, six, huit, dix et douze ans; et, comme je n'ai pas l'idée de demander plus aux opérations contre le cancer, comme je ne vois rien de mieux dans la pratique des chirurgiens qui font autrement, je garde l'hystérectomie vaginale comme méthode de choix dans le traitement du cancer utérin. »

S'il s'agit de suppurations pelviennes, la laparotomie permet de mieux voir et de n'enlever que le strict nécessaire; mais si les poches purulentes salpingiennes sont très septiques, il vaut mieux faire l'hystérectomie vaginale. En résumé, j'opère maintenant par la voie haute : presque tous les fibromes, la majorité des annexites et quelques rares cancers avec envahis-

sement discret. Mais j'ai gardé l'hystérectomie vaginale comme méthode de choix dans le cancer utérin, et comme ressource précieuse dans un certain nombre d'annexites bilatérales.

M. Faure est absolument du même avis que M. Richelot. Il emploie la voie haute dans les cas d'annexites chroniques, refroidies en quelque sorte. Mais s'il s'agit de ces annexites qui ne refroidissent pas toujours et qui restent virulentes, septiques, il donnera la préférence à l'hystérectomie vaginale. Il en est de même dans les infections puerpérales. Dans ces cas, c'est l'utérus lui-même qui est le foyer virulent. La voie vaginale est seule indiquée pour son ablation. L'opération sera rendue facile en abaissant le col au moyen de grosses pinces à kystes.

M. Walther emploie la voie abdominale pour les fibromes. Dans les cas de cancers utérins, il a eu des résultats désastreux aussi bien par la voie abdominale que par la voie vaginale. Les récidives se sont faites à bref délai. Comme M. Faure, il préfère l'hystérectomie vaginale pour les infections puerpérales; mais il se sépare complètement de lui et de M. Richelot dans les cas de salpingites suppurées. Depuis 1890, c'est toujours par l'abdomen qu'il les enlève. Il imite totalement la façon de faire du prof. Terrier. Il faut se donner la peine de bien drainer l'abdomen et de protéger tout d'abord le péritoine, les parois pelviennes et l'intestin. L'hystérectomie abdominale permet de tout enlever, et de ne pas oublier des portions de poches suppurées, comme dans l'hystérectomie vaginale.

M. Sorel (Dijon). — Je voudrais indiquer en quelques mots quelle est ma pratique basée sur une expérience déjà assez longue. En suivant le plan de M. Richelot, je pense que pour les *fibromes*, la voie haute est indiquée et je pratique alors l'hystérectomie abdominale totale dans la majorité des cas, comme je l'indiquerai dans ma communication; je ne réserve l'hystérectomie vaginale que pour les métrites scléreuses hémorragiques graves, à utérus petit et mobile.

Pour les *suppurations pelviennes*, je suis à peu près d'accord avec M. Richelot; dans les cas aigus, il se présente des circonstances où on ne peut attendre le refroidissement des salpingites parce qu'il y a danger de vie pour les malades; dans ces cas, je pratique la colpotomie qui permet d'évacuer la poche de pus, de drainer le petit bassin et de faire tomber la fièvre; plus tard, je fais une laparotomie. Rarement la colpotomie est insuffisante, aussi je n'ai pas eu à faire d'hystérectomie vaginale pour suppuration pelvienne ces dernières années. Dans les suppurations chroniques, je fais toujours la laparotomie.

Pour le *cancer de l'utérus*, j'avoue être un peu désespéré; la mortalité souvent plus grande des interventions même simples, et surtout une récidive presque habituelle entre six mois et deux ans, m'avaient fait espérer une plus grande survie par l'hystérectomie abdominale; les statistiques que j'ai rassemblées [1] et qui ont été publiées dans la thèse de mon élève et ami de

1. *Archives provinciales de Chirurgie*, août 1900.

Bellœuf (Paris, 1900, chez Steinheil) nous avaient laissé l'espoir d'une amélioration dans le traitement du cancer utérin. Depuis les résultats ne semblent pas avoir répondu à notre espoir. Je n'opère que des cancers au début, bien limités à l'utérus, avec organe mobile et intégrité des culs-de-sac vaginaux; c'est dire que j'opère très peu de cancers; la voie haute ne paraît pas plus avantageuse dans ces cas que la voie basse.

M. Pozzi. — Au point de vue des fibromes, je crois que pour les petites tumeurs saignant facilement, mieux vaut toujours prendre la voie vaginale, excepté chez les jeunes femmes. Chez celles-ci en effet, la voie abdominale permet de conserver les ovaires et les trompes, lorsque l'énucléation de la tumeur est possible.

Dans le cas de cancer, si la néoplasie a atteint le voisinage des uretères, il faut opérer par l'abdomen. Dans un nombre restreint de cas, la lésion peut se montrer limitée au col; utiliser alors la voie vaginale moins dangereuse que la voie haute au point de vue de la septicité. S'il y a envahissement vaginal, se borner à l'évidement conoïde du col.

Dans les suppurations pelviennes, j'ai toujours préconisé la voie abdominale. La seule restriction, c'est le cas d'affections aiguës, virulentes, des annexes. Se borner alors à une colpotomie d'attente et choisir le moment opportun pour faire ensuite l'ablation des annexes par la voie abdominale.

En somme, je ne conserve l'hystérectomie vaginale que pour les cancers tout à fait au début.

M. R. Sorel. — *Hystérectomie abdominale totale et hystérectomie abdominale subtotale.*

M. Sorel passe en revue les principales indications de l'hystérectomie abdominale. Tumeurs de l'utérus : dans ces cas, l'hystérectomie totale a l'avantage d'être une opération complète; si le fibrome est accompagné de métrite, il y a avantage à enlever le col, car les classiques nous ont appris que pour guérir les métrites, il faut enlever le col, d'où les opérations du type de Schrœder; il est étrange qu'on guérisse par le vagin une métrite en n'enlevant que le col, et qu'on la guérisse aussi bien par le ventre en ne laissant que le col. Sans parler des dégénérescences secondaires qu'a signalées Richelot.

Dans le cas de suppurations pelviennes, l'hystérectomie totale est la meilleure et la plus simple méthode de drainer en partie déclive le petit bassin, tout en le fermant complètement du côté de la grande cavité abdominale. Je n'ai aucune confiance dans les drains ou les mèches qui traversent le ventre; c'est une cause plutôt d'infection de la grande cavité qu'une sécurité. On a déjà publié des observations de subtotale ayant nécessité soit des ablations secondaires du col, soit des colpotomies, soit des dilatations du col pour drainer le petit bassin. Il me paraît plus logique d'enlever d'emblée ce col. La crainte de l'hémorragie me paraît exagérée surtout si on a le soin de désinsérer le vagin contre l'utérus et non de couper le vagin plus bas; cet artifice a été indiqué aussi par Richelot et je ne puis que le confirmer.

Enfin, pour remédier à l'inconvénient de laisser un col malade et peut-être infecté, certains partisans de la subtotale ont indiqué de passer le thermocautère sur la muqueuse pour la stériliser. M. Sorel trouve cette pratique antiscientifique : 1° parce que les lésions sont profondes; 2° parce que les microbes siègent dans le fond des culs-de-sac et ne sont guère atteints; 3° parce que le but de la chirurgie est de faire des réunions par section nette et non d'ajouter des lésions comme des escarres si faciles à s'infecter. La subtotale est indiquée lorsqu'il y a intérêt à aller vite et que les manœuvres dans le petit bassin sont rendues difficiles, entre autres chez les femmes très grosses.

M. G. Richelot. — *Sur un procédé pour guérir l'anus vaginal.*

J'ai décrit, il y a quinze ans, un procédé pour fermer les anus contre nature avec éperon, n'ayant aucune tendance à la guérison spontanée. Connaissant les défauts, les dangers même de l'entérotome de Dupuytren, j'avais eu l'idée de détruire, par une section franche, extemporanée, cet adossement des parois intestinales qui s'interpose entre les deux bouts. Je procédais comme il suit : deux pinces de Kocher saisissent l'éperon, de telle sorte que les extrémités de leurs mors se rejoignent dans la profondeur et qu'elles circonscrivent un fragment triangulaire des parois adossées, triangle dont la base est le bord libre de l'éperon dans toute son étendue transversale. Ce triangle est sectionné verticalement d'un coup de ciseaux, les deux surfaces de section suturées à la soie le long des pinces, et celles-ci retirées avant d'avoir pu mortifier la paroi. L'infundibulum ainsi créé, on n'a plus qu'à suturer la plaie.

J'ai employé ce procédé dans un cas d'anus vaginal, consécutif à une hystérectomie. Je fis d'abord, pour élargir la voie d'accès, une incision médiane et verticale de la paroi postérieure du vagin; je dédoublai la cloison recto-vaginale à droite et à gauche, en mobilisant les deux moitiés de cette paroi jusqu'à l'orifice intestinal, dont je décollai ensuite la demi-circonférence postérieure. Après avoir reconnu avec mes doigts la hauteur et l'épaisseur de l'éperon, et m'être assuré qu'il y avait adossement simple sans aucune interposition, je sectionnai l'éperon, préalablement circonscrit par deux pinces de Kocher, et suturai le double bord cruenté avec une aiguille à petite courbure latérale. Je fermai ensuite l'orifice anormal à l'aide d'un lambeau vaginal. Le succès n'a pas été immédiat, et la malade a quitté l'hôpital, conservant une fistulette insignifiante qui ne l'incommodait plus. Depuis, je l'ai perdue de vue.

M. Pozzi. — Je me demande s'il n'y aurait pas avantage à faire en deux temps l'opération que M. Richelot vient de décrire, en laissant à demeure les deux pinces de Kocher placées de chaque côté de l'éperon et en fermant l'anus anormal quelques jours après.

M. Cerné (Rouen). — J'estime que l'application des pinces aurait pu suffire, sans avoir recours aux sutures.

M. Le Dentu (Paris). — Je vous ai communiqué, il y a quelques années, un cas d'anus vaginal traité avec un plein succès par la section de l'éperon au moyen de l'entérotome de Dupuytren. Quant aux accidents que l'on a reprochés à ce dernier instrument, ne s'agit-il pas là d'une légende? Je me suis beaucoup servi de l'entérotome dans ces dernières années, et à mon avis, il n'a qu'un inconvénient, celui d'être douloureux au moment de son application et quelquefois d'être insuffisant; mais il n'est en aucune façon dangereux.

M. Richelot. — En procédant comme l'indique M. Cerné, c'est-à-dire en remplaçant les sutures par les pinces à demeure, on retombe dans l'entérotomie au moyen de l'instrument de Dupuytren, avec les inconvénients qu'on lui reproche.

Si je faisais l'opération en deux temps, je n'en continuerais pas moins à suturer les surfaces de section de l'éperon, quitte à attendre quelques jours pour fermer l'anus anormal.

Je préfère la section extemporanée avec sutures, qui dispense de la pince à demeure.

M. Pozzi. — Je me sers non de l'entérotome de Dupuytren, mais des pinces de Kocher.

M. A. Boursier (Bordeaux). — *Sur un cas de kyste tubo-ovarien.*

Les kystes tubo-ovariens décrits par Ad. Richard en 1853, ont été très étudiés en France et à l'étranger. Cependant la thèse de Cabaniols (1900) n'a pu en trouver que 36 observations. Depuis nous n'en avons trouvé dans la littérature que 6 cas, ceux de Dubar, Leclasser, Schools, Michaux, Goelet et Garcia Arias. Nous en apportons un nouveau.

Observation. — Femme trente-six ans, réglée à dix-neuf ans, mariée peu après, a un enfant à vingt ans. Après l'accouchement, signes assez nets de métrite et de salpingite double. Elle vient à la consultation gynécologique en novembre 1902. On trouve à l'examen de la métrite, de la salpingite droite, et dans la moitié gauche du bassin, une tumeur arrondie, rénitente, mobile, prise pour un kyste ovarique. La tumeur augmentant lentement, la malade se décide à entrer dans le service de clinique gynécologique (Hôpital du Tondu) au début de janvier 1904. Elle est laparotomisée le 8 janvier. Nous enlevons un petit kyste ovarique surmonté d'une trompe dont l'extrémité externe se fusionne avec lui. Du liquide s'écoule par la section de la portion utérine de la trompe. C'est donc un kyste tubo-ovarien. Du côté droit, j'enlève un hydrosalpinx avec ovaire scléro-kystique. Les suites ont été des plus simples. La malade sort guérie le 31 janvier 1904.

Anatomiquement, ce kyste présente les caractères macroscopiques ordinaires des kystes tubo-ovariens. Poche uniloculaire, arrondie, transparente, du volume d'une grosse orange. Sa partie supérieure est parcourue en écharpe par une trompe allongée, amincie, pleine de liquide clair, dont le pavillon n'existe plus et qui se continue sans ligne de démarcation avec la paroi kystique.

La cavité est lisse et unie, la trompe communique avec elle par un orifice

ovalaire plus petit qu'une région ampullaire normale, et d'où partent en rayonnant des franges, allongées, linéaires s'amincissant progressivement et s'étendant à toute la zone voisine de l'orifice.

Histologiquement : 1° au niveau de l'orifice, structure normale de la trompe : muqueuse avec franges multiples et longues, couche musculaire, paroi externe fibreuse; 2° dans toute la région kystique où existent les franges on retrouve la structure tubaire; muqueuse avec des franges à épithélium cylindrique ou cubique, couche musculaire à faisceaux lâches (qui ne peut être que d'origine tubaire), couche fibreuse externe à faisceaux onduleux et riche en vaisseaux; 3° au delà des franges, structure fibreuse ordinaire des kystes ovariques avec, sur une partie épaissie, un corps jaune et des débris de couche corticale ovarienne.

Cet examen démontre, ainsi que l'avaient dit Legueu et Cabaniols, que le kyste tubo-ovarien se compose d'une portion tubaire et d'une partie ovarique proprement dite, et, en outre, que la portion tubaire, caractérisée par une couche musculaire, s'étale à toute la région kystique où existent les franges; la portion ovarique comprend le reste.

Il constitue ainsi un argument en faveur de la théorie pathogénique dite théorie pathologique. Legueu avait admis la communication possible d'un kyste ovarique soit avec un hydrosalpinx, soit avec une trompe saine. Le premier cas seul nous paraît suffisamment démontré.

Les deux tumeurs, hydrosalpinx et kyste ovarique, se rencontrent, s'accolent, adhèrent et grâce à l'accroissement croissant des liquides et de leur tension, la cloison qui les sépare s'amincit, se perfore, s'atrophie et disparait. Certaines observations, celles de Schramm, Van Ott, Doran, et une personnelle, montrent les diverses étapes de ce travail pathologique.

De plus, la pièce décrite plus haut montre que la pénétration des franges dans le kyste ovarique, admise par quelques auteurs, n'est qu'une apparence. Les franges sont étalées seulement dans la partie du kyste qui appartient à la trompe.

M. Lejars (Paris). *Grossesses tubaires récidivantes.* — Chez une jeune femme qui avait été opérée, il y a six ans, pour une grossesse tubaire droite avec inondation péritonéale, j'ai eu à intervenir, au mois d'avril dernier, pour une nouvelle grossesse extra-utérine développée du côté gauche.

J'ai observé, en 1903, deux autres faits du même genre. L'un concerne une femme que j'avais déjà opérée il y a quatre ans pour une grossesse tubaire rompue. Dans l'autre cas, les deux accidents se sont produits dans la même année ; j'ai opéré la malade une première fois au mois de janvier, et une deuxième fois au mois de mai.

Ces faits ne sont pas aussi rares qu'on pourrait le penser; d'après les statistiques publiées, parmi les cas de grossesse extra-utérine que l'on opère, il y a 4 ou 5 p. 100 de grossesses tubaires récidivantes. Dans ces conditions, lorsqu'on opère une grossesse extra-utérine, il me paraît nécessaire de regarder soigneusement les annexes de l'autre côté et de les enlever si elles ne sont pas absolument saines car, au point de vue pathogénique, il faut

certainement incriminer une malformation de la trompe. Cependant, je dois dire que, dans mes deux dernières observations, j'avais examiné les annexes du côté opposé à la grossesse, et je les avais respectées parce qu'elles m'avaient paru saines. Varnier avait donc raison lorsqu'il avait dit que toute femme ayant eu une première grossesse tubo-ovarienne avait deux chances sur trois pour faire une grossesse extra-utérine du côté opposé.

M. Bégouin a opéré en 1899 une femme ayant une grossesse tubaire rompue. La trompe opposée n'avait rien. La malade guérit. Appelé en 1903 pour cette même femme qui présentait tous les symptômes d'une inondation péritonéale consécutive à une seconde grossesse extra-utérine, il arriva trop tard, et la mort s'ensuivit.

M. Bégouin. — *De l'allure clinique maligne de certains fibromes de l'ovaire.*

Les fibromes de l'ovaire se traduisent ordinairement par une symptomatologie simple et bénigne alors même qu'ils sont compliqués d'ascite, ce qui est moins rare qu'on ne le croit. La symptomatologie de ces tumeurs n'affecte cependant pas une allure aussi bénigne : il existe toujours des faits assez nombreux où, à un moment donné de leur évolution, ces fibromes tout en restant peu volumineux et mobiles, en ne présentant aucune altération de leur texture, s'accompagnent tout à coup d'augmentation rapide et considérable du volume du ventre, d'amaigrissement, d'anorexie, de perte des forces, d'œdème des membres inférieurs, de double épanchement pleural, en un mot, du tableau clinique de la cachexie que l'on est accoutumé à observer à la période terminale des tumeurs malignes.

M. Bégouin rapporte une observation de ce genre et ensuite douze autres semblables.

Le diagnostic clinique avec le sarcome est presque impossible dans ce cas-là, aussi faut-il toujours opérer.

M. Pozzi. — Tout ce qu'a dit M. Bégouin peut s'appliquer aux tumeurs papillaires des ovaires. L'analogie est frappante. Si on débarrasse les malades de leur tumeur, c'est une véritable résurrection. La cachexie est due à l'inflammation du péritoine.

Membres

M. J. Reverdin (Genève). — *Lymphagiome kystique de l'aisselle.*

Il s'agit d'une jeune fille qui, dans l'enfance, avait présenté une grosseur comme une noix dans l'aisselle gauche.

Après une chute de bicyclette, elle aperçut dans cette même aisselle une tumeur indolore, mate à la percussion, mobile; pas de rougeur, pas de thrill.

Elle est constituée par une poche à parois minces, adhérentes de toutes parts à l'aisselle et dans le fond du paquet vasculo-nerveux.

Il a essayé de disséquer cette tumeur et n'y est pas parvenu. Au cours de

ces manœuvres, le tissu s'est rompu. Il est sorti une grande quantité de liquide.

Examen histologique de la partie restée. Lymphangiome kystique.

M. MORESTIN. — *Palmure cicatricielle thoraco-brachiale.*

Il s'agit d'une jeune fille opérée par lui. Le résultat est particulièrement beau. Il est vrai qu'il s'agissait d'un cas favorable, le bras étant relié au thorax par une cicatrice assez mince. De fait, Morestin de tous les procédés choisit le plus simple. Il sectionna la palmure à sa base du côté du thorax par deux incisions se réunissent en V, libéra complètement la cicatrice, et réunit les tranches de section. La guérison fut obtenue en peu de jours.

M. MÉNARD (Berck-sur-Mer). — *Tuberculose bénigne des grandes articulations.*

On ne sait pas assez que la tuberculose articulaire, dans sa forme bénigne, peut guérir complètement avec conservation des mouvements normaux, complets ou peut s'en faut.

Nombre de genoux et de hanches affectés de tuberculose lente conservent l'intégrité de leur forme pendant six, douze, vingt-quatre mois, malgré l'absence de tout traitement. Au bout de ce long délai, le traumatisme de la marche finit par occasionner une poussée inflammatoire et la destruction irrémédiable des surfaces articulaires.

Traités dès les premiers symptômes, les mêmes jointures malades peuvent en rester aux altérations légères du début.

Mais pour cela il faut que le traitement rigoureux par le repos soit maintenu deux ans au moins. Puis succèdent une ou deux années de demi-repos et une reprise lente des fonctions.

A ce prix s'obtiennent des guérisons satisfaisantes.

Les traitements modificateurs de la cavité articulaire font disparaître des incidents comme l'hydarthrose du genou. Les injections peuvent modifier un épaississement fongueux de la synoviale.

Nous ne disposons d'aucun traitement spécifique qui assure en douze ou dix mois une guérison durable, même dans les cas les plus légers.

Des soins prolongés, très simples, puisque le repos en constitue, avec les mesures hygiéniques, l'unique base, sont indispensables pour donner quelque sécurité aux résultats obtenus.

MM. FROELICH et WEISS (Nancy). — *Contribution à la pathogénie du genu valgum des adolescents et de quelques autres lésions dites des adolescents.* Les auteurs rapportent en détail 4 observations de genu valgum. Dans des fragments du fémur enlevés pendant l'ostéotomie sus-condylienne, ils trouvèrent chez ces malades des micro-organismes que l'analyse bactériologique montra être des staphylocoques blancs. Weiss et Frœlich concluent de ce fait et de l'évolution particulière du genu valgum des adolescents, bien différente de la déviation rachitique du même nom chez l'enfant, que certains genu valgum des adolescents sont dus à des infections staphylococciques atténuées.

Des déviations osseuses analogues se sont produites à la suite d'ostéomyélites suppurées typiques. Ombredane, Vallas, Nové-Josserand, Vulpius en ont cité des exemples.

Il n'y a donc rien d'étonnant à ce que la même affection atténuée puisse leur donner naissance. Cette opinion basée sur des constatations bactériologiques et cliniques est plus plausible que celle qui attribue le genu valgum au rachitisme tardif; l'existence de ce dernier est loin d'être prouvée.

Frœlich et Weiss poursuivent depuis cinq ans leurs recherches sur la nature des affections dites des adolescents. Dans trois cas de coxa vara essentiel, dans trois cas de tarsalgie, dans un cas d'hallux valgus, dans un cas d'ongle incarné, dans un cas d'exostoses ostéogéniques multiples, ils ont trouvé dans le col fémoral, dans le scaphoïde, dans la tête du premier métatarsien, dans la phalange unguéale, des staphylocoques blancs.

De tous ces faits ils concluent également que certains cas au moins de ces affections osseuses de croissance sont de nature infectieuse, infection atténuée, due aux staphylocoques blancs.

Ils attribuent à la même cause les douleurs dites de croissance, si fréquentes dans les genoux, chez les adolescents qui grandissent vite.

M. Moulonguet. — *Résultats de l'ostéotomie des os de la jambe et des fémurs dans le genu valgum rachitique.*

Il est remarquable de voir combien les ostéotomies multiples du squelette des membres inférieurs, opérations simples et bénignes, corrigent les difformités provoquées par le rachitisme et rendent des services tant au point de vue statique que fonctionnel.

Une jeune fille de dix-sept ans était difforme et impotente par *genu valgum* tellement accentué que, les genoux étant rapprochés, les talons étaient écartés de 35 centimètres et que les tibias, outre leur courbure latérale, avaient subi un mouvement de rotation tel que leur face interne était antérieure et que le pied droit était en équerre.

L'ostéotomie cunéiforme des tibias avec section des péronés et ostéotomie transversale du fémur droit a donné à cette jeune fille une statique convenable et lui a rendu la marche facile et solide.

Ch. Willems. — *Étiologie et prophylaxie de la claudication après la coxalgie.*

Quand on examine un certain nombre de coxalgiques guéris, on remarque que les uns boitent peu ou pas, avec un raccourcissement quelquefois considérable, alors que d'autres, dont le raccourcissement est minime, boitent fortement.

Par l'étude soigneuse d'un grand nombre de cas, je suis arrivé aux constatations suivantes :

1° Chaque fois que la coxalgie, ouverte ou non, guérit par ankylose, sans attitudes vicieuses, la claudication est faible ou nulle, même quand le raccourcissement est considérable, à condition que ce dernier soit compensé par la scoliose.

2° Chaque fois, au contraire, que l'ankylose se fait en attitudes plus ou

moins vicieuses, la claudication est relativement forte, même quand le raccourcissement est minime.

3° La rotation externe est, de toutes les attitudes vicieuses, celle qui détermine le plus fréquemment et le plus fatalement la claudication.

Il résulte de ces faits quelques indications utiles pour le traitement.

Puisque le raccourcissement ne joue qu'un rôle secondaire dans l'étiologie de la claudication, il est inutile de lutter obstinément contre lui, d'autant plus qu'il est souvent rendu inévitable par la destruction de la tête fémorale et l'ulcération de la cavité cotyloïde.

Il faut bien plutôt s'attacher à combattre les attitudes vicieuses, qui, elles, peuvent toujours être évitées. C'est surtout à la rotation externe qu'il faut s'opposer, et l'on y arrive très simplement. Il faut d'autre part favoriser l'établissement de la scoliose compensatrice.

Le malade soigné d'après ces principes, ne boitera guère. Il devra lui être défendu de porter le soulier surélevé classique.

M. Calot. — *Le traitement de la luxation congénitale de la hanche avec un seul appareil en trois à quatre mois.*

M. Calot présente au Congrès 10 enfants guéris de luxation congénitale de la hanche soit simple, soit double.

Ces enfants ne laissent rien à désirer au point de vue de la marche.

M. Calot a tenu à montrer surtout des enfants en très bas âge, de deux et trois ans, pour prouver qu'on peut très bien arriver à la guérison chez les tout petits, contrairement à l'opinion généralement adoptée.

Si la contention demande chez eux une plus grande attention peut-être, en retour, la réduction est d'un facilité extrême, ne nécessitant pas l'anesthésie, et le traitement est donc d'une bénignité assurée, et les guérisons anatomiques et fonctionnelles sont généralement plus complètes et plus belles, si l'on est intervenu avant les déformations osseuses graves que l'âge amène.

Pourquoi, comme dans les autres affections orthopédiques congénitales, ne pas débarrasser sans retard tous ces enfants de leur désolante infirmité?

Plusieurs de ces enfants ont été guéris dans l'espace de trois à quatre mois avec un seul appareil.

M. Redard (Paris). — Je recommande depuis longtemps de traiter la luxation congénitale de la hanche à un âge peu avancé, dès que la difformité est reconnue.

J'ai opéré avec succès de très jeunes enfants, dans quelques cas sans anesthésie chloroformique. Les meilleurs résultats s'obtiennent surtout chez les enfants de deux à six ans; après dix ans, les résultats sont plus incertains.

Je crois qu'il est dangereux de conseiller pour tous les cas l'immobilisation dans un seul appareil contentif pendant trois à quatre mois. Il n'y a pas de règles pour l'immobilisation. Il est légitime, cependant, afin d'éviter la raideur articulaire et de l'atrophie, d'essayer de diminuer la durée de l'immobilisation, en se basant sur le degré de stabilité de la rédution, sur l'âge des opérés.

Dans les transpositions, chez les enfants âgés, dans les luxations bilatérales, on évite les raideurs articulaires en n'immobilisant que pendant une seule période de deux à trois mois, si la tête est bien maintenue.

M. Nové-Josserand (Lyon). — L'auteur rappelle que depuis plus de trois ans il a montré, par ses statistiques, la nécessité d'opérer avant l'âge de cinq ans, à cause de la raideur qui existe presque constamment à un degré variable chez les enfants opérés plus tard. L'âge le plus favorable est deux ans ou deux ans et demi.

Quant à la durée de l'immobilisation, il est probable qu'une contention prolongée peut éviter certaines reluxations, et comme elle n'a pas d'inconvénient chez les enfants jeunes, il vaut mieux la prolonger pendant sept ou huit mois. Après cinq ans, par crainte de la raideur, on peut réduire l'immobilisation à quatre ou cinq mois.

M. Mencière. — Je suis d'avis, avec MM. Calot, Redard et Nové-Josserand, qu'il y a intérêt à opérer le plus tôt possible la luxation congénitale de la hanche. C'est ainsi que dans ma communication de ce jour, vous trouverez une observation chez une enfant de vingt et un mois.

Les cas présentés par M. Calot sont très intéressants; mais j'aurais voulu voir M. Calot venir nous dire : j'ai obtenu chez certains malades de bons résultats avec un seul appareil, et ne pas venir nous poser comme règle générale des cas exceptionnels.

Si les chirurgiens avaient l'idée, à la suite de cette communication, de mener à bien, en règle générale, le traitement de la luxation congénitale, grâce à un seul appareil, je puis leur prédire bien des mécomptes.

M. Mencière. — *Technique de mon levier pour faciliter la réduction non sanglante et extemporanée de la luxation congénitale de la hanche.*

De nombreuses gravures font saisir la manœuvre de ce levier et les différents temps de son application. L'auteur insiste sur la mise en flexion du membre avant l'application du levier. Il insiste sur l'importance de ce fait, qui, rapprochant les points d'insertion des muscles rétractés, permet au levier de localiser toute la force déployée sur un seul obstacle, la capsule qui, tendue comme un voile au-devant du cotyle, empêche la réductio

L'auteur cite des observations chez des malades de six, huit, neuf, dix, treize, quatorze ans.

Chez quelques-uns, la réduction manuelle avait été inutilement essayée et serait demeurée impossible sans le levier.

L'auteur termine en faisant remarquer, qu'entre son procédé et celui de Lorenz, il y a plus de différence qu'entre celui de Lorenz et celui de Paci.

Il propose pour ce procédé le nom de réduction mécanique et extemporanée de la luxation congénitale de la hanche.

Enfin, il insiste sur un point capital, à savoir que, mathématiquement, toutes les forces employées ne passent jamais par la diaphyse du fémur, mais bien par le levier mécanique lui-même. Dans ces conditions, toute crainte de fracture se trouve écartée.

M. Redard trouve ce levier intéressant; mais il ne croit pas utile de s'en servir; c'est une complication inutile. En agissant avec les mains, on peut arriver à réduire presque toutes les luxations. Personnellement, il a eu rarement des insuccès.

M. Mencière. — M. Redard vient nous dire qu'il réduit des luxations congénitales sans avoir eu besoin de mon levier.

Mais je suis absolument de son avis, nous avons tous, j'ai aussi réduit des luxations congénitales sans levier.

Mais je viens lui dire ceci : quand vous avez de la difficulté à réduire une luxation congénitale chez un enfant âgé par exemple, le levier vous facilitera la tâche. Quand vous trouverez une luxation irréductible, le levier la rendra souvent réductible. Je vous apporte des observations chez des malades de six, huit, neuf, treize, quatorze ans. Vous trouverez des observations où des chirurgiens très autorisés en la matière se sont abstenus, trouvant la luxation trop haute chez une malade trop âgée. La manœuvre du levier a réduit le cas. Ce n'est d'ailleurs un secret pour personne que si je vous donne un levier qui agisse sans danger et exécute ce qu'exécute votre main, vous aurez avec ce moyen mécanique plus de force et de facilité pour agir.

M. Dujon. — *Inversion congénitale double de la voûte plantaire.*

Je présente au Congrès la photographie et la radiographie d'une déformation congénitale assez curieuse que je n'ai vue signalée nulle part. Il s'agit d'une inversion congénitale double de la voûte plantaire observée chez un enfant d'un an, A... D... de Tronget.

Il n'existe aucune difformité dans la famille. Les parents sont bien portants et ont 4 autres enfants normalement développés.

Pour interpréter la radiographie, reportons-nous à l'embryologie : ossification du cuboïde à la naissance de l'astragale à deux mois, du calcanéum à six mois, du troisième cunéiforme à douze mois, et des autres os du tarse beaucoup plus tard. Nous voyons donc entre le tarse postérieur et le métatarse un gros point osseux, le cuboïde, et un petit, le 3e cunéiforme. L'inversion de la voûte plantaire est produite par une luxation en bas du tarse antérieur. Le calcanéum est entraîné par son attache au cuboïde et se trouve obliquement descendant au lieu d'être obliquement ascendant comme sur les radiographies normales. L'enfant est, quant au reste, bien développé. Il a commencé à marcher vers quatorze mois, et continua à marcher presque aussi bien que les autres enfants.

Il est actuellement âgé de deux ans et demi. Le port d'une semelle dure, fortement cambrée, a été à peu près inutile. Quand l'ossification du pied sera complète, si la marche est pénible, peut-être alors sera-t-il indiqué de faire une ostéotomie.

Présentation d'instruments.

M. Gautier présente *des fils d'argent tressés pour sutures perdues et une canule en argent pour méat sus-pubien.*

M. Brunswic le Bihan montre *des couteaux à amputation et à résection avec manches très lourds.*

M. Lambotte (Anvers) décrit le mécanisme et explique comment fonctionnent *ses pinces pour forcipressures métalliques perdues des petits vaisseaux.*

M. Monprofit fait voir *une table d'opération de son invention* et un pelvi-support à plateau démontable à coulisse, copié sur un modèle récemment vu à Londres.

M. A. Reverdin présente *un bassin arrondi en cuivre* au centre duquel est fixé *un pelvi-support*, garni d'un pneu de caoutchouc, permettant tout à la fois les pansements et les lavages dans le lit même des malades.

M. Delangre décrit et montre toute *son instrumentation relative à l'inclusion prothétique de la paraffine.* Il présente aussi *des pinces destinées à assurer l'hémostase dans certaines opérations de la face.*

Enfin, M. Gourdet fait passer sous les yeux tout un arsenal chirurgical (pinces, laveurs, pulvérisateurs, aspirateurs, etc.) dont le maniement est simple et la fabrication ingénieuse.

1° *Une filière* simplifiée, formée de trois pentes angulaires graduées, dans lesquelles l'instrument présenté s'arrête juste en face du numéro qui correspond à son diamètre. Elle a l'avantage sur les autres de permettre de calibrer les instruments non cylindriques; on prend les diamètres, les additionne, et divise par deux; le résultat est le numéro cherché.

2° *Un désenclaveur* très simple pour la prostatectomie, dont la forme en dégage complètement le champ opératoire. Deux cannelures latérales permettent à la fin de l'opération de le remplacer par un conducteur, puis une sonde à bout coupé, sans laisser égarer dans la plaie l'orifice vésical.

Ces deux instruments sont construits par M. Gentile.

3° *Une sonde intra-utérine* à courbure en S, très facile à introduire, donnant un grand écartement pour le retour du liquide, d'un démontage et d'une asepsie très faciles, construite par la maison Mathieu.

4° Une importante *série de valves et d'écarteurs* se montant très simplement à l'aide d'un cône saillant et d'une cavité conique sur un manche omnibus, rendant toute la série moins encombrante et moins coûteuse, d'un asepsie parfaite, d'un démontage instantané, sans les ennuis que comportent les systèmes à vis. L'une d'elles, en forme de cuiller, dilate et éclaire beaucoup mieux que toutes les autres, sans aucune tendance au glissement, les cavités conoïdes telles que la vessie et l'estomac (Constr., M. Quiniou).

5° *Un scarificateur pour ventouses* (M. Aubry), très facile à aseptiser et à repasser, et dont la pénétration est limitée par un curseur à bascule très simple. L'instrument est entièrement démontable.

6° *Des écarteurs spéciaux* pour la tarsectomie.

7° *Un pince à mors en T oblique*, pour fermer le col pendant l'hystérec-

tomie abdominale, en empêchant l'écoulement dans l'abdomen de liquides septiques (construite par M. Collin).

8° *Un appareil en forme de forceps* modifié, permettant à l'aide de tiges intermédiaires et d'étaux de fixer la tête dans toutes les positions possibles par rapport à la table pour les opérations sur le crâne, la face et ses cavités, et le cou.

9° *Un appareil très puissant* pour la réduction sanglante, par pression dans l'axe des fragments, des fractures anciennes incomplètement consolidées avec un fort raccourcissement.

10° *Un puissant aspirateur avec pompe au pied* (construit par M. Aubry) pour l'aspiration rapide du sang ou des liquides septiques épanchés dans le péritoine pendant la laparotomie.

Dr M. Péraire.

COMPTE RENDU

DU

XXXIIIe CONGRÈS DE LA SOCIÉTÉ ALLEMANDE DE CHIRURGIE

TENU A BERLIN DU 6 AU 9 AVRIL 1904 [1].

I. — PATHOLOGIE ET THÉRAPEUTIQUE GÉNÉRALES

KUETTNER (de Tubingue). — *De la réaction iodophile des leucocytes et de sa valeur en chirurgie.*

Les recherches faites par Küttner sur 470 malades lui ont démontré que la réaction iodique d'Ehrlich n'a aucune importance pour le diagnostic chirurgical. Au point de vue pronostique, sa signification est peut-être un peu plus certaine ; ainsi, dans la péritonite aiguë purulente, elle est de fâcheux augure, lorsque la réaction d'Ehrlich augmente d'intensité, tandis que le nombre des leucocytes diminue. D'autre part, si, après incision d'un abcès chaud, l'iodophilie disparaît presque complètement, on peut affirmer que le processus morbide est enrayé. Mais les résultats obtenus par la réaction d'Ehrlich sont en somme si maigres, qu'elle ne saurait être rangée au nombre des méthodes de recherches chirurgicales.

JORDAN (de Heidelberg). — *Pyohémie à marche chronique.*

Ce qu'on décrit en général sous ce nom, ce n'est qu'une pyohémie aiguë, à marche lente. Mais le cas observé par Jordan semble réellement une forme, non individualisée jusqu'à présent, d'infection généralisée métastatique, à évolution chronique.

Il a vu, chez un homme de vingt ans, apparaître, à la suite d'un furoncle de la nuque, des abcès corticaux multiples du rein droit avec abcès paranéphrique consécutif. Le pus renfermait du staphylocoque blanc à l'état de pureté. L'incision de l'abcès n'amena aucune amélioration et, sept mois après le début du mal, il fallut recourir à la néphrectomie, suivie, au bout de deux mois, d'une guérison complète. Trois mois plus tard, sans troubles généraux, apparurent successivement un abcès du pied droit, un abcès de la cuisse gauche, un phlegmon séreux de la cuisse droite, contenant toujours du staphylocoque blanc pur. Après trois nouveaux mois d'accalmie,

1. D'après le *Zentralbl. f. Chir.*, 1904, n° 27 (supplément).

se développa, sans ascension thermique, une ostéomyélite de l'arc postérieur de la cinquième vertèbre dorsale, avec infiltration purulente de la dure-mère, abcès sous-dural et paralysie par compression des membres inférieurs, de la vessie et du rectum. Quatre semaines plus tard, arthrite séro-fibrineuse du genou.

Voilà un cas de pyohémie nettement chronique, provoqué uniquement par le *Staphylococcus albus*. Les frissons et l'hyperthermie ne sont nullement caractéristiques de la pyohémie; les métastases seules sont importantes.

Kausch (de Breslau). — *Diabète et chirurgie.*

1° *De la glycosurie traumatique éphémère.* Kausch a observé, après 9 fractures et 2 contusions, cette glycosurie qui est toujours faible (1 p. 100), ne s'accompagne pas de symptômes de diabète et disparaît en moyenne au bout de trois jours sans laisser de traces. Elle dépend sans doute d'une simple excitation psychique, sans lésion ni commotion nerveuse.

2° *De l'anesthésie chez les diabétiques.* De ses recherches, Kausch tire les conclusions suivantes :

a) La narcose par inhalation doit être remplacée, dans la mesure du possible, par l'anesthésie locale.

b) La narcose, dans un but purement diagnostique, doit être rejetée.

c) Il faut éviter de soumettre les diabétiques à plusieurs narcoses se succédant à brève échéance.

d) L'éther seul doit être employé; le chloroforme provoque toujours une forte acétonurie.

e) La narcose générale doit être faite le matin de bonne heure.

f) Tout diabétique, chez lequel on veut pratiquer une anesthésie générale ou locale, sera préalablement soumis au traitement sodique, c'est-à-dire saturé de bicarbonate de soude jusqu'à réaction alcaline de l'urine.

g) Autant que possible, on doit choisir, pour endormir un diabétique, le moment où, depuis quelques jours, il n'a pas de sucre dans les urines.

Hildebrandt (de Berlin). — *Radiographies de diabétiques.*

Ces photographies montrent, sur des moignons d'amputés pour gangrène, des artères et des veines fortement sclérosées. L'examen histologique indique que le diabète détermine d'abord une dégénérescence des éléments contractiles des vaisseaux, puis une prolifération du tissu conjonctif.

Katzenstein (de Berlin). — *Nouvelle méthode pour vérifier, avant les opérations, l'énergie fonctionnelle du cœur.*

On sait que l'interposition de grandes résistances sur le cours du sang artériel détermine un surcroît de travail mesurable du cœur. Celui-ci est possible, sur un cœur normal, sans augmentation numérique des contractions cardiaques, dont le chiffre tend plutôt à diminuer. Katzenstein a, sur un grand nombre de malades, comprimé pendant 2 à 5 minutes les deux artères iliaques au-dessus de l'arcade de Fallope et a trouvé, que, lorsque le cœur est suffisant, le nombre des pulsations diminue ou ne change pas et que la tension artérielle s'élève; au contraire, avec

un cœur insuffisant, le chiffre des pulsations monte, la pression sanguine ne se modifie pas ou s'abaisse.

KLAPP (de Greifswald). — *Recherches expérimentales sur l'anesthésie lombaire.*

L'absorption intradurale, étudiée à l'aide du sucre de lait, est très grande et atteint son maximum dans la première heure qui suit l'injection; elle dépasse même en intensité l'absorption sous-cutanée, qui a lieu durant les cinq heures qui suivent l'injection. Si, au sucre de lait, on substitue une substance toxique, on conçoit qu'une dose qui, en injection sous-cutanée, n'amène aucun accident, provoquera des phénomènes d'empoisonnement en injection intradurale, parce que l'absorption se fait bien plus rapidement et dans l'espace d'une heure.

Pour prévenir ces accidents, il faut ajouter à la substance toxique, à la cocaïne par exemple, une substance comme l'adrénaline, qui ralentit l'absorption. Celle-ci n'agit toutefois d'une manière réellement efficace qu'en injection sous-cutanée. Une valeur bien plus grande appartient aux mucilages, aux émulsions, aux solutions gélatineuses et surtout huileuses. Ainsi on peut complètement anesthésier un chien, sans provoquer d'accidents toxiques, en faisant une injection lombaire de cocaïne en solution gélatineuse concentrée.

Cette méthode, excellente en médecine vétérinaire, n'est cependant pas, usqu'à présent, applicable chez l'homme.

WILMS (de Leipzig). — *Implantation et accroissement de tissus embryonnaires.*

L'auteur montre des préparations et des radiographies d'implantations faites sur des poulets et dans lesquelles on reconnaît les éléments les plus divers : cartilages, os, épithéliums pavimenteux, vibratile, etc. Au bout de deux mois, les tissus implantés sont encore en voie d'accroissement; mais, au bout de sept mois, on trouve des signes manifestes de régression. On n'a donc pas réalisé un accroissement indéfini.

PETERSEN (de Heidelberg). — *Carcinome par implantation.*

L'auteur relate trois cas dans lesquels des carcinomes multiples primitifs ou des métastases lymphatiques rétrogrades simulaient des greffes cancéreuses; il prétend que de telles erreurs sont souvent commises et que les greffes cancéreuses sont bien plus rares qu'on ne le pense. Celles-ci constituent le trait d'union entre l'extension du cancer chez le même individu et la transmission à un autre individu. Petersen croit que l' « infectiosité » du cancer existe théoriquement, mais n'entre jamais pratiquement en ligne de compte.

JORDAN (de Heidelberg). — *Des récidives tardives du cancer.*

L'auteur rapporte deux cas, l'un de cancer de la langue ayant récidivé dans la cicatrice dix-neuf ans après l'extirpation, l'autre d'épithéliome mammaire, resté localisé depuis quinze ans.

PERTHES (de Leipzig). — *Radiothérapie du cancer.*

Sur 13 cancroïdes de la face traités par les rayons Röntgen, 12 sont totalement cicatrisés; dans un cas, occupant la région temporale, il persiste, malgré un traitement continué depuis un an, une ulcération large comme une pièce de deux marks. Vingt-quatre à soixante-dix jours furent nécessaires pour obtenir la guérison.

Dans 3 cas, il n'y a pas de récidive depuis dix mois; dans 3 autres, elle s'est produite.

La radiothérapie est surtout précieuse, lorsque le cancroïde occupe le nez ou la paupière; elle donne des résultats esthétiques supérieurs à l'extirpation. Perthes présente ensuite 3 cancers de la lèvre inférieure guéris, presque sans laisser de traces, en cinquante à soixante jours. Par contre, aucun résultat satisfaisant n'a été obtenu dans les épithéliomes du plancher buccal, de la muqueuse nasale, de la langue, même en introduisant les tubes de Röntgen dans la bouche. Aucune guérison n'a été observée dans 8 épithéliomes inopérables du sein; dans ces cas toutefois, on a vu constamment disparaître les nodules cutanés et diminuer la tumeur primitive.

Perthes se demande ensuite si la régression des carcinomes doit être considérée comme une cicatrisation fortuite ou comme une conséquence de la radiothérapie, et si, dans ce dernier cas, elle n'est qu'une suite de la réaction inflammatoire ou dépend d'une action propre aux rayons Röntgen. Perthes croit que, contrairement à ce qui a lieu dans la plupart des ulcères rongeants, la cicatrisation est complète, qu'elle se produit d'une façon régulière, après un temps donné, et après l'emploi d'une dose mesurable de rayons X, qu'elle a lieu même dans les cas où l'on n'observe pas de régression spontanée (métastases de carcinome mammaire). Il semble que la diminution des nodules cancéreux ne soit pas une simple conséquence du processus inflammatoire, car elle commence avant le début de la réaction. L'examen histologique montre, que sous l'influence des rayons Röntgen, il y a dégénérescence des épithéliums cancéreux et arrêt dans la formation des cellules. Il est probable que les rayons exercent une action photo-chimique sur la chromatine du noyau.

LASSAR (de Berlin) — *Sur la radiothérapie.*

L'auteur relate les excellents résultats qu'il a obtenus par la radiothérapie dans les dermites artificielles, dans l'eczéma des chirurgiens, dans les cancroïdes et les cancers. Elle a surtout une influence très heureuse et constante contre les douleurs et les hémorragies.

LEXER (de Berlin). — *Nouvelles recherches sur les artères des os et leur importance en pathologie.*

Les artères intra-osseuses de l'adolescent et de l'adulte n'ont pas, dans les grands os à moelle, une disposition identique; à mesure que le sujet avance en âge, les anastomoses deviennent de plus en plus fortes et, ce qui est plus important, les vaisseaux diaphysaires régressent d'une façon notable, tandis que ceux de la métaphyse et de l'épiphyse persistent et

communiquent avec les artères articulaires. Il en résulte que les segments osseux, dont la vascularisation diminue après la fin du développement, sont plus rarement malades chez l'adulte que dans la jeunesse.

STUBENRAUSCH (de Munich). — *Action du fluorure de sodium sur les os, en particulier sur le maxillaire inférieur du chien et du lapin.*

Les animaux auxquels, pendant la dentition, on donne du fluorure de sodium, ne présentent aucun trouble de l'état général, mais des accidents caractéristiques sur toutes les dents : déviations et usure prématurée. Le os macérés sont blancs, très poreux et offrent sur divers points des dépôts ostéophytiques. Si on soumet de tout jeunes lapins au même traitement, ils restent très en retard dans leur développement, présentent des déformations des incisives, de l'ostéopériostite, de la nécrose des maxillaires inférieurs qui ressemble, à s'y méprendre, à la nécrose phosphorée de Wegner.

HOFFA (de Berlin). — *Contribution à la maladie osseuse de Paget.*

L'auteur présente les photo- et radiographies de trois cas d'ostéomalacie chronique déformante hypertrophique. Il ne donne aucun aperçu nouveau et partage les opinions de O. Lannelongue sur la pathogénie de la maladie de Paget.

Fritz KOENIG (d'Altona). — *Suture osseuse dans les fractures sous-cutanées.*

König considère que la suture doit être faite, dès la fin de la première semaine, dans un certain nombre de fractures récentes et fermées comme dans celles de la rotule et de l'olécrâne. Il range dans cette catégorie celles dans lesquelles on peut craindre une consolidation défectueuse en raison du déplacement (fractures de l'épitrochlée, de la tête du radius, des extrémités articulaires avec rotation de l'un ou des deux fragments). Il considère que la suture est également indiquée dans un certain nombre de fractures compliquées de luxation ou dans les fractures multiples d'un membre. Enfin, elle doit être pratiquée d'une façon précoce dans la fracture intracapsulaire du col du fémur, afin de prévenir la terminaison par pseudarthrose. Dans ce dernier cas, pour assurer la nutrition de la tête fémorale, il faut réunir non seulement les os, mais aussi suturer à ceux-ci les lambeaux capsulaires.

Noetzel (de Francfort-sur-le-Mein) partage la manière de voir de König; par contre, *Bardenheuer* (de Cologne) est opposé à ces interventions, même pour les fractures de la rotule, car l'infection ne peut jamais être évitée à coup sûr et les résultats obtenus par les méthodes d'extension longitudinale et transversale sont excellents. *Bier* (de Bonn), préfère aussi le traitement par les appareils; il fait remarquer que les fractures traitées par la suture se consolident plus lentement que les autres et croit que l'épanchement sanguin a un rôle important, en ce sens qu'il sert à la nutrition des tissus formateurs du cal. Dans un cas de pseudarthrose, il a obtenu la guérison en injectant du sang dans le foyer de la fracture.

Mangoldt (de Dresde). — *Traitement des pseudarthroses et des cavités osseuses par la transplantation de lambeaux ostéo-périostiques non pédiculés.*

Cette transplantation, qui, jusqu'à présent, n'a été employée que dans des cas isolés, doit être élevée à la hauteur d'une méthode thérapeutique. Elle peut être facilement exécutée et donne les meilleurs résultats, au moins dans le jeune âge. Elle permet de combler toutes les pertes de substance osseuse, lorsque le périoste est détruit, et d'obtenir des formes d'os à peu près normales. Les lambeaux ostéo-périostiques seront, suivant les circonstances, empruntés à la face interne du tibia, au bord postérieur du cubitus, aux côtes, à l'aile iliaque.

Bramann (de Halle) a utilisé à plusieurs reprises les os cuits pour combler de grandes pertes de substance. Cette méthode lui a donné d'excellents résultats.

Franke (de Brunswick) accorde la préférence aux lambeaux ostéo-périostiques. Il s'en est servi non seulement pour remplacer des métacarpiens et des phalanges, mais aussi après une résection du poignet, qui avait nécessité le sacrificè d'une partie du radius, pour éviter l'abduction de la main. Le copeau osseux emprunté au tibia est plié de telle sorte que le périoste est tourné en dehors et que sa pointe est dirigée vers le cubitus.

Rehn (de Francfort-sur-le-Mein). — *Ostéo-sarcomes multiples et ostéite déformante.*

Une jeune femme de vingt-trois ans se plaint en novembre 1894 de douleurs dans la hanche droite et, deux mois plus tard, apparaissent des grosseurs dans les deux ilions, puis dans les fémurs et les tibias, ensuite dans l'humérus gauche et dans quelques côtes. Bientôt la plupart des pièces du squelette du membre inférieur se déformèrent et s'incurvèrent, de telle sorte qu'en fin de compte, les fémurs et tibias étaient coudés à angle droit à leur partie moyenne. Ensuite les os subirent un ramollissement, et les fémurs se brisèrent spontanément. Quelques tumeurs furent enlevées dans un but palliatif; c'étaient toutes des sarcomes à cellules géantes. La malade mourut au bout de neuf ans d'anasarque.

A l'autopsie, seuls les os de la tête et de la colonne vertébrale étaient indemnes. La plupart des néoplasmes interrompaient nettement la continuité des os; ceux des côtes étaient implantés sur leur face interne par une large base. Les uns (en grande majorité) étaient durs et gris blanchâtre; les autres (côtes et fémur droit) mous et brun rouge. Les premiers avaient une texture spongieuse, dense, traversée par des tractus médullaires rougeâtres; les seconds étaient constitués par une masse fibro-élastique, interrompue çà et là par des travées osseuses d'un blanc jaunâtre. Dans ceux-là, les lésions étaient celles de l'ostéite fibreuse ostéoplastique de Recklinghausen; ceux-ci étaient des sarcomes giganto-cellulaires. Il est vraisemblable que les tumeurs dures et blanches s'étaient développées aux dépens des masses sarcomateuses. Dans cette hypothèse, elles doivent être considérées comme des néoplasies inflammatoires.

Reerink (de Fribourg-en-Brisgau). — *Résection des os longs à moelle pour néoplasmes malins.*

Reerink rapporte l'histoire de quatre opérés pour sarcomes, chez lesquels il fallut faire de grandes résections dans la continuité et qui sont guéris sans récidive depuis douze à huit ans. Un chondrome de l'épiphyse supérieure du tibia n'a pas récidivé depuis huit ans. Deux opérés atteints de sarcome fusiforme de l'extrémité supérieure de l'humérus et de la tête du péroné sont morts au bout de quelques mois, le premier de métastase cérébrale, le second d'une récidive locale pour laquelle il fallut amputer la cuisse.

Friedrich (de Greifswald). — *L'ostéoplastie dans les grandes pertes de substance diaphysaires post-opératoires chez les jeunes sujets.*

Quand, chez un jeune sujet, l'ablation d'une tumeur maligne entraîne une grande perte de substance osseuse, il faut toujours, lorsqu'on se propose de la combler, se souvenir que l'accroissement d'un os se fait uniquement par apposition, que le développement en longueur dépend du cartilage épiphysaire, et que l'épiphyse d'un os peut, dans une certaine mesure, remplacer l'autre détruite. On doit se rappeler aussi que le périoste joue le rôle capital dans la régénération osseuse, que le tissu osseux proprement dit n'y prend aucune part, et qu'un os implanté est assimilable à un corps étranger mort.

Quand l'ablation d'une tumeur maligne nécessite le sacrifice d'une diaphyse entière, périoste compris, on ne peut guère songer à combler cette perte de substance par un morceau d'os emprunté à une autre partie du corps. Il faut chercher d'autres procédés. Friedrich a étudié expérimentalement ces questions. Après avoir enlevé complètement et transversalement, sur de jeunes animaux, l'une des épiphyses du radius ou du fémur, il a interposé, entre épiphyse et diaphyse, des plaques d'argent, qu'il a retrouvées, au bout de quelques mois, à la partie moyenne de la diaphyse. L'interposition d'un corps étranger n'entrave donc pas l'accroissement en longueur, quand une épiphyse est intacte. Pour favoriser ce processus de régénération après des pertes diaphysaires étendues, Friedrich a implanté, avec succès, dans celles-ci, un cylindre creux, poreux, contenant des sels calcaires. Chez une jeune fille de huit ans, ayant subi l'ablation totale de la diaphyse du fémur droit pour sarcome myéloïde, il a implanté un morceau d'os mort (tibia d'un garçon tuberculeux de onze ans). La guérison se fit sans réaction et l'enfant marche sans douleur. Il a obtenu un résultat tout aussi satisfaisant en remplaçant, à une jeune fille de douze ans, 14 centimètres de diaphyse fémorale par 17 centimètres de diaphyse fémorale, pris sur un sujet de soixante-cinq ans, mort de cancer stomacal.

Hoffa (de Berlin). — *Résultats définitifs de la ténoplastie.*

Pour obtenir un bon résultat, il faut une asepsie et une hémostase parfaites, de bons muscles et donner aux tendons une tension suffisante. Hoffa attire l'attention sur la grande puissance de régénération des mus-

cles paralysés. Sur un grand nombre d'opérés, il montre comment, avec des muscles tout à fait paralysés, on réalise une espèce de fixation tendineuse de l'articulation, qui dispense le sujet du port d'un appareil orthopédique. Quand les muscles sont assez bien conservés, on obtient un rétablissement fonctionnel plus ou moins parfait.

Kausch (de Breslau). — *Petites opérations plastiques.*

1° *Plastique des tendons fléchisseurs des doigts.*

Kausch coupe le tendon fléchisseur sublime près de son insertion phalangienne et le tendon fléchisseur profond assez loin de son attache; il suture le bout périphérique de celui-ci au bout central de celui-là.

2° *Plastique de la lame tendineuse dorsale des doigts.*

Dans un cas où cette lame était coupée au niveau de l'articulation interphalangienne, Kausch a décollé, de chaque côté, les parties latérales de l'aponévrose dorsale, sous forme d'un double lambeau pédiculé, a suturé les lambeaux sur la ligne médiane du doigt et créé ainsi une nouvelle aponévrose dorsale, qui fonctionnait déjà au cours de l'opération.

3° *Formation d'une calotte digitale après écrasement.*

Lorsque après un écrasement du doigt, la partie qui porte l'ongle est conservée, Kausch procède de la façon suivante : la main, en pronation forcée, est appliquée contre la poitrine, de manière que la face dorsale repose contre celle-ci. Le lambeau, simplement pédiculé, qui est emprunté à la peau du thorax, est rabattu sur le bout du doigt et suturé à la face palmaire. Après section du pédicule, on ne suture pas le lambeau à la face dorsale; on laisse ce point bourgeonner. L'ongle, en s'avançant, se fixe solidement à son substratum et le résultat esthétique est très bon.

4° Dans un cas d'*arrachement total du scrotum et de la peau du pénis*, Kausch a taillé deux lambeaux à double pédicule sur la face interne des cuisses et les a réunis sur la ligne médiane. Les corps caverneux ont été recouverts en renversant le feuillet interne du prépuce et par des greffes de Thiersch.

5° *Rhinoplastie aux dépens d'un orteil.*

Chez une jeune fille, dont toute la charpente cartilagineuse du nez était détruite, Kausch a implanté d'abord le deuxième orteil sur la face palmaire de l'articulation du poignet; il l'a divisé ensuite progressivement à la base, qu'il a fixée sur le nez. Il a enfin fendu l'orteil et en a redressé une moitié pour la porter au contact de l'os nasal. Par-dessus ce toit osseux, il a suturé les téguments.

II. — CRANE ET FACE

Madelung (de Strasbourg). — *Traumatismes de l'hypophyse.*

Madelung a vu une jeune fille de neuf ans, qui, à l'âge de six ans, avait été blessée à la tête par une balle de carabine Flobert. Elle présente actuellement de l'amaurose totale de l'œil droit, une légère hémiparésie droite, et un singulier accroissement du corps. L'enfant pèse 42 kilogrammes et ce

poids énorme est dû à une adipose généralisée. La radiographie montre que la balle est au voisinage de la selle turcique et tout fait supposer que l'hypophyse elle-même a été blessée.

Stolper (de Göttingen) a eu l'occasion de faire, en 1895, l'autopsie d'un acromégalique, qui avait subi un traumatisme grave de la région occipitale et présentait une augmentation notable de volume du corps pituitaire.

Borchard (de Posen). — *Troubles psychiques dans les abcès du lobe frontal.*

Ces troubles sont d'ordre irritatif; ils peuvent être provoqués par la pression qu'exerce l'abcès, par des troubles circulatoires ou par une réaction inflammatoire voisine. L'auteur cite le cas d'une enfant de huit ans qui n'eut aucun trouble psychique, malgré une lésion traumatique du lobe frontal, compliquée d'encéphalocèle, pour la cure de laquelle il fallut ouvrir le ventricule latéral gauche. Neuf mois après, un abcès se forme au point traumatisé, et alors apparaissent des accidents, caractérisés par de l'hébétude et des perversions sexuelles.

Ces accidents disparurent avec l'ouverture de l'abcès; et la guérison persiste depuis six ans. De temps à autre, la cicatrice cutanée fait saillie au-dessus de l'orifice de trépanation, et, à ces moments, on note quelques troubles psychiques, mais légers.

Friedrich (de Greifswald) cite le cas d'un malade chez lequel, il y a deux ans, il a extirpé une tumeur du lobe frontal. Le sujet présentait des troubles sexuels très graves, qui ont totalement disparu.

J. Krause (de Berlin). — *Chirurgie et physiologie de la région centrale du cerveau.*

L'auteur insiste sur les bons résultats obtenus par la trépanation dans l'épilepsie jacksonienne non traumatique. Même lorsqu'on ne rencontre pas, au cours de l'opération, de lésions anatomiques capables d'expliquer les troubles moteurs, il faut soigneusement, par l'excitation faradique unipolaire, circonscrire le centre cortical primitivement atteint et l'exciser jusqu'à la substance blanche. Même, dans ces cas défavorables, le résultat est parfois encore satisfaisant. Les paralysies, qui succèdent à cette exérèse, diminuent peu à peu et finissent par disparaître.

Hildebrand (de Bâle). — *Guérison d'une thrombose rhinogène du sinus caverneux droit.*

A la suite d'une intervention sur les cornets, Hildebrand a vu, chez un malade, se produire une angine aiguë, de la fièvre, de la céphalalgie, de l'exophtalmie, une paralysie complète des 6e et 3e paires; le pouls était ralenti; il existait du chémosis et de l'œdème palpébral. Les cellules ethmoïdales, les sinus maxillaire et frontal étant normaux, on admit l'existence d'une thrombose du sinus caverneux droit par propagation de l'infection nasale.

Les injections répétées de sérum antistreptococcique de Tavel firent tomber la fièvre, accélérer le pouls et amenèrent une amélioration des

phénomènes oculo-orbitaires. Quelques mois plus tard, le malade était totalement guéri.

Jacques Joseph (de Berlin). — *Rapetissements opératoires du nez.*

Parmi les types de déformation nasale, J. Joseph mentionne particulièrement la largeur anormale de la charpente osseuse du nez. Pour y remédier, on scie l'apophyse montante du maxillaire supérieur, depuis le bord externe de l'orifice antérieur des fosses nasales jusqu'au voisinage de l'angle de l'œil. Cette section peut se faire par la voie sous-cutanée sans laisser de cicatrice apparente. Quand les parois latérales du nez sont ainsi séparées du maxillaire supérieur, il suffit d'une faible pression pour les rapprocher de la ligne médiane et les maintenir dans leur nouvelle position à l'aide d'un petit appareil.

Samter (de Königsberg). — *Réduction sanglante des luxations anciennes de la mâchoire.*

Samter présente un homme de vingt-quatre ans qui avait, depuis un an, une luxation bilatérale de la mâchoire et présentait néanmoins tous les signes d'une luxation récente. Il fut impossible de réduire sous la narcose. On supposa que les muscles masséter et ptérygoïdien interne avaient pris une direction verticale et s'opposaient à la réduction. On fit autour de l'angle maxillaire une incision curviligne et on désinséra les deux muscles. Après avoir libéré quelques adhérences autour du condyle luxé, la réduction se fit sans peine à droite. Du côté gauche, on avait commencé par ne libérer que les fibres les plus postérieures des muscles masséters externe et interne. On ne réussit cependant à réduire qu'après avoir poussé l'opération aussi loin qu'à droite. Cela prouve que, contrairement à certaines opinions courantes, ce sont ces muscles déplacés et raccourcis qui constituent les obstacles essentiels à la réduction des déplacements habituels de la mâchoire inférieure.

Schrœder (de Greifswald). — *Le prognathisme et son traitement orthopédique.*

On doit, au point de vue pathologique, distinguer un prognathisme absolu et un prognathisme relatif.

Le premier est caractérisé par un angle facial anormalement petit, par des troubles dans l'évolution et la position du maxillaire supérieur, et parfois aussi de l'inférieur, tandis que, dans le prognathisme relatif, l'angle facial peut rester orthognathe, car il résulte uniquement d'un développement défectueux de la mandibule.

Le prognathisme absolu peut ne pas intéresser le rebord alvéolaire et les dents; il ne consiste alors qu'en une translation totale en avant du corps du maxillaire supérieur, d'ailleurs normalement développé. Le maxillaire inférieur suit le mouvement. Cette forme est héréditaire et non corrigible.

Dans une autre variété, la déformation se produit par allongement du diamètre sagittal du maxillaire supérieur aux dépens du diamètre frontal,

et le point sous-nasal se déplace en avant. Cette déformation n'est pas rare chez les enfants rachitiques et scrofuleux, à respiration buccale; elle est justiciable du traitement orthopédique, qui consiste à élargir l'arc maxillaire supérieur et à refouler les incisives supérieures.

Le prognathisme absolu n'est pas toujours héréditaire ou constitutionnel; il peut résulter de troubles dans l'appareil de la mastication ou de mauvaises habitudes, qui, mécaniquement, entraînent en avant une partie de la bouche (chute prématurée des molaires, succion du pouce, etc.). Alors le prognathisme est purement alvéolaire et doit être traité.

Le prognathisme relatif peut être aussi combattu, lorsque le développement défectueux de la mandibule est le résultat d'un trouble fonctionnel.

III. — RACHIS, COU ET THORAX

Hofmann (de Gratz). — *Les artères de la colonne vertébrale scoliotique.*

Sur une scoliose dorsale à convexité gauche et une scoliose lombaire à convexité droite, Hofmann a vu l'aorte déplacée dans le sens de la concavité scoliotique. Sur la vertèbre cunéiforme du segment dorsal, on voit les artères intercostales gauches intimement appliquées contre la vertèbre. A droite, au contraire, elles en sont écartées. Les artères du corps vertébral du côté concave, pendant leur trajet dans le périoste, se comportent d'une façon opposée à celles du côté convexe, en ce sens qu'elles ne se portent pas en arrière, mais en avant et en dedans. Les branches terminales des artères du côté concave sont plus nombreuses, plus longues, plus fines que celles du côté convexe, qui convergent fortement vers l'axe du corps vertébral.

Il semble qu'une relation doive exister entre l'asymétrie de la distribution artérielle dans la vertèbre scoliotique et le sens de la courbure. Toutefois, jusqu'à présent, on ne saurait énoncer de conclusions fermes sur ce point.

Von Eiselsberg (de Vienne). — *Un cas de dégénérescenee amyloïde du corps thyroïde.*

Il s'agit d'un garçon boulanger de quarante-huit ans, chez lequel on constata, en 1902, un catarrhe bronchique intense, de l'albuminurie, une forte augmentation de volume du foie et une légère hypertrophie thyroïdienne, puis de la splénomégalie. L'année suivante, le goitre avait notablement grossi; il était formé par trois noyaux durs qui provoquaient une dyspnée intense, de telle sorte qu'il fallut intervenir. On pensa à un cancer, qu'il fut possible d'enlever en partie, après section médiane de l'organe. L'examen prouva qu'il s'agissait d'une dégénérescence amyloïde. Ces cas sont assez rares. Peters, en 1898, n'a pu en rassembler que onze.

Lanz (d'Amsterdam). — *Progénitures de thyréoprives.*

Lanz a étudié expérimentalement (sur poulet, chien et lapin) la question de la procréation chez les athyréotes et les hypothyréotes. Il pense, en ce qui concerne l'espèce humaine, que, chez les premiers, la faculté de pro-

création disparaît. Lorsqu'on les soumet à la médication thyroïdienne, les règles reviennent chez la femme, l'éjaculation et l'érection chez l'homme; mais aucune conception n'est possible. Les hypothyréotes (myxœdème, disparition de la glande par processus inflammatoires ou néoplasiques, thyroïdectomies trop larges) ne peuvent engendrer que des enfants dégénérés ou crétinoïdes.

Gluck (de Berlin). — *Extirpation totale du pharynx, du larynx et de la portion cervicale de l'œsophage.*

Gluck a exécuté onze fois cette opération, qui lui a donné 9 guérisons et 2 morts. Il emploie le manuel opératoire suivant :

Incision médiane de l'os hyoïde jusqu'au premier anneau trachéal pour mettre à nu le larynx qu'on isole avec soin; on fait de même pour le pharynx, en liant, si c'est nécessaire, l'artère pharyngienne inférieure, jusqu'à ce que les doigts puissent aisément passer en avant de la colonne vertébrale. Libération du corps thyroïde et tamponnement de la région des gros vaisseaux. On met ensuite le malade dans la position de Rose et on coupe transversalement les ligaments thyro-hyoïdiens.

On attire en avant le larynx, dans lequel on introduit et on fixe une petite canule. On peut maintenant, sans aucune difficulté, couper entre des clamps le pharynx et le larynx à n'importe quelle hauteur. On décolle, si c'est utile, l'œsophage jusque dans le médiastin postérieur, on saisit son bout périphérique avec des pinces de Péan, on le fixe par des sutures, au-dessus desquelles on coupe transversalement le canal alimentaire. On décolle sur une certaine étendue l'œsophage de la paroi postérieure de la trachée; cette dernière est fixée par des sutures et, au-dessus de celles-ci, on coupe transversalement le larynx.

Au préalable, une boutonnière cutanée a été faite dans le creux sus-sternal, dans laquelle on fait passer le moignon trachéal, tandis qu'on ferme solidement le moignon pharyngien.

Tamponnement de la plaie à la gaze iodoformée; sutures de la peau par-dessus les tampons, après avoir posé une canule trachéale et introduit un tube alimentaire dans le moignon œsophagien.

Le premier pansement n'a lieu qu'entre le sixième et le dixième jour; la canule seule est changée plus tôt. Entre le seizième et le vingt et unième jour, pose d'un appareil prothétique laryngo-pharyngien, avec lequel les malades peuvent boire et manger. Gluck a des opérés qui ont pu garder leur appareil pendant huit mois, sans qu'il fût nécessaire de le changer.

Sauerbruch (de Breslau). — *Principes physiologiques et physiques des interventions intrathoraciques pratiquées dans la chambre opératoire pneumatique de l'auteur.*

Sauerbruch a étudié les inconvénients et les dangers de la respiration artificielle pour combattre le pneumothorax opératoire et propose un procédé applicable chez l'homme, et qui repose sur le maintien constant de la différence de pression physiologique entre les pressions

bronchique et pleurale. Il emploie une chambre, dans laquelle l'abaissement physiologique de la pression intrapleurale est réalisé par aspiration de l'air. La tête de l'animal en expérience reste dans l'air extérieur et est séparée de la chambre par une pelote en caoutchouc. On peut dans cette chambre exécuter des résections larges du thorax, sans qu'il se produise de troubles circulatoires ou respiratoires sérieux. Le séjour dans la chambre est bien supporté par l'opérateur et ses aides.

Sauerbruch donne la description de la grande chambre opératoire installée à Breslau.

Celle-ci ne diffère de la petite chambre que par un point, essentiel il est vrai. C'est que, sur la paroi opposée au côté de la tête, se trouve adapté un cylindre creux qui reçoit l'abdomen et les membres inférieurs. Ce cylindre est hermétiquement fermé au niveau de l'ouverture inférieure du thorax et communique avec l'air extérieur. On maintient ainsi la pression normale dans les veines pulmonaires, et l'aspiration pleurale qui, dans ce dispositif, subirait une diminution.

L'auteur a recherché s'il ne serait pas possible de réaliser la différence de pression, non par production d'une pression moindre sur les poumons, mais par augmentation de pression dans les poumons. Dans ce second procédé, il se produit des troubles de la circulation et de la respiration, qui manquent dans le premier.

Au cours de ses expériences, Sauerbruch a fait une remarque intéressante, c'est que l'hypérémie, qui accompagne le collapsus du poumon, joue un grand rôle dans la pathologie du pneumothorax.

Von Mikulicz (de Breslau). — *Opérations intrathoraciques exécutées avec l'aide de la chambre de Sauerbruch.*

Après ses expériences et ses études sur des cadavres humains, Mikulicz pense qu'il n'est pas toujours indispensable d'ouvrir largement le thorax par une grande résection costale temporaire, comme cela se fait pour pratiquer la suture du cœur. Il suffit souvent de fendre un espace intercostal. Quand on coupe les muscles intercostaux sur la moitié au moins de la longueur de l'espace, on peut, avec les mains, écarter les côtes assez largement pour opérer commodément dans l'intérieur de la poitrine, et on les maintient séparées avec un écarteur spécial. La thoracotomie intercostale simple peut être exécutée du 3e au 7e espace et a l'avantage d'économiser beaucoup de temps ; la fermeture de la poitrine se fait par sutures à étages des muscles intercostaux et des muscles larges de la poitrine.

La chambre de Sauerbruch facilite l'extirpation des tumeurs de la paroi thoracique et les opérations sur le diaphragme. Elle rend les poumons plus accessibles, car on peut les découvrir sans inconvénient sur une large étendue.

Elle permettra peut-être la cure chirurgicale de quelques lésions organiques du cœur, comme le rétrécissement mitral.

Mikulicz s'est particulièrement occupé de la chirurgie de la portion thoracique de l'œsophage. Lorsqu'il y a lieu de le réséquer, on éprouve de

grandes difficultés à maintenir réunis les deux bouts en raison de la faible extensibilité du conduit. Aussi, dans les résections portant sur la partie inférieure, il attire le grand cul-de-sac de l'estomac et le cardia à travers l'orifice œsophagien du diaphragme. Pour les résections basses, Mikulicz recommande l'incision antérieure dans le 6e espace intercostal gauche.

Il n'a opéré jusqu'à présent sur l'homme dans la chambre de Sauerbruch (en sous-pression) qu'une fois; il s'agissait d'un carcinome de la moitié supérieure de l'œsophage thoracique; le malade mourut de collapsus pendant l'intervention. Au cours de celle-ci, on put constater que, comme chez l'animal en expérience, les poumons conservaient leur volume normal et que les mouvements respiratoires demeuraient réguliers.

Brauer (de Heidelberg). — *Modification du procédé de Sauerbruch pour parer aux suites du pneumothorax.*

Brauer a expérimenté le procédé de la surpression, qui consiste à maintenir la différence de pression exo- et endo-pulmonaire en exagérant la pression normale à la surface interne du poumon. Il considère que ce procédé n'a pas les inconvénients que Sauerbruch lui reproche; il permet d'ailleurs de pratiquer les opérations inaugurées par Sauerbruch à moins de frais et sans le secours d'une grande chambre.

La surpression peut être réalisée à l'aide soit de la trachéotomie, soit du masque de Waldenburg et d'un appareil régulateur de la pression de l'air. La première manière de faire doit être recommandée chez l'homme pour certains cas d'urgence. La seconde permet de combattre, au moins temporairement, les conséquences du pneumothorax opératoire.

Pour opérer en surpression, Brauer a fait construire une petite caisse, dans laquelle on place la tête du patient. Dans cette caisse, on peut facilement exécuter en même temps l'anesthésie avec l'appareil de Roth-Dräger.

Petersen (de Heidelberg). — *Opérations intrathoraciques.*

Petersen croit qu'on peut employer aussi bien le procédé de la sur- et celui de la sous-pression. Il a réussi, par le premier procédé, à extirper une grosse tumeur du rachis. La mort est survenue ultérieurement parce qu'en changeant un pansement, à cause d'une hémorragie secondaire, on négligea de le faire sans le secours du procédé de la surpression.

Beck (de Carlsruhe). — *Cardiolyse dans la médiastino-péricardite chronique adhésive.*

Les accidents de cette affection ne peuvent être combattus que par « l'éclatement opératoire du thorax osseux » (Brauer). On l'exécute en réséquant à gauche les 3e, 4e, 5e, 6e côtes depuis le bord sternal jusqu'à la ligne axillaire antérieure. Beck a opéré et guéri ainsi trois malades.

Senger (de Krefeld). — *Manière de prévenir la récidive après l'opération du cancer du sein.*

Il convient d'enlever aussi complètement que possible l'ensemble des systèmes lymphatique et vasculaire sanguin, qui entrent en jeu dans la

propagation du cancer. Au point de vue pratique, cela signifie détruire le tissu cellulaire lâche et les minces fascias, qui contiennent ces vaisseaux. Senger a essayé, dans ce but, une série de procédés chimiques, thermiques et bactériologiques, et croit être arrivé à de bons résultats, qu'il se propose de publier plus tard.

IV. — ABDOMEN

Neugebauer (d'Ostrau en Moravie). — *Chirurgie du diaphragme.*

Neugebauer a observé deux malades atteints de plaies du diaphragme. L'un, non opéré, est mort deux ans et demi plus tard de hernie diaphragmatique étranglée. L'autre, opéré, est guéri depuis quatre ans. D'après ces faits et ceux qu'il a pu réunir, Neugebauer pense :

1° Que les plaies du diaphragme, qui accompagnent les plaies pénétrantes du thorax, sont bien plus fréquentes qu'on ne le croit; mais qu'on opère, en général, seulement celles qui se traduisent par une hernie viscérale.

2° Que les plaies pénétrantes de la moitié inférieure du thorax doivent être traitées par laparotomie exploratrice, qui permet l'examen de toute la face inférieure du diaphragme.

3° Que le procédé de Postempski est dangereux et insuffisant, à la fois au point de vue diagnostique et thérapeutique.

4° Qu'une plaie du diaphragme doit toujours être suturée par voie transpleurale et non par voie abdominale; la première, en effet, ne donne une mortalité que de 9,6 p. 100, la seconde de 50 p. 100.

5° Que, dans les plaies de la moitié droite du muscle, le foie n'empêche pas toujours le prolapsus des viscères dans le thorax, et que ces plaies doivent être traitées comme celles de la moitié gauche.

Pels-Leusden (de Berlin) présente un malade auquel il a *suturé le diaphragme et extirpé la rate pour une plaie thoraco-abdominale par coup de feu.*

Brentano (de Berlin). — *Plaie de l'aorte par arme à feu.*

Il s'agit d'un homme de vingt-cinq ans, entré à l'hôpital pour une plaie du 9e espace intercostal gauche. Comme il existait du collapsus, de l'hypothermie, de l'accélération du pouls, une grande sensibilité de l'épigastre, on admit une perforation de l'estomac ou de l'intestin. Mais, en pratiquant la laparotomie, on ne trouva qu'un petit hématome rétro-péritonéal au voisinage du hile du rein gauche et un peu de sang dans la cavité abdominale. Le 7e jour, mort subite. A l'autopsie, on constata que l'hémorragie provenait de l'aorte, qui était traversée transversalement de part en part par une balle de 7 millimètres, immédiatement au-dessus de l'origine des deux artères rénales. Brentano pense que, même avec un diagnostic bien posé, on n'eût pu guérir le malade en raison du siège de la plaie vasculaire.

Riese (de Britz-Berlin). — *Plaie de l'abdomen par coup de feu. Note sur la suture du foie.*

Présentation d'un homme de vingt-neuf ans, qui reçut dans le ventre

une balle de revolver de 7 millimètres et fut opéré trois heures après l'accident. Le lobe gauche du foie était traversé dans toute son épaisseur, l'estomac était perforé de part en part sous le cardia; il existait une plaie du diaphragme sans lésion de la plèvre et un trou sur la face postérieure du péritoine à 1 centimètre au-dessus de l'artère splénique, qui donnait du sang en abondance. Après sutures des plaies, on pratiqua une incision lombaire, on enleva la balle placée entre les 11e et 12e côtes, on réséqua la 12e côte et on mit à nu le rein, qui, dans sa moitié supérieure, avait été traversé par le projectile. Cette plaie du rein put être traitée par le tamponnement. Au bout de quatre semaines, il fallut ouvrir un abcès sous-phrénique.

Dans les plaies du foie, Riese préconise la suture avec des points de matelassier encerclant largement la plaie; sur ceux-ci, on place une mèche de gaze, qui est conduite au dehors. Le tamponnement n'est indiqué que dans les larges déchirures de la glande hépatique.

Bunge (de Königsberg). — *Pathogénie des ruptures sous-cutanées de l'intestin.*

Dans les ruptures par traction, l'intestin est surdistendu dans le sens de sa longueur et se déchire le plus souvent au voisinage de ses points de fixation physiologiques, comme au niveau du repli duodéno-jéjunal, de l'union du cæcum avec l'iléon, de l'anse sigmoïde avec le rectum, enfin à la jonction de l'intestin et du mésentère. Dans ce dernier cas, l'intestin se rompt au bord adhérent; mais plus souvent, c'est le mésentère qui se détache de l'intestin. Bunge relate un cas dans lequel un morceau d'intestin grêle, long de 1 m. 20, fut désinséré de son mésentère. Le sujet subit la résection intestinale et guérit. Il cite un autre cas très rare, dans lequel, après passage d'une roue de voiture, tout le rectum y compris l'anus fut arraché du plancher pelvien.

Dans les ruptures par éclatement, lorsque la violence agit sur un point circonscrit, il faut, pour que la lésion puisse se produire, qu'un segment intestinal soit fortement distendu et que son contenu ne puisse se déplacer.

Bunge rapporte deux observations démontrant que les orifices herniaires jouent un certain rôle dans les ruptures par éclatement. La première observation concerne un homme, qui, en soulevant une lourde charge, éprouva une vive douleur dans la moitié droite de l'abdomen et présenta des symptômes péritonéaux. Des deux côtés existait un petit sac herniaire inguinal déshabité. La laparotomie, pratiquée vingt-quatre heures après le début des accidents, démontra l'existence d'une déchirure grosse comme un pois, sur une anse grêle, entourée d'une ecchymose dans la paroi intestinale; les dimensions de l'ecchymose répondaient exactement à celles de l'orifice herniaire droit, et l'intestin rompu se trouvait à deux travers de doigt de ce dernier. Dans le second cas, il s'agissait d'un individu, qui portait une petite hernie inguinale gauche et se fit, dans une chute, une rupture du grêle, qui siégeait tout près de l'orifice herniaire.

Il paraît établi que, dans ces deux observations, la rupture s'est produite

par ce fait qu'au moment du traumatisme et en raison de l'augmentation de la pression intra-abdominale, l'intestin distendu a été repoussé, par l'anneau, dans le sac herniaire soumis à une pression moindre.

Riese (de Britz-Berlin). — *Sort des compresses laissées dans le ventre.*

L'auteur rapporte deux cas dans lesquels pareil accident lui est arrivé. Il estime que la migration des compresses dans l'intestin est tout aussi fréquente que leur élimination au dehors par un abcès. Elles peuvent demeurer dans le ventre pendant très longtemps (jusqu'à douze ans).

Brunner (de Münsterlingen). — *Notes cliniques et expérimentales sur le différences de la virulence du contenu intestinal vis-à-vis du péritoine.*

Des facteurs physiques (consistance, etc.), qui favorisent la propagation de l'infection, rendent les perforations de l'intestin grêle plus dangereuses que celles du gros intestin. Dans les premières, il faut tenir compte aussi de la contraction tétanique de la paroi intestinale. Brunner rapporte un certain nombre d'expériences qu'il a faites dans le but d'étudier les différences qualitatives du contenu de l'intestin grêle.

Ehrhardt (de Königsberg). — *Des manifestations péritonéales à point de départ biliaire.*

L'auteur déduit de ses recherches les conclusions suivantes :

1° La bile normale stérile ne donne lieu qu'à un ictère par résorption.

2° La bile infectée provoque une péritonite bénigne, généralement sans ictère.

Cette évolution bénigne s'explique d'une part par la tendance à la formation d'adhérences, d'autre part, par la faible virulence de la bile.

Mikulicz (de Breslau). — *Augmentation de la résistance du péritoine à l'infection dans les opérations gastro-intestinales.*

La résistance naturelle du péritoine ne suffit plus pour prévenir une péritonite mortelle, quand, malgré toutes les précautions, les bactéries, pénétrant dans le ventre, sont trop nombreuses ou trop virulentes, ainsi que la chose arrive dans la résection stomacale ou intestinale, etc. Les statistiques démontrent qu'en dépit de nos perfectionnements techniques, la mortalité de ces grandes interventions est toujours élevée et que la mort survient le plus souvent par péritonite.

Mikulicz a songé, dans ces cas, à augmenter la force de résistance du péritoine par hyperleucocytose artificielle. Celle-ci a donné de bons résultats expérimentaux; elle a été provoquée par injection sous-cutanée ou intrapéritonéale de solution saline physiologique ou d'acide nucléinique. Mikulicz a essayé ce traitement préventif chez l'homme; mais, jusqu'à présent, on ne saurait émettre de conclusions fermes.

Payr (de Gratz). — *Thrombose des veines épiploïques et mésentériques au cours des opérations abdominales.*

Dans quatre cas observés par Payr, il s'agissait d'une thrombose des

veines épiploïques, dans trois autres, d'une thrombose des veines intestinales. Dans les quatre premiers, l'épiploon présentait au début de l'opération des altérations inflammatoires; il ne fut ni déplacé ni tiraillé; on l'enveloppa dans des compresses imprégnées d'une solution de sérum, et, chaque fois, à la fin de l'intervention, on constata nettement une thrombose plus ou moins étendue, s'étendant du bord libre au bord adhérent de l'épiploon.

Des cas des thromboses des veines intestinales et mésentériques ont été constatés aussi au cours de kélotomies.

Toutes ces thromboses ont des causes variées, encore mal déterminées. Parmi ces causes, il en est de mécaniques (torsion de l'épiploon ou de l'intestin, troubles circulatoires dans les hernies irréductibles), d'autres traumatiques (contusions de l'abdomen, réduction de l'intestin et de l'épiploon dans les hernies), d'autres enfin inflammatoires (appendicites, ulcérations intestinales, etc.).

Au point de vue thérapeutique, tout ce qu'on peut dire, c'est que, dans les thromboses étendues des veines mésentériques, il faut réséquer le segment intestinal correspondant. Dans la thrombose de l'épiploon, on enlève les parties malades.

Kuster (de Marburg). — *Décubitus ventral systématique comme traitement consécutif des septicémies péritonéales.*

Dans le cas d'inflammation septique du péritoine, Küster a employé le décubitus ventral systématique, c'est-à-dire prolongé et répété autant que possible. Quatre malades ont guéri, deux sont morts. Il considère ce procédé comme très efficace, la cavité abdominale formant ainsi un entonnoir dont la plaie abdominale drainée figure le fond.

La position est supportable, si on met sous la poitrine du malade un coussin assez haut pour qu'il puisse mouvoir librement les bras.

Friedrich (de Greifswald). — *L'alimentation artificielle sous-cutanée en chirurgie pratique.*

Friedrich recommande dans les péritonites, après les opérations sur l'intestin et l'estomac, l'alimentation par les injections sous-cutanées de pepsine-peptone de Siegfried, à la dose quotidienne de 20 grammes.

Buengner (de Hanau). — *Pathologie et traitement de l'épityphlite et de ses conséquences.*

Büngner propose la classification suivante des inflammations de l'appendice vermiculaire et de son voisinage :

A. *Formes aiguës.* — 1° *Epityphlite (appendicite) et périty phlite simples.*

a) Epityphlite pariétale proprement dite.

b) Epityphlite et périty phlite adhésives.

c) Epityphlite et périty phlite séro-fibrineuses.

2° *Epityphlite et périty phlite (péri-appendicite) suppurées.*

3° *Epityphlite et paratyphlite (para-appendicite) suppurées.*

4° *Epityphlite et péritonite fibrino-purulente.*

5° *Epityphlite et péritonite septique diffuse.*

6° *Epityphlite et infection pyohémique.*

B. *Formes chroniques* (sténose, oblitération, hydropisie, empyème).

Büngner est partisan de l'opération précoce, c'est-à-dire exécutée dans les quarante premières heures. — Du deuxième au cinquième jour, c'est le traitement médical qui donne les meilleurs résultats dans l'appendicite simple.

Lauenstein (de Hambourg). — *Quels renseignements peut-on tirer des signes cliniques de la typhlite relativement à l'état pathologique de l'appendice et de la cavité abdominale?*

Depuis fin 1895, Lauenstein opère, sans perdre de temps, tous les cas diagnostiqués appendicites perforantes et note attentivement les symptômes cliniques et les particularités biopsiques. Il considère que le diagnostic de la perforation est possible.

Laissant de côté les appendicites à froid et les abcès encapsulés, Lauenstein distingue deux grandes classes de faits :

1° Les malades à appendicite initiale (simple, chronique, catarrhale, granuleuse, hémorragique), qui se limite à l'appendice et qui, en cas d'aggravation, conduit à la perforation de celui-ci.

2° Les malades qui ont pendant plusieurs années des troubles gastriques, des douleurs partant de la fosse iliaque, ou ceux chez lesquels la lésion appendiculaire est masquée par une autre affection.

Federmann (de Berlin). — *Iléus par adhérence au cours de la périityphlite.*

Cet iléus est une complication rare, qui peut se montrer plus ou moins longtemps après une périityphlite, opérée ou non.

Les adhérences, qui provoquent l'occlusion, sont cantonnées au petit bassin ou peuvent s'étendre dans les régions supérieures du ventre. Il s'agit toujours de coudures isolées d'anses intestinales, reliquat d'une péritonite diffuse ou d'un grand abcès solitaire. Les symptômes éclatent brusquement : vomissements, bientôt suivis de coliques intestinales, température normale, pouls de plus en plus rapide. Le chiffre des leucocytes est normal ou un peu au-dessous de la normale; il n'y a hyperleucocytose que si, à côté de l'iléus, il reste un foyer purulent dans le ventre. L'opération de choix est la laparotomie médiane, en un temps, lorsque l'état général est satisfaisant. Dans le cas contraire, ou s'il existe encore de vieux abcès, Federmann recommande d'opérer en deux temps; dans une première séance, on établit une fistule sur l'intestin grêle; et, dans une seconde, au bout de plusieurs mois, on referme cette fistule et on procède à la rupture des adhérences.

Meisel (de Fribourg-en-Brisgau). — *Circulation dans l'appendice atteint d'inflammation aiguë.*

Meisel pense que l'appendicite, qui mène à la perforation, est précédée de la thrombose d'une veine radiculaire déterminée et que les conséquences de

l'oblitération vasculaire se traduisent par la formation de collatérales. Il a étudié également les relations entre l'oblitération des veines radiculaires et l'inflammation des parois de l'appendice. Le pigment sanguin qu'on trouve dans la gaine vasculaire et le caillot organisé dans l'intérieur de l'appendice sont la conséquence de la thrombose initiale. Au centre de la masse sanguine a eu lieu une décomposition; un abcès s'est formé, qui traverse la paroi de l'appendice et soulève la séreuse. Ainsi les oblitérations et les perforations sont toutes deux des suites de l'infarctus hémorragique. Mais celles-là supposent une organisation, celles-ci une décomposition de la masse sanguine. Les deux processus sont possibles et dépendent du contenu de l'appendice. Quant à la thrombo-phlébite primitive, elle reconnaît pour cause une inflammation récidivante et chronique de la muqueuse avec lymphangite et périphlébite secondaires.

Sonnenburg (de Berlin). — *Opération précoce dans l'appendicite.*

Sonnenburg conseille l'intervention rapide dans les cas d'appendicite dangereux et violents d'emblée; il préconise au contraire l'expectation, quand le processus tend vite à l'encapsulement.

Karewski (de Berlin). — *Sur le moment le plus opportun pour intervenir dans l'appendicite.*

L'appendicite simple, c'est-à-dire circonscrite à l'intérieur de l'appendice, sans participation de la séreuse ambiante, est une affection qui ne présente d'abord aucun danger et, qui doit être traitée, à ses débuts, médicalement. Mais, si cette thérapeutique ne réussit pas, il faut opérer, et le meilleur moment est l'intervention avant la crise. Si celle-ci s'est déclarée, l'opération immédiate s'impose encore.

Brodnitz (de Francfort-sur-le-Mein). — *Traitement des hernies par les injections d'alcool.*

Depuis plus de vingt mois, l'auteur a traité 73 hernies inguinales par les injections d'alcool absolu, faites tous les deux ou trois jours, à raison de 1 gramme chez l'enfant, de 3 à 5 grammes chez l'adulte à chaque séance, au pourtour du canal inguinal. On a soin d'introduire l'index dans celui-ci pour protéger le cordon.

Au bout de 4 à 6 injections chez l'enfant, de 8 à 10 chez l'adulte, le tissu qui entoure le trajet herniaire s'est tuméfié et épaissi; il devient alors impossible d'introduire le doigt dans le canal inguinal; on ne sent plus d'impulsion pendant les accès de toux. On fait alors une fois par semaine une injection durant trois mois et bientôt à la tuméfaction primitive succèdent une cicatrisation, une induration qu'on reconnaît par la difficulté qu'on éprouve à faire pénétrer l'aiguille.

Dans 19 cas de grosses hernies, dont le contenu descendait jusque dans le scrotum, il n'y a eu que quatre récidives. Dans les cas où le trajet herniaire était moins long, Brodnitz n'a vu aucune récidive.

Les injections d'alcool peuvent donc rendre des services dans la cure des

hernies réductibles de l'enfant et dans celles des adultes, lorsque, chez ceux-ci, pour une raison quelconque, la cure opératoire est contre-indiquée.

Madelung (de Strasbourg). — *Traitement des hernies irréductibles par excès de volume.*

Madelung émet l'idée théorique de créer un compartiment supplémentaire à la cavité abdominale, aux dépens de la cavité pleurale gauche (!).

Pour les grosses hernies par glissement de côlon, il faut toujours réséquer le contenu total du sac herniaire, intestin et épiploon. Madelung a obtenu de bons résultats, dans les hernies qui s'accompagnent de coprostase et de troubles sérieux, en établissant des fistules stercorales sur le bout afférent. Si les malades sont assez résistants, il sera bon d'anastomoser largement les deux bouts distal et proximal.

Frisch (de Vienne). — *Pathologie des plaies de l'estomac par armes à feu.*

Dans les plaies par projectiles de petit calibre et de faible force de pénétration, l'orifice de sortie est en général moins grand que l'orifice d'entrée ; sur celui-ci seul existe une petite perte de substance de la tunique séreuse. Cette particularité rend difficile la recherche de l'ouverture de sortie et explique pourquoi elle passe souvent inaperçue.

Riedel (d'Iéna). — *Sur l'ulcère de la petite courbure, des parois antérieure et postérieure de l'estomac.*

Ces ulcères, de même que celui du pylore, ont le plus souvent un caractère rongeant; ils détruisent l'estomac, non seulement de dedans en dehors, mais aussi dans les sens longitudinal et transversal. Des ulcères gros comme une lentille peuvent détruire des territoires de l'estomac grands comme la main

Aussi longtemps que les ulcères des parois gastriques ou de la petite courbure sont petits, ils restent sur la ligne médiane, devant la colonne vertébrale; mais, quand se sont formées de grosses tumeurs inflammatoires avec ou sans participation du pancréas ou du lobe hépatique gauche, ils se déplacent à gauche, parce qu'ils n'ont plus de place devant la colonne vertébrale; il est exceptionnel qu'ils se portent à droite. Ils sont toujours douloureux. Les signes de sténose sont assez tardifs; les vomissements sont ordinairement réflexes.

Ces ulcères peuvent rarement être traités par la gastro-entérostomie, parce que le segment cardiaque de l'estomac est trop fortement déplacé à gauche. Suivant les circonstances, il faudra pratiquer l'excision cunéiforme simple de l'ulcère; l'union de la portion pylorique avec le segment cardiaque de l'estomac; la résection transversale de la partie moyenne de l'estomac.

Quand les pertes de substance sont trop étendues, il faut fermer la portion pylorique et unir la portion cardiaque au jéjunum par une gastro-entérostomie postérieure, etc.

Samter (de Königsberg). — *Iléus gastrique périodique dans l'estomac en sablier.*

Dans un cas d'estomac en sablier, probablement non congénital, il exis-

tait, dans le segment cardiaque dilaté, un ulcère adhérent au lobe gauche du foie. Les phénomènes d'occlusion apparaissaient brusquement toutes les deux ou trois semaines; la distension n'était perceptible que du côté gauche. Les accidents ont disparu à la suite de la gastroplastie et du rétrécissement du petit épiploon.

Seefisch (de Berlin). — *De l'hypertrophie sténosante du pylore chez l'enfant.*

Seefisch présente un garçon de sept ans et demi, auquel il a pratiqué, il y a trois ans, la gastro-entérostomie pour une sténose pylorique, dont les symptômes ne s'étaient montrés que six semaines avant l'opération, à la suite d'une chloroformisation. L'enfant était si bas que Seefisch l'opéra d'urgence. Le pylore formait un bourrelet long de trois centimètres, épais comme le doigt, rétréci au point qu'on trouvait à peine sa lumière. Pour aller plus vite, on fit l'anastomose gastro-intestinale avec le bouton de Murphy.

Ce cas est intéressant et rare, parce qu'il s'agit d'une sténose pylorique congénitale avec hypertrophie consécutive du pylore et dilatation de l'estomac chez un enfant déjà d'un certain âge; il n'existe que deux autres faits semblables (Rosenheim, Hansy), tandis que ceux observés sur des nourrissons sont plus fréquents; Seefisch démontre que, dans tous ces cas, il s'agit bien de lésions congénitales et non d'un spasme du pylore.

Payr (de Gratz). — *De la sténose simultanée du pylore et de l'intestin.*

L'auteur rapporte cinq cas de ce genre et discute les causes qui produisent cette sténose simultanée. Il place en premier lieu l'ulcère de l'estomac (11 fois sur 30). Plus rarement il s'agit de rétrécissements syphilitiques, de tuberculose ou de cancer, d'une périgastrite, etc. Les causes intestinales sont bien plus rares : cancer, colites, ulcère peptique, pérityphlite, etc. Parfois les lésions pathogéniques sont extrinsèques et consistent en adhérences. A ce point de vue, les affections de l'appareil biliaire, des organes génitaux de la femme, les hernies, les tumeurs abdominales méritent une mention particulière.

Les symptômes sont tels que les accidents de l'une des sténoses prédominent en général et masquent ceux de l'autre. Dans ces rétrécissements simultanés, on observe souvent du météorisme, du péristaltisme exagéré, des selles douloureuses, des vomissements; mais le diagnostic est très difficile.

Au point de vue du traitement, il faut autant que possible opérer les deux rétrécissements en une seule séance. Parfois, au cours de la gastro-entérostomie, on peut être mis sur la voie de la sténose intestinale, lorsqu'on trouve l'anse jéjunale dilatée ou hypertrophiée. A la sténose pylorique s'appliquent la résection, la gastro-entérostomie, la gastro-duodénostomie, la pyloroplastie et la rupture d'adhérences. La sténose intestinale sera traitée, suivant les cas, par l'entéro-anastomose, la résection, l'exclusion, l'établissement d'un anus contre nature, etc.

Borchardt (de Berlin). — *Du volvulus stomacal.*

Un homme de quarante et un ans présenta, à la suite d'un traumatisme,

tous les symptômes d'un étranglement interne; seuls les vomissements faisaient défaut. Il existait un météorisme douloureux circonscrit à l'épigastre et à l'hypocondre gauche; les deux pouls radiaux manquaient; les pouls, dans les deux fémorales, étaient nettement perceptibles.

On diagnostiqua un anévrysme de l'aorte, avec dilatation aiguë de l'estomac, consécutive à la thrombose des vaisseaux gastriques. La laparotomie permit bien de constater l'existence d'un anévrysme, mais il y avait, en outre, un volvulus de l'estomac. Le malade mourut rapidement.

Borchardt distingue les volvulus sus et sous-côliques; au point de vue diagnostique, le météorisme gastrique aigu, le hoquet sont des signes de quelque valeur.

Berg (de Stockholm), admet plusieurs espèces de volvulus stomacal : 1° le volvulus aigu et total, produit par distension exagérée de l'estomac; 2° le volvulus du pylore, déterminé par des adhérences ou un estomac en sablier; 3° le volvulus, dû au passage du côlon et de l'estomac par un orifice du petit épiploon.

Francke (d'Altenburg). — *Résection de l'estomac en deux temps.*

L'auteur présente un homme de trente-sept ans, chez lequel, pour une sténose maligne du pylore, il a exécuté la résection de l'estomac en deux temps. Dans une première séance, il a fait une gastro-entérostomie antérieure anté-côlique; puis, quatre semaines plus tard, la résection du pylore d'après la deuxième méthode de Billroth. Cette manière de faire a l'avantage de permettre de combattre tout d'abord la cachexie et de relever l'état général. Aussi la résection en deux temps est-elle formellement indiquée, lorsque le cancer est encore opérable, mais que l'état général est misérable.

Lanz (d'Amsterdam). — *De la splanchnotripsie.*

Sous l'action du splanchnotribe, les tuniques muqueuse et musculaire se rompent et se recroquevillent et le sillon d'écrasement est représenté par une lamelle papyracée formée par les deux feuillets séreux accolés. La splanchnotripsie est idéale dans l'amputation de l'appendice, car elle permet simplement et sûrement d'enlever la muqueuse, qui vient souvent faire saillie à la surface du moignon. Ce procédé abrège également la durée de l'exclusion unilatérale de l'intestin et facilite l'implantation des uretères.

Wullstein (de Halle). — *Production de la gangrène en chirurgie gastro-intestinale.*

Pour raccourcir la durée de l'opération, diminuer le nombre des assistants et procéder d'une façon plus aseptique, Wullstein a fait un grand nombre d'expériences, dans lesquelles, sans ouverture de la lumière gastro-intestinale, on met en communication, par production de gangrène, deux segments du tube digestif.

Dans les larges résections (hernies, sténoses), lorsque la partie qu'il faut enlever n'a pas subi une notable augmentation de volume, Wullstein procède par invagination. Il lie les vaisseaux mésentériques et, comme après

la ligature simple, la portion invaginée ne s'élimine qu'au bout de huit à dix jours, il écrase, avant d'invaginer, dans les hernies gangrenées par exemple, au-dessus et au-dessous des sillons d'étranglement, la partie qu'il faut réséquer avec un entérotribe large d'un centimètre. De cette façon, l'élimination se fait déjà au bout de deux jours et demi. Si, à la ligature et à l'écrasement, on ajoute une cautérisation chimique ou thermique de la zone écrasée, il ne faut plus que trente heures.

Pour les anastomoses, la cholécystentérostomie, l'entéro-anastomose, la gastro-entérostomie, Wullstein a essayé la méthode de Souligoux, mais en se servant d'acides comme caustiques. Il en a obtenu d'assez bons résultats.

Petersen (de Heidelberg). — *Traitement des cancers gastriques et rectal.*

Petersen a étudié 212 carcinomes du rectum et 66 de l'estomac. Il croit qu'il faut nettement séparer les formes anatomiques de ces néoplasmes. Ainsi il distingue huit espèces de cancer du rectum; mais, dans trois seulement, on obtient des guérisons durables; dans les cinq autres, les récidives sont toujours rapides. Il faut donc, avant toute intervention, examiner un fragment de la tumeur.

Petersen étudie aussi les voies d'extension des cancers. A l'estomac, c'est la petite courbure qui est le plus souvent prise; le duodénum est loin d'être toujours indemne, comme on l'admet fréquemment; il est atteint dans 30 p. 100 des cas. Dans le cancer gastrique, c'est la récidive dans l'estomac même qui est la plus commune; les récidives ganglionnaires sont très rares. L'inverse a lieu pour les néoplasmes du rectum.

Dreesmann (de Cologne). — *De la gastro-entérostomie.*

L'auteur opère comme Wölfler, mais, au lieu de faire comme d'habitude la suture séro-séreuse antérieure, il invagine d'abord la paroi de l'intestin qui regarde l'estomac dans la lumière de l'intestin, sur une profondeur de 1 centimètre et demi, et applique seulement ensuite la suture entre les séreuses de l'estomac et de l'intestin. Il obtient ainsi, dans le bout intestinal afférent, une grande valvule transversale, qui s'oppose à la pénétration de la bile dans l'estomac et du contenu stomacal dans l'anse afférente.

Lampe (de Bromberg). — *Troubles fonctionnels survenant dans les deux premiers jours après la gastro-entéro-anastomose de Wölfler-Lücke.*

Ces troubles sont de deux ordres; d'une part, quelques heures déjà après que l'anastomose est établie, l'estomac se remplit fortement d'un liquide bilieux, et cela arrive toujours après la gastro-entérostomie de Wölfler; d'autre part, dans un tiers des cas, on observe un circulus viciosus.

Il faut, pour éviter ces inconvénients, que la bouche anastomotique soit béante dès le début. Lampe pense obtenir ce résultat en introduisant, dès que la partie postérieure de l'anastomose est finie, un drain d'os décalcifié long de 1 centimètre, large de 8, dans l'estomac et dans le bout afférent de l'intestin et en le fixant au bord postérieur par deux points de catgut. On fera bien de mettre un drain semblable dans la bouche de l'entéro-anastomose de Brauer.

BECK (de Carlsruhe). — *La colite chronique et son traitement chirurgical.*

La plupart (394 sur 500) des colites sont déterminées par des processus phlegmasiques chroniques au voisinage du côlon (périty phlite, péricholécystite, périgastrite, périmétrite, etc.), d'autres (41 sur 500) par la tuberculose, le cancer ou l'actinomycose de la muqueuse du côlon; 65 fois seulement, il fallait incriminer la gastro-entérite diffuse, la fièvre typhoïde, l'intoxication saturnine ou mercurielle, l'alcoolisme, le tabagisme.

L'étiologie commande le traitement. Dans le premier cas, ce sont les foyers inflammatoires péricôliques qu'il faut faire disparaître; dans le second, ce sont les résections, l'entéro-anastomose, la colostomie, qu'il faut employer contre le cancer, la tuberculose du côlon. Enfin, dans le troisième cas, le traitement diététique est indiqué.

Les colites rebelles, qui résistent à tous ces traitements, sont justiciables de l'exclusion opératoire de tout le côlon par entéro-anastomose iléo-sigmoïdienne.

KREUTER (d'Erlangen). — *Étiologie des atrésies congénitales de l'intestin.*

L'auteur considère ces atrésies comme des arrêts de développement et comme l'état persistant d'un stade embryonnaire très précoce. En effet, presque tout l'intestin des vertébrés perd, pendant la vie embryonnaire, sa lumière, déjà bien visible, par prolifération des éléments endodermiques. Il se forme ainsi un cordon cellulaire solide (atrésie embryonnaire), qui dure quelque temps et disparaît dans l'évolution normale, pour faire place à l'état définitif.

REHN (de Francfort-sur-le-Mein). — *Un cas d'invagination du diverticule de Meckel.*

Un homme de trente ans souffrait, depuis plusieurs mois, de phénomènes qui furent attribués à un rétrécissement de l'intestin. On sentait du reste une résistance profonde entre l'ombilic et l'aine droite. En opérant, on trouva, à l'union du jéjunum et de l'iléon, une invagination de l'intestin et d'un diverticule. Résection et suture circulaire. Guérison. Il s'agissait d'un diverticule renflé en massue à son extrémité et refoulé en doigt de gant dans l'intestin. Au-dessus de lui, l'intestin s'est également invaginé.

BORCHARD (de Posen). — *Occlusion intestinale consécutive à une néoplasie syphilitique récente de l'angle splénique du côlon.*

Dans des cas rares, les néoplasies syphilitiques peuvent donner lieu, à un stade relativement précoce de leur évolution, à des accidents d'iléus qu'il importe de connaître, car, dans ces conditions, le traitement spécifique peut, à lui seul, amener la guérison. Pour combattre les accidents pressants, il suffit, comme l'a fait Borchard, d'établir un anus contre nature temporaire, qu'on referme au bout de quelques semaines.

STEINTHAL. — *Les méthodes de résection du gros intestin pour cancer.*

L'expérience a appris que la résection du gros intestin en un seul temps

expose à des dangers. Actuellement trois méthodes sont employées, celles de Hochenegg, de Mikulicz et de Schloffer.

Lorsqu'il existe des accidents graves de sténose et qu'on ne peut déterminer le siège précis de l'obstacle, c'est la résection en trois temps de Schloffer qu'il convient de pratiquer : anus contre nature, extirpation du néoplasme, fermeture de l'anus artificiel.

Dans les cas contraires, la résection en deux temps d'après Mikulicz est de mise; elle est excellente, lorsqu'on peut facilement attirer au dehors l'intestin qu'on veut enlever. Mais, lorsque le méso de celui-ci est court, l'exentération peut devenir très difficile et rendre la résection impossible. Ainsi, dans un cas, Steinthal a dû aboucher le segment proximal à la peau et fermer le bout inférieur.

Brentano (de Berlin). — *Sur un cas de maladie de Hirschsprung.*

Cette affection, caractérisée par une dilatation et une hypertrophie congénitale du côlon, se traduit principalement par un météorisme énorme, par une exagération des mouvements péristaltiques et une constipation opiniâtre. Elle mène rapidement les enfants à la mort par cachexie ou colite ulcéreuse. Brentano, dans un cas de ce genre, a pratiqué un anus contre nature d'après la méthode de Witzel. Son opéré est mort de péritonite.

A l'autopsie, on trouva un côlon long de 130 centimètres, augmentant en volume et en épaisseur à partir du cæcum. En aucun point n'existait de rétrécissement. L'épaississement de la paroi dépendait surtout d'une hypertrophie de la tunique musculaire. La muqueuse, sensiblement normale, n'offrait que çà et là quelques excoriations.

Brentano considère que, dans la maladie de Hirschsprung, toute opération est contre-indiquée.

Kehr (de Halberstadt). — *Opérations sur les voies biliaires.*

Kehr relate cinq cas intéressants de chirurgie hépato-biliaire :

1° Résection étendue du cholédoque et du canal hépatique pour squirrhe, avec cholécystectomie consécutive et hépatico-duodénostomie.

2° Premier cas de ligature, suivie de guérison, de l'artère hépatique pour anévrysme.

3° Premier cas d'hépato-cholangio-entérostomie.

4° Le quatrième cas concerne une opération pour lithiase, dans laquelle on trouva une fistule entre le duodénum et la vésicule. Celle-ci fut enlevée après destruction de la fistule et, après nettoyage du cholédoque et du canal hépatique, on fit un drainage de ce dernier conduit. Le duodénum ne fut pas suturé, mais coupé en travers; on ferma ses deux bouts et on fit une gastro-entérostomie.

5° Dans le dernier cas, le conduit fistuleux d'un pseudo-kyste pancréatique fut fixé dans la vésicule biliaire et on fit en outre une cysto-gastrostomie.

HABERER (de Vienne). — *Recherches expérimentales sur la façon dont se comporte le moignon du cystique après la cholécystectomie.*

Après avoir rappelé les recherches faites sur le même sujet par Oddi, Nasse, de Voogt, Haberer relate les expériences qu'il a instituées avec Clairmont sur des chiens et des chats, dans le but d'étudier les altérations du canal cystique après l'ablation de la vésicule biliaire. Elles démontrent qu'aux dépens du moignon de ce conduit peut se développer une nouvelle vésicule; le chirurgien doit donc, dans toute cholécystectomie, enlever toujours complètement le canal cystique.

KRASKE (de Fribourg). — *Ablation des calculs enclavés dans la portion terminale du cholédoque.*

Kraske étudie les difficultés auxquelles on se heurte lorsqu'on veut enlever un calcul fixé dans les segments rétro- et sous-duodénaux du cholédoque. Il faut être très prudent dans les essais de mobilisation. Mieux vaut libérer le duodénum, le tordre à gauche et l'inciser directement sur le calcul, même s'il faut traverser un peu de tissu pancréatique. Mais cette dernière condition peut entraîner des suites fâcheuses et, dans un cas de calcul enclavé dans l'ampoule de Vater, Kraske a vu, après l'incision du pancréas, se produire par la plaie un écoulement très abondant de liquide pancréatique. Aussi, dans les calculs diverticulaires, Kraske recommande-t-il la cholédocho-duodénostomie interne de Kocher.

PELS-LEUSDEN (de Berlin). — *Tumeurs papillaires multiples des voies biliaires.*

Chez un homme déjà âgé, atteint depuis plusieurs années de coliques hépatiques graves et d'un ictère intense, on trouva, au cours de la cholécystostomie, des masses néoplasiques, d'un gris rouge, formées d'un axe très vasculaire et recouvertes d'un épithélium cylindrique simple. Celui-ci émettait des prolongements qui s'enfonçaient dans la profondeur; on distinguait en outre des culs-de-sac glandulaires et des kystes par rétention. Ces petits papillomes continuent à progresser lentement, malgré l'opération qui a été faite.

FERTIG (de Goettingen). — *Traumatisme de l'abdomen.*

Observation d'un homme de vingt et un ans, ayant subi une contusion de l'abdomen, à la suite de laquelle il perdit connaissance pendant quelques minutes. Douleurs abdominales vives, deux vomissements. Traitement par la glace et l'opium. Au bout de sept jours, ictère, diarrhée, amaigrissement, dyspnée, ascite. Dix-sept jours après l'accident, ponction qui donna issue à 2700 grammes de bile; au bout de deux jours, le ventre était à nouveau rempli et on porta le diagnostic : plaie des canaux vecteurs de la bile.

Laparotomie; mise à découvert de la face inférieure du foie; vésicule biliaire, canaux cystique et cholédoque intacts; pas de bile dans l'arrière-cavité des épiploons. Après rupture de solides adhérences le long du bord tranchant du foie, on tomba dans une énorme cavité sous-phrénique, con-

tenant plusieurs litres de bile épaisse, d'un brun noir et quelques caillots sanguins. Le diaphragme était refoulé jusqu'à la troisième côte. Sur la convexité du lobe hépatique droit cheminait une longue déchirure, qui fut traitée par le tamponnement.

Pendant sept semaines, le malade fut dans un état misérable, dû à la fièvre élevée et à la suppuration très abondante. Au bout de deux mois, douleurs subites et expulsion par la plaie d'un morceau de foie nécrosé, gros comme un œuf de poule. A partir de ce moment, l'amélioration fut rapide et, en deux mois, le malade augmenta de 35 livres.

Graser (d'Erlangen). — *Rupture traumatique du foie.*

Il s'agit d'un cas bizarre de rupture traumatique du foie, qui ne donna lieu à des accidents sérieux qu'au bout d'un an et demi. Le patient se plaignit tout d'abord de troubles gastriques et, au bout de deux mois, on constata, dans l'hypocondre gauche, l'existence d'une grosse tumeur qui fut diagnostiquée sarcome mou du lobe gauche du foie. — On fit une ponction, qui donna issue à du pus gris jaunâtre. Une incision fut immédiatement pratiquée; on retira plusieurs litres de pus et un séquestre hépatique gros comme le poing. Deux autres petits fragments de foie furent éliminés; ils avaient tous la forme d'un cône, dont la base était revêtue par le péritoine. C'est seulement à ce moment qu'on apprit qu'il y a un an, le blessé était tombé d'une hauteur de cinq mètres; il avait perdu connaissance et on avait diagnostiqué une commotion cérébrale.

L'incision a suffi pour amener la guérison. Le pus renfermait du bactérium coli et du staphylocoque. La séparation des morceaux de foie, qui pesaient ensemble plus de 300 grammes, s'était certainement produite sous l'influence de la chute. On peut se demander s'ils s'étaient détachés aussitôt ou s'ils s'étaient mobilisés graduellement. Graser admet la première hypothèse, en raison de ce fait que les fragments expulsés ne contenaient pas de reliquats d'hémorragie. Mais il est difficile de comprendre pourquoi il ne s'est pas produit de grand épanchement sanguin, pouvant entraîner la mort. On peut supposer que les vaisseaux élastiques ont résisté plus longtemps que le parenchyme hépatique lui-même, qu'ils se sont d'abord étirés, avant de rompre.

Mais comment s'est faite l'infection de l'épanchement sanguin? Peut-être par le cholédoque, peut-être par la veine porte. On sait que le sang du foie charrie à l'occasion des poisons et des bactéries, qui peuvent être détruits dans l'intérieur de cet organe.

A cet égard, Graser a observé un fait intéressant. Chez une enfant de douze ans, opérée trois mois auparavant d'un abcès périty phlique sans ablation de l'appendice, il a vu, quand la fistule donnait encore, se produire de nouvelles ascensions thermiques. Graser pensa à la possibilité d'une thrombo-phlébite de la veine mésentérique supérieure et d'un abcès hépatique ou sous-phrénique. Des ponctions répétées, faites dans la région du foie, ne donnèrent issue qu'à du sang dans lequel on trouva à plusieurs reprises de nombreux streptocoques. C'est seulement au bout de quinze

jours qu'on put reconnaître et inciser un gros abcès intra-abdominal. A l'autopsie de la malade, morte de pleurésie purulente, on ne trouva pas de thrombose mésaraïque, pas d'abcès du foie. Ainsi cette constatation indique que, lors d'une suppuration dans le domaine des racines de la veine porte, le sang du foie peut contenir des bactéries.

Depage et Mayer (de Bruxelles). — *De l'hépatopexie.*

Ces chirurgiens ont eu l'occasion d'opérer une femme de trente-quatre ans, chez laquelle existait une hépatoptose très accusée, provoquant des troubles généraux très sérieux. Il n'y avait pas de splanchnoptose concomitante. La malade étant placée dans la position de Trendelenburg, on fit, à 2 centimètres au-dessous du rebord costal droit et parallèlement à lui, une incision de 15 centimètres. La lèvre supérieure du péritoine coupé fut rabattue sur le bord du lobe hépatique droit et fixée au catgut. Cette simple opération suffit pour maintenir le foie dans sa situation et pour faire disparaître les douleurs, pesanteurs, vomissements, l'anorexie, la fièvre dont se plaignait la malade.

Dans les cas graves de foie mobile compliqués de ptose viscérale, la laparotomie avec raccourcissement et fixation du ligament rond hépatique est une méthode très bonne.

Körte (de Berlin). — *Relations entre les affections des voies biliaires et les pancréatites.*

Les inflammations des voies biliaires peuvent pénétrer dans le pancréas par le cholédoque ou par l'ampoule de Vater. On observe souvent, dans la cholélithiase, des inflammations chroniques de la tête du pancréas, qui disparaissent après extraction des calculs et drainage.

Körte a également vu 7 pancréatites aiguës compliquant des phlegmons biliaires. Les symptômes de ces pancréatites sont souvent masqués par la cholélithiase; c'est la constatation d'une tumeur épigastrique qui est la plus importante pour le diagnostic. Elles constituent une complication grave qui s'est terminée 4 fois sur 7 par la mort.

Barth (de Dantzig). — *De la pancréatite sclérosante.*

Barth rapporte l'histoire d'un homme de cinquante-quatre ans, qu'on soignait depuis deux ans pour des coliques hépatiques. Le 1er octobre 1903, il est brusquement pris d'accidents graves (fièvre, ictère, etc.) et, quatre jours après, on pratiqua une cholécystostomie. Il existait dans la vésicule du pus ne renfermant que du bactérium coli; mais nulle part on ne trouva de calcul. La fièvre tomba; mais, six semaines plus tard, alors que le fistule biliaire n'était pas encore fermée, l'opéré eut brusquement une colique, des vomissements, sans fièvre. Bientôt les douleurs persistantes reparurent si intenses qu'une nouvelle laparotomie devint nécessaire le 14 janvier 1904. On ne trouva pas de pierre, mais des altérations très notables du pancréas. La tête de celui-ci était dure, épaissie, et cette sclérose atteignait aussi le col et la partie voisine du corps. On fit dans le pancréas

une incision exploratrice, qui ne donna rien. Tamponnement de la plaie. Le malade mourut au bout de seize jours d'érysipèle.

L'autopsie démontra l'existence d'une pancréatite indurative, sans lésions péripancréatiques. Il fut impossible de trouver le canal de Wirsung, sans doute totalement oblitéré; mais le canal de Santorini était libre. La totalité des voies biliaires était intacte.

Au microscope, on reconnut une forte prolifération du tissu conjonctif interlobulaire, dont les tractus étouffaient les acini glandulaires. En certains points, on constata une infiltration de petites cellules, groupées surtout autour des canalicules excréteurs. Ceux-ci étaient dilatés par places et leur épithélium semblait en voie de multiplication. Il est remarquable de voir qu'au milieu des lobules glandulaires détruits les îlots de Langerhans étaient demeurés intacts. Toutes les lésions histologiques étaient bien plus marquées sur le corps que sur la tête du pancréas. Körte estime que les douleurs vives, les vomissements, constituent une manifestation réflexe de la participation du plexus solaire.

Bardenheuer (de Cologne). — *Deux cas récents de pancréatite.*

Le 1er cas est intéressant en ce sens qu'un traumatisme minime a suffi, chez un homme de quarante ans, pour donner naissance à une inflammation aiguë de la tête du pancréas avec ectasie secondaire de l'estomac. On fit une gastro-entérostomie qui fit cesser les vomissements, la diarrhée, les douleurs.

Le 2e cas concerne une hémorragie du pancréas chez un artério-scléreux alcoolique de quarante-quatre ans. En faisant la laparotomie, on tomba sur une tumeur liquide rétropéritonéale, qui fut ouverte et drainée. Au bout de quatre semaines, en raison d'une obstruction du canal de drainage, le pancréas fut mis à nu par la voie lombaire et on lia le canal devant la colonne vertébrale. La guérison définitive est prochaine.

Bardenheuer pense que, dans les pancréatites aiguës, notamment dans l'hémorragie ou l'apoplexie du pancréas, il faut opérer de bonne heure, même au stade aigu; le drainage de la cavité rétropéritonéale doit être pratiqué au travers du ligament gastro-côlique.

V. — ORGANES GÉNITO-URINAIRES

Reerink (de Fribourg). — *Cause de la rétention d'urine chez les prostatiques.*

Vessie et urètre prostatique sont des parties mobiles par opposition à la portion membraneuse, fixée dans le diaphragme uro-génital; devant celle-ci doivent se produire, quand la vessie se remplit, des déplacements de la partie supérieure de l'urètre, lesquels deviennent un obstacle à l'écoulement de l'urine. Reerink présente au Congrès plusieurs dessins, dont l'un figurant la coupe du bassin d'un homme qui se sondait constamment pendant les deux dernières années de sa vie; on voit que le méat urinaire

interne est considérablement élargi et que la portion prostatique est extraordinairement allongée.

PAGENSTECHER (de Wiesbaden). — *Formation et traitement des diverticules congénitaux de la vessie et des vessies doubles.*

Pagenstecher distingue la vessie bipartite (existence de deux vessies complètes ayant chacune un uretère) de la vessie biloculaire, dans laquelle un seul compartiment répond à la vessie, tandis que le compartiment accessoire représente seulement un diverticule très développé. Cette vessie biloculaire se produit sans doute par cloisonnement latéral dans la région des uretères.

L'importance clinique de ces malformations réside principalement dans l'apparition de la rétention et de la cystite. Dans un cas qu'il a opéré, Pagenstecher énucléa totalement la chambre accessoire, dans laquelle débouchait l'uretère gauche, après avoir pratiqué une résection temporaire du sacrum. Il reste, il est vrai, une fistule vésicale postérieure, mais l'uretère implanté dans la vessie principale a bien tenu et le patient ne souffre plus.

KRASKE (de Fribourg). — *De quelques tumeurs rares de la vessie.*

1° Myome diffus de la paroi vésicale postérieure; extirpation partielle; bon résultat qui se maintient depuis six ans.

2° Tumeur vésicale dont le diagnostic ne put être fait, malgré la cystoscopie. Il s'agissait d'une gomme, du volume d'une pomme. Enucléation, cautérisation, administration d'iodure de potassium. Guérison.

REHN (de Francfort-sur-le-Mein). — *Des tumeurs vésicales chez les ouvriers en couleurs.*

Rehn rapporte 23 cas nouveaux de néoplasmes de la vessie chez les ouvriers qui travaillent dans les fabriques d'aniline.

Strauss (de Francfort) pense que, dans la production de ces tumeurs, ce sont la toluidine, la benzoïdine, etc., qui sont les principaux agents irritants.

DEPAGE et MAYER (de Bruxelles). — *Résections urétéro-vésicales dans les carcinomes utérins.*

L'implantation de l'uretère dans la vessie est une opération peu dangereuse, que les auteurs exécutent de la façon suivante : l'uretère est saisi dans une pince de Péan et coupé de 2 à 6 centimètres au-dessus de son embouchure vésicale, loin des tissus infiltrés. L'extrémité du bout supérieur est coupée obliquement et on décolle le péritoine de l'uretère sur une longueur suffisante, pour que le conduit puisse être facilement adossé à la vessie. Celui-ci, après implantation, est suturé de telle façon qu'il est enveloppé dans un tunnel séro-séreux.

KUEMMELL (de Hambourg). — *Opération précoce dans la tuberculose rénale.*

Depuis qu'on sait que la tuberculose des organes urinaires prend son point

de départ dans le rein, on a pensé à enlever le foyer primitif et à empêcher l'infection descendante. La tuberculose rénale est fréquente et, sur 260 opérations sur le rein, 48 ont été faites pour tuberculose, 33 fois sur la femme, 15 fois sur l'homme. Cette affection est difficile à reconnaître à sa période initiale, alors qu'elle ne se traduit souvent que par des urines troubles. C'est cependant de bonne heure qu'il faut opérer, si l'on veut obtenir un résultat satisfaisant et s'opposer aux infections secondaires. D'ailleurs il faut savoir que le meilleur traitement de la tuberculose rénale est encore la néphrectomie.

Après avoir rapporté six cas d'intervention précoce pour tuberculose rénale, Kümmell établit que le meilleur point de repère diagnostique consiste dans la recherche des bacilles, qu'on trouve toujours, bien que souvent avec difficulté. Tant que leur présence dans l'urine n'est pas démontrée, on n'est pas autorisé à opérer. Le diagnostic du siège des lésions sera complété par le cathétérisme des uretères et les méthodes d'exploration fonctionnelle du rein. Les injections sous-cutanées d'indigo-carmin sont utiles, mais il ne faut, comme Völker et Joseph, leur accorder une place prépondérante.

La néphrectomie totale est seule de mise, et il faut apporter une attention spéciale au moignon urétéral. Kümmell se sert d'un long galvanocautère, qu'on introduit dans l'uretère jusqu'à la vessie, si c'est nécessaire. Il donne la statistique des opérations qu'il a pratiquées pour tuberculose rénale. Cette statistique est assez satisfaisante. Sur 48 opérés, 32 sont vivants.

Kroenlein (de Zürich). — *De la tuberculose rénale et de son traitement opératoire.*

La tuberculose rénale atteint trois fois plus souvent le sexe féminin que le sexe masculin; elle se produit toujours par voie sanguine; la néphrectomie totale est la seule intervention justifiée; elle est indiquée toujours, sauf dans un seul cas, lorsque l'autre rein malade est insuffisant. La mortalité est de 23 p. 100. Sur 34 néphrectomisés, 24 sont vivants; le temps écoulé depuis l'opération varie entre un et quatorze ans.

Küster (de Marbourg) partage en grande partie les opinions de Kümmell, mais il estime que l'existence de bacilles dans l'urine n'est pas un signe certain de tuberculose uro-génitale.

Rosenstein (de Berlin), pour reconnaître le rein atteint de tuberculose, attache une très grande importance à la palpation de l'uretère par le rectum ou le vagin.

Enderlen (de Marbourg). — *Recherches cliniques, expérimentales et thérapeutiques sur l'hydronéphrose.*

Sur des chiens, Enderlen a lié un uretère près de la vessie et a observé une dilatation des canalicules urinifères, une destruction partielle de l'épithélium rénal, une infiltration leucocytaire.

Si on enlève l'obstacle en établissant une anastomose vésico-urétérale,

les lésions disparaissent en partie et il se fait, pourvu qu'on intervienne de bonne heure, une régénération suffisante, bien qu'incomplète, du parenchyme rénal.

Stern (de Düsseldorf). — *Altérations du rein après ablation de sa capsule fibreuse.*

Les recherches de Stern confirment celles d'autres expérimentateurs, relativement à la formation rapide d'une nouvelle capsule. Lorsque la décapsulation a entraîné une partie du parenchyme, on trouve le rein traversé par des tractus cicatriciels. Stern a eu l'occasion de faire l'autopsie de deux malades, auxquels, deux mois auparavant, il avait pratiqué l'opération d'Edebohls. Dans les deux cas, le rein était entouré d'une enveloppe conjonctive dense. Stern considère la décapsulation comme contre-indiquée chaque fois qu'il y a tendance à la formation de tissu conjonctif dans le rein. Dans les autres variétés de néphrite, elle peut être utile; mais la chose n'est pas démontrée.

Bakès (de Trebitsch). — *Nouveau traitement opératoire de la néphrite chronique.*

Bakès propose, pour établir la vascularisation qu'on veut obtenir après décapsulation, deux nouvelles méthodes :

1° Enveloppement par l'épiploon du rein décortiqué. Le rein, mis à nu par une incision lombaire, est complètement enfoui dans le grand épiploon, qu'on attire par une incision faite au péritoine au-dessus du côlon ascendant.

2° Luxation intrapéritonéale du rein décapsulé. Le rein est attiré dans la cavité péritonéale par une incision faite en dedans du côlon ascendant.

On opère semblablement du côté gauche.

Bakès a exécuté une fois la première méthode chez l'homme. Son opéré est mort de pneumonie double au bout de trois jours.

Zondek (de Berlin). — *Quelques pièces anatomiques.*

1° Dans la lithiase rénale, on observe souvent autour du bassinet de grandes masses de graisse; dans la pièce présentée par Zondek, presque tout le parenchyme rénal est remplacé par du tissu adipeux.

2° Rein calculeux avec paranéphrite suppurée.

Zondek décrit enfin les particularités anatomiques, en raison desquelles il rejette complètement la décapsulation d'Edebohls.

Rosenstein (de Berlin). — *Décapsulation dans le mal de Bright.*

Relation de six cas, dans lesquels Israël a pratiqué l'opération d'Edebohls avec de très mauvais résultats. C'est d'ailleurs une intervention dangereuse, qui donne 26 p. 100 de mortalité opératoire. Jamais un mal de Bright n'a été guéri par elle.

La même appréciation est formulée par *Riedel*, *Kümmell*, *Franke et Kapsammer.*

Treplin (de Hambourg). — *De la lithiase rénale double.*

Treplin analyse l'histoire d'un certain nombre de malades opérés par Kümmell de lithiase rénale bilatérale et pose les conclusions suivantes :

1° Dans l'oblitération calculeuse brusque des deux uretères et dans la lithiase des deux reins (lorsque les calculs sont gross), il faut opérer aussi tôt que possible.

2° Dans le premier cas, on doit s'attaquer d'abord au rein le moins pris; dans le second, c'est la conduite inverse qu'il faut tenir.

3° Pour reconnaître quel est le rein le plus malade, le cathétérisme des deux uretères et la cryoscopie de l'urine sont indispensables.

4° On ne peut parler de guérison que lorsque le point de coagulation du sang est redevenu normal.

Ahrens (d'Ulm). — *Chirurgie rénale.*

1° *Néphrotomie dans un cas de rein solitaire.*

Observation d'un homme de quarante ans, néphrotomisé d'urgence à droite pour anurie calculeuse et urémie. Au bout de huit jours, aucune urine ne s'était écoulée de la vessie. En raison du notable volume du rein droit, de la situation anormalement haute et de l'apparition très rapide de l'anurie, Ahrens exclut l'hypothèse d'un calcul enclavé dans l'uretère gauche et pensa à l'existence d'un rein solitaire. Le malade a fini par guérir.

2° *Néphrotomie* chez une femme de trente-deux ans, souffrant depuis vingt-huit ans de coliques néphrétiques. On trouva dans le bassinet un calcul oxalatique mobile, ayant le volume d'un œuf de pigeon.

Barth (de Dantzig). — *Opérations sur les reins en fer à cheval.*

Observation d'un jeune homme de dix-neuf ans, chez lequel, quatre ans auparavant, Israël avait pratiqué la néphrotomie pour troubles rénaux et vésicaux, déterminés par l'hydronéphrose gauche d'un rein en fer à cheval. Après fermeture de la fistule rénale, les douleurs, les hémorragies reparurent. Barth, après avoir minutieusement étudié son malade, se décida à réséquer la moitié gauche du rein. Guérison.

Il s'agissait d'une forme particulière de tuberculose, caractérisée par l'existence d'ulcérations superficielles sur la muqueuse du bassinet, sans lésions notables du rein. Il existait, en outre, une hydronéphrose consécutive à l'origine anormalement élevée de l'uretère. Cette hydronéphrose est, à côté de la lithiase, la complication la plus fréquente du rein en fer à cheval. Lorsqu'on soupçonne, au cours de l'opération, l'existence de cette malformation, il faut toujours faire une très longue incision lombaire, décoller largement le péritoine, reconnaître enfin l'origine et le trajet précis de l'uretère.

Wendel (de Marbourg). — *Chirurgie des tumeurs des capsules surrénales.*

Wendel a rassemblé 23 extirpations de tumeurs des capsules surrénales, dont une personnelle. Il s'agissait 2 fois de grosses tumeurs kystiques, 2 fois

d'adénomes, 4 fois de carcinomes, 14 fois de sarcomes; dans un cas, le diagnostic n'est pas indiqué. Le diagnostic est difficile, mais possible, si l'on peut palper le rein et s'il ne présente pas d'altérations persistantes. Au point de vue thérapeutique, les résultats sont les suivants : 12 morts post-opératoires; 5 récidives rapides, 7 guérisons qui se maintiennent depuis 9 mois à 6 ans. L'opération doit être pratiquée par la laparotomie et non par la voie lombaire.

Wendel (de Marbourg). — *Thrombose néoplasique de la veine cave inférieure après ablation d'un épinéphroïde du rein droit.*

Dans cette observation, la thrombose n'existait pas, quand on pratiqua la néphrectomie. Elle apparut dans les mois suivants et s'étendait jusqu'à l'oreillette droite. Le rein gauche était néanmoins resté suffisant. Il faut admettre qu'au moment de l'opération, on avait laissé dans le bout central de la veine rénale droite un thrombus cancéreux, qui a été le point de départ du processus.

Hermes (de Berlin). — *Opération de la cryptorchidie.*

L'auteur préconise la méthode de Hahn avec la modification suivante : Il recouvre le testicule fixé dans le scrotum avec un lambeau cutané à base périnéale; on évite ainsi l'opération en deux temps et on s'oppose à l'ascension du testicule, qui se trouve fixé, avec le scrotum, au lambeau cutané. Cette modification semble surtout très bonne chez les enfants à scrotum court et un peu atrophié.

Katzenstein (de Berlin). — *Traitement du cryptorchidisme.*

Présentation de 4 cryptorchides, traités par le procédé de l'auteur. Ce procédé consiste à emprunter à la cuisse un lambeau arrondi, pédiculé, auquel on fixe tout à la fois la circonférence inférieure du testicule et le bord du scrotum. On maintient l'union entre le testicule et la cuisse jusqu'à ce qu'on soit certain que le cordon spermatique se soit suffisamment allongé.

Hollaender (de Berlin). — *Sur le chorio-épithéliome du testicule.*

Le chirurgien doit bien connaître cette forme de tumeur maligne et congénitale, dont les caractères anatomiques sont tout à fait spéciaux, mais dont le diagnostic est fort difficile. On les observe surtout entre vingt et trente ans. La prostate et le canal déférent sont sains; cela est important, car les métastases pulmonaires très précoces en imposent souvent pour de la tuberculose.

VI. — MEMBRES

Hirsch (de Berlin). — *Un cas de phocomélie.*

Présentation d'une femme de quarante et un ans, dont le membre supérieur droit est réduit à un moignon de bras de 20 centimètres de long. Le membre supérieur gauche est représenté par un moignon semblable, portant sur sa face interne un appendice digitiforme mobile, long de 9 cen-

timètres. Du côté gauche, la radiographie montre un humérus terminé par une trochlée, qui s'articule avec un métacarpien, auquel font suite trois phalanges. Le membre inférieur gauche présente une cuisse très courte, une jambe de longueur habituelle et un pied bien conformé, mais n'ayant que quatre métatarsiens. Le péroné manque. Du côté droit, on voit à la cuisse très charnue faire suite deux métatarsiens et deux orteils. Malgré toutes ces anomalies, la malade peut se laver, s'habiller, manger avec un couteau et une fourchette et écrire.

Hahn (de Nüremberg). — *Extirpation totale du scapulum pour ostéomyélite chronique.*

Garçon de quinze ans, atteint brusquement d'ostéomyélite aiguë de l'omoplate avec abcès multiples sous-cutanés, sous- et intramusculaires, puis fistules au-dessus de l'épine scapulaire et sous la coracoïde. Les séquestres étaient en si grand nombre qu'il fallut pratiquer la résection sous-périostée de toute l'omoplate; on ne laissa que l'acromion.

Au bout de trois semaines, on pouvait déjà, par les rayons Röntgen, constater une notable régénération de l'épine et de la portion glénoïdienne. Les mouvements du bras, à l'exception de l'élévation et de la rotation, sont assez bien revenus.

Bockenheimer (de Berlin). — *L'extirpation totale de l'omoplate au point de vue du fonctionnement ultérieur.*

Quand on enlève l'omoplate pour une tumeur, les mouvements du bras sont pour toujours compromis. Dans la tuberculose, les nécroses, l'ostéomyélite, les fractures, etc., l'extirpation totale du scapulum donne de meilleurs résultats que l'ablation partielle. Il importe de ménager le périoste, les insertions musculaires et les nerfs. Le traitement consécutif est capital. Le scapulum se régénère avec toutes ses apophyses.

Bardenheuer (de Cologne). — *Extirpation totale de l'omoplate avec résection de la tête humérale pour chondro-sarcome.*

Un homme de vingt-trois ans avait été traité pour une tumeur occupant la partie supérieure du tibia droit, pour laquelle il fallut amputer la cuisse. Au bout de deux ans, il revint avec une grosse tumeur de l'omoplate gauche. Au cours de l'extirpation de cet os, on reconnut qu'un bourgeon sarcomateux pénétrait dans l'articulation scapulo-humérale, d'où nécessité d'enlever aussi la tête de l'humérus. On sutura le bout de l'humérus avec la clavicule avivée à sa face inférieure. L'union de ces os semble s'être faite d'une façon assez solide et Bardenheuer espère que les mouvements du bras reviendront dans une certaine mesure.

Bardenheuer (de Cologne). — *Résection totale de l'articulation scapulo-humérale.*

L'auteur considère que, dans la scapulalgie, l'omoplate est aussi souvent intéressée que l'humérus. Il faut donc, dans la résection de l'épaule, enlever la cavité glénoïde et la face externe de l'apophyse coracoïde. On pratique une incision qui, commençant sur la partie moyenne de l'épine

scapulaire, s'étend jusqu'à l'extrême pointe de l'acromion et descend de là verticalement jusqu'au-dessous des tubérosités humérales.

On sectionne transversalement l'épine de l'omoplate près de son bord concave; on rabat l'acromion en avant et en dehors, de manière à mettre à nu la face postérieure de l'articulation. On désinsère les muscles rotateurs de l'humérus et le long chef du triceps. Après résection des extrémités articulaires, on suture l'épine scapulaire à l'acromion légèrement relevé. Le bras est immobilisé verticalement dans l'extension. Au bout de trois semaines, on commence la mobilisation.

Bardenheuer (de Cologne). — *Traitement des fractures et des luxations scapulo-humérales par l'extension verticale en haut.*

L'auteur considère que toutes les fractures intéressant l'articulation de l'épaule doivent être traitées par l'extension verticale ascendante. Il en est de même pour celles de la clavicule, de l'acromion, du col de l'omoplate, etc. Il n'a jamais fait de sutures et les résultats qu'il obtient sont excellents, à condition de mobiliser rapidement, quelquefois dès le quatrième jour.

Dans les luxations de l'épaule, Bardenheuer préconise la même manière de faire; seulement, il applique un appareil contentif pendant dix jours, avant de commencer l'extension. Dans les fractures et luxations de la clavicule, l'extension est faite en haut, en arrière et en dehors.

Bötticher (de Giessen). — *Kyste de l'humérus.*

Ce kyste qui occupait le tiers supérieur de l'humérus, s'était développé chez une femme de vingt-six ans à la suite d'un traumatisme et provoquait des douleurs très vives. On réséqua tout le tiers supérieur de l'os sur une longueur de 12 centimètres. Après raccourcissement du tendon du long chef du biceps, l'humérus fut fixé à la cavité glénoïde par des sutures périostéo-capsulaires.

Le kyste était multiloculaire, rempli d'un liquide jaune clair. La couche corticale de l'humérus était très amincie. Au microscope, on trouva la paroi kystique constituée par un tissu cellulaire dense, renfermant çà et là des éléments ostéoïdes, des cellules fusiformes et des cellules géantes multinucléaires. En aucun point, elle ne renfermait de cartilage. Il ne s'agissait donc pas d'un enchondrome ou d'un sarcome mou. Bötticher suppose que le traumatisme avait amené de petites solutions de continuité dans le tissu osseux et des hémorragies dans son épaisseur. Les caillots s'étaient résorbés, mais les cavités qui les contenaient s'étaient entourées d'une capsule qui s'était ossifiée.

Bennecke (de Berlin). — *Un cas de luxation progressive du poignet.*

Il s'agit là d'une affection de l'adolescence observée le plus souvent chez des ouvrières, notamment chez celles qui exécutent des mouvements de flexion répétés et énergiques du poignet. Progressivement, sans grandes douleurs, la main se subluxe, sans qu'il soit possible de bien corriger le déplacement. Le mal met plusieurs années à se développer.

Les principales lésions portent sur les os. L'épiphyse radiale inférieure

s'incurve en avant; sa face dorsale fait saillie et empêche l'extension complète de la main. L'extrémité du cubitus s'hypertrophie également. La première rangée du carpe se place en flexion palmaire, la seconde en flexion dorsale. Souvent les os de l'avant-bras subissent un arrêt d'accroissement.

La luxation progressive du poignet doit être considérée comme une difformité par surcharge, comparable au genu valgum, à la scoliose, etc.; il est possible aussi que le cartilage de conjugaison joue un certain rôle.

Bennecke rapporte un cas, dans lequel le rachitisme a été une cause prédisposante.

Tietze (de Breslau). — *De la résection du poignet.*

Tietze pense que, si la résection du poignet n'est pas souvent employée, c'est qu'on lui reproche d'être d'une exécution difficile et de donner des résultats fonctionnels imparfaits. On s'attache à tort à ménager tous les tendons. C'est une erreur; car, pour un bon fonctionnement, il faut non seulement que tendons et muscles se rétractent, mais qu'ils se raccourcissent de telle façon que la différence de force persiste entre les extenseurs et les fléchisseurs, ces derniers physiologiquement plus énergiques. Aussi a-t-on pensé à fixer la main pendant assez longtemps en flexion dorsale. Tietze arrive au même résultat en coupant obliquement tous les tendons extenseurs, à l'exception du long abducteur et du court fléchisseur du pouce. Il enlève les os malades, puis déplace les tendons parallèlement les uns aux autres, jusqu'à ce que la main et les doigts soient en flexion dorsale très marquée, puis suture latéralement les tendons. Il a obtenu dans un cas un excellent résultat; les doigts ont tous leurs mouvements et la flexion du poignet a presque toute son amplitude.

Immelmann (de Berlin). — *Œdème traumatique dur du dos de la main.*

Cet œdème, qui persiste assez longtemps, gêne les mouvements de la main et laisse libres ceux du poignet. Il est caractérisé par la néoformation d'un tissu conjonctif dense, pauvre en vaisseaux, au sein du panicule cellulo-adipeux sous-cutané. Le seul traitement est le repos. Le massage est souvent dangereux.

Schoemaker. — *Ligne spino-trochantérienne.*

Cette ligne unit le point culminant du grand trochanter au bord inférieur de l'épine iliaque antéro-supérieure; prolongée en avant, elle coupe la ligne médiane à 5 centimètres au-dessus de l'ombilic.

Cette ligne spino-trochantérienne a, comme celle de Nélaton-Roser, une certaine valeur diagnostique. Elle est facile à tracer, est surtout précieuse pour reconnaître la coxa valga. Mais elle a aussi le défaut de ses qualités.

Joachimsthal (de Berlin). — *Résultats durables de la réduction non sanglante des luxations congénitales de la hanche.*

On sait, depuis quelques années, que la réduction non sanglante des luxations congénitales coxo-fémorales donne un excellent résultat fonctionnel. Joachimsthal démontre, à l'aide de nombreuses radiographies, que

le résultat anatomique, lui aussi, ne laisse souvent rien à désirer, s'il s'agit de jeunes enfants. Au bout d'un certain temps, le cotyle se creuse, les ostéophytes disparaissent, la tête fémorale et le grand trochanter progressent normalement dans leur ossification.

Riese (de Britz-Berlin). — *Anévrysme traumatique.*

Riese présente une pièce d'anévrysme de l'artère fémorale à sa partie moyenne, du volume du poing, extirpé avec bon résultat chez un garçon de onze ans.

Ce qui est intéressant, c'est la façon dont cet anévrysme s'est produit. Six ans auparavant, l'enfant était tombé sur un pieu et l'anévrysme renfermait un long éclat d'os, dont la pointe avait pénétré dans l'artère et y était restée.

Koerte (de Berlin). — *Suture vasculaire dans un cas d'anévrysme artério-veineux poplité.*

Chez un enfant de treize ans, il se forma, à la suite d'un coup de couteau, un anévrysme artério-veineux du creux poplité droit. Körte mit à nu les vaisseaux, sépara le point d'union de l'artère et de la veine et fit sur chacune d'elle une suture latérale. Guérison avec conservation de la continuité dans les deux vaisseaux.

Becher (de Berlin). -- *Pathologie du genou.*

Becher rapporte les résultats de l'examen histologique de 31 cas opérés. Ils étaient tous d'origine traumatique et il existait des symptômes de corps étrangers, mais on n'en put trouver aucun. Le processus morbide consiste en une inflammation chronique de l'amas graisseux sous-synovial de la face antérieure du genou; l'extirpation de cet amas est suivie de la guérison.

Kuettner (de Tübingen). — *Un cas de luxation horizontale de la rotule.*

Une femme de soixante-quatre ans tombe d'une voiture et est traînée pendant quelques mètres. On constata une subluxation du genou en arrière et en dehors, avec grande plaie pénétrante au-dessus du creux poplité. On ne sentait pas la rotule. L'amputation de la cuisse fut jugée nécessaire.

En disséquant la pièce, on trouva la rotule déplacée entre les condyles externes du fémur et du tibia, et tournée autour de son axe transversal. Cette luxation de la rotule s'était produite — fait unique — sans aucune déchirure de l'appareil ligamenteux de la face antérieure du genou. Le tendon du quadriceps tordu est placé sur la face externe du genou même, en arrière du fémur.

Graser (d'Erlangen). — *Traitement de la luxation ancienne de la rotule par l'ostéotomie du fémur avec torsion de l'épiphyse.*

Chez une jeune fille, Graser trouva, datant de neuf semaines, une luxation de la rotule en dehors, qui ne se laissait réduire qu'incomplètement dans l'extension du genou, sous une très forte tension des parties capsulaires et tendineuses externes. Ayant remarqué que le condyle externe du fémur était notablement plus bas que l'interne (lésion rachitique) et qu'il

existait une légère rotation externe de la jambe, Graser fit une ostéotomie transversale sus-condylienne du fémur et tourna tout le condyle, ainsi que la jambe, à 45°, de façon à reporter en avant le condyle externe. La rotule se plaça facilement dans la rainure intercondylienne. Le résultat a été excellent.

Riedel (d'Iéna). — *Suture au catgut dans les fractures de la rotule.*

Les seules fractures dans lesquelles la suture soit nécessaire sont celles qui siègent immédiatement au-dessus de la pointe de la rotule. Après avoir fait une incision verticale à la face antérieure du genou, Riedel enfonce une aiguille fortement courbée par le tendon quadricipital ; il la fait cheminer derrière les deux fragments et ressortir sous la pointe de la rotule, après avoir traversé le ligament rotulien. On arme l'aiguille d'un fil de catgut double et on la retire. Deux autres fils sont passés semblablement en avant des fragments. On les serre tous quatre à la partie supérieure de la plaie.

Ce procédé est très bon pour les fractures récentes de la rotule; il est également applicable aux fractures anciennes, à condition d'ouvrir largement l'articulation.

Hollaender (de Berlin). — *Pathogénie des corps étrangers articulaires.*

Dans le cas de Holländer, il existait, dans la paroi du cul-de-sac sous-tricipital et en arrière de lui, une plaque ostéo-cartilagineuse, qui poussait des bourgeons dans la cavité articulaire. Ces bourgeons se détachaient et donnaient naissance aux arthrophytes.

Samter (de Königsberg). — *Remplacement de toute la diaphyse tibiale.*

A la suite d'une ostéomyélite, toute la diaphyse tibiale avait disparu; le périoste était détruit. En raison du raccourcissement, on fit d'abord l'opération de Wladimirow-Mikulicz; puis on sutura l'épiphyse tibiale supérieure au fémur. Ensuite on rabattit un lambeau ostéo-périostique, long de 12 centimètres, qui contenait des éléments de l'épiphyse tibiale supérieure, de l'épiphyse inférieure et de la diaphyse du fémur. La consolidation a été extrêmement lente, mais a fini par se produire.

Wilms (de Leipzig). — *Moignons d'amputation avec couverture tendineuse.*

Wilms recommande, dans les amputations du membre inférieur, la méthode suivante :

Il couvre la surface de section du tibia avec le tendon d'Achille rabattu en avant et la surface de section du fémur avec le tendon du quadriceps rabattu en arrière; les tendons sont aisément maintenus par quelques sutures. La formation de lambeaux cutanés n'a aucune importance pour l'utilisation du moignon. — Chez les jeunes gens, il faut scier le péroné plus haut que le tibia, afin que cet os, non recouvert, s'accroisse et descende au niveau du tendon. Le coussinet élastique, formé par le tendon, paraît s'atrophier avec le temps; mais cela n'est nullement préjudiciable à l'utilisation du moignon.

H. Rieffel.

interne est considérablement élargi et que la portion prostatique est extraordinairement allongée.

PAGENSTECHER (de Wiesbaden). — *Formation et traitement des diverticules congénitaux de la vessie et des vessies doubles.*

Pagenstecher distingue la vessie bipartite (existence de deux vessies complètes ayant chacune un uretère) de la vessie biloculaire, dans laquelle un seul compartiment répond à la vessie, tandis que le compartiment accessoire représente seulement un diverticule très développé. Cette vessie biloculaire se produit sans doute par cloisonnement latéral dans la région des uretères.

L'importance clinique de ces malformations réside principalement dans l'apparition de la rétention et de la cystite. Dans un cas qu'il a opéré, Pagenstecher énucléa totalement la chambre accessoire, dans laquelle débouchait l'uretère gauche, après avoir pratiqué une résection temporaire du sacrum. Il reste, il est vrai, une fistule vésicale postérieure, mais l'uretère implanté dans la vessie principale a bien tenu et le patient ne souffre plus.

KRASKE (de Fribourg). — *De quelques tumeurs rares de la vessie.*

1° Myome diffus de la paroi vésicale postérieure; extirpation partielle; bon résultat qui se maintient depuis six ans.

2° Tumeur vésicale dont le diagnostic ne put être fait, malgré la cystoscopie. Il s'agissait d'une gomme, du volume d'une pomme. Enucléation, cautérisation, administration d'iodure de potassium. Guérison.

REHN (de Francfort-sur-le-Mein). — *Des tumeurs vésicales chez les ouvriers en couleurs.*

Rehn rapporte 23 cas nouveaux de néoplasmes de la vessie chez les ouvriers qui travaillent dans les fabriques d'aniline.

Strauss (de Francfort) pense que, dans la production de ces tumeurs, ce sont la toluidine, la benzoïdine, etc., qui sont les principaux agents irritants.

DEPAGE et MAYER (de Bruxelles). — *Résections urétéro-vésicales dans les carcinomes utérins.*

L'implantation de l'uretère dans la vessie est une opération peu dangereuse, que les auteurs exécutent de la façon suivante : l'uretère est saisi dans une pince de Péan et coupé de 2 à 6 centimètres au-dessus de son embouchure vésicale, loin des tissus infiltrés. L'extrémité du bout supérieur est coupée obliquement et on décolle le péritoine de l'uretère sur une longueur suffisante. [illegible] conduit puisse être facilement adossé à la vessie. Ce[illegible] de telle façon qu'il est enveloppé [illegible]

Ku[illegible] *rénale.*

D[illegible] n point

royale de Chirurgie d'Angleterre. Il avait été nommé chevalier de la Légion d'honneur en 1870, officier en 1892, commandeur en 1895, grand-officier en 1904.

Tillaux fut pendant plus d'un quart de siècle l'un des maîtres incontestés de la Chirurgie française. Il est l'innovateur en France de la suture secondaire des nerfs et a donné son nom à une variété de mammite : la maladie noueuse de Tillaux. Avec lui s'éteint un homme de bien dans la plus large acception du terme. On peut dire de lui qu'il honora la profession, et sa mort est un véritable deuil pour la chirurgie française.

La publication principale de M. Tillaux, celle qui résume en quelque sorte sa vie scientifique, est son *Traité d'anatomie topographique avec applications à la chirurgie*, fruit de dix années d'enseignement à l'amphithéâtre des hôpitaux, et de quatorze ans de pratique hospitalière. Cet ouvrage est devenu depuis longtemps classique en France et a été traduit en plusieurs langues. Les éditions de ce traité où dans des descriptions d'une limpidité parfaite la clarté du maître a mis à la portée de tous l'étude de l'anatomie, se sont succédé depuis 1877 sans épuiser son succès. L'Académie des Sciences lui décerna en 1882 le prix Montyon.

Tillaux anatomiste était Tillaux chirurgien : il allait droit au but avec netteté et simplicité. C'est encore ce qui fit le succès de son *Traité de chirurgie clinique* en deux volumes (Paris, 1887-1889). Le professeur est tout entier dans ces deux livres.

Les publications de M. Tillaux, parues dans les *Bulletins de l'Académie de Médecine*, dans les *Bulletins et Mémoires de la Société de Chirurgie*, et dans la Presse médicale, ont trait à l'anatomie, à la pathologie externe et à la médecine opératoire, mais toutes, en définitive, de près ou de loin, ressortissent à la chirurgie. En voici la longue énumération par ordre chronologique.

1858. — Structure de la glande sublinguale, Soc. de Biol., Paris.

1859. — Extrophie de la vessie, *C. r. Soc. de Biol.*

1862. — *Des conduits excréteurs des glandes sublinguale et lacrymale. Du rôle des sinus de la face*, Thèse de doctorat, Paris, 4°, n° 20, 46 p.

1863. — *De l'uréthrotomie*, Thèse de concours d'agrégation, Paris, Asselin, 8°, 155 p.

1865. — Doit-on pratiquer la circoncision pour guérir le phimosis accidentel? *Bull. Soc. de Chir. de Paris*, 1865. — De l'uréthrotomie interne, *Bull. gén. de Thérap.*, Paris. — Dysménorrhée physique. Guérison par la dilatation du col de l'utérus, *Bull. gén. de Thérap.*, Paris. — Du traitement de la coxalgie, *Bull. gén. de Thérap.*, Paris.

1865. — Du traitement de l'anthrax, *Bull. gén. de Thérap.*, Paris, 15 décembre.

1866. — *Des affections chirurgicales des nerfs*, Thèse d'agrégation, Paris, Asselin, 8°, 148 p. — De la trépanation du rachis à la suite des fractures de la colonne vertébrale, *Bull. gén. de Thérap.*, Paris. — De l'anesthésie locale, *Bull. gén. de Thérap.*, Paris, mai et juin. — Érythème par l'action du cérat, *Bull. gén. de Thérap.*, Paris. — Anévrysme du pli du coude. Ligature par la méthode d'Anet. Incision du sac. Insuccès. Double ligature dans le sac. Guérison, *Bull. Soc. de Chir.*, Paris.

1867. — Observation de corps étranger dans l'œsophage, *Bull. gén. de Thérap.*

Paris. — Des injections d'eau froide dans le catarrhe chronique de la vessie, *Bull. gén. de Thérap.*, Paris. — Emploi de la charpie carbonifère comme désinfectant des plaies, *Bull. gén. de Thérap.*, Paris. — Traitement du cancroïde par l'acide acétique, *Bull. gén. de Thérap.*, Paris. — Luxation sous-conjonctivale du cristallin, *Bull. Soc. de Chir.*, Paris. — *Exposition universelle de 1867 à Paris. Rapports du jury international publiés sous la direction de M. Michel Chevalier. Appareils orthopédiques*; *prothèse chirurgicale*; *bandages*; *secours aux blessés*; *modèles d'anatomie*, Paris, P. Dupont, 8°, 24 p. — Travaux divers sur l'opération du trépan, *Bull. gén. de Thérap.*, Paris, 1867, 1869, 1871. — De l'appareil qu'il convient d'employer après la ténotomie dans le traitement du pied bot, *Bull. gén. de Thérap.*, Paris. — Suture des deux bouts divisés du tendon du long extenseur du pouce droit. Réunion, *Bull. gén. de Thérap.*, Paris.

1868. — Luxation coxo-fémorale, *Bull. Soc. de Chir.*, Paris. — Recherches expérimentales sur le mécanisme de la production des luxations coxo-fémorales en arrière. Recherches expérimentales sur l'introduction de l'air dans les artères. Envoi d'un pli cacheté à l'Institut en 1868, et *Anat. top.*, p. 463. — Luxation spontanée de la sixième vertèbre cervicale sur la septième, *Bull. Soc. de Chir.*, Paris. — Enchondrome à marche rapide de la mâchoire supérieure. Résection partielle des deux maxillaires. Guérison, *Bull. gén. de Thérap.*, 30 mai. — Plaie non pénétrante du cœur. Séjour d'une tige métallique, longue de 16 centimètres, large de 2 millimètres, pendant treize mois, dans la paroi ventriculaire, *Bull. Soc. de Chir.*, Paris. — Hypertrophie générale de l'utérus. Corps fibreux engagé dans le col. Tentative d'extraction, *Bull. Soc. de Chir.*, et Courty, *Traité d. Mal. de l'utérus*, 3e éd., p. 981. — De l'ostéogénie chirurgicale, *Bull. gén. de Thérap.*, Paris. — De l'emploi des appareils plâtrés en chirurgie, *Bull. gén. de Thérap.*, Paris.

1868-1869. — Sur l'opportunité du trépan, *Bull. Soc. de Chir.*, Paris, 2. s., IX, 79-83.

1868. — Kyste séreux du creux sus-claviculaire droit présentant des signes insolites. Injection iodée. Guérison, *Bull. gén. de Thérap.*, Paris, 30 décembre. — Épanchement traumatique de sérosité. Ponction simple. Guérison, *Bull. gén. de Thérap.*, Paris. — De l'évidement du calcanéum, *Bull. gén. de Thérap.*, Paris. — Nouvel instrument destiné à l'opération des retrécissements du rectum. Présenté à l'Académie de Médecine en 1868, *Traité de Méd. opérat.* de Malgaigne, t. II, p. 456.

1869. — Extraction de 4 fausses dents tombées et accrochées dans l'œsophage, *Bull. gén. de Thérap.*, Paris. — Réflexions sur quelques points relatifs aux hernies étranglées, *Bull. gén. de Thérap.*, Paris. — De l'ovariotomie, *Bull. gén. de Thérap.*, Paris. — De la taille périnéale, *Bull. gén. de Thérap.*, Paris.

1870. — Hernie vaginale droite. Taxis modéré. Réduction. Mort rapide, *Bull. gén. de Thérap.*, Paris. Du traitement des étranglements internes, *Bull. gén. de Thérap.*, Paris. — Taille prérectale et lithotritie périnéale. Guérison, *Bull. gén. de Thérap.*, Paris. — Carie de l'épine de l'omoplate. Évidement. Guérison, *Bull. gén. de Thérap.*, Paris. — Extraction d'une grosse épingle ayant séjourné près de 4 mois dans l'intestin d'un enfant de 15 mois, *Bull. gén. de Thérap.*

1871. — De la hernie inguino-interstitielle. Rôle du taxis dans cette hernie, *Bull. gén. de Thérap.*, Paris. — Du pansement ouaté, *Bull. gén. de Thérap.*, Paris. — Réflexions sur les plaies d'armes à feu observées pendant la campagne de 1870-71, *Bull. gén. de Thérap.*, Paris. — De la gangrène produite par les pansements à l'acide phénique, *Bull. gén. de Thérap.*, Paris. — *Bandages en général*, *Brayers*, *Lombes*. Articles publiés dans le *Dictionn. encycl. d. Sc. méd.* — *De l'atrophie musculaire consécutive aux congélations*, in Thèse Rabaut, Paris, 1871. — Tribut fourni par Goyrand, d'Aix, à la thérapeutique chirurgicale, *Bull. gén. de Thérap.*, Paris, 30 novembre. — De la torsion des artères appliquées aux grandes opérations, Académie de Médecine.

1872. — Recherches cliniques et expérimentales sur les fractures malléolaires, Mémoire lu à l'Acad. de Méd., séance 1er mai. — Des malformations de l'anus

et du rectum, *Bull. gén. de Thérap.*, Paris. — Tumeur gazeuse de la région massétérine droite chez un ouvrier verrier. Guérison par le repos et par la compression, *Bull. gén. de Thérap.*, Paris. — Corps étrangers du genou droit. Deux tentatives d'opération par la méthode de Goyrand, d'Aix. Extraction à ciel ouvert. Guérison, *Bull. gén. de Thérap.*, Paris, mars. — Des incisions latérales dans l'uranoplastie, *Bull. gén. de Thérap.*, Paris. — Anévrisme diffus de la cuisse consécutif à l'ulcération d'une artère perforante, *Bull. gén. de Thérap.*, Paris. — De l'énucléation du globe de l'œil par le procédé dit d'arrière en avant, *Bull. gén. de Thérap.*, Paris, juillet.

1873. — Nécrose phosphorée, *Soc. de Chir.*, Paris, décembre. — Tumeur épithéliale de l'épiglotte et des replis glosso-épiglottiques. Cautérisation au galvano-cautère, *Bull. Soc. de Chir.*, Paris, 5 novembre. — Tumeur érectile de la nuque, du volume d'une grosse mandarine, chez un enfant de 18 jours. Guérison absolue par la cautérisation ignée, *Bull. Soc. de Chir.*, Paris, décembre. Contribution à l'histoire de l'œsophagotomie interne, *Bull. gén. de Thérap.*, LXXXIV, 14. — De l'extraction des corps étrangers de l'oreille externe, *Bull. gén. de Thérap.*, Paris, LXXXIV, 204. — Plaie de la radiale droite; hémorrhagie secondaire; ligature dans la plaie; guérison, *Bull. gén. de Thérap.*, Paris, LXXXIV, 510. — Kyste de l'ovaire uniloculaire; ponction par le vagin; sonde à demeure; injections antiseptiques dans le kyste; guérison complète, *Bull. gén. de Thérap.*, Paris, LXXXIV, 83-85. Du danger qu'il y a de réduire les anévrysmes de la crosse de l'aorte, *Bull. gén. de Thérap.*, Paris, LXXXIV, p. 231.

1874. — *De l'otite moyenne des tuberculeux*, in Thèse du Dr de la Bellière. — Trachéotomie chez un adulte avec le galvano-cautère, *Bull. Soc. de Chir.*, Paris, mars. — De la pathogénie de la grenouillette, Soc. de Chir., Paris, juin. — De la valeur diagnostique du reflet lumineux du tympan, Soc. de Chir., Paris, juillet. — Ablation au galvano-cautère d'une tumeur érectile artérielle présentant un volume exceptionnel, *Bull. Soc. de Chir.*, Paris, juillet. — Extirpation d'un corps fibreux non pédiculé de l'utérus implanté sur le fond de la cavité et remplissant tout le petit bassin, *Bull. Soc. de Chir.*, Paris, déc. — Par quel mécanisme se produisent les fractures obliques de la jambe au tiers inférieur, appelées encore fractures en V, thèse du Dr Leriche.

1875. — Suture par anastomose des tendons extenseurs de l'auriculaire et de l'annulaire de la main droite avec les tendons du médius. Réunion, *Bull. Soc. de Chir.*, Paris, janvier. — Ablation d'un angio-lipome avec phlébolites développé sur l'avant-bras d'une jeune fille de douze ans, *Bull. Soc. de Chir.*, Paris, mars. — De la mort subite par embolie cardiaque survenant dans le cours du traitement des fractures, *Bull. Soc. de Chir.*, Paris, avril. — Ankylose coxo-fémorale gauche dans une position vicieuse. Redressement brusque, fracture du col du fémur. Consolidation et redressement complet, *Bull. Soc. de Chir.*, Paris, avril. — Luxation incomplète en avant des 4 derniers métacarpiens, *Bull. Soc. de Chir.*, Paris, 5 mai. — Plaie pénétrante du cœur, *Bull. Soc. de Chir.*, Paris, nov. — Fibromyxome du bassin chez un homme, *Bull. Soc. de Chir.*, Paris, déc.

1875-1877. — *Traité d'anatomie topographique avec applications à la chirurgie.* Paris, Asselin, 8°, XVI-1221 p.

1876. — Corps étranger des fosses nasales, *Bull. Soc. de Chir.*, Paris, janv. — De la torsion des artères, *Bull. Soc. de Chir.*, Paris, 22 mars. — Rapport sur un mémoire de J. Bœckel, intitulé : De l'ostéotomie dans les cas de déviations rachitiques, *Bull. Soc. de Chir.*, Paris, 16 février. — Redressement du genu valgum par l'ostéoclasie manuelle, *Bull. Soc. de Chir.*, Paris, nov. 1875, juillet 1876.

1877. — Discussion sur le thermocautère, *Bull. Soc. de Chir.*, Paris, 16 mai. — Rapport sur l'empyème pratiqué au moyen du thermocautère par Féréol, *Bull. Soc. de Chir.*, Paris, III, p. 463. — Névralgie sous-orbitaire rebelle; résection du nerf, sous-orbitaire à son entrée dans le canal de ce nom. Guérison, *Bull. Soc. de Chir.*, Paris, 13 juin. Corps étranger du rectum. Extraction. Mort, *Bull. Soc. de Chir.*, Paris, juill. — Ouverture d'un abcès profond du cerveau en 1877 dans le service et avec le concours de M. le Dr Proust, *Gaz. des hôp.*, Paris. —

Communication sur les localisations cérébrales et les centres moteurs, *Bull. Soc. de Chir.*, Paris, déc. — Rétrécissement partiel du rectum, thèse du Dr Garsaux.

1878. — Observation d'une désarticulation de la hanche avec le galvano-cautère et le thermo-cautère, *Bull. Soc. de Chir.*, Paris, février. — Observations de psoriasis cutané transformé en épithélioma, *Bull. et Mém. Soc. de Biol.*, Paris, 23 mai. Ligature du cordon spermatique dans la castration, *Bull. Soc. de Chir.*, Paris, mai. — Désenclavement du nerf radial, *Bull. Soc. de Chir.*, Paris, juin. — Périostite phlegmoneuse, ostéomyélite aiguë diffuse du tibia chez un adolescent, *Bull. Soc. de Chir.*, Paris, IV, p. 815; 850.

1879. — Anévrysme diffus de l'artère ischiatique, *Bull. Soc. de Chir.*, Paris, p. 421. — Discussion sur l'immobilisation et la mobisation des articulations malades, *Bull. Soc. de Chir.*, Paris, nov. — De l'hystérectomie appliquée au traitement des tumeurs fibreuses utérines, Acad. de Médecine, Paris, oct. — Considérations à propos de l'ovariotomie. [Discussion], *Bull. Soc. de Chir.*, Paris, p. 750, 768, 782.

1880. — De l'ovulation dans ses rapports avec la menstruation, *Bull. Acad. de Méd.*, Paris, 2. s., IX, 880. — Thyroïdectomie pour un goitre exophtalmique; guérison, *Bull. Acad. de Méd.*, Paris, 2. s., IX, 401-402. — Kyste du mésentère chez un homme; ablation par la gastrotomie; guérison, *Bull. Acad. de Méd.*, Paris, 2. s., IX, 831-840. — Abcès du triangle de Scarpa siégeant dans la bourse séreuse sous-musculaire du psoas iliaque, *Rev. de thérap. méd.-chir.*, Paris, XLVII, 206. Phlegmon pré-vésical; opération, *Gaz. d. hôp.*, Paris, LIII, 321.

1881. — Du traitement des kystes hydatiques du foie, *Bull. Soc. de Chir.*, Paris, mars. — Considérations sur les articulations tarso-métatarsiennes au point de vue de l'amputation de Lisfranc, *Bull. et Mém. Soc. de Chir. de Paris*, n. s., VII, 318-320; 321-323. — Goitre exophtalmique avec phénomènes graves de suffocation, *Bull. et Mém. Soc. de Chir. de Paris*, n. s., VII, 407. — Sarcome du corps thyroïde ayant donné lieu à tous les symptômes du goitre exophtalmique, ablation de la tumeur; guérison, *Bull. et Mém. Soc. de Chir. de Paris*, n. s., VII, 688-713. — Colotomie lombaire, *Bull. Soc. de Chir.*, Paris, 28 décembre.

1882. — Résection du nerf spinal à la sortie du crâne, *Acad. de Méd.*, Paris, janvier. — Torticolis fonctionnel; résection du nerf spinal, *Bull. Acad. de Méd.*, Paris, 2. s., XI, 85-95. — Goitre kystique, volumineux; ablation; guérison, *Bull. Acad. de Méd.*, Paris, 2. s., XI, 1445-1449. — Discussion sur les fistules recto-vulvaires, *Bull. Soc. de Chir.*, mai.

1883. — Kyste hydatique de la prostate, *Bull. et Mém. Soc. de Chir. de Paris*, n. s., IX, 143-146. — Gastrostomie pour un rétrécissement fibreux de l'œsophage, *Bull. Soc. de Chir.*, Paris, avril. — Kyste hydatique du foie, abcès de la paroi abdominale; guérison, *Courrier méd.*, Paris, XXXIII, 420. — Accouchement quintuple; kyste hydatique du foie; abcès de la paroi abdominale, *Gaz. hebd. de Méd.*, Paris, 2. s., XX, 754. — Résection des côtes, *Paris méd.*, VIII, 505-507. — De la névralgie circonflexe, axillaire, ou scapulalgie, *Paris méd.*, VIII, 301-304. — Rétrécissement fibreux de l'œsophage; gastrostomie; succès opératoire; mort par inanition, *Bull. et Mém. Soc. de Chir. de Paris*, n. s., IX, 214-220.

1884. — Statistique des grandes opérations, pratiquées à l'hôpital Beaujon pendant l'année 1883, *Bull. Soc. de Chir.*, Paris. — Fistules péniennes. Rapport sur un travail de M. Robert, *Bull. et Mém. Soc. de Chir. de Paris*, n. s., X, 895-902. — Sur deux cas de suture secondaire du nerf médian avec rétablissement rapide de l'innervation dans les parties paralysées, *C. R. Acad. des Sc.*, Paris. XCVIII, 1516-1519.

1885. — Carcinome du testicule gauche; diagnostic différentiel des tumeurs du testicule, *Gaz. d. Hôp.*, Paris, LVIII, 737-739. — Coccygodynie; résection du coccyx, *Praticien*, Paris, VIII, 293-295. — Phénomènes curieux observés à la suite d'une section du nerf médian, *Gaz. d. Hôp.*, Paris, LVIII, 561-563. — De l'amputation de la jambe à lambeau externe; de la torsion des artères, *Gaz. d. Hôp.*, Paris, LVIII, 129-131. — Des indications opératoires dans le carcinome du sein, *Semaine méd.*, Paris, V, 223. — Fracture du larynx; adénome de la face

supérieure du voile du palais, *Gaz. d. Hôp.*, Paris, LVIII, 259-281. — Nécrose centrale du calcanéum, *Gaz. d. Hôp.*, Paris, LVIII, 913. — De l'équinisme au premier degré; ténotomie double du tendon d'Achille, *Gaz. d. Hôp.*, Paris, LVIII, 873-875. — Rapport sur un travail de M. Auffret intitulé : Mémoire sur les occlusions intestinales, *Bull. et mém. Soc. de Chir. de Paris*, n. s., XI, 276-279. — Rapport sur une observation intitulée : Anévrysme diffus primitif; abcès; incision; tamponnement; guérison; par le Dr Houzel, *Bull. et mém. Soc. de Chir.*, Paris, n. s., XI, 892-894. — Kyste dermoïde de la région sus-hyoïdienne, *Gaz. d. Hôp.*, Paris, LVIII, 569. — Des kystes du vagin, *Gaz. d. Hôpit.*, Paris, LVIII, 505. — De la fistule thyrohyoïdienne, *Progrès méd.*, Paris, 2. s., I, 143. — De la fistule trachéale, *Praticien*, Paris, VIII, 65-67. — Opération d'Estlander, pratiquée sur un jeune homme de 20 ans, *Tribune méd.*, Paris, XVII, 172-175. — Corps étrangers du genou; arthrotomie, *Praticien*, Paris, VIII, 162-164. — Corps étranger de l'articulation du genou, *Gaz. d. Hôp.*, Paris, LVIII, 393-395. — Epithélioma de l'utérus; hystérectomie vaginale; guérison, *Bull. et Mém. Soc. de Chir. de Paris*, n. s., XI, 431-433. — Epithélioma de la langue; discussion du mode opératoire, *Tribune méd.*, Paris, XVII, 304. — Du chondrome de la parotide, *Gaz. d. Hôp.*, Paris, LVIII, 1129. — Myome utérin du poids de 7 kg. 07; hystérectomie? guérison, *Bull. Acad. de Méd.*, Paris, 2 s., XIV, 628-630. — De la scapulalgie, *Paris Méd.*, X, 301-303. — Extirpation totale de l'utérus, *Gaz. d. Hôp.*, Paris, LVIII, 513. — Tumeur blanche du genou gauche, amputation de cuisse à lambeau externe, *Gaz. d. Hôp.*, Paris, LVIII, 281. — Sur la pathogénie des dermoïdes de l'œil, *Union Méd.*, Paris, 3 s., XL, 169-171.

1886. — D'une eschare du sacrum à la suite d'une ovariotomie et d'un fibrome de l'utérus, *Praticien*, Paris, IX, 377-380. — Fibro-myxome du pharynx nasal, extirpation par la voie palatine, *Gaz. d. Hôp.*, Paris, LIX, 9. — Prolapsus utérin, *Gaz. d. Hôp.*, Paris, LIX, 321-322. — Des fractures bimalléolaires par abduction, *Gaz. d. Hôp.*, LIX, 89-91. — Des contusions de l'abdomen, *Gaz. d. Hôp.*, Paris, LIX, 1145. — La ponction de l'utérus dans l'hydramnios aigu, *Gaz. d. Hôp.*, Paris, LIX, 749. —Traitement des fractures du corps du femur, *Gaz. d. Hôp.*, Paris, LIX, 525-527. — Fibro-myome de la lèvre antérieure du col de l'utérus développé chez une jeune fille de 19 ans, *Ann. de gynéc.*, Paris, XXVI, 241-245. — Tumeur du crâne, *Gaz. d. Hôp.*, Paris, LIX, 661. — Redressement d'une luxation du pied consécutive à une fracture par l'ostéotomie bimalléolaire; des tumeurs abdominales sous-péritonéales, *Praticien*, Paris, IX, 304-306. — Leçon sur un cas de vaginisme, *Ann. de gynéc.*, Paris, XXV, 245-250. — De l'occlusion du vagin dans le cas de fistule vésico-vagino-utérine, *Praticien*, Paris, IX, 425. — Sur un cas de fistule urétro-vaginale, *Ann. de gynéc.*, Paris, XXV, 250-254. — Les kystes en général; kystes dermoïdes, *Gaz. d. Hôp.*, Paris, LIX, 903. — Kyste vaginal; difficultés du diagnostic; traitement, *Tribune méd.*, Paris, XVIII, 14-16. — Kyste multiloculaire de l'ovaire à contenu liquide transparent; ovariotomie; guérison; valeur séméiologique du contenu des kystes, *Ann. de gynéc.*, Paris, XXV, 401-406.

1887. — Chondromes multiples, *Semaine méd.*, Paris, VII, 1. — Lipomes de la paroi abdominale, *Semaine méd.*, Paris, VII, 241. — De la grenouillette sublinguale, *Paris méd.*, XII, 189. — Du traitement des sections nerveuses par la suture, *Congr. franç. de Chir.*, *Proc.-verb.*, etc., 1886, Paris, 1887, II, 510-514. — Du traitement des plaies de l'intestin par armes à feu, *Bull. et mém. Soc. de chir. de Paris*, n. s., XIII, 2; 13. — Du genu valgum des adolescents, *Gaz. d. Hôp.*, Paris, LX, 933. — Diagnostic du sarcome du sein, *Rev. gén. de clin. et de thérap.*, Paris, I, 545-547. — Suture secondaire du nerf médian, *Bull. et méd. Soc. de Chir. de Paris*, n. s., XIII, 193-196. — De l'occlusion du vagin dans le cas de fistule vésico-vagino-utérine, *Gaz. de gynéc.*, Paris, II, 196-198. — Communication sur le traitement palliatif des tumeurs du larynx par la trachéotomie, *Bull. Acad. de méd.*, Paris, 2 s., XVIII, 644-648. — Epithélioma de l'ombilic, développé aux dépens d'un diverticule intestinal; omphalectomie; guérison, *Ann. de gynéc.*, Paris, XXVII, 401-410. — Du diagnostic différentiel entre la mammite chronique et le cancer

du sein au début, *Gaz. d. Hôp.*, Paris, LX, 461-463. — Tumeur primitive du nerf optique, *Rec. d'Ophth.*, Paris, 3 s., IX, 65-72. — Tumeur kystique de la cavité abdominale, développée très probablement dans une ancienne poche d'hématocèle péri-utérine, *Ann. de Gynéc.*, Paris, XXVII, 82-85. — Tumeur du plexus brachial, *Semaine méd.*, Paris, VII, 121.

1887-1889. — *Traité de chirurgie clinique*, Paris, Asselin et Houzeau, 8°, 2. v., VIII, 720 p.; XIV, 919 p.

1888. — Section du nerf médian du côté droit, suture secondaire, retour complet de toutes les fonctions, tiraillement et compressions du nerf avec retour complet de tous les troubles fonctionnels, pas de déchirure du nerf, incision de la peau; retour complet de toutes les fonctions, *C. R. Soc. de Biol.*, Paris, 8 s., V, 225-230. — Des tumeurs fibreuses péripelviennes chez la femme, *Ann. de Gynéc.*, Paris, XXIX, 30-42. — Suite de la discussion sur la castration pour les tumeurs fibreuses utérines, *Progrès méd.*, Paris, mai, 29. — Du cathétérisme rétrograde, *Bull. et Mém. Soc. de Chir. de Paris*, n. s. XIV, 157-164. — Genu valgum double; ostéoclasie, *Poitou méd.*, Poitiers, III, 399-403. — Kyste séreux congénital de l'orbite, *Rec. d'Ophtal.*, Paris, 3 s., X, 1-8. — Kyste sanguin du corps thyroïde; extirpation, *Bull. et Mém. Soc. de Chir. de Paris*, n. s., XIV, 584. — De l'emploi du ballon de Petersen dans la taille hypogastrique, *Bull. et Mém. Soc. de Chir.*, Paris, n. s., XIV, 685-687. — Traitement chirurgical des pseudarthroses du fémur, Cong. franç. de Chir., *Proc.-verb., etc.*, Paris, III, 554-556. — Suture secondaire du nerf médian, *Bull. Soc. de Chir. de Paris*, p. 193.

1889. — Luxation irréductible du coude en arrière orthopédique, *Echo méd.*, Toulouse, 2 s., III, 49; 61. — Contusion du cerveau dont les lésions anatomiques ne sont pas en rapport avec les données physiologiques actuelles sur les centres moteurs, *Bull. et Mém. Soc. de Chir. de Paris*, n. s., XV, 566-572. — Utérus kystique; hystérectomie abdominale, *Ann. de Gynéc. et d'Obst.*, Paris, XXXII, 1-8. — Rétroflexion accidentelle et instantanée de l'utérus, guérison immédiate par le redressement, *Ann. de Gynéc. et d'Obst.*, Paris, XXXII, 405-412. — Pied bot varus, tarsectomie, *Gaz. hebd. de Méd.*, Paris, 2 s., XXVI, 835-837. — Examen des maladies de l'oreille, *Praticien*, Paris, XII, 560-571. — Fibro-myome de l'urètre, *Ann. de Gynéc. et d'Obst.*, Paris, XXXII, 161-164. — De la cure radicale du varicocèle par la résection du scrotum, *Tribune méd.*, Paris, 2 s., XXI, 99-102. — Otite moyenne aiguë; suppuration et nécrose des cellules mastoïdiennes; trépanation de l'apophyse mastoïde, *Tribune méd.*, Paris, 2 s., XXI, 20-24. — Ostéo-arthrite suppurée de l'épaule; résection, *Echo méd.*, Toulouse, 2 s., III, 577-579. — Colporraphie antérieure pour cystocèle vaginale, *Ann. de Gynéc.*, Paris, XXXI, 181-185. — De la rétroflexion utérine, *Ann. de Gynéc.*, Paris, XXXI, 13-20.

1890. — Cholécystentérostomie, *Bull. et Mém. Soc. de Chir. de Paris*, n. s., XVI, 290-294. — Otite moyenne; nécrose et suppuration de l'apophyse mastoïde, *Gaz. d. Hôp.*, Paris, LXIII, 961. — Hernie épiploïque de la ligne blanche développée dans la région épigastrique, *Echo méd.*, Toulouse, IV, 85-87. — Des déchirures du périnée; malades qu'il faut opérer; opportunité de l'opération; périnéorraphie par la méthode d'Emmet, *Gaz. d. Hôp.*, Paris, LXIII, 279. — Tumeurs du sein, *Gaz. d. Hôp.*, Paris, LXIII, 830. — Rapport sur un mémoire de M. le Dr Gustave Richelot concernant un cas de persistance du canal de Nück avec hydrocèle réductible chez une jeune fille de dix-neuf ans, *Bull. Acad. de Méd.*, Paris, 2 s., XXIV, 329-332. — Sarcome des fosses nasales, *Gaz. d. Hôp.*, Paris, 1890, LXIII, 718. — *Traité d'anatomie topographique*, Paris, 6e éd.

1891. — Hernie inguinale en bissac chez la femme. Accidents fréquents et graves d'étranglement. Cure radicale. Guérison. Discussion, *Bull. et Mém. Soc. de Chir. de Paris*, XVII, 294. — Genu valgum double. Ostéoclasie des deux fémurs. Résultat constaté 5 ans après; attitude normale des membres. Discussion, *Bull. et Mém. Soc. de Chir. de Paris*, XVII, 330-331. — Gliome de la rétine. Discussion, *Bull. et Mém. Soc. de Chir. de Paris*, XVII, 344-345. — Sur un travail de M. Boursier, relatif à deux observations de pied bot guéri par l'extirpa-

tion de l'astragale. Discussion, *Bull. et Mém. Soc. de Chir. de Paris*, XVII, 512. — Anévrysme artério-veineux de la carotide interne dans le sinus caverneux. Discussion, *Bull. et Mém. Soc. de Chir. de Paris*, XVII, 521. — Sur l'anesthésie par la cocaïne. Discussion, *Bull. et Mém. Soc. de Chir. de Paris*, XVII, 795. — Sur les plaies pénétrantes de l'abdomen par coups de couteau. Discussion, *Bull. et Mém. Soc. de Chir. de Paris*, XVII, séance du 29 juillet. — Cours de médecine opératoire et appareils, *Progrès méd.*, Paris, 2. s., XIII, 384.

1892. — Fistule consécutive à la carie de la racine de la canine inférieure droite. Discussion, *Bull. et Mém. Soc. de Chir. de Paris*, XVIII, 277. — Calcul biliaire dans le cholédoque. Discussion, *Bull. et Mém. Soc. de Chir. de Paris*, XVIII, 822. — Cours de clinique chirurgicale (Hôpital de la Pitié), *Progrès méd.*, Paris, 2. s., XV, 449-450. — Calcul du cholédoque extrait par la cholécystotomie. Discussion, *Bull. et Mém. Soc. de Chir. de Paris*, séance du 21 décembre. — De la luxation de l'épaule en arrière ou luxation sous-acromiale, *France méd.*, Paris, XXXIX, 817-819.

1893. — Diagnostic des kystes de l'ovaire et des kystes des parovaires, *Ann. de Gynéc. et d'Obst.*, Paris, XXXIX, 161-165. — Sur deux formes cliniques du cancer de la mamelle, *Méd. mod.*, Paris, IV, 1130. — Luxation ischio-pubienne irréductible ancienne de quatre mois. Résection de la tête fémorale et réintégration du col dans la cavité cotyloïde, *Rev. d'Orthop.*, Paris, IV, 27-32. — Traitement opératoire des luxations anciennes du coude, par M. Lejars [Rapp.], *Bull. et Mém. Soc. de Chir. de Paris*, n. s., XIX, 275-281. — De l'amputation de la cuisse dans les tumeurs blanches du genou, *Union méd.*, Paris, 3 s., LV, 761-764. — Des tumeurs fibro-plastiques du sein, *Méd. mod.*, Paris, IV, 614-616. — Luxation de la hanche ischiatique incomplète, *Méd. mod.*, Paris, IV, 830. — Corps étrangers de l'articulation du genou, *Semaine méd.*, Paris, XIII, 411. — Des fissures anales, *Union méd.*, Paris, 3 s., LVI, 49-51. — Un cas de salpingo-ovarite, *Méd. mod.*, Paris, IV, 578. — De l'épispadias, *Gaz. des Hôp.*, Paris, LXVI, 1175. — Des fractures du col du fémur, *Union méd.*, Paris, 3 s., LVI, 854-857. — Kyste dermoïde de l'inion, *Assoc. franç. de Chir. Proc.-verb., etc.*, Paris, VII, 787. — Kyste essentiel de la mamelle, *Tribune méd.*, Paris, 2 s., XXVI, 47-49. — Kyste de l'épididyme et du cordon, *Méd. mod.*, Paris, IV, 98.

1894. — Du genu valgum, *Union méd.*, Paris, 3 s., LVIII, 253-255. — Grossesse tubaire; laparotomie, *Ann. de Gynéc. et d'Obst.*, Paris, XLI, 89-93. — Du procédé de choix dans la cure radicale des hernies inguinales, *Union méd.*, Paris, 3 s., LVII, 362-364. — Ostéomyélite subaiguë, *Gaz. d. Hôp.*, Paris, LXVII, 254. — Hernie de la ligne blanche, *Rev. gén. de Clin. et de Thérap.*, Paris, VIII, 409-412. — Tumeurs pulsatiles du creux poplité, *Gaz. d. Hôp.*, Paris, LXVII, 722-724. — De la pyonéphrose, *Presse méd.*, Paris, 211. — De la métrite chronique du col, *Progrès méd.*, Paris, 2 s., XIX, 81. — De la staphylorraphie, *Gaz. d. Hôp.*, Paris, LXVII, 87. — Sur une tumeur de la face palmaire d'un doigt, *Gaz. d. Hôp.*, Paris, LXVII, 1-3. — Sur un cas de retrécissement du rectum de cause probablement tuberculeuse, *Méd. mod.*, Paris, V, 593. — Le traitement des ulcères de jambe, *Presse méd.*, Paris, oct. 27. — Sur un travail de M. le Dr Bazy, intitulé : Urétéro-cystonéostomie. [Rapp.], *Bull. Acad. de Méd.*, Paris, 3 s., XXXI, 341.

1895. — Fibro-sarcome de la gaine du long péronier latéral à la plante du pied, par M. Broca [Rap.], *Bull. et Mém. Soc. de Chir.*, Paris, XXI, 50-52. — Tumeur du creux poplité, *Presse méd.*, Paris, p. 169. — Phlegmon périombilical dû à une concrétion sébacée expulsée spontanément par M. Marais [Rap.], *Bull. et Mém. Soc. de Chir. de Paris*, n. s., XXI, 46-50. — Des rétrécissements partiels du rectum, *XIe Cong. franç. de Chir.*, Paris, 21 au 26 octobre. — De la cure radicale de la hernie ombilicale, *Semaine méd.*, Paris, XV, 93. — De la cure radicale des grosses hernies inguinales, *Rev. de Thérap. méd.-chir.*, Paris, LXII, 715-717. — Traitement chirurgical des luxations anciennes du coude, *Bull. gén. de thérap.* [etc.], Paris, CXXIX, 325-329. — Fracture de l'extrémité supérieure de l'humérus, *Progrès méd.*, Paris, 3 s., I, 337. — Des luxations anciennes de l'épaule, *Ann. d'Orthop. et de Chir. prat.*, Paris, VIII, 3-8. — *Leçons de clinique chirurgicale rédigées et publiées par Paul Thierry*, Paris, Asselin et Houzeau, 8°, 536 p.

1896. — Traitement chirurgical de la tuberculose du testicule, *Bull. méd.*, Paris, X, 533. — Corps étrangers articulaires, *J. de Méd. et Chir. prat.*, Paris, février, 10. — Du traitement des sections tendineuses, *Bull. méd.*, Paris, X, 891. — Fibro-sarcome des os du bassin, *Rev. gén. de clin. et de thérap.*, Paris, X, 833. — Sur un cas d'épispadias, *Indépend. méd.*, Paris, II, 409. — Tumeur périostique de l'incision, *Tribune méd.*, Paris, 2 s., XXVIII, 1047. — Fractures de l'extrémité inférieure du radius, *Méd. mod.*, Paris, VII, 425. — Abcès froid de la paroi thoracique; leur pathogénie, *Presse méd.*, Paris, p. 297. — Traitement du pied bot, *Bull. méd.*, Paris, X, 771.

1897. — Des ankyloses du coude et de leur traitement chirurgical, *Rev. prat. d. trav. de Méd.*, Paris, LIV, 153. — Traitement rationnel de l'anthrax (discussion de l'ancienne méthode), *Tribune méd.*, Paris, 2 s., XXIX, 166-168. — Pseudarthrose de l'humérus, traitée par l'enchevillement et l'enveloppement des bouts avivés avec du périoste de chien, *Bull. Soc. de Chir. de Paris*, juin, 30. — Traité du cancer cutané, *Progrès méd.*, janvier, 30. — Comment doit-on traiter l'anthrax, *Tribune méd.*, Paris, mars, 3. — Epithélioma de la face, *Progrès méd.*, Paris, 3 s., V, 65. — Du pied bot, son traitement, *Méd. mod.*, Paris, VIII, 769. — Le phimosis chez les enfants, *Méd. inf.*, Paris, 315-318. — Le phimosis, *Indépend. méd.*, Paris, III, 385. — Cancer du rectum, *Revue internat. de Méd. et de Chir.*, Paris, VIII, 185. — Otite moyenne; rupture du tympan; mastoïdite suppurée, *Tribune méd.*, Paris, 2 s., XXIX, 128. — Des soins à donner aux doigts broyés, *Tribune méd.*, Paris, 2 s., XXIX, 166.

1898. — Abcès froid symptomatique de lésion osseuse, *Rev. internat. de Méd. et de Chir.*, Paris, IX, 73. — Pelvi-péritonite suppurée tuberculeuse, *Bull. méd.*, Paris, XII, 817. — Nature et traitement des lymphangiomes et des adéno-lymphocèles [Discuss.], *Bull. et Mém. Soc. de Chir.*, Paris, 21 décembre. — Du traitement de l'appendicite, *J. d. Praticiens*, Paris, décembre, 24. — Valeur séméiologique des écoulements de sang par l'oreille; accidents des varices, *J. de Méd. et Chir. prat.*, Paris, LXIX, 647-651. — Fractures spontanées, *Rev. prat. de trav. de méd.*, Paris, LV, 257-259. — Traitement du phimosis, *Répert. de thérap.*, Paris, XV, 431-434. — Traitement des rétrécissements de l'urètre, *Méd. mod.*, Paris. — Traumatisme et grossesse, *Bull. méd.*, Paris, XII, 9.

1899. — Arthrite tuberculeuse du cou-de-pied, *Méd. mod.*, Paris, janvier, 25. — Traitement chirurgical des hémorroïdes, *Bull. et Mém. Soc. de Chir.*, Paris, juin, 14. — De la cystocèle vaginale, *Bull. Méd.*, Paris, XIII, 1. — Hernie inguinale congénitale et hydrocèle, *Rev. clin. d'Androl. et de Gynéc.*, Paris, V, 2-6. — Du traitement de l'appendicite, *Bull. Acad. de Méd.*, Paris, 3 s., XLI, 295-301.

1900. — Un cas de hernie crurale étranglée avec gangrène rapide. Un cas de coxalgie à la deuxième période, *Indépend. méd.*, Paris, VI, 385-386, 409. — Volumineuse tumeur conjonctive de la parotide récidivante; extirpation, *Bull. et Mém. Soc. de Chir. de Paris*, XXVI, 627. — Vie d'un chirurgien : Boyer (1757-1833), *Tribune méd.*, Paris, 2 s., XXXIII, 944-947. — Traitement des luxations anciennes de l'épaule, *Rev. intern. de Méd. et Chir.*, Paris, XI, 399-401. — Tumeur de la face antérieure du sacrum enlevée par laparotomie (Discussion), *Bull. et Mém. Soc. de Chir. de Paris*, XXVI, 768. — L'origine de l'hôpital de Charité de Paris (1602-1789), *Arch. gén. de Méd.*, Paris, n. s., III, 5-12, 2 pl. — Diagnostic des tumeurs du creux poplité, *Rev. internat. de Méd. et de Chir.*, Paris, XI, 289-290. — Anévrysme diffus consécutif de l'artère iliaque externe, ligature de l'aorte. Mort au trente-neuvième jour, *Bull. et mém. Soc. de Chir.*, Paris, XXVI, 473-475.

1901. — Un cas d'ankylose du genou, *Indépend. méd.*, Paris, VII, 97. — La ligature de l'aorte abdominale (Recueil d'observations. Examen des faits expérimentaux), *Rev. de Chir.*, Paris, XXIII, 3-29; 196-207; 320-359, 1 fig. — Fistule de la fesse, chez un homme de 30 ans, à la suite d'un abcès ischio-rectal avec trajet profond remontant jusqu'au-dessus du releveur de l'anus. Echec de tous les traitements par les injections modificatrices et les cautérisations. Après plus d'un an de soins infructueux, guérison de la fistule en moins de 4 semaines par la simple incision d'une bride transversale occupant la paroi postérieure du rec-

tum (Discussion), XIIIe Cong. intern. de Méd.; sect. de Chir. gén., Paris, *C. R.* 796-800. — La fissure à l'anus et son traitement, *Bull. méd.*, Paris, XV, 469-471. — Les varices du membre inférieur et leur traitement, *Tribune méd.*, Paris, 2. s., XXXIV, 26-29.

1902. — Plaie pénétrante du rachis par arme blanche, sans lésion de la moelle; ouverture de l'espace sous-arachnoïdien; écoulement d'une énorme quantité de liquide céphalo-rachidien (30 litres en 5 semaines); guérison. Discussion, *Bull. et Mém. Soc. de Chir. de Paris*, XXVIII, 441-442. — Alfred Velpeau (1795-1867), *Arch. gén. de Méd.*, Paris, n. s., VII, 5-13, 1 portr. — Rétention et incontinence d'urine, *Concours méd.*, Paris, XXIX, 557-559. — La fracture de la clavicule et son traitement, *Rev. internat. de Méd. et de Chir.*, Paris, XIII, 307-309. — Xavier Richat et son influence sur la science contemporaine, *Bull. Soc. franç. d'Hist. de la Méd.*, Paris, I, 277-279.

1903. — Sur l'appendicite. Discussion, *Bull. et Mém. Soc. de Chir. de Paris*, XXIX, 67. — Sur le traitement des fractures par les appareils de marche. Discussion, *Bull. et Mém. Soc. de Chir. de Paris*, XXIX, 1138-1139. — Les kystes du corps thyroïde, *Rev. gén. de Clin. et de Thérap.*, Paris, XVII, 775. — Un cas de tumeur de la cuisse, *Rev. gén. de Clin. et de Thérap.*, Paris, XVII, 599. — L'ostéoarthrite tuberculeuse du genou, *Rev. gén. de Clin. et de Thérap.*, Paris, XVII. 534. — Sur un cas d'hydronéphrose, *Méd. mod.*, Paris, XIV, 81. — Deux variétés de fistules anales, *Méd. mod.*, Paris, XIV, 97. — La scoliose de l'adolescence, *Rev. gén. de Clin. et de Thérap.*, Paris, XVII, 308.

1904. — Fractures du col du fémur : symptômes et diagnostic, *Ann. de Chir. et d'Orth.*, Paris, XVII, 164-169. — *Traité d'anatomie topographique avec application à la chirurgie*, Paris, 8°, 11e éd.

Le propriétaire-gérant : Félix Alcan.

Coulommiers. — Imp. Paul BRODARD.

NOTE SUR
UN CAS DE FISTULE DU CANAL THYRÉOGLOSSE

(ÉTUDE CLINIQUE ET HISTOLOGIQUE)

PAR MM.

V. CORNIL,
Professeur d'Anatomie pathologique à la Faculté de Médecine.

et

Ed. SCHWARTZ,
Chirurgien de l'Hôpital Cochin.

Les fistules congénitales du cou sont actuellement bien connues grâce aux travaux de Lannelongue[1], de Kirmisson[2], de Hildebrandt[3], de König[4], de Durham[5], etc. Leur pathogénie a été éclairée d'une vive lumière par les recherches sur les arcs branchiaux et les fentes branchiales, par le travail de His[6] sur le canal thyréoglosse.

Nous n'insisterons pas sur les premiers, par contre, nous décrirons le tractus de His qui est l'origine des fistules médianes, du genre de celle que nous relaterons plus loin. Ce tractus, véritable canal chez l'embryon, tapissé dans sa partie supérieure d'épithélium pavimenteux, dans sa partie sous-hyoïdienne, d'épithélium cylindrique à cils vibratiles, commence à la base de la langue pour arriver au niveau de la formation thyroïdienne. A son extrémité supérieure il laisse comme trace le foramen cæcum.

1. Lannelongue, *Affections congénitales* (tête et cou), Paris, 1891.
2. Kirmisson, *Traité des maladies chirurgicales d'origine congénitale*, Paris, 1898.
3. Hildebrandt, Ueber Angeborene epitheliale Cysten und Fistula des Halses, *Archiv f. klinische Chirurgie*, Bd. 49, Heft 1, S. 167.
4. König, Ueber Fistula Colli congenita, *Archiv f. klinische Chirurgie*, Bd. 51, Heft 3, S. 578.
5. Durham, On persistence of thyreoglossal duct, *Medico-Chirurgical Transactions*, 1894, vol. 77, p. 715.
6. His, Der Tractus thyreoglossus und seine Beziehungen zum Zungenbein. *Archiv f. Anatomie und Physiologie*, S. 26, 1891.

Le canal de Bochdalek n'est autre que la portion intralinguale du conduit allant de l'os hyoïde à la base de la langue.

C'est aux dépens de la portion sous-hyoïdienne ou cervicale que se développent les kystes séreux ou mucoïdes congénitaux, et les fistules congénitales médianes.

D'après toutes les descriptions, il semble que cette partie du canal, ou tractus thyréoglosse, soit ramifiée et non pas unique. C'est ainsi que sur neuf observations de König, une seule fois il y avait un conduit unique; très souvent il existait deux conduits, plus rarement trois ou quatre; dans trois cas, ils étaient plus nombreux encore et simulaient une apparence de glande ramifiée. Dans notre cas, il y avait plusieurs cavités séparées.

Durham a montré qu'à partir de l'os hyoïde le conduit présente tantôt une bifurcation, tantôt se divise en plusieurs branches.

Kirmisson a bien indiqué la symptomatologie habituelle de ces malformations congénitales. Très souvent la fistule ne l'est pas. Elle ne survient que dans le jeune âge ou plus tard et assez souvent, comme dans notre cas, à la suite d'un petit kyste qui s'enflamme, s'ouvre et reste fistuleux.

En somme, comme le dit très bien l'auteur, ce qui est congénital, c'est la persistance des débris épithéliaux, restes du conduit thyréoglosse; ces débris restent à l'état latent plus ou moins longtemps dans la profondeur des tissus; puis, un beau jour, ils se développent, donnent naissance à une petite tumeur kystique qui elle-même est l'origine de la fistule par ulcération et inflammation.

Quand on examine une fistule de ce genre, presque toujours, elle est à l'extrémité d'un cordon plus ou moins dur, cylindrique, de la dimension d'une grosse plume d'oie, qui rétracte l'orifice par en haut et se dirige dans la profondeur de la région hyoïdienne, vers l'os hyoïde lui-même.

Dans quelques cas relativement rares, l'extrémité supérieure du trajet est en connexion étroite avec l'os hyoïde, si bien que pour en faire une extirpation complète, on doit, en suivant le précepte formulé par Schlange, exciser la portion moyenne de cet os avec le trajet fistuleux, sous peine d'avoir des récidives, par suite de l'abandon de débris épithéliaux non enlevés.

Le liquide qui s'écoule par la fistule varie depuis un mucus filant, plus ou moins clair, jusqu'à du pus épais et visqueux.

La gêne apportée par la fistule, outre la difformité, est peu de chose; quelquefois on a observé des troubles de la phonation et de la déglutition; quelquefois encore, de la douleur, lorsqu'il y a des phénomènes de rétention par oblitération temporaire de l'orifice fistuleux.

Le traitement de choix des fistules congénitales médianes c'est l'extirpation, et l'extirpation largement faite, de façon à enlever la totalité du conduit, et combinée, si le trajet adhère à l'os hyoïde et se continue derrière lui, à la résection de la partie moyenne de cet os.

Observation. — Le nommé L..., charcutier, âgé de dix-huit ans, vient nous trouver à l'hôpital Cochin, en mai 1904, pour nous consulter sur une lésion qu'il porte au cou et qui le gêne beaucoup depuis quelque temps.

Depuis l'âge de douze ans, il y a donc six ans, il ressent une gêne, comme un tiraillement à la partie antérieure du cou; ce n'est que depuis qu'il a constaté la présence au milieu du cou, au-dessous du larynx, d'une petite tumeur allongée qui devient de plus en plus grosse. Il y a deux mois, sous l'influence du frottement de son bouton de faux-col, la peau rougit à son niveau et au bout de quinze jours, se forma une petite ulcération qui se creusa et donna issue, par un petit orifice, à un liquide jaunâtre et épais comme de la gomme. Peu à peu le centre de l'ulcération s'est rétracté vers la profondeur et le haut, de telle sorte que la peau irritée forme au-dessus et autour de l'orifice comme un entonnoir au fond duquel se trouve l'orifice qui donne issue à la sécrétion. Le malade ressent des élancements douloureux et est gêné dans ses mouvements. Il nous demande de le débarrasser de cet ennui.

Nous constatons exactement sur la ligne médiane du cou, à trois centimètres au-dessus de la fourchette sternale, l'existence d'un orifice en cul de poule avec légère rougeur des téguments tout autour. Cet orifice est relié à un cordon dont on voit le relief quand le malade incline la tête en arrière et qui se continue en haut vers le cartilage thyroïde et l'os hyoïde; on le sent encore mieux en le pressant entre les doigts et il présente le volume d'une grosse plume de corbeau dure, tendue entre l'orifice fistuleux et la région hyoïdienne où il se perd.

Le liquide qui s'échappe de la fistule est tantôt muco-purulent épais, tantôt limpide, filant, avec quelques grumeaux.

On essaie en vain de sonder le trajet avec un stylet mince; il s'enfonce à peine à un centimètre de profondeur et se dirige directement en haut.

Tous ces caractères nous font penser à une fistule ayant succédé à l'ouverture spontanée d'un kyste congénital.

La situation exactement médiane de la fistule, la direction du cordon qui la prolonge vers le haut, du côté de l'hyoïde, nous fit porter après quelques hésitations, attendu que nous nous trouvions pour la première fois en présence d'une pareille lésion, le diagnostic de fistule consécutive à l'inflammation et à l'ouverture d'un kyste du tractus thyréoglosse de His. La seule manière indiquée en pareil cas, pour guérir le malade, c'est l'extirpation totale et large du trajet fistuleux jusqu'au niveau du point où il se perd. L'opération fut pratiquée et montra que le trajet se continuait jusqu'au niveau du corps de l'os hyoïde où il devint impossible de le poursuivre plus loin.

Elle consista à extirper largement tout le trajet fistuleux tendu à l'aide

d'une pince de façon à ne laisser que des tissus sains. On l'enleva de la sorte avec son orifice cutané jusqu'au niveau du corps de l'os hyoïde où toute trace d'altération disparaissait. Réunion de la plaie totale à l'aide de quelques crins. L'opéré guérit par première intention et sortit complètement débarrassé de son infirmité.

Nous avons remis la pièce enlevée à M. le professeur Cornil qui a bien voulu l'examiner et la décrire. Elle comprend tout le trajet suivant une longueur de 3 centimètres environ, avec la peau au niveau de la partie inférieure et médiane du cou et son extrémité profonde voisine de l'os hyoïde. Elle avait la forme d'un boyau cylindrique d'apparence fibreuse, d'un plus grand diamètre au niveau de la peau qu'à son extrémité supérieure plus profondément située.

Après avoir fait durcir cette pièce dans l'alcool pendant vingt-quatre heures, elle a été sectionnée transversalement en six tronçons dont le durcissement a été complété dans l'alcool absolu et qui ont ensuite été montés dans la celloïdine.

Nous avons ainsi obtenu des coupes transversales suivant toute la longueur de ce trajet fistuleux depuis la peau jusqu'à son insertion hyoïdienne.

Au niveau de la peau, on observe à l'œil nu une dépression bordée de végétations ou de papilles dermiques qui lui forment comme un mince rebord. Il y avait du pus dans la partie centrale déprimée et, comme nous le verrons par l'étude de toutes les coupes, dans la cavité du conduit et à son pourtour.

Les coupes faites à la surface cutanée montrent un bord épais, circulaire, occupant toute la périphérie de l'infundibulum. Ce bord est facile à définir avec un faible grossissement; il est formé par la peau présentant à sa surface, à son côté externe et au bord interne de la dépression, un réseau papillaire recouvert de ses couches épidermiques normales. Les papilles sont volumineuses, très vascularisées, leur tissu conjonctif présente quelques leucocytes polynucléaires. Les diverses couches épidermiques les recouvrent, mais on voit aussi les polynucléaires entre les cellules épidermiques. Au milieu de l'infundibulum il y a des débris de cellules épidermiques, des leucocytes et de la fibrine; mais dans ces coupes superficielles, on ne voit pas encore le canal qui fait l'objet de notre étude. Ce n'est qu'après une série de coupes, et à un millimètre environ au-dessous de la surface de la peau, qu'on trouve ce canal.

Nous l'avons représenté en *a* dans la figure 1.

La section transversale de ce canal, qui est unique à ce niveau, donne un ovoïde régulier, tapissé de longues cellules cylindriques situées au bord interne de la cavité, tandis que le bord externe du

revêtement épithélial possède des cellules basales indifférentes ou prismatiques. On peut voir dans un point trois couches de cellules épithéliales cylindriques à la surface, irrégulièrement pavimenteuses à la base de ce revêtement épithélique. La figure 12 représente cet épithélium à couches superposées avec un fort grossissement; nous y reviendrons bientôt.

Pour le moment, nous exposons seulement la topographie de ce canal et ses rapports, avec un faible grossissement.

Le revêtement épithélial est implanté sur une membrane fibreuse épaisse *d* (fig. 1), formée de plusieurs faisceaux conjonctifs séparés par des cellules plates. En dehors de cette enveloppe fibreuse, on voit une zone assez large, *b*, *c* (fig. 1), formée d'un tissu conjonctif lâche, avec des vaisseaux *v*. Ce tissu conjonctif vascularisé, qui entoure le canal central dans toute son étendue, se continue à sa périphérie avec des papilles *p*, *p*, enfouies dans l'épiderme *e*. Il y a continuité du tissu conjonctif péricanaliculaire avec la surface de la peau à l'embouchure de ce canal.

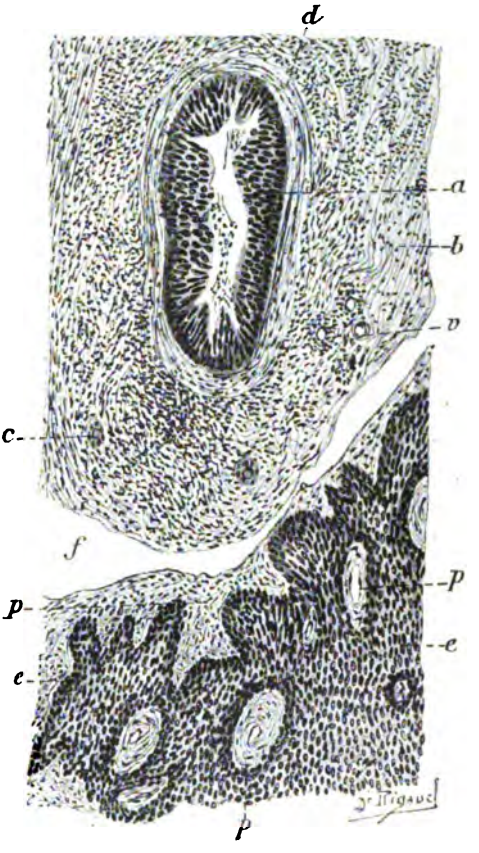

Fig. 1. — Coupe du conduit au niveau de son ouverture à la peau. Ce conduit est entouré de la peau. Grossissement de 80 diamètres. — *a*, conduit tapissé de grandes cellules cylindriques; *b*, tissu conjonctif périphérique au conduit qui est absolument unique; *c*, *v*, vaisseau de ce tissu; tout ce tissu est infiltré de globules blancs polynucléaires; *p*, tissu conjonctif papillaire; *e*, couche de l'épithélium stratifié du corps muqueux de Malpighi et de l'épiderme; *f*, fente artificielle due à une section par le scalpel.

Notre canal se divise dans les coupes du second segment de façon à montrer d'abord deux, puis trois cavités distinctes. Ainsi, dans la figure 2, la coupe montre trois cavités distinctes dont la surface interne est irrégulière en *a* et en *b*. Les deux premières sont séparées de la seconde par une bande fibreuse *t* qui marque la sépa-

ration des faisceaux périphériques aux deux cavités *a* et *c* et à la cavité *b*.

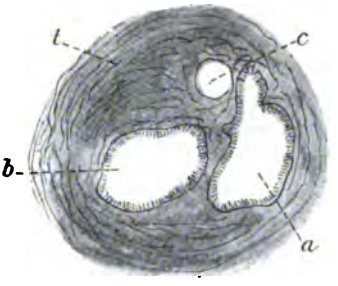

Fig. 2. — La coupe met en évidence trois cavités seulement : les deux sections *a* et *c* voisines et la section *b*. Le tissu conjonctif *t* entoure d'une part les deux premières et d'autre part, la troisième par des fibres et faisceaux concentriques.

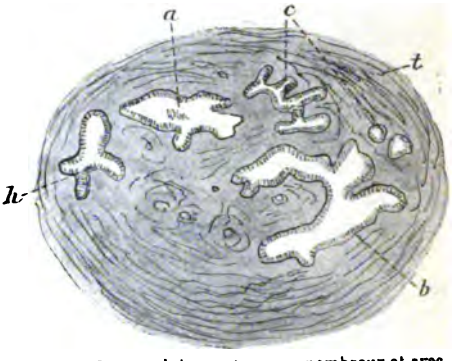

Fig. 3. — Les conduits sont encore nombreux et avec des enfoncements multiples. — *t*, tissu conjonctif vascularisé ; *a*, cavité du conduit qui paraît distincte du conduit bourgeonnant *b* et des plus petits conduits *c* et *h*. — Grossissement de 10 diamètres.

Dans la figure 3, le canal, unique à son embouchure, est encore plus divisé. Il offre plusieurs conduits irréguliers *a*, *b*, *c*, *h*, avec des

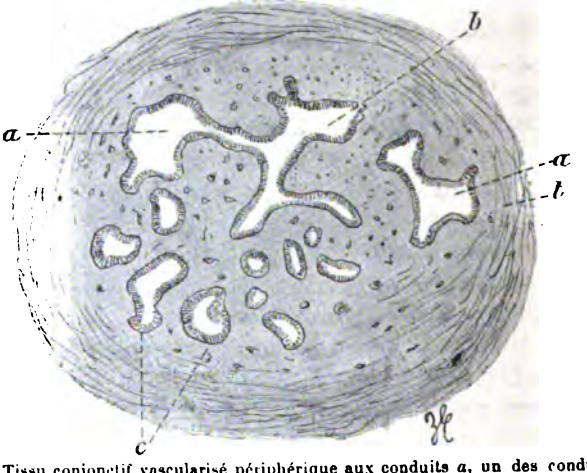

Fig. 4. — *t*, Tissu conjonctif vascularisé périphérique aux conduits *a*, un des conduits probablement émané de la section *b*, qui envoie de nombreux prolongements comme en *d c*. [groupe de sections qui doivent être considérées comme indépendantes du conduit *b*. — Grossissement de 10 diamètres.

enfoncements et des saillies qui lui donnent un aspect pseudo-glandulaire. Ces conduits sont toujours revêtus d'un épithélium cylindrique à cils vibratils, comme nous le verrons bientôt.

Cet éparpillement du conduit est encore plus manifeste dans la figure 4.

Là, où il existe à côté de deux conduits *a*, *b*, assez larges, dix autres sections plus petites *c*, il est facile de se rendre compte de la cause de ces cavités multiples. Elles sont dues en effet à la croissance du tissu conjonctif qui proémine dans la cavité d'abord unique en produisant des bourgeons, des étranglements, des ponts fibreux qui séparent les prolongements de ces cavités. Par exemple, la cavité *b* est étranglée en son milieu et montre plusieurs prolongements cavitaires. Beaucoup des sections *c* émanent de la cavité *b*, car sur les coupes en série on peut voir la continuité réelle de segments cavitaires qui paraissaient isolés.

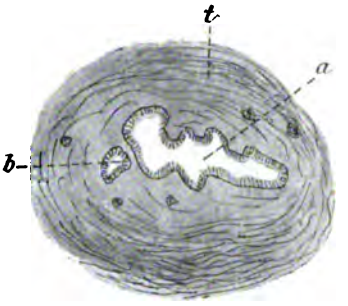

Fig. 5. — La coupe totale du tractus présente un diamètre moindre que les précédentes. — *t*, tissu conjonctif; *a*, section d'un conduit d'où dépend aussi la section *c*; *b*, un autre conduit.

A mesure qu'on s'éloigne de l'ouverture cutanée de ce tractus, son tissu conjonctif devient moins considérable et ses cavités moins multiples.

La figure 5 ne présente plus que deux canaux principaux, *a* et *b*, car la petite section *c* est assurément une émanation de la cavité *a*.

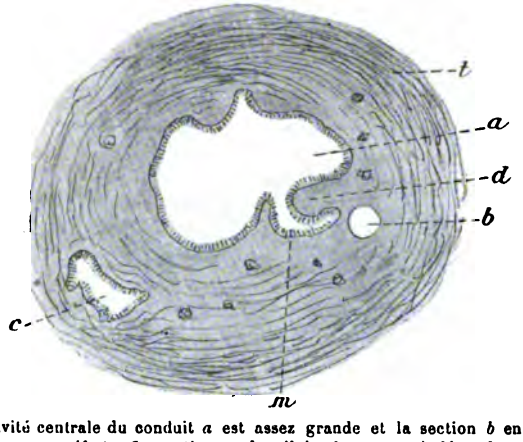

Fig. 6. — La cavité centrale du conduit *a* est assez grande et la section *b* en est une dépendance manifeste. La section *c*, plus éloignée, en est indépendante.

La figure 6 montre comme la précédente deux cavités principales *a*, *c*, car la section *b* est une dépendance évidente de la cavité *a*.

Si l'on rapproche cette figure 6 de la figure 7, qui est à peu près au même niveau, on appréciera le rôle du bourgeon cellulaire *d*, *d*, qui creuse un prolongement cavitaire *m*, *m*, émanant de la cavité *a*.

Lorsqu'on se rapproche de l'insertion profonde ou hyoïdienne du tractus, il devient plus étroit et ses cavités sont moins nombreuses et plus étroites.

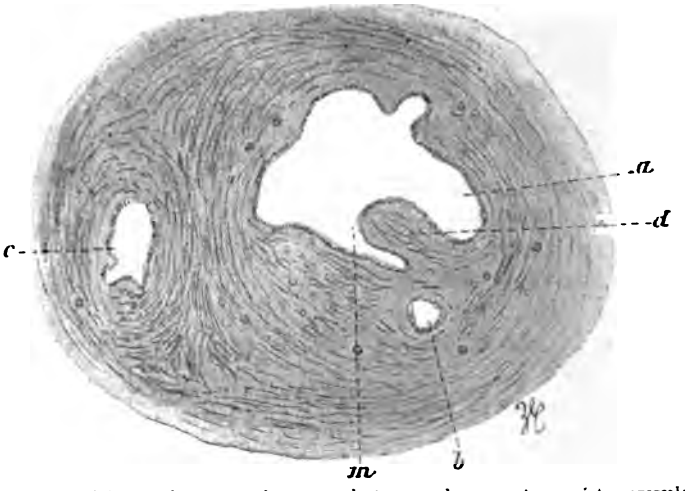

Fig. 7. — *a*, Cavité centrale avec un bourgeon *d* et un prolongement coupé transversalement en *b*; *c*, un autre conduit.

Telle est la figure 8, dans laquelle on aperçoit une cavité principale *a* et deux petites *b*. On remarquera combien la cavité *a* contient de végétations fibro-cellulaires qui y font des saillies multiples.

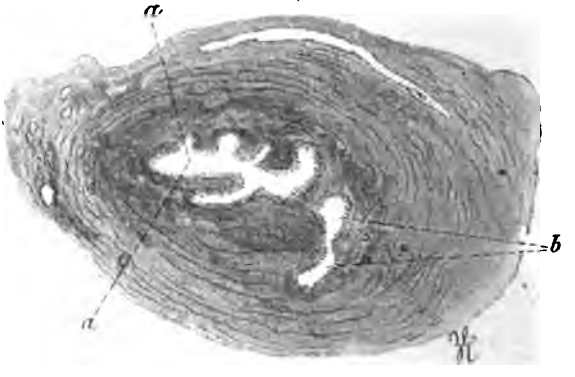

Fig. 8. — *a*, Cavité centrale bourgeonnante présentant des dépressions entre les bourgeons; *b*, unités qui paraissent être des diverticules de la première.

Enfin, tout auprès de son insertion profonde, le canal tend à devenir unique. Il ne reste plus, sur cette coupe, qu'une cavité principale *a*, à bords sinueux et dont la petite cavité *b* est manifestement

une expansion. Là aussi, le tissu fibreux périphérique est beaucoup moins abondant.

Nous venons d'examiner les coupes transversales de ce tractus avec un très faible grossissement de 10 à 12 diamètres et nous nous sommes rendu compte de la disposition morphologique du canal unique à son ouverture à la peau, très divisé dans sa partie moyenne, redevenant unique dans sa profondeur.

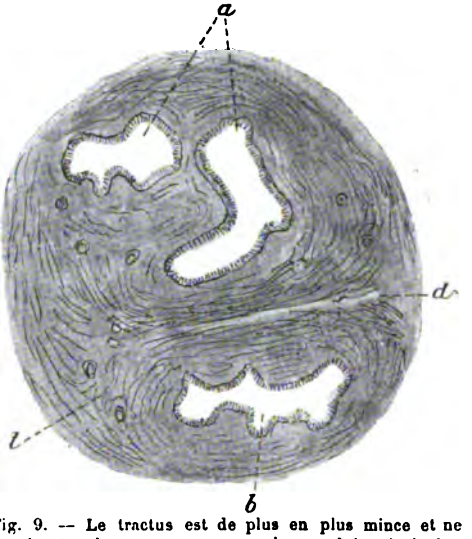

Fig. 9. — Le tractus est de plus en plus mince et ne présente plus sur une coupe qu'un conduit principal *a* avec une mince section *b* voisine et qui paraît en être une émanation. — Grossissement de 10 diamètres.

Nous ne reviendrons pas sur sa forme, mais il est nécessaire d'étudier sa structure histologique. Le canal central et ses divisions sont revêtus d'un épithélium à cellules stratifiées dont les plus internes sont cylindriques et munies de cils

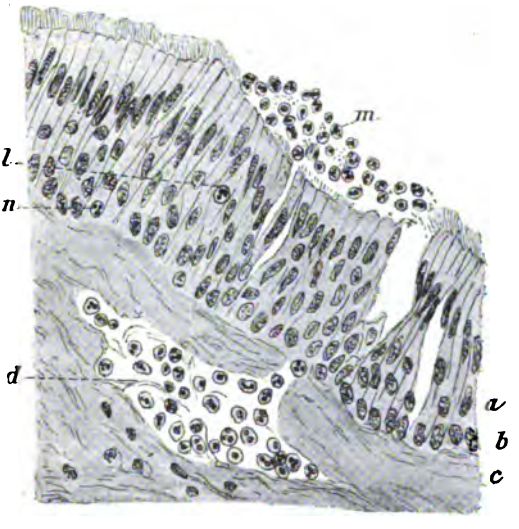

Fig. 10. — Surface interne et revêtement des conduits. — *a*, cellules cylindriques ciliées; *b*, cellules épithéliales profondes; *m*, leucocytes polynucléaires à la surface des cellules ciliées: *l*, *n*, leucocytes situés entre les cellules cylindriques; *d*, leucocytes polynucléaires situés dans le tissu conjonctif; *c*, tissu conjonctif. — Grossissement de 350 diamètres.

vibratiles. Ces dernières sont très longues et les cils également longs et très évidents. Elles sont pourvues de noyaux ovoïdes en général assez minces et allongés. La cavité contient des leucocytes polynucléaires et des microcoques. La surface interne des cellules cylindriques présente souvent une couche plus ou moins épaisse de leucocytes, comme cela se voit en *m* (fig. 10), sans que pour cela les cellules soient déplacées ou altérées. On peut même voir leurs cils vibratiles, parfois un peu abrasés sous la couche des leucocytes. Ceux-ci proviennent pour la plus grande part du tissu conjonctif enflammé qui entoure le conduit, ainsi qu'on peut s'en assurer dans la figure 10. En *d*, en effet, on a un îlot interfasciculaire de leucocytes infiltrés et accumulés entre des faisceaux de tissu conjonctif et qui s'ouvrent un passage entre les cellules épithéliales; de plus, on peut voir des leucocytes migrateurs isolés entre les cellules épithéliales, en *l* par exemple.

A la base du revêtement épithélial, contre le tissu conjonctif qui en est souvent séparé par une membrane basale évidente, il existe deux ou trois rangées de cellules à protoplasma peu abondant, de forme prismatique, à gros noyau ovoïde (cellules de remplacement). En dehors des faisceaux de fibres conjonctives qui constituent l'enveloppe du canal, on a affaire à un tissu conjonctif lâche, contenant des cellules allongées et assez volumineuses de tissu conjonctif et des leucocytes migrateurs. Ces éléments, généralement polynucléaires, sont surtout situés autour des nombreux vaisseaux du tissu conjonctif lâche. L'endothélium de ces vaisseaux est volumineux et en prolifération, en sorte que leur lumière en est presque remplie. Ils s'accumulent aussi souvent dans les espaces situés entre les faisceaux de tissu conjonctif.

Sur d'autres coupes, on voit une quantité considérable de leucocytes remplissant la lumière vasculaire. Dans ces parties très enflammées, les cils vibratiles manquent en totalité ou seulement par places. Dans le revêtement épithélial on en trouve parfois un nombre tel qu'en passant à travers la couche cellulaire ils la déplacent, repoussent ou écartent les cellules cylindriques; mais celles-ci sont toujours bien reconnaissables et peu altérées.

La répartition des microbes est la même que celle des leucocytes. Ils sont très nombreux dans la cavité des conduits qui contiennent aussi des globules de pus; assez nombreux dans le revêtement épithélial quand il est lui-même traversé par des leucocytes. Enfin, il y en a un assez grand nombre dans les agglomérations de globules blancs autour des vaisseaux et entre les faisceaux du tissu conjonctif. Ce sont des microcoques isolés ou par deux, de volume

variable, souvent disposés en petits amas (microcoques et staphylo-

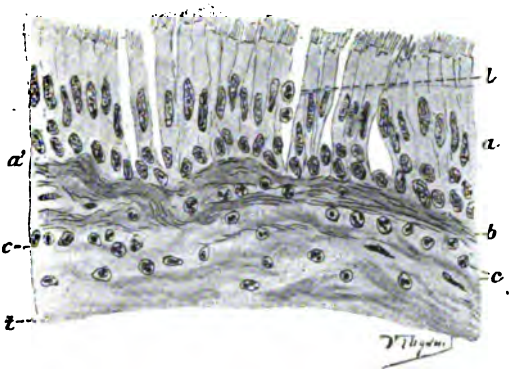

Fig. 11. — Surface interne et revêtement des conduits. — *a*, cellules cylindriques très longues, pourvues de cils vibratiles; *a'*, cellules profondes; *b*, membrane basale; *c*, *c*, nombreux leucocytes situés dans le tissu conjonctif. — Grossissement de 350 diamètres.

coques, autant qu'on peut le dire par l'examen histologique seul, en

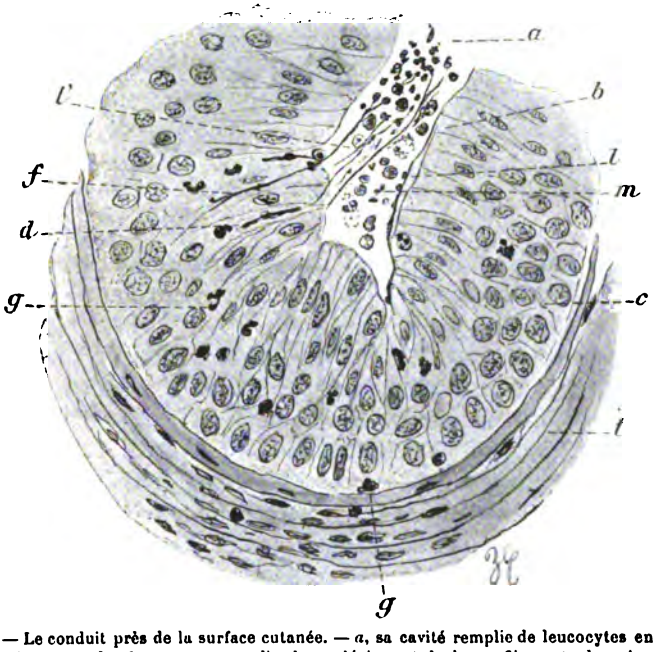

Fig. 12. — Le conduit près de la surface cutanée. — *a*, sa cavité remplie de leucocytes en voie de destruction avec des fragments arrondis de nucléaires et de longs filaments de même nature *l l'* qui pénètrent entre les cellules cylindriques; *c*, cellules basales irrégulièrement pavimenteuses ou prismatiques; *g*, *g*, leucocytes passant entre les cellules de revêtement; *t*, tissu conjonctif. — Grossissement de 350 diamètres.

l'absence de cultures). Ces microbes ont été très bien colorés par le

Gram dans des préparations doublement teintées par l'hématoxyline et le liquide de van Gieson.

La figure 11 montre un point du revêtement épithélial où les cils vibratiles sont parfaitement conservés; en *l*, deux globules de pus passent entre les cellules qui sont un peu écartées pour leur livrer passage; au-dessous de la membrane basale, on a une couche de leucocytes, de même que dans le tissu conjonctif voisin *t*.

Nous avons représenté dans la figure 12 la moitié de la section du canal unique qui vient s'aboucher à la peau. Dans ce dessin, à un fort grossissement, les cils vibratiles des cellules cylindriques

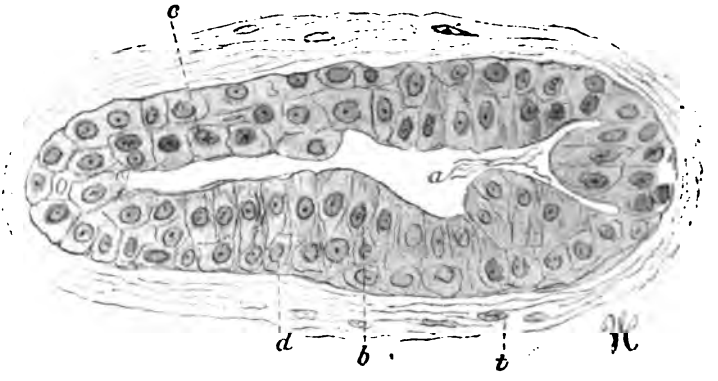

Fig. 13. — *a*, cavité du conduit; *b*, cellules cylindriques sans cils; *c*, cellules polyédriques de revêtement de cellules pavimenteuses basales; *t*, tissu conjonctif. — Grossissement de 350 diamètres.

n'existent plus. Des leucocytes souvent réduits à des grains de nucléine fortement colorée, comme en *g*, passent entre les cellules épithéliales.

Dans cette préparation, on a une série de leucocytes dont les formes de dégénérescence sont très variables; la nucléine se dispose en filaments plus ou moins étendus comme en *d*, ou en *f*, situés entre les cellules épithéliales. Ces filaments *l l'*, très allongés, présentant sur leur trajet et à leurs extrémités de petits boutons fortement colorés de nucléine, se prolongent dans la lumière du conduit *a*, où ils sont mêlés à des leucocytes plus ou moins altérés et à des fragments arrondis de nucléine provenant de la destruction des leucocytes. M. Segall a insisté comme il convient sur ces filaments et sur leur genèse aux dépens des leucocytes, filaments qu'il a rencontrés dans beaucoup de lésions et en particulier dans les inflammations et suppurations chroniques. Inutile d'ajouter que les préparations colorées au violet de gentiane montraient dans la lumière du canal et entre les cellules épithéliales beaucoup de microbes.

Dans le même dessin de la figure 12, la bordure interne de l'épithélium était formée de cellules cylindriques, mais sa base présentait plusieurs couches de cellules polyédriques ou pavimenteuses.

Ainsi, en résumé, le canal simple à ses deux extrémités, à conduits multiples dans la plus grande partie de son étendue, est tapissé presque partout d'un épithélium cylindrique à cils vibratiles avec des cellules basales indifférentes ou prismatiques. Cet épithélium est un peu modifié par la suppuration et le passage des leucocytes lié à une infection microbienne.

M. le docteur Brault, dont la compétence en histologie pathologique est si grande et si justement appréciée, a examiné deux pièces de tractus thyro-hyoïdien médian enlevées par Péan. Dans ces deux cas, le conduit était unique et les cellules ne présentaient pas de cils vibratiles; mais il n'a pas été fait de coupes en série suivant toute la longueur du canal, en sorte qu'on ne peut pas affirmer qu'il n'y en avait pas en un point donné. Nous reproduisons ici un dessin fait d'après une préparation de M. Brault.

D'après cette préparation, on constate que le revêtement épithélial ne présente pas partout des cellules cylindriques. Les cellules *b* sont cylindriques, mais en *c* les cellules superficielles de l'épithélium sont cubiques de même que toutes les cellules basales. Les cellules superficielles ou internes, qu'elles soient cylindriques ou cubiques, ne présentent pas de cils vibratiles (fig. 13).

DISPOSITIONS VICIEUSES DU CÔLON ASCENDANT

PROVOQUÉES PAR L'ABAISSEMENT DU REIN DROIT

DE LEUR MÉCANISME ET DE LEURS CONSÉQUENCES PROBABLES DE LEUR TRAITEMENT RATIONNEL

Par P. ALGLAVE,

Prosecteur à la Faculté de Médecine de Paris

L'idée des quelques recherches que nous exposons ici nous a été fournie par l'observation, dans ces derniers temps, sur un cadavre de notre pavillon de dissection, d'un cæcum de volume considérable, conséquence d'une disposition vicieuse du côlon ascendant, elle-même provoquée par l'abaissement du rein droit (Voy. fig. 1)

La forme et la disposition si particulières du côlon ascendant étaient certainement des causes de gêne très marquée dans le fonctionnement du cæcum et avaient dû entraîner peu à peu, par la stase fécale qui s'y produisait, la dilatation si marquée de ce viscère.

Il était évident, comme le dessin ci-dessus en témoigne (Voy. fig. 1), que l'abaissement du rein était la cause première des anomalies que nous observions.

Frappé par ce fait, nous en recherchâmes d'autres analogues sur les cadavres qui purent être mis à notre disposition, et, en quelques jours, notre examen put porter sur 16 sujets rassemblés au hasard. Huit d'entre eux appartenaient à des hommes et huit à des femmes.

Les uns et les autres étaient d'âges apparemment compris entre quarante et soixante ans.

Sur les huit cadavres d'hommes, le rein était à sa place habituelle et le côlon ascendant, comme le cæcum, étaient, dans tous les points, normaux de disposition et de volume.

Sur les huit cadavres de femmes, parmi lesquels nous comptons le sujet de notre première observation, nous trouvâmes quatre dispositions vicieuses du côlon ascendant, coïncidant avec l'abaissement du rein correspondant.

Sur les quatre autres sujets féminins, le côlon était normal avec un rein normalement placé.

Les cadavres de femmes étaient donc ceux qui nous fournissaient les dispositions vicieuses cherchées, et toujours, en coïncidence avec l'abaissement du rein, si fréquent dans le sexe féminin.

Il nous sera certainement facile dans l'avenir de multiplier nos observations, mais, dès maintenant, des enseignements importants se dégagent de celles que nous avons recueillies et que voici avec dessins à l'appui.

Observation I. — Cadavre de femme apparemment âgée de soixante à soixante-cinq ans et dont la pièce qui nous intéresse a été présentée à la Société anatomique dans sa séance du 20 mai 1904.

Le cæcum (Voy. fig. 1) présente un volume quatre fois environ plus considérable que dans la moyenne.

Appuyé et fixé par sa base à la partie moyenne de la fosse iliaque droite, il s'avance fortement au-dessus de la cavité pelvienne, sous le promontoire et s'appuie presque, par son sommet, sur le détroit supérieur du côté opposé. Sa longueur est de 15 centimètres environ, sa largeur également et dans les deux sens.

Il présente un appendice qui pend librement dans la cavité pelvienne, mais qui n'offre pas de particularité importante à noter.

Il est continué par un côlon ascendant qui, dans sa portion immédiatement sus-jacente au cæcum, offre des dimensions en largeur très réduites et une courbure en S italique tout à fait particulière.

La courbure en S est composée, en allant dans le sens de l'intestin, d'une première portion coudée à angle très aigu (Voy. fig. 1 en *ca*) et où le passage de l'air insufflé de l'iléon vers le côlon s'effectue assez difficilement, ce qui laisse à penser que le passage des matières devait y être fort pénible.

Cette première coudure se trouve comme enfoncée et coincée entre le bord externe de l'extrémité inférieure du rein et la crête iliaque.

Un peu au delà on en trouve une deuxième, moins serrée, mais qui constitue également une difficulté notable pour le passage de l'air.

Elle est comprise et enfoncée entre le pôle inférieur du rein (Voy. fig. 1, *pir*) et le promontoire P.

Toute cette coudure en S est étroitement fixée à la paroi iliaque par sa face postérieure et elle l'est un peu au cæcum, par des tractus fibreux d'origine épiploïque, qui sautent de l'une à l'autre (Voy. fig. 1, *t*).

La production de cette S côlique ascendante, tout à fait anormale, est évidemment due à l'abaissement très marqué du rein droit, dont le pôle inférieur se trouve comme encadré par elle.

Le rein est venu se placer à la partie supéro-interne de la fosse iliaque droite, qu'il occupe par sa moitié inférieure, tandis que sa moitié supérieure, qui forme avec la précédente une coudure tournée en arrière, s'enfonce dans la partie tout inférieure de la fosse lombaire.

Le rein laisse ainsi la douzième côte à 4 centimètres environ au-dessus de son pôle supérieur, et s'approche fortement du promontoire par son pôle inférieur.

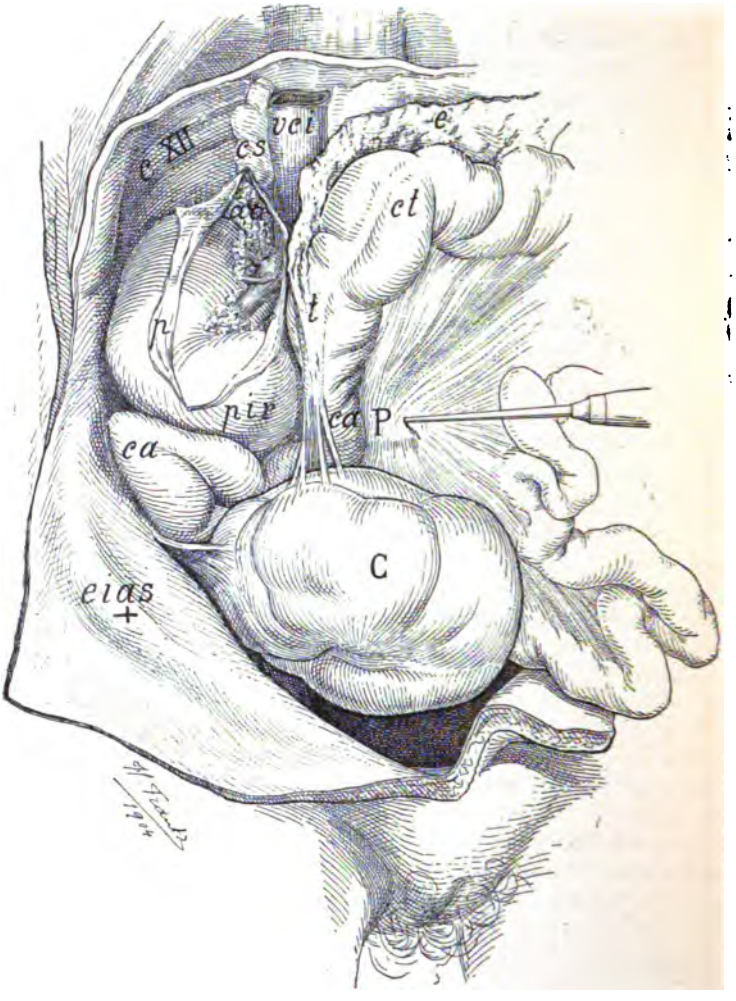

Fig. 1. — *C*, cæcum; *ca*, coudures du côlon ascendant; *ct*, côlon transverse; *pir*, pôle inférieur du rein avec *p* péritoine qui le recouvre, incisé et écarté; *aa*, atmosphère adipeuse; *e*, épiploon; *t*, tractus épiploïque; *cs*, capsule surrénale; *vci*, veine cave inférieure; *eias*, épine iliaque antéro-supérieure; *P*, promontoire; XIIe c, 12e côte.

Dans cet abaissement, son grand axe a changé de direction et s'est incliné en bas, en dedans et en avant, au lieu de rester dirigé en bas, en dehors et en arrière.

Obs. II. — Il s'agit d'une femme apparemment âgée de quarante à cinquante ans et sur laquelle on trouve un cæcum de volume sensiblement normal, placé sur le bord latéral droit de la cavité pelvienne, mais avec un axe longitudinal perpendiculaire au plan médian du corps, au lieu de lui être à peu près parallèle, comme dans les conditions normales.

Il est continué par un côlon ascendant, qui, à quelques centimètres au-dessus du cæcum, se coude complètement et de manière à se placer parallèlement au cæcum (Voy. fig. 2).

Cette coudure si marquée se trouve enserrée par un paquet d'épaisses brides épiploïques qui passent d'une partie de l'anse sur l'autre, et main-

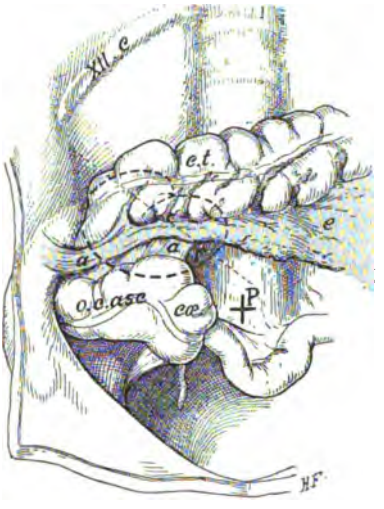

Fig. 2 (très schématique). — *cæ*, cæcum ; *ocasc*, origine côlon ascendant ; *ct*, côlon transverse ; *aa*, adhérences qui enserrent la coudure ; *c*, épiploon ; *r*, rein dont la ligne pointillée représente le grand axe et dont le pôle inférieur s'avance près du promontoire *P* ; XIIe *c*, 12e côte.

tiennent étroitement la coudure, en même temps qu'elles la fixent de court à la paroi de la fosse iliaque.

Le rein est fortement abaissé. Il est distant de la douzième côte de 10 centimètres environ par son pôle supérieur et il est tout entier descendu dans la partie supéro-interne de la fosse iliaque interne correspondante. Et même son pôle inférieur s'est placé sur le rachis, et un peu au-devant de lui, près du promontoire, le pôle supérieur restant logé dans le quart supéro-interne de la fosse iliaque.

Le grand axe de ce rein affecte une direction absolument inverse de la normale. Il est fortement oblique en bas, en dedans, en avant.

Si on vient à détruire doucement, par le scalpel, les adhérences qui enserrent l'anse coudée, on trouve derrière elles un segment de côlon qui était complètement caché et qui, long de 7 à 8 centimètres, apparaît en forme

d'S italique (Voy. fig. 3). Le calibre de l'S est très étroit, comme trois fois plus faible que celui des portions sus- et sous-jacentes.

En un point, en *c* de la figure 3, la coudure supérieure de l'S se trouve comme coincée et étranglée entre le bord externe du rein et la crête iliaque.

Fig. 3. — En *c* se trouve un segment de côlon long de 7 à 8 centimètres, difficile à montrer par le dessin et qui, courbé en *S* italique et considérablement rétréci, s'avance par un de ses points sous le bord externe du rein, où il est coincé entre le rein et la crête iliaque; *a*, *a*, adhérences levées au scalpel et beaucoup plus épaisses et plus nombreuses que ne le laisse voir le dessin; *pir*, pôle inférieur du rein; *P*, promontoire; *e*, épiploon; XIIe *c*, 12e côte.

L'insufflation par l'iléon montre que le passage de l'air dans ce point rétréci est fort difficile et montre combien devait l'être, *a fortiori*, le passage des matières.

Toute cette portion rétrécie du côlon, qui se trouvait noyée dans des adhérences, est aussi fortement entourée de graisse. Celle-ci vient y former un amas, comme si elle s'était trouvée tassée peu à peu en ce point, par la descente du rein.

Obs. III. — Recueillie sur une femme paraissant âgée de cinquante à soixante ans.

Au-dessus d'un cæcum très volumineux et en situation basse, on trouve un côlon ascendant à coudure assez prononcée et à sinus tourné en bas et en avant (Voy. fig. 4).

La coudure est maintenue par de nombreuses et solides adhérences épi-

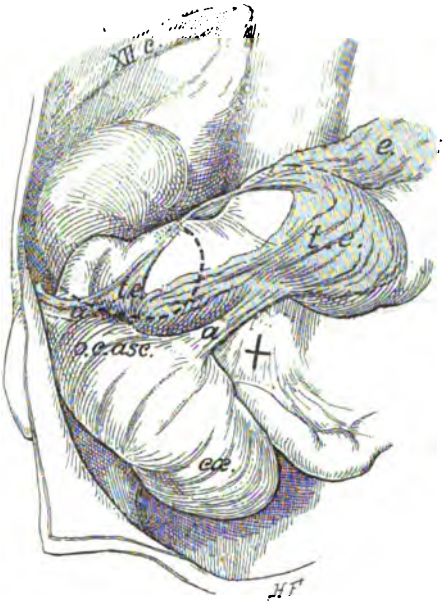

Fig. 4 (schématique). — La croix marque le promontoire; *cæ*, cæcum volumineux et tombant dans la cavité pelvienne; *ocasc*, origine du côlon ascendant; *aa*, adhérences au niveau du point coudé et du pôle inférieur du rein abaissé; *te*, tractus épiploïques; *e*, épiploon.

ploïques qui l'entourent et la fixent à la paroi externe de la fosse iliaque interne.

La coudure est située sur le côté du pôle inférieur du rein droit.

Le rein s'est éloigné de la douzième côte de plusieurs centimètres et son extrémité inférieure est venue se loger à la partie supéro-interne de la fosse iliaque interne pour s'appuyer sur le flanc de la colonne vertébrale, tandis que son extrémité supérieure s'en écartait, suivant la loi déjà vérifiée dans les deux observations précédentes.

Après incision au scalpel des adhérences qui entourent la coudure, on trouve derrière elle (Voy. fig. 5) un segment du côlon ascendant long de 6 à 7 centimètres, comme plissé en accordéon de haut en bas, et au niveau duquel il existe un rétrécissement très marqué du calibre de l'intestin (Voy. fig. 5).

Le point le plus rétréci correspond au bord externe du pôle inférieur du rein, sous lequel le côlon ascendant est venu se coincer entre lui et le bord de la fosse iliaque.

Fig. 5. — Le cæcum est volumineux et s'avance dans la cavité pelvienne. En *sc*, sommet de la coudure côlique qui s'avance sous le bord externe du rein, dont le pôle inférieur est en *per*; *més*, mésentère; *aa*, adhérences.

Obs. IV. — Femme de cinquante ans environ, où on trouve, à l'ouverture de la cavité abdominale, un cæcum de grand volume, continué par un côlon ascendant coudé à angle très aigu, à quelques centimètres au-dessus de son origine (Voy. fig. 6).

La coudure est masquée par des adhérences épiploïques épaisses et nombreuses disposées autour d'elle.

Le foie est fortement abaissé; entièrement reporté dans l'hypocondre droit, il descend par son bord inférieur jusqu'au voisinage de la crête iliaque, dont il n'est distant que d'un travers de doigt à peine.

Au premier abord, c'est entre la crête iliaque et le bord inférieur du foie que la coudure, entièrement cachée par des adhérences, parait s'être produite.

La face supérieure de la branche supérieure de la coudure adhère fortement à la face inférieure du foie (Voy. fig. 6).

Mais, si on vient à inciser les adhérences et à les écarter, l'aspect des parties change beaucoup et on met à découvert un segment du côlon

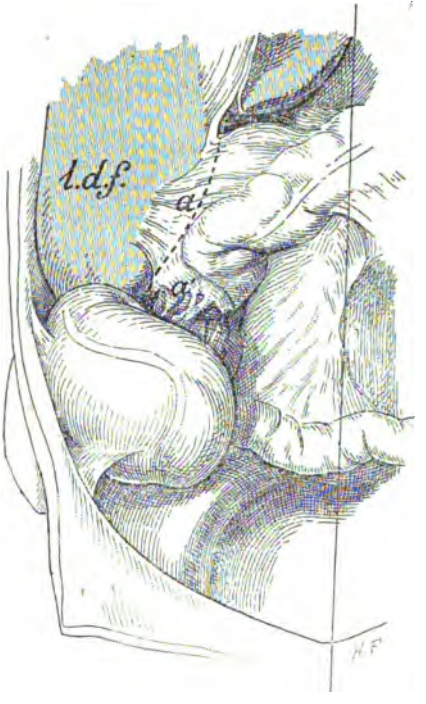

Fig. 6 (schématique). — *ldf*, lobe droit du foie; *a*, adhérences du foie au côlon; *a'*, adhérences épiploïques autour de la coudure. — Le cæcum était très volumineux, nous l'avons aplati et affaissé pour faciliter le dessin de la pièce.

ascendant long de 10 à 12 centimètres et courbé en S italique par rapport au pôle inférieur du rein droit descendu jusque dans la fosse iliaque interne, à sa partie supéro-interne (Voy. fig. 7).

La première courbure, celle qui fait suite au cæcum, se trouve profondément enfoncée et coincée entre le bord externe du rein, le foie et la crête iliaque, elle est à angle aigu à sinus tourné en bas et en avant. Par son sommet elle adhère au pôle inférieur du lobe droit du foie.

La seconde, plus ouverte, encadre le pôle inférieur du rein et se continue par une anse qui adhère fortement à la face inférieure du foie (Voy. fig. 7).

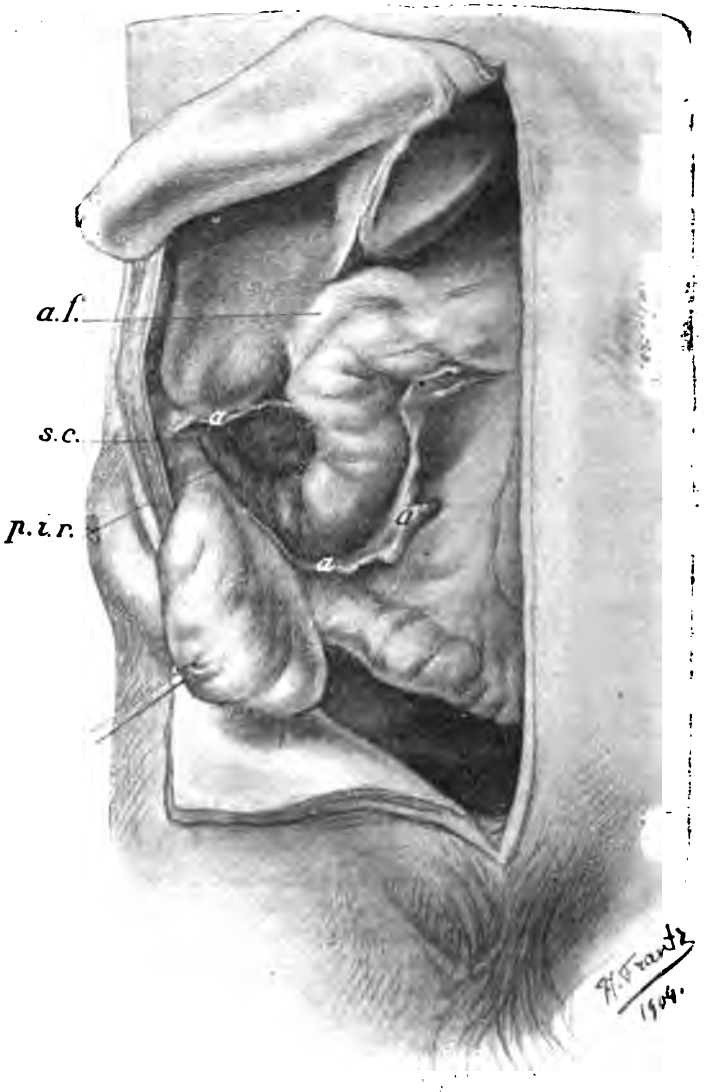

Fig. 7. - Le lobe droit du foie descend près de la crête iliaque et le pôle inférieur du rein *pir*, qui se montre au dessous de lui, descend à la partie supéro-interne de la fosse iliaque interne; *sc*, sommet de la coudure côlique; *af*, adhérences au foie.

Les dispositions vicieuses que nous relevons dans nos quatre observations trouvent leur explication dans la connaissance de la disposition habituelle du côlon ascendant par rapport au rein droit et dans les conséquences que doit inévitablement entraîner pour celui-là l'abaissement de celui-ci.

Normalement, le côlon ascendant vient prendre fin au niveau du pôle inférieur du rein, où il se continue à angle plus ou moins ouvert par le côlon transverse (Voy. fig. 8).

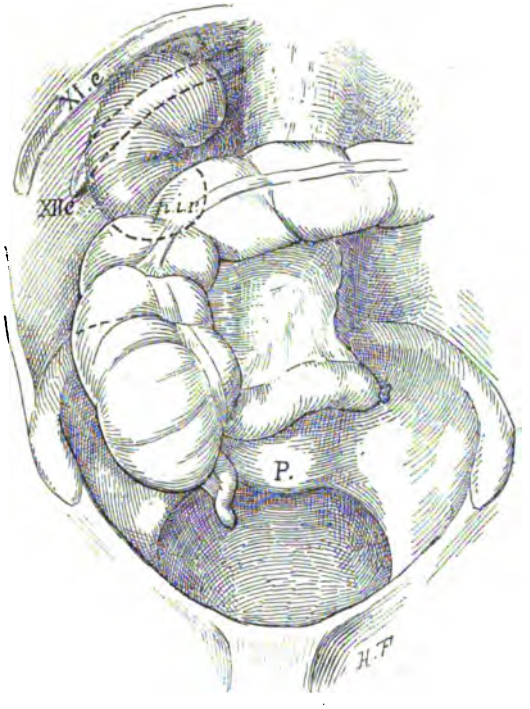

Fig. 8. — Schéma de la disposition normale; *pir*, pôle inférieur du rein au-devant duquel le côlon vient adhérer et se couder normalement; XIe *c*, 11e côte; XIIe *c*, 12e côte.

Ainsi se trouve formé, au-devant du pôle inférieur du rein, l'angle dit hépatique du côlon.

Par la face postérieure de son angle hépatique ou juxta-rénal, le côlon se trouve fixé au pôle inférieur du rein droit.

La fixation résulte de l'accolement en ce point du péritoine primitif du méso-côlon et de la face correspondante du côlon avec le péritoine pariétal primitif qui tapissait le rein à son pôle inférieur.

Cette fusion contribue à former un fascia sous-côlique et prérénal

appelé fascia de Toldt et par lequel l'angle hépatique du côlon adhère assez fortement en ce point.

En raison de cette adhérence avec son pôle inférieur, le rein qui descendra entraînera avec lui le côlon.

Peut-être le rein qui descend peut-il, dans une certaine mesure, glisser sous son péritoine de revêtement et sous le fascia de Toldt, mais il ne semble pas que le changement de rapports réciproques puisse jamais être bien marqué.

A ce dernier point de vue, deux opinions ont d'ailleurs été émises en France : celle de Legueu[1], pour qui le rein peut se mouvoir librement sous le péritoine, et celle de Glantenay et Gosset[2], pour qui ce glissement n'est pas possible.

C'est à cette dernière opinion que nos observations semblent donner raison.

Aussi, on voit le rein, dans sa descente, pousser et tasser devant lui ses couches de revêtement, entraînant avec elles les organes qui leur adhèrent et en particulier l'angle côlique droit.

Mais, pendant que le rein abaisse l'angle hépatique du côlon, le cæcum et la portion originelle du côlon ascendant restent fixes, grâce aux adhérences étroites que ce dernier possède par sa face postérieure avec la paroi abdominale postérieure.

Il en résulte que l'extrémité supérieure du côlon ascendant se trouve transportée vers l'inférieure et qu'une coudure se produit. Cette dernière, par sa tendance à se laisser recouvrir et coincer par le rein, montre bien toute la poussée qu'il a exercée sur elle de haut en bas, pour la chasser, peu à peu, de sa position première, dans laquelle ses adhérences postérieures s'efforçaient de la retenir.

C'est dans ces derniers faits, à savoir :

1° Que le cæcum et le segment originel sus-cæcal du côlon ascendant n'ont pas bougé,

2° Que le côlon s'est laissé couder et coincer sous le rein qui s'abaissait,

Que nous trouvons une preuve que la chute du côlon n'est pas la cause de celle du rein, comme l'ont pensé quelques auteurs, mais n'en est que l'effet.

Ce qui revient aussi à dire que les troubles constatés du côté du gros intestin ne doivent pas être placés à l'origine de la descente du rein, mais que c'est bien la descente de celui-ci qui est à l'origine des troubles digestifs et des manifestations générales que ces derniers ne manquent jamais d'entraîner.

1. Legueu, cité par Albarran, dans *Nouv. Trait. chir.*, t. VIII, p. 654.
2. Glantenay et Gosset, cité par Albarran, *id.*

De la stase fécale dans le cæcum et l'origine du côlon, dans la terminaison du grêle lui-même, seront nécessairement la conséquence des dispositions vicieuses que nous venons d'examiner et font même penser à la possibilité d'accidents d'obstruction intestinale, coïncidant avec le déplacement du rein, et dont le siège sera immédiatement au-dessus du cæcum.

Ces rétentions fécales, haut placées, dans un cæcum souvent volumineux et dans les portions intestinales voisines, seront difficilement combattues par les moyens simples.

De là des constipations opiniâtres qui résistent aux agents médicamenteux ordinaires et qui préparent l'entéro-côlite muco-membraneuse si fréquemment observée avec le déplacement du rein.

La stase fécale avec l'irritation et l'infection locales qu'elle provoque doit être la cause première de l'entéro-côlite observée sur ces malades et celle qu'il faut combattre pour obtenir la guérison de celle-ci.

Il est aussi un autre point sur lequel nous voulons attirer l'attention : c'est sur la présence de nombreuses et épaisses adhérences épiploïques, souvent converties en brides fibreuses, autour des portions coudées du côlon ascendant et qui les masquent plus ou moins complètement, au moment de l'ouverture de la cavité abdominale.

Nos dessins les reproduisent d'une manière un peu imparfaite et schématique, mais ils les montrent cependant, passant d'un segment de la coudure sur l'autre pour l'enserrer, la maintenir plus ou moins fermée et fixée à la paroi postérieure de la fosse iliaque.

Il faut sectionner ces adhérences et les écarter, si on veut bien voir les détails de la coudure et ses rapports étroits avec le rein.

L'apparition de ces adhérences épiploïques si nombreuses et si épaisses est vraisemblablement due aux phénomènes inflammatoires périphériques dont l'anse coudée devient peu à peu le siège.

L'épiploon se trouve attiré vers ce foyer d'inflammation chronique, comme il l'est vers toute zone intestinale ou péritonéale enflammée d'une manière aiguë ou chronique.

Des considérations qui précèdent nous croyons pouvoir, au point de vue thérapeutique, tirer les conclusions suivantes :

1° Le premier remède à opposer aux accidents intestinaux qui accompagnent le déplacement du rein est la néphropexie, par laquelle on dégagera et soulagera toujours le côlon ascendant qui doit être le siège initial et principal de ces accidents, en raison de la disposition vicieuse que lui impose le rein abaissé.

2° La néphropexie ne pourra pas, dans tous les cas, remédier d'une manière entièrement satisfaisante aux accidents intestinaux qui existaient avec le déplacement du rein ; elle restera assez souvent impuissante à effacer ou à dégager suffisamment une coudure côlique que maintiennent des adhérences épiploïques nombreuses et étroites.

3° Quand la néphropexie se sera montrée insuffisante pour combattre des accidents intestinaux très sérieux, consécutifs à un déplacement du rein, c'est sur la coudure côlique provoquée par ce dernier qu'il faudra intervenir, pour la libérer des adhérences étroites qui l'enserrent et lui restituer, autant que possible, sa position et sa forme premières et un peu son calibre normal.

4° Dans beaucoup de cas, avec une anse très déformée, très malade, très chargée d'adhérences donnant des accidents graves et tenaces de constipation et d'entéro-côlite, il y aura intérêt à exclure la portion ascendante du côlon et à pratiquer soit une iléo-colostomie transverse, soit, de préférence, une iléo-sygmoïdostomie.

5° Cette dernière conduite conviendra particulièrement bien aux cas où l'abaissement très prononcé du foie coïncidera avec celui du rein et où la néphropexie ne pourra rien sur l'intestin, maintenu quand même en disposition vicieuse par le foie.

(Travail du service du Prof. Terrier)

LES
PLAIES OPÉRATOIRES DU CANAL THORACIQUE
DANS LA RÉGION CERVICALE

Par P. LECÈNE,

Prosecteur à la Faculté,
Interne lauréat des hôpitaux.

Les plaies opératoires du canal thoracique dans la région cervicale ne sont pas fréquentes. En recherchant avec soin les observations publiées, nous n'avons pu en réunir que vingt et une absolument nettes et indiscutables. Aussi croyons-nous intéressant d'en rapporter un nouvel exemple que nous avons récemment observé dans le service de notre excellent maître le Professeur Terrier.

Voici d'abord notre observation personnelle :

X..., âgé de seize ans, entre dans le service le 5 mai 1904, pour de volumineuses adénopathies cervicales bilatérales.

Le malade, vigoureux et bien constitué, a déjà été opéré, il y a une dizaine d'années, pour une adénite sous-maxillaire du côté gauche. Très peu de temps après cette première opération qui consista en une simple incision d'abcès, les ganglions réapparurent plus volumineux que la première fois. Actuellement on constate de chaque côté du cou, tout le long de la région carotidienne, un paquet de ganglions, plus volumineux à gauche qu'à droite. A gauche, les ganglions s'étendent depuis l'angle de la mâchoire jusqu'au-dessous de l'omo-hyoïdien; ces ganglions sont durs, non douloureux; ils roulent sous le doigt et sont également mobiles sur les plans profonds; nulle part il n'existe de péri-adénite, ni de signes de suppuration ganglionnaire.

En arrière, on trouve des ganglions sous le sterno-mastoïdien; lorsque le muscle se contracte, les ganglions sont immobilisés; à droite, il existe une chaîne ganglionnaire, présentant les mêmes caractères que celle du côté

opposé, avec cette différence que les ganglions n'occupent que le triangle carotidien supérieur.

Il n'existe pas d'adénopathies dans les autres régions (sus-claviculaires, axillaires, inguinales). Pas de signes d'adénopathie médiastinale.

Le malade est très bien portant, mais il s'enrhume assez facilement l'hiver, et tousse fréquemment; cependant, à l'auscultation, on ne trouve aucun signe de lésion pulmonaire tuberculeuse. Pas de lésions du pharynx ni de la cavité buccale.

La sœur du malade souffre également d'adénite cervicale tuberculeuse. Père bien portant; mère opérée récemment dans le service d'un épithélioma lingual.

On fait en conséquence le diagnostic d'adénite cervicale tuberculeuse bilatérale et, comme l'état général est excellent, on décide de faire l'extirpation des ganglions.

L'opération fut pratiquée le 10 mai 1904. Opérateur : M. Lecène; aide : M. Dujarier. Incision latérale, longue de 20 centimètres, depuis le lobule de l'oreille gauche jusqu'au-dessus de l'articulation sterno-claviculaire, en suivant le bord antérieur du sterno-mastoïdien gauche. Une fois la veine jugulaire mise à nu, on énuclée successivement tous les ganglions, ce qui se fait assez facilement; le spinal est disséqué avec soin ainsi que des branches du plexus cervical profond; on suit ainsi la chaîne ganglionnaire jusqu'en bas; *à ce moment, les derniers ganglions étant énucléés, on coupe d'un coup de ciseau courbe une adhérence ganglionnaire qui semble formée simplement de tissu conjonctif; peu de temps après la partie inférieure de la plaie se remplit de liquide clair, ressemblant à de l'eau; on éponge avec soin ce liquide et comme l'hémostase est complète, on voit avec la plus grande netteté que le liquide, aqueux, mêlé maintenant de quelques stries blanchâtres, sort rythmiquement, à chaque expiration, d'un canal qui se trouve placé au devant du scalène antérieur, un peu au-dessous du tubercule de Chassaignac; la lumière de ce canal n'a guère que 2 ou 3 millimètres : on saisit avec une pince le canal que l'on reconnaît immédiatement être le canal thoracique*; une fois le canal pincé, l'écoulement aqueux s'arrête; on remplace la pince par un fil de catgut fin n° 1; l'hémostase est alors parachevée dans le reste de la plaie. Il n'y a plus du tout d'écoulement de lymphe dans la partie inférieure de la région carotidienne. Fermeture de la plaie au crin de Florence; drain. Pansement.

L'opération a duré quarante minutes; on remet à une autre séance l'extirpation des ganglions du côté opposé.

Les suites opératoires furent absolument bénignes; la température s'éleva à 38° le lendemain de l'opération et retomba ensuite à la normale. Le drain fut enlevé le 10e jour, ainsi que les crins. A aucun moment il ne se produisit d'écoulement de lymphe par le drain.

Le malade a été depuis opéré de ses ganglions du côté droit; il est aujourd'hui guéri de cette seconde opération (2 juillet 1904).

1° BLESSURES OPÉRATOIRES DU CANAL THORACIQUE DONT ON S'EST APERÇU AU COURS DE L'OPÉRATION.

1. — Cheever, *Boston med. a. surg. Journal*, 1875, p. 422.
Nature de la maladie : Tumeur maligne du cou du côté gauche. — *Opération* : Extirpation; blessure de la veine sous-clavière et du canal thoracique, tamponnement et ligature de la veine. — *Résultat* : Mort d'infection.

2. — Bœgehold, *Arch. für klin. Chir.*, 1883, Bd. 29, p. 443. — *Sexe et âge* : Homme, 45 ans.
Nat. de la mal. : Tumeur maligne du cou du côté gauche. — *Opér.* : Extirpation (Wilms), blessure du canal thoracique. Tamponnement. — *Suites opératoires* : Pas de lymphorrhagie. — *Rés.* : Guérison opératoire (mort de récidive au bout de 6 mois).

3. — Weischer, *Deutsch Zeitsch. für Chir.*, 1894, vol. 38, p. 487. — *Sexe et âge* : Jeune fille de 14 ans.
Nat. de la mal. : Ganglions tuberculeux du cou bilatéraux. — *Opér.* : Extirpation d'abord à droite, puis à gauche; blessure du canal thoracique et de la veine sous-clavière; double ligature du canal thoracique. Tamponnement. — *Suites opér.* : Infection de la plaie; lymphorragie pendant huit jours; soif vive; oligurie, fermeture spontanée de la fistule. — *Rés.* : Guérison.

4. — Keen, *Annals of Surgery*, 1894, vol. 20, p. 87. — *Sexe et âge* : Femme, 20 ans.
Nat. de la mal. : Ganglions tuberculeux du cou. — *Opér.* : Extirpation; blessure du canal thoracique en coupant une « adhérence »; la lymphe sort du canal avec un rythme net expiratoire; ligature du canal à la soie fine. — *Suites opér.* : Lymphorragie pendant deux jours. — *Rés.* : Guérison.

5. — Porter, Communication verbale à Cushing, *loc. cit.*
Nat. de la mal. : Ganglions axillaires et cervicaux tuberculeux. — *Opér.* : Extirpation; plaie du canal thoracique un peu au-dessus de la veine sous-clavière, suture du canal par trois fils. — *Suites opér.* : Au bout de deux jours on désunit la plaie qui est tuméfiée; lymphorragie pendant 15 jours, sans grands phénomènes généraux; fermeture spontanée de la fistule. — *Rés.* : Guérison.

6. — Cushing, *Annals of Surgery*, 1898, vol. 27, p. 719. — *Sexe et âge* : Femme, 62 ans.
Nat. de la mal. : Cancer du sein gauche avec adénopathies axillaires. — *Opér.* : Première opération : amputation du sein en 1897; deuxième opération : récidive ganglionnaire sus-claviculaire gauche au bout de deux mois; extirpation des ganglions; plaie longitudinale du canal thoracique en disséquant l'angle veineux; suture du canal thoracique avec soie fine. — *Suites opér.* : Suites absolument simples, sans lymphorragie. — *Rés.* : Guérison.

7. — Schröder and Plummer, *Annals of Surgery*, 1898, vol. 28, p. 229. — *Sexe et âge* : Homme, 24 ans.

Nat. de la mal. : Ganglions tuberculeux du cou bilatéraux. — *Opér.* : Extirpation à droite d'abord; puis du côté gauche; blessure du canal thoracique et de la veine jugulaire interne; ligature double de la veine jugulaire, quatre essais infructueux de ligature du canal thoracique. Tamponnement. — *Suites opér.* : Lymphorragie très abondante pendant trois semaines; puis guérison spontanée de la fistule. — *Rés.* : Guérison.

8. — *Id.*, *ibid.* — *Sexe et âge* : Femme, 59 ans.

Nat. de la mal. : Ganglions tuberculeux du cou du côté gauche. — *Opér.* : Extirpation; blessure du canal thoracique dans la fosse sus-claviculaire gauche : on voit la lymphe couler par saccades suivant le rythme respiratoire. Ligature du canal à la soie. — *Suites opér.* : Suites normales, sans lymphorragie. — *Rés.* : Guérison.

9. — Wendel; *Deut. Zeits. f. Chir.*, 1898, Bd. 48, p. 437. — *Sexe et âge* : Femme, 59 ans.

Nat. de la mal. : Ganglions cancéreux sus-claviculaires consécutifs à un cancer du sein. — *Opér.* : Extirpation difficile; blessure du canal thoracique; tamponnement. — *Suites opér.* : Lymphorragie : suture secondaire de la plaie au deuxième jour; plus de lymphorragie. — *Rés.* : Guérison.

10. — *Id.*, *ibid.* — *Sexe et âge* : Homme, 45 ans.

Nat. de la mal. — Ganglions cancéreux du cou du côté gauche. — *Opér.* : Extirpation; blessure du canal thoracique; tamponnement. — *Suites opér.* : Chylorrhée très abondante pendant dix-huit jours; soif vive. Tamponnement finit par tarir l'écoulement de lymphe. — *Rés.* : Guérison.

11. — *Id.*, *ibid.* — *Sexe et âge* : Femme, 25 ans.

Nat. de la mal. : Ganglions tuberculeux du cou du côté gauche. — *Opér.* : Extirpation; blessure du canal thoracique. Tamponnement. — *Suites opér.* : Chylorrhée pendant cinq jours; le tamponnement fait cesser les accidents. — *Rés.* : Guérison.

12. — *Id.*, *ibid.* — *Sexe et âge* : Femme, 32 ans.

Nat. de la mal. : Lymphome malin du cou du côté gauche. — *Opér.* : Extirpation; blessure du canal thoracique; on met deux pinces à demeure sur le canal thoracique. Tamponnement. — *Suites opér.* : Chylorrhée peu abondante; fermeture rapide de la fistule. — *Rés.* : Guérison.

13. — Lesniowski, *Centralbl. für Chir.*, 1900, n° 3, p. 86. — *Sexe et âge* : Femme, 30 ans.

Nat. de la mal. : Ganglions tuberculeux du cou à gauche. — *Opér.* : Extirpation très difficile; blessure du canal thoracique; il sort du liquide laiteux. Tamponnement. — *Suites opér.* : Lymphorragie pendant quinze jours; état général assez grave; tamponnement finit par amener la guérison. *Rés.* : Guérison.

14. — Lesniowski, *loc. cit.*

Nat. de la mal. : Ganglions tuberculeux sus-claviculaires. — *Opér.* : Extirpation; blessure du canal thoracique qui est pincé et *lié*. — *Suites opér.* : Suites normales, pas de lymphorragie. — *Rés.* : Guérison.

15. — Thöle, *Deut. Zeit. f. Chir.*, 1901, Bd. 53, p. 95. — *Sexe et âge* : Homme jeune.

Nat. de la mal. : Ganglions tuberculeux du cou. — *Opér.* : Extirpation; blessure du canal thoracique, tamponnement. — *Suites opér.* : Pendant trois jours perte énorme de liquide séreux; état grave « cholériforme ». Réouverture de la plaie au quatrième jour, ligature bout périphérique du canal; arrêt des accidents. — *Rés.* : Guérison.

16. — Lecène. — *Sexe et âge* : Homme, 16 ans.

Nat. de la mal. : Ganglions tuberculeux du cou bilatéraux. — *Opér.* : Extirpation des ganglions du côté gauche; blessure du canal thoracique, sectionné en travers; on saisit ce canal dans une pince et on fait la ligature du bout périphérique avec un catgut n° 1. — *Suites opér.* : Suites simples; pas de lymphorragie. — *Rés.* : Guérison.

II. Blessures opératoires du canal thoracique où l'on ne s'est pas aperçu de l'accident au cours de l'opération.

1. — Wendel, *loc. cit.* — *Sexe et âge* : Femme, 34 ans.

Nat. de la mal. : Ganglions sus-claviculaires gauches cancéreux secondaires à un néoplasme du sein. — *Opér.* : Extirpation de ces ganglions. — *Suites opér.* : Au huitième jour, désunion de la plaie, chylorrhée très abondante qui persiste quinze jours; on rouvre la plaie et on tamponne. État extrêmement grave, collapsus menaçant; on finit le vingtième jour par suturer en masse la plaie au devant de la fistule; guérison. — *Rés.* : Guérison.

2. — Vagedes, Inaug.-Dissert., Würzburg, 1885.

Nat. de la mal. : Sarcome de la région parotidienne avec ganglions cervicaux. — *Opér.* : Extirpation des ganglions; blessure de la veine sous-clavière, tamponnement. — *Suites opér.* : Pendant six jours, lymphorragie abondante; on rouvre la plaie; il sort un flot de liquide laiteux, tamponnement. — *Rés.* : Guérison.

3. — Schwinn, *Annals of Surgery*, 1896, vol. 23, p. 582. — *Sexe et âge* : Homme, 25 ans.

Nat. de la mal. : Ganglions tuberculeux du cou. — *Opér.* : Extirpation des ganglions. — *Suites opér.* : Au bout de dix jours la plaie opératoire est soulevée par un épanchement; on l'ouvre; il sort un liquide analogue à du lait caillé; état général grave; pouls petit, soif vive, amaigrissement rapide, réouverture de la plaie, pince à demeure sur le canal ouvert. — *Rés.* : Guérison.

4. — Phelps, Communication verbale à Keen, *loc. cit.* — *Sexe* : Homme. *Nat. de la mal.* : Tumeur maligne cervicale. — *Opér.* : Extirpation pénible de la tumeur. — *Suites opér.* : Lymphorragie très abondante; amaigrissement énorme; réouverture de la plaie; on prend avec une pince le canal coupé; pince à demeure trois jours. — *Rés.* : Guérison.

5. — Halsted, cité par Cushing, *loc. cit.* — *Sexe et âge* : Femme, 66 ans. *Nat. de la mal.* : Cancer du sein avec métastases ganglionnaires. — *Oper.* : Extirpation du sein, des pectoraux, des ganglions axillaires et sus-claviculaires, fermeture de la plaie presque totale. — *Suites opér.* : Au bout de quinze jours, tension de la plaie dans la région sus-claviculaire; réouverture de la cicatrice. Il s'échappe 150 grammes de liquide laiteux. Pendant huit jours, lymphorragie profuse; amaigrissement de cinq kilogr. Tamponnement. — *Rés.* : Guérison.

6. — Ricard, *Bulletins Soc. Chir. de Paris*, 1901, vol. 27, p. 758. — *Sexe et âge* : Homme adulte.

Nat. de la mal. : Tumeur fibreuse envahissante du corps thyroïde. — *Opér.* : Extirpation de la tumeur thyroïdienne avec résection de la veine jugulaire interne, de la carotide primitive et du pneumogastrique du côté gauche. — *Suites opér.* : Suites normales pendant six jours; puis tension des tissus sous-jacents à la plaie; on rouvre la cicatrice; il s'écoule en abondance du liquide blanchâtre. Pendant quinze jours, lymphorragie abondante par le drain; à ce moment, suppression du drain et tamponnement. — *Rés.* : Guérison.

Nous avons divisé les observations jusqu'ici publiées en deux groupes :

1° *Les blessures opératoires dont le chirurgien s'est aperçu au cours de l'opération.*

2° *Les blessures opératoires qui ont passé inaperçues au cours de l'opération et se sont révélées seulement dans les jours qui ont suivi.*

Cette distinction nous semble capitale; car il est certain que le traitement variera beaucoup suivant l'un ou l'autre cas, comme nous le verrons plus loin.

Désireux de voir quels étaient les rapports anatomiques précis du canal thoracique dans son segment cervical, nous avons disséqué la région sus-claviculaire gauche sur six sujets adultes de l'École pratique pris au hasard. De ces recherches, nous avons tiré les conclusions suivantes, importantes au point de vue chirurgical : Dans les deux tiers des cas, quatre fois sur six, le canal thoracique ne décrit avant de se jeter dans la veine sous-clavière gauche qu'une crosse peu élevée dont le point culminant dépasse à peine en hauteur le niveau de la veine sous-clavière. Cette crosse est toujours située *en arrière* de la veine jugulaire interne, de la carotide primitive et du

pneumogastrique, formant paquet et unis par une gaine commune, *en avant* du plan profond formé par le scalène antérieur, tapissé de l'aponévrose qui plaque contre lui le phrénique, et les branches de division du tronc thyro-bicervico-scapulaire de Farabeuf. *A fortiori* la crosse du canal thoracique est en avant de l'artère sous-clavière rétro-scalénique et de ses branches profondes (vertébrale, tronc cervico-intercostal). Le tronc du sympathique est en arrière du canal, appliqué contre le muscle long du cou. — Le dôme pleural est assez loin en dedans et en arrière, protégé par la première côte et le muscle scalène antérieur.

Avec cette première disposition anatomique, il faut s'approcher très près de la veine sous-clavière pour blesser le canal; d'ailleurs, il suffit de jeter un coup d'œil sur les observations pour voir qu'il y eut quelquefois blessure simultanée de la veine sous-clavière et du canal (Cheever, Weischer).

Dans un tiers des cas (deux fois sur six), nous avons trouvé une disposition différente, en ce sens que le canal thoracique formait avant de se jeter dans la veine sous-clavière une crosse beaucoup plus élevée, remontant une fois jusqu'à deux centimètres seulemeut au-dessous du tubercule de Chassaignac; dans un autre cas, la crosse du canal thoracique ne remontait qu'à quatre centimètres au-dessous de ce même tubercule (Voyez fig. 1). Les rapports généraux du canal thoracique sont d'ailleurs les mêmes dans ce cas que dans le premier; la seule différence, mais elle est très importante pour le chirurgien, tient à l'élévation anormale de la crosse du canal thoracique. Nous avons représenté, sur la figure ci-jointe, cette disposition que l'on peut appeler *situation haute* de la crosse du canal thoracique, par opposition à la première, *situation basse*.

On voit très bien, sur la figure, qu'il n'est point besoin de s'approcher beaucoup du confluent veineux et de la sous-clavière pour blesser le canal. C'est la disposition qui existait dans notre cas personnel, car au cours de l'opération nous sommes toujours resté à plusieurs centimètres au-dessus du confluent de la jugulaire interne et de la veine sous-clavière.

Un autre fait anatomique important et qui explique bien aussi la possibilité de la blessure du canal thoracique au cou, c'est que ce canal est situé *au-devant de l'aponévrose du scalène, dont il se décolle avec la plus grande facilité; au contraire, les organes importants sous-jacents, tels que le phrénique, le tronc thyro-bicervico-scapulaire et le plexus brachial sont collés, pour ainsi dire, contre le plan musculaire profond, par l'aponévrose des scalènes.* Il en résulte qu'au cours d'une extirpation des ganglions sous-claviculaires ou carotidiens profonds,

dont les lymphatiques efférents se jettent dans le canal thoracique près de son embouchure veineuse, le chirurgien décollera facilement les ganglions d'avec les organes profonds, protégés par l'aponévrose des scalènes, mais au contraire, sera naturellement amené en suivant

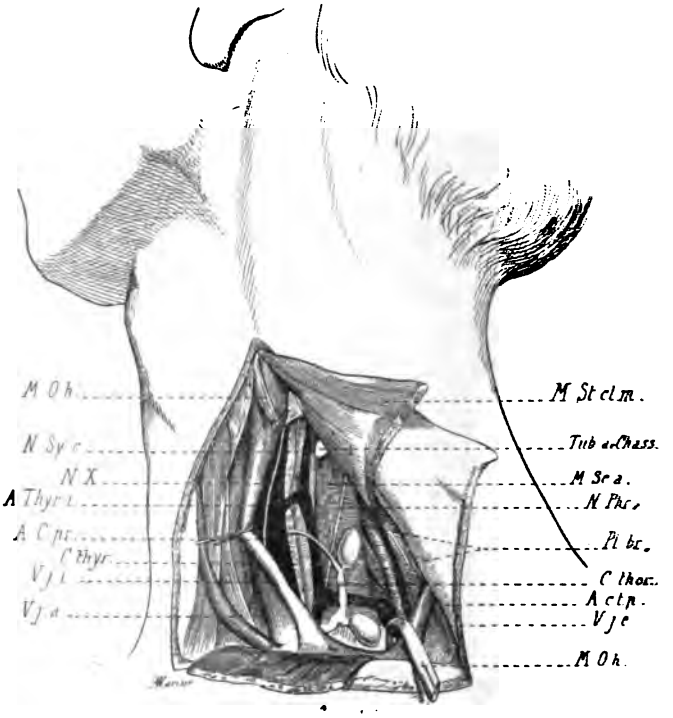

Fig. 1. — Cette figure représente la disposition anormale, mais intéressante pour le chirurgien, du canal thoracique avec crosse « en situation haute » au niveau du cou. — MOh. muscle omo-hyoïdien; N.*Sy.c.* sympathique cervical; N.X, pneumogastrique; A.*Thyr.i.* artère thyroïdienne inférieure; A.C.*pr.* artère carotide primitive; C.*thyr*, corps thyroïde; V *j.i.* veine jugulaire interne; V.*j.a*, veine jugulaire antérieure; M.St.*cl.m*, muscle sterno-cléido-mastoïdien; *Tub. de Chass.*, tubercule de Chassaignac; M.Sc.*a*, Muscle scalène antérieur; N.Ph*r.* nerf phrenique; Pl.*br*, plexus brachial; C.*thor*, canal thoracique; A.*c.t.p.* artère cervicale transverse profonde; V.*j*, veine jugulaire externe.

les ganglions sur le canal thoracique, dans le cas surtout où ce canal forme une crosse en situation haute.

D'après ces notions anatomiques, nous voyons que c'est surtout au cours des extirpations de ganglions carotidiens ou sus-claviculaires que le canal thoracique se trouve en danger. Les observations que nous rapportons ici (Voyez tableaux) ont presque toutes trait en effet à des ablations d'adénopathies cervicales carotidiennes ou sus-claviculaires; plus rarement il s'agissait de tumeurs infiltrées : on

comprend que, dans ces cas (celui de Ricard par exemple), la blessure du canal soit encore plus facile à produire puisqu'il n'existe pas de plan de clivage et qu'il faut à la périphérie de la tumeur couper de nombreuses adhérences sans toujours voir parfaitement les organes que l'on divise.

En pratique, deux cas très différents se présentent : ou bien le chirurgien s'aperçoit pendant l'opération qu'il a blessé un organe qu'il reconnaît être le canal thoracique, ou bien, au contraire, ce n'est que dans les jours qui suivent que certains symptômes particuliers permettent de reconnaître que le canal thoracique a été blessé.

Voyons d'abord le premier cas.

A quel signe peut-on reconnaître la blessure du canal thoracique? Tout d'abord les rapports anatomiques permettent le plus souvent de la soupçonner, surtout si l'on est prévenu de la fréquence relative de la situation haute de la crosse du canal; mais le grand signe, le seul caractéristique, c'est l'écoulement de lymphe, ou mieux du chyle par la plaie du canal. La constatation de l'écoulement d'un liquide aqueux, mêlé de filaments blanchâtres, ou même d'un liquide franchement lactescent est expressément notée dans plusieurs observations (Cushing, Keen, Schröder and Plummer, Lesniowski, observation personnelle). Dans quelques cas même, tels celui de Keen et le nôtre, on a parfaitement constaté que la lymphe sortait du canal *rythmiquement*, par saccades qui coïncidaient avec l'*expiration* ; ce point est intéressant à noter pour la physiologie de l'excrétion de la lymphe et montre bien que la progression de ce liquide dans le canal thoracique peu musclé est grandement favorisée par les mouvements respiratoires, en particulier ceux d'expiration.

La plaie du canal thoracique faite au cours d'une opération peut être complète ou incomplète. Les sections transversales complètes semblent répondre à la majorité des cas, ce qui d'ailleurs se conçoit aisément si l'on réfléchit à la petitesse du canal et à la minceur de sa paroi. Cependant nous verrons, à propos du traitement, qu'il existe quelques rares observations de plaies incomplètes du canal (Cushing, Porter).

Voyons maintenant comment les choses se passent lorsqu'un chirurgien a, sans s'en douter, blessé le canal thoracique au cours d'une opération dans la région cervicale. Les observations que nous avons pu recueillir sont très comparables entre elles : dans les jours qui suivent l'opération, vers le sixième ou huitième jour (Ricard, Vendel), plus tard même, le quinzième jour (Halsted), le chirurgien,

en enlevant le pansement, s'aperçoit que la cicatrice est soulevée par un épanchement souvent volumineux (Ricard, Halsted); on désunit la plaie pour donner issue au liquide accumulé sous la peau et que l'on prend le plus souvent pour du pus. Dès lors l'écoulement de lymphe ou mieux de chyle par la plaie commence; c'est alors la nature de ce liquide quelquefois clair, quelquefois lactescent, qui s'écoule par la plaie désunie, qui permet de faire le diagnostic rétrospectif de la blessure opératoire du canal thoracique.

A partir de ce moment les symptômes cliniques sont les mêmes, *que la blessure du canal ait été reconnue au cours de l'opération et insuffisamment traitée, ou qu'elle ait été méconnue et ne se soit révélée que plusieurs jours après.* En effet, dans un cas comme dans l'autre, le symptôme capital c'est la lympho ou chylorragie; cet écoulement anormal par la plaie est noté dans toutes les observations, et cela va de soi. — Son abondance varie beaucoup suivant le cas; dans certaines observations, on évalue à plusieurs litres la quantité de liquide perdu chaque jour par la fistule cervicale (Thöle, Vendel); toutes les pièces du pansement, la literie même du malade sont traversées par le flot ininterrompu de liquide (Ricard, Halsted, Phelps). — A ce signe capital de la lymphorragie plus ou moins abondante s'ajoutent suivant les cas d'autres symptômes : tels par exemple l'oligurie (Weischer), la *soif vive* (Schwinn, Thöle, Weischer, Vendel), l'*amaigrissement rapide et considérable* (Schwinn, Phelps, Thöle); dans l'observation de Halsted, l'amaigrissement fut de 5 kilogrammes en huit jours! Dans le fait rapporté par Thöle, les symptômes de déshydratation de l'organisme furent si graves que cet auteur qualifie l'état de son malade de *cholériforme*. Tous ces accidents se comprennent d'ailleurs bien facilement si l'on pense à la déperdition de liquide considérable qui doit résulter pour l'économie d'une fistule du canal thoracique près de son embouchure veineuse.

A côté de ces cas graves, à symptômes souvent inquiétants et menaçant d'une façon immédiate l'existence des malades, nous trouvons rapportés des faits où les accidents résultant de la fistulisation du canal thoracique à la région cervicale ont été en somme peu graves : tels ceux de Porter, de Ricard, de Keen. Néanmoins l'existence indiscutable de faits publiés, où les symptômes furent très graves, montre qu'il s'agit là d'une complication sérieuse des interventions sur la région cervicale et qui réclame par cela même toute l'attention du chirurgien.

On peut se demander à ce propos si certains cas à symptômes bénins ne correspondent pas à des blessures d'une seule branche

d'un canal thoracique double ou anormalement divisé en plusieurs branches avant son embouchure. — En effet, nous savons que parfois (5 fois sur 24 cas, d'après Verneuil)[1] le canal thoracique se divise en plusieurs branches (deux ou trois) avant de se jeter dans l'angle veineux de la jugulaire et de la sous-clavière; il est certain que la blessure d'un seul des troncs de division anormale sera beaucoup moins grave, au point de vue de la perte de liquide pour l'organisme, que la section complète du tronc collecteur unique; malheureusement il est très difficile de savoir exactement à quoi s'en tenir dans chaque cas en particulier, et la petitesse des organes rend très difficile pour le chirurgien la reconnaissance exacte du vaisseau divisé. — Il était néanmoins nécessaire de signaler ce fait qui peut bien rendre compte des différences observées dans l'abondance de la lymphorragie suivant les cas.

L'étude du traitement des plaies opératoires du canal thoracique doit être également divisée en deux parties bien distinctes :

1° *Les cas où le chirurgien s'aperçoit au cours de l'opération de la blessure du canal thoracique* (*18 fois sur 22*);

2° *Les cas où cette blessure opératoire passe inaperçue pendant l'opération et ne se révèle que dans les jours qui suivent* (*6 fois sur 22*).

I. — Si, au cours d'une opération dans la région carotidienne ou sus-claviculaire gauche, on vient à blesser le canal thoracique et que l'on s'en aperçoive de suite, il faut agir immédiatement : de quelle façon? Pour nous il n'y a pas de doute : les faits sont là pour le prouver, le mieux est de pratiquer, si la section du canal est totale, la ligature pure et simple du bout périphérique; si la plaie est incomplète (cas très rare), tenter la suture du canal et si cette mesure échoue, faire comme dans le cas précédent la ligature du bout périphérique. Il est certain que d'autres procédés, pince à demeure sur le canal, tamponnement pur et simple, ont pu donner des succès, si l'on entend par là que le malade n'a pas succombé; mais il suffit de lire les observations pour voir que dans ces derniers cas les suites opératoires ont toujours été plus ou moins compliquées de lymphorragie abondante, avec toutes ses conséquences fâcheuses. La comparaison des faits est d'ailleurs le meilleur moyen de se convaincre; les voici :

1° Blessures du canal reconnues au cours de l'opération et traitées

α) *Par la ligature du bout périphérique du canal :*

Keen (lymphorragie pendant deux jours seulement et guérison rapide); Schröder et Plummer (pas de lymphorragie, guérison

1. Verneuil, *Le système veineux*, Paris, 1855.

rapide); Lesniowski (pas de lymphorragie, guérison); Lecène (pas de lymphorragie, guérison);

β) *Par la suture du canal, incomplètement divisé :*

Cushing (pas de lymphorragie, guérison); Porter (suture incomplète; lymphorragie pendant quinze jours, sans phénomènes inquiétants et guérison).

Remarquons que ce dernier fait, celui de Porter, n'est pas probant, car la suture avait été incomplète et par conséquent laissait filtrer la lymphe; il est certain qu'il eût mieux valu faire la ligature pure et simple.

Opposons à ces faits ceux où, dans les mêmes conditions, le chirurgien s'est contenté de faire un simple tamponnement.

Plaies traitées par le simple tamponnement:

Cheever (mort d'infection).

Bœgehold (pas de lymphorragie; guérison);

Schröder et Plummer (lymphorragie très abondante pendant trois semaines : guérison);

Wendel (I) (lymphorragie; suture secondaire de la plaie; guérison);

Wendel (II) (chylorrhée très abondante pendant dix-huit jours; guérison);

Wendel (III) (chylorrhée très abondante pendant cinq jours; guérison);

Wendel (IV) (chylorrhée peu abondante; guérison);

Lesniowski (lymphorragie pendant quinze jours; état assez grave; guérison);

Thöle (lymphorragie; symptômes cholériformes; réouverture de la plaie, ligature du bout périphérique du canal; cessation des accidents; guérison).

Il nous semble donc que, mis à part le fait heureux de Bœgehold, les suites opératoires sont toujours beaucoup plus compliquées lorsque l'on se contente de faire le simple tamponnement que lorsque l'on fait la *ligature du bord périphérique du canal*. Cette dernière façon de procéder est incontestablement pour nous la méthode de choix toutes les fois que *l'on s'aperçoit au cours de l'opération de la blessure faite au canal*. Le procédé employé par Cushing, suture du canal pour une plaie incomplète, est très élégant sans doute, mais, malheureusement, d'une exécution difficile, et surtout très rarement applicable étant donné que la plaie opératoire du canal est pour ainsi dire toujours complète. Enfin, ajoutons que la ligature n'est pas toujours possible, et Schröder et Plummer, après quatre tentatives infructueuses de ligature, se résolurent à faire un simple

tamponnement, conduite fort sage, mais que l'impossibilité de faire mieux excuse seule.

II. — Envisageons maintenant le second cas : le canal thoracique a été blessé au cours d'une opération sur le cou, mais on ne s'est pas aperçu de cet accident; au bout d'un temps variable (de deux à quinze jours) apparaissent les symptômes qui permettent de reconnaître la blessure du canal thoracique. Quelle conduite tenir en ce cas? Certains chirurgiens n'ont pas hésité à rouvrir la plaie, à chercher le canal sectionné, à le lier, et ont obtenu ainsi un succès; tel Thöle par exemple; d'autres ont rouvert la plaie et se sont contentés de placer une pince laissée à demeure pendant trois jours sur le canal, tels Schwinn et Phelps, qui guérirent eux aussi leurs malades.

Ces procédés sont donc défendables jusqu'à un certain point puisqu'ils ont pu donner des succès; néanmoins nous croyons, en nous basant sur l'étude des faits que nous avons rassemblés, *que le mieux et le plus simple est de faire un tamponnement serré de la plaie, en ayant bien soin de supprimer, comme Ricard, le drain qui ne sert qu'à entretenir la fistule.* Les nombreux faits où un simple tamponnement appliqué pendant quelques jours sur la plaie a suffi à faire cesser la lymphorragie (Ricard, Halsted, Vagees, Wendel, Lesniowski) corroborent absolument cette opinion défendue déjà par notre collègue et ami Veau[1] et par Beneteau[2] dans sa thèse. Mais là où nous nous séparons absolument de ces auteurs, c'est lorsqu'ils prétendent que le tamponnement est le traitement de choix de toutes les plaies du canal thoracique. Nous ne pouvons nullement souscrire à une pareille assertion, nous avons déjà vu pourquoi; toute la question tient dans la distinction capitale entre la plaie dont on s'aperçoit au cours de l'opération, et celle qui au contraire passe inaperçue.

Remarquons en terminant que la ligature du bout périphérique du canal thoracique n'entraîne absolument aucun phénomène inquiétant : les observations que nous avons citées sont là pour le prouver. Ce fait s'explique facilement si l'on réfléchit qu'il n'y a qu'une pression très faible dans les gros troncs lymphatiqnes, que le courant du liquide peut par conséquent se renverser très facilement et qu'il existe en outre de nombreuses anastomoses lymphatiques entre les troncs afférents du canal thoracique et ceux qui se déversent dans la grande veine lymphatique ou les troncs bronchomédiastinaux. Weitzer[3] a même trouvé qu'il existait quelquefois

1. Veau, *Gazette des hôpitaux*,, 30 octobre 1902, p. 1205.
2. Beneteau, thèse de Paris, mars 1902, n° 242.
3. Weitzer, *Müller's Archiv*, 1834, p. 311.

des anastomoses directes entre les troncs afférents du canal thoracique et les veines azygos. Les expériences sur les animaux sont d'ailleurs absolument superposables aux résultats obtenus chez l'homme: Flandrin, opérant sur des chevaux, auxquels il liait le canal thoracique, n'a jamais vu survenir d'accidents. De même Schmid-Mulheim, opérant sur le chien, conclut que « après isolement complet du canal thoracique d'avec le système veineux, la digestion et l'assimilation des albuminoïdes et leur transformation en urée se font absolument comme chez l'animal normal ». Enfin, Bœgehold a montré aussi par des expériences sur le chien qu'il ne résultait aucun trouble pour l'assimilation de la ligature du canal thoracique.

Ces résultats expérimentaux, joints aux faits d'observation humaine, autorisent donc absolument le chirurgien à pratiquer la ligature du bout périphérique du canal thoracique. Quant à la ligature du bout central, nos observations prouvent qu'elle est presque toujours inutile, la valvule ostiale de l'embouchure veineuse du canal thoracique étant suffisante dans la grande majorité des cas. Évidemment, si par hasard il pénétrait du sang par le bout central du canal, rien ne serait plus facile que de faire aussi la ligature de ce segment du canal thoracique.

Conclusions.

1. Les plaies opératoires du canal thoracique dans son segment cervical, sans être très fréquentes, ne sont pas d'une exceptionnelle rareté.

2. On doit diviser l'étude de ces plaies en deux grandes classes, suivant que le chirurgien s'aperçoit de la plaie du canal au cours de l'opération ou qu'au contraire les symptômes permettant de faire le diagnostic rétrospectif de la blessure du canal n'apparaissent que dans les jours qui suivent l'opération.

3. Dans le premier cas, le signe caractéristique est l'écoulement dans la plaie d'un liquide clair ou plus souvent blanchâtre, lactescent, sortant parfois par saccades rythmées du canal béant.

4. Dans le second cas, les signes caractéristiques sont l'écoulement de lymphe ou mieux de chyle soit par le drain, soit par la plaie opératoire que l'on a été souvent forcé de rouvrir; la soif vive, l'amaigrissement, l'asthénie générale et parfois aussi l'oligurie, en un mot, des signes de déshydratation de l'organisme pouvant occasionner parfois des symptômes « cholériformes ».

5. Dans nos vingt-deux observations, la mort n'est notée qu'une

seule fois (Cheever); encore faut-il remarquer que ce cas fatal appartient à la période préantiseptique (1875). Tous les autres cas se sont terminés par la guérison, plus ou moins rapide et facilement obtenue suivant les moyens thérapeutiques mis en œuvre. Le pronostic *quoad vitam* de ces plaies opératoires du canal thoracique n'est donc pas grave; mais il ne faut pas oublier cependant que des accidents sérieux peuvent résulter de la perte considérable du liquide que provoque une fistule du canal thoracique.

6. Le traitement variera suivant les cas :

1° Si le chirurgien s'aperçoit de la blessure du canal thoracique, au cours de l'opération, il devra s'efforcer de pratiquer *la ligature du bout périphérique du conduit sectionné*; la ligature du bout central est inutile dans l'immense majorité des cas, car la valvule ostiale est suffisante. La ligature du bout périphérique du canal n'entraîne aucune conséquence fâcheuse, ainsi que le montrent d'une part les observations humaines rapportées ici et, d'autre part, de nombreuses expériences pratiquées sur les animaux. La suture du canal thoracique n'a été faite avec succès qu'une seule fois par Cushing (de Baltimore); c'est une opération d'exception, ne s'adressant qu'aux cas rares de plaies incomplètes.

2° Si le chirurgien ne reconnaît la blessure du canal thoracique que dans les jours qui suivent l'opération, il devra se contenter le plus souvent *de faire un tamponnement* serré de la plaie; on obtient en général ainsi rapidement la guérison ; la réouverture de la plaie opératoire, la recherche du canal et son pincement ou sa ligature sont des manœuvres évidemment possibles et qui ont même donné des succès, mais des manœuvres toujours très difficiles et surtout inutiles, la guérison pouvant s'obtenir à moins de frais.

PERFORATION DE L'ESTOMAC PAR ULCÈRE

PAR MM.

F. GROSS, et **G. GROSS,**

Professeur de clinique chirurgicale — Chef de clinique chirurgicale

à la Faculté de Médecine de Nancy.

(*Suite et fin* [1].)

263 — WAITZ. Ein Fall von Heilung einer Peritonitis nach Magengeschwürsperforation durch Laparotomie. *Deut. Zeitsch. f. Chirurgie*, n° 54. 1900, p. 589.

F., vingt-cinq ans. Péritonite généralisée, qui d'après les anamnestiques, aurait débuté dans la partie inférieure du ventre. Laparotomie vingt et une heures après le début des accidents. Incision sous-ombilicale. Épanchement abondant avec flocons fibrineux jusque dans le petit bassin. On ne trouve rien dans les organes pelviens, ni du côté de l'appendice: l'incision est prolongée dans la région sus-ombilicale. Perforation des dimensions d'une lentille sur la petite courbure de l'estomac, près du cardia. Écoulement continuel de liquide gastrique; difficulté de la suture, les fils déchirent les bords. Excision de l'ulcère; il en résulte une ouverture des dimensions d'une pièce de 2 marks. Suture à trois étages. Lavage à l'eau salée chaude. Pas de drainage. Réunion de la paroi. Nombreuses injections de sérum, lavements d'eau chaude avec cognac pour relever l'opéré. Guérison.

1901. — 264-269. — ADAMSON. Observations on perforated gastric ulcer. *Glasgow med. Journ.*, 1901, nov., p. 353; *Centrab. f. Chirurgie*. 1902, p. 209; Hildebrandt, *Jahresbericht f. Chirurgie*, 1901, p. 633, 645.

L'auteur a observé 6 cas de perforation d'ulcère gastrique : 4 fois la perforation a siégé sur la paroi antérieure près du pylore; 3 malades ont subi la laparotomie et ont guéri; le quatrième n'a pas été opéré. Dans 2 cas, la perforation a siégé sur la paroi postérieure et les opérés sont morts.

270. — ALTHORP. A case of gastric fistula. Operation: death, *Brit. med. Journ.*, 1901, 23 march, p. 696.

F., cinquante ans. Depuis quinze mois, douleurs abdominales et vomis-

1. Voir les numéros de septembre et d'octobre 1904.

sements. Incision de 2 abcès dans la région ombilicale. Consécutivement une fistule avec issue de la totalité du contenu gastrique. Libération des adhérences de l'estomac. Excision du trajet de la fistule. Il en résulte une ouverture de la paroi stomacale, qui permet l'introduction du doigt; elle siège sur la paroi antérieure, au milieu de la grande courbure, à gauche du pylore où se trouvait un vaste ulcère à bords indurés. Suture en trois plans de la perte de substance. Fixation de l'épiploon par-dessus la suture. Réunion de la paroi. Mort le sixième jour après l'opération, de pneumonie. Pas de péritonite, mais aucune tendance à la cicatrisation de la perforation.

271. — BOWLBY et STEEDMANN. A case of perforating gastric ulcer, etc. *The Lancet*, 1901, may 4, p. 1266.

F., vingt-sept ans. Début brusque. Douleur abdominale et vomissements, puis amélioration. Le deuxième jour, aggravation. Deux frissons avec fièvre intense; ballonnement et endolorissement du ventre. Laparotomie, quarante-huit heures après le début des accidents. Perforation sur la paroi antérieure, vers l'extrémité cardiaque de la grande courbure. Suture. Lait caillé dans la cavité péritonéale. Nettoyage à sec. Drainage à l'aide d'un tube en verre. Durant trois semaines, état satisfaisant, mais température en général élevée. Puis, étranglement interne. Deuxième laparotomie. On trouve une torsion de l'intestin grêle, qui avait contracté une large adhérence dans le cul-de-sac de Douglas. Enfin, guérison.

272-273. — CONRAD BRUNNER. Klinische Beobachtungen ueber Aetiologie und chirurgische Therapie der Magen-Duodenumperforation und Magenperitonitis. *Beiträge zur klin. Chirurgie*, I, 31, 1901, p. 740 et 747.

1) H. Depuis 1891, souffrant de l'estomac. Éructations acides et vomissements. En 1894, traité sous la rubrique : sténose cicatricielle du pylore avec gastrectasie; plus tard, selles dures, mélangées de sang. Amélioration. Depuis six mois, aggravation. Sensibilité à la pression à l'épigastre. Aucune tumeur. On propose la gastro-entérostomie, que le malade refuse. Il quitte l'hôpital pour y revenir en mars 1901; dans l'intervalle, vomissements fréquents, souvent mêlés de sang. Constipation. Selles souvent noires. Le 1er mars, dans la nuit, environ cinq heures après le repas du soir, subitement douleur vive. Le matin, température 38°,4; Pouls, 96. Respiration 36. Abdomen légèrement ballonné dans la région sous-ombilicale. Submatité dans la fosse iliaque droite. A la palpation et la percussion légères, sensibilité étendue à tout le ventre, avec maximum dans la région, épigastrique. Tension peu marquée. Diagnostic : Perforation d'ulcère gastrique et péritonite. Laparotomie seize heures après. A l'endroit où le lobe gauche du foie recouvre l'estomac, dépôts fibrineux sur l'estomac et la paroi. Adhérences légères entre foie et estomac. Perforation de la paroi antérieure près du pylore; il s'en échappe des gaz et du contenu gastrique, liquide, jaunâtre qui, examiné, contenait du staphylocoque pyogène doré. Nettoyage à sec. Les points de Lembert déchirent les bords; suture directe, recouverte par l'épiploon. Mèche de gaze introduite

dans l'espace entre l'estomac et le lobe gauche du foie et fixation de l'épiploon à la paroi, afin d'isoler la cavité péritonéale. Suture de la paroi, sauf à la partie supérieure où passe la mèche de gaze. Pendant cinq jours, alimentation uniquement rectale. Le 13 mars, abcès sous-cutané à la partie inférieure de la suture des parois. Le 14, issue de gaz fétides à l'endroit de la mèche. Voussure et sensibilité dans l'hypocondre droit. Une ponction exploratrice dans la région lombaire ramène du pus fétide; abcès péritonéal enkysté, probablement sous-phrénique. Le pus contenait des streptocoques et des bacilles. Incision. Drainage. Amélioration, puis Guérison.

2) H., cinquante-neuf ans. Alcoolique; souffre depuis longtemps de l'estomac, principalement depuis six ans. Vomissements fréquents, mêlés de sang. Le 27 juillet 1901, pendant le travail, subitement, douleur très violente dans l'abdomen; vomissement sanguin. Amélioration. Dans la nuit du 3 au 4 septembre, aggravation. Vomissements continuels. Collapsus. Extrémités froides. Pouls imperceptible, température 37°,2. Ballonnement modéré. Paroi tendue. Sonorité tympanique partout. Résistance particulière nulle part. Clapotement dans la région épigastrique. Matité hépatique diminuée. Diagnostic probable : Perforation d'un ulcère gastrique. Opération contre-indiquée par la gravité de l'état général. Mort le même jour. Autopsie : Gaz et liquide analogue à du marc du café dans la cavité péritonéale. Anses intestinales adhérentes les unes aux autres, couvertes d'exsudats purulents. Péritonite purulente. Perforation dans la région pylorique vers la petite courbure. A 1 centimètre plus près du pylore, deuxième ulcère perforé. Abcès sous-phrénique. Épanchement purulent dans la cavité pleurale droite. Le pus de la cavité péritonéale et de l'épanchement pleural contient des streptocoques et du bacterium coli.

274. — CAMPBELL et WOOD. Case of gastric ulcer surgical ly treated. Bradford Royal Infirmary. *Med. Press and Circular*, 6 februar, p. 129; Hildebrandt, *Jahresbericht f. Chirurgie*, 1901, p. 651.

F., vingt-cinq ans. Il y a trois semaines, signes de perforation stomacale. Abcès sous-phrénique saillant à l'épigastre. Incision au-dessous de l'appendice xiphoïde. Drainage. Pleurésie gauche avec épanchement, ponctionné à deux reprises. Guérison.

275. — FAURE. La douleur thoracique dans la perforation de l'estomac *Semaine médicale*, 1901, p. 25.

H., trente ans. Il y a deux jours, subitement, pour ainsi dire en pleine santé, douleurs abdominales siégeant dans la région ombilicale avec retentissement entre les deux épaules. A son entrée à l'hôpital, état grave. Facies grippé. Anxiété respiratoire. Agitation. Pouls à 168, encore assez bien frappé. Vomissements incessants, d'aspect bilieux. Ni selle, ni gaz. Ventre légèrement ballonné, tendu, douloureux, avec contraction de la paroi. La douleur thoracique persistait encore, bien qu'en grande partie atténuée, tandis qu'au contraire les phénomènes douloureux avaient augmenté d'in-

tensité du côté de l'abdomen et s'étaient généralisés à la cavité péritonéale tout entière.

Diagnostic : Péritonite diffuse, dont les signes objectifs ne permettaient pas de déterminer le point de départ. La constatation de la douleur thoracique fit néanmoins porter le diagnostic de perforation de l'estomac.

Laparotomie. Incision dans la région épigastrique. Pus et liquides encombrant la cavité péritonéale. Perforation de l'estomac, siégeant sur la petite courbure, tout près de l'origine du duodénum; les liquides gastriques sortaient en abondance par l'orifice arrondi. Suture. Large drainage dans la région épigastrique et sous-ombilicale, où une incision évacuatrice a été faite. Mort le lendemain.

276-279. — FERGUSON. An operation for perforated gastric ulcer, with some account of three similar cases in Gloucestershire. *Brit. med. Journ.*, 1901, 19 octobre, p. 1144.

F., vingt-cinq ans. Laparotomie trois heures après perforation d'un ulcère gastrique. Perforation sur la paroi postérieure, à droite de l'œsophage, au-dessous de la petite courbure. Incision du petit épiploon. Suture à 2 étages, recouverte par l'épiploon. Pas de lavage. Nettoyage à sec. Suture de la paroi sans drainage. Guérison.

Ferguson cite brièvement trois autres observations d'opérés à Gloucestershire; dans l'une, la laparotomie fut pratiquée huit heures après la perforation : l'opéré guérit; dans les deux autres, l'opération a été faite sept et douze heures après le début des accidents : les deux opérés succombèrent.

280-281. — HAEBERLIN (Zurich). Kasuistische Beiträge zur Magenchirurgie. *Münch. med. Woch.*, 1901, p. 9; *Centrabl. f. Chir.*, 1901, p. 606.

1) Perforation d'ulcère de l'estomac. Laparotomie vingt-quatre heures après le début des accidents. Suture de la perforation à la paroi. Mort.

2) Perforation d'ulcère de l'estomac. Laparotomie trente heures après le début des accidents. Suture de la perforation. Mort.

282. — HORROCKS. Perforated ulcer of the stomach. *Brit. med. Journ.*, 1901, 23 march, I, p. 647.

F., vingt-cinq ans. Laparotomie cinq heures et demie après perforation d'un ulcère gastrique. Perforation sur la paroi antérieure, vers petite courbure et cardia. Trois étages de sutures, fixation de l'épiploon par-dessus. Épanchement gastrique assez abondant. Lavage. Drainage au-dessus de la symphyse. Guérison.

283-285. — HUNTER et EDINGTON. Cases of ruptured gastric ulcer. *The Glasgow medic. Journ.*, 1901, september, p. 196. Hildebrandt, *Jahresbericht f. Chir.*, 1901, p. 649.

1) Perforation d'un ulcère de l'estomac, reconnue par Hunter trois heures et demie après le début des accidents et dix-huit heures après par Edington. Malgré la disparition de la matité hépatique, le diagnostic reste incertain et on attend jusqu'à l'apparition des symptômes péritonéaux. Laparotomie le

deuxième jour. Péritonite. Grande quantité de gaz et de contenu gastrique dans la partie supérieure de la cavité péritonéale. Perforation masquée par des exsudats fibrineux, située sur la paroi antérieure au milieu, entre la grande et la petite courbure, vers le cardia; suture avec enfouissement. Ni lavage, ni drainage. Mort quarante-huit heures après l'opération, de péritonite généralisée.

2) Perforation d'un ulcère gastrique situé sur la paroi antérieure. Laparotomie. Mort au bout de trois semaines. A l'autopsie, on trouve un deuxième ulcère méconnu pendant l'opération.

3) Perforation d'un ulcère gastrique. Laparotomie quatre jours après le début des accidents. Péritonite circonscrite au niveau de l'estomac. Petite perforation sur la paroi antérieure. Mort quarante-huit heures après l'opération, de péritonite généralisée.

286-293. — KÖRTE et HERZFELD. Die chirurgische Behandlung des Magengeschwürs und seine Folgezustände. *Arch. f. klin. Chir.*, I, 63, 1901, p. 1-81.

H., dix-huit ans; douleurs abdominales survenues subitement il y a huit jours; aggravation ultérieure des douleurs; constipation, vomissements. A son entrée, symptômes de péritonite par perforation. Dans l'hypothèse d'une appendicite perforée, incision dans la région iléocæcale. Péritonite diffuse. Appendice intact. Laparotomie médiane. Anses grêles couvertes d'exsudats fibrino-purulents. Mort au bout de deux jours. Autopsie : Ulcère perforé sur la paroi antérieure du pylore, vers la petite courbure; deuxième ulcère vers la petite courbure, près du pylore.

2) F., soixante et onze ans. Péritonite datant de deux jours, dont l'origine est rapportée à une lithiase vésiculaire. Cholécystostomie. Drainage de la cavité péritonéale. Mort le lendemain. Autopsie : ulcère perforé sur la paroi postérieure de l'estomac.

3) H., vingt-neuf ans. Bonne santé habituelle. Subitement, douleurs abdominales avec vomissements. Péritonite. Matité hépatique disparue. Matité anormale dans les parties déclives. Laparotomie médiane, dix-huit heures après le début des accidents. Pus dans la cavité péritonéale. Appendice hyperhémié à son extrémité. Appendicectomie. Lavage de la cavité péritonéale. Drainage. Mort le lendemain. Autopsie. Ulcère gastrique perforé dans le voisinage de la petite courbure, à trois centimètres du pylore; adhérences aux anses intestinales voisines.

4) H., trente-huit ans. Souffrant de l'estomac depuis un an et demi. Subitement, état syncopal, vomissements, douleur abdominale. Péritonite aiguë. Sonorité préhépatique. Constatation de liquide dans les parties déclives. Laparotomie médiane, trois jours après le début des accidents. Flot de pus. Lavage. Drainage. Amélioration passagère. Mort au bout de six jours. Autopsie : Ulcère perforé sur la paroi postérieure de l'estomac, près de la grande courbure.

5) H., trente-quatre ans. Souffrant de l'estomac depuis des années. Aggravation datant de huit jours. Affaiblissement progressif. Collapsus et manifestations péritonéales. Laparotomie médiane. Écoulement de pus à

réaction acide. Drainage. Mort le lendemain. Autopsie : ulcère perforé du pylore. Adhérences dans le voisinage.

6) F., vingt-quatre ans. De temps à autre, douleurs à l'estomac et vomissements depuis trois ans; jamais d'hématémèses; subitement, douleur abdominale vive, vomissements, puis collapsus. Péritonite. Grande sensibilité à l'épigastre. Diagnostic : Ulcère perforé de l'estomac. Laparotomie vingt-quatre heures après le début des accidents. Épanchement de gaz et de pus. On ne trouve pas de perforation; drainage de la cavité péritonéale; drain dans l'arrière-cavité. Mort au bout de quelques heures. Autopsie : Perforation de la paroi antérieure de l'estomac, contre la petite courbure, recouverte par le lobe gauche du foie.

7) H., cinquante ans; souffre de l'estomac depuis vingt ans. Hématémèses fréquentes, collapsus et douleurs abdominales diffuses depuis vingt-deux heures. Péritonite. Injection de sérum. Laparotomie. Cavité abdominale remplie d'un liquide brun verdâtre. Perforation dans le voisinage du pylore et de la petite courbure, recouverte par le lobe gauche du foie. Suture à deux étages. Réunion par-dessus des adhérences voisines. Lavage péritonéal. Réunion des parois. Mort pendant l'opération. Autopsie. Elle montre la suture complète.

8) F., vingt-neuf ans; souffre de l'estomac depuis 12 ans; une hématémèse. Douleurs abdominales soudaines; aggravation progressive. Ballonnement du ventre. Vomissements. Constipation. Pouls petit, fréquent. Péritonite. Laparotomie trois jours après le début des accidents; gaz et pus à odeur acide dans l'espace sous-phrénique gauche. En soulevant le lobe gauche du foie, on découvre une perforation de la paroi antérieure de l'estomac, située près de la petite courbure. Suture difficile. Épanchement de pus dans l'arrière-cavité. Lavage et nettoyage. Éviscération et lavage avec eau salée. Drainage. Mort au bout de quatorze heures. Autopsie : sur la paroi postérieure de l'estomac, un deuxième ulcère, dont le fond adhérait au pancréas et qui présentait une petite perforation en communication avec l'arrière-cavité.

294-303. — LITTLEWOOD. Discussion dans la Leeds and West riding medico-chirurgical Society. *British med. Journ.*, 1901, may 25, I, p. 1270; Hildebrandt, *Jahresbericht f. Chirurgie für* 1901, p. 648.

Littlewood dit avoir fait 12 opérations pour perforation aiguë d'ulcère gastrique, toutes chez des femmes; 4 opérées guérirent, 8 sont mortes, dont l'une au bout de trois mois, d'abcès pulmonaire et d'empyème, une autre pendant l'opération. En décomptant les observations publiées par cet auteur en 1896, il reste 10 opérations, avec 8 morts.

304. — MACKAY. A case of perforated gastric ulcer, with operation and recovery, *The Lancet*, 1901, 16 februar, p. 470.

F., dix-sept ans. Laparotomie quatre heures après perforation d'un ulcère gastrique. Épanchement de gaz et de contenu stomacal dans la cavité péritonéale. Perforation sur la face postérieure de la petite courbure, près du cardia, au centre d'un tissu cicatriel et inflammatoire; suture et enfouisse-

ment difficiles. Nettoyage avec éponges chaudes. Impossibilité d'atteindre l'espace situé entre la face antérieure du foie et le diaphragme. On néglige également l'arrière-cavité. Drainage à l'aide de lanières de gaze. Trois semaines après l'opération, fièvre, symptômes pulmonaires. Abcès pleural sans doute consécutif à un abcès sous-phrénique resté latent. Évacuation du pus par les bronches; puis guérison rapide.

305-308. — MAUNSELL. Some practical points in the diagnosis and operative treatment of perforated gastric ulcer. *Brit. med. Journ.*, 1901, march 23, p. 692.

Maunsell rapporte 4 observations d'ulcère perforé de l'estomac, traité par la laparotomie; deux malades ont été opérés treize heures après la perforation : l'un guérit, l'autre succomba à une pneumonie; un troisième malade fut opéré après dix-neuf heures, et succomba à une péritonite. L'ulcère avait siégé près du pylore et avait déterminé une sténose qui dut être traitée en même temps par une pyloroplastie. Le quatrième malade fut opéré après trente et une heures et succomba également.

309-311. — MURPHY. Discussion au sujet des mémoires de FERGUSON. *Brit. med. Journ.*, 1901, II, p. 1144.

Ulcère perforé de l'estomac. Laparotomie trois heures après. Guérison. Deux opérations faites tardivement et suivies de mort.

312-313. — D'ARCY POWER. Two cases of perforated gastric ulcer. *Brit. med. Journ.*, 1901, march 23, I, p. 705.

1) F., vingt ans. Laparotomie six heures après perforation. Ulcère perforé situé à la paroi antérieure, vers le pylore et la petite courbure. Gaz dans la cavité péritonéale, mais point de contenu stomacal. Suture à deux étages. Guérison.

2) H., trente-cinq ans. Laparotomie cinq heures après perforation. Ulcère perforé sur la paroi stomacale antérieure, à 2 centimètres du pylore Épanchement abondant de contenu gastrique dans la cavité péritonéale. Les points de suture de Lembert ne tiennent pas, déchirent. Fixation d'une portion de l'épiploon par-dessus la perforation, et par-dessus réunion de la paroi antérieure par des points séparés. Lavage à l'eau salée chaude. Pas de drainage. Réunion de la paroi. Guérison.

314. — RICE. A case of perforation of the stomach due to gastric ulcer; operation, resulting in recovery. *The Lancet*, 1901, january 26, I, p. 248.

F. Souffrant d'ulcère gastrique depuis quelque temps. Subitement, sensation de déchirure dans la région épigastrique et symptômes de perforation de l'estomac; collapsus profond. Malade moribonde. Laparotomie vingt-sept heures après le début des accidents. Péritonite; peut-être épanchement de gaz. La perforation n'est pas trouvée. Face antérieure de l'estomac fixée au péritoine pariétal par des adhérences fraîches, qui cachaient sans doute la perforation. Lavage. Nettoyage à sec. Suture sans drainage. Guérison vérifiée trois mois et demi plus tard.

315-322. — MAYO ROBSON. The surgical treatment of chronic ulcer of the stomach. *The Lancet*, 1901, may 25, I, p. 1453.

L'auteur dit avoir fait 8 opérations pour perforation d'ulcère de l'estomac, et eu 2 décès.

323. — ROSENBERG. Ulcus rotundum Ventriculi mit Perforation durch die Bauchwand. Diss. inaug., München, 1901.

F., cinquante-cinq ans. Depuis dix ans, symptômes d'ulcère gastrique. Sensibilité à la pression dans l'hypocondre gauche et le mésogaster. Laparotomie par Angerer. Nombreuses adhérences entre l'estomac, le foie et la paroi antérieure. On renonce à les libérer. Dans le voisinage du pylore, une cicatrice dure. Peu après l'opération, symptômes de péritonite qui s'amendèrent peu à peu. Le onzième jour, ouverture spontanée par la cicatrice de la laparotomie d'un abcès enkysté avec contenu gastrique. Pneumonie hypostatique double. Mort trois semaines après l'opération.

Autopsie : Ulcère chronique de l'estomac, sur la paroi antérieure, vers la petite courbure, perforé sous les adhérences entre l'estomac, le foie et la paroi abdominale antérieure.

324. — SHETTLE. Perforated gastric ulcer. *Brit. med. Journ.*, 1901, may 11, I, p. 1137.

F., dix-sept ans. Signes de perforation d'ulcère gastrique peu après un repas composé de pain et de fromage. Laparotomie vingt-huit heures après. Perforation située sur la paroi stomacale antérieure, vers la petite courbure, immédiatement au-dessous du cardia. La perforation est entourée d'une zone indurée et épaissie. Suture. Nettoyage à sec. Tampon dans la région de l'ulcère. Guérison.

325. — S. THOMPSON. Tilfaelde of Perforation of Ventriclen, *Hospitalstidende*, Kopenhagen, 1901, n° 33. Hildebrandt, *Jahresbericht f. 1901*, p. 647.

Perforation d'un ulcère gastrique survenue trois heures après le dernier repas. Laparotomie neuf heures après le début des accidents. Perforation située sur la paroi antérieure de l'estomac, à la petite courbure. Suture sans excision. Drainage. Guérison.

326. — VIGNARD. Ulcère simple de l'estomac; BRUN. Thèse de Lyon, 1901, n° 28.

H., quarante-cinq ans. Depuis trois mois, souffrant du ventre. Le 4 juin 1898, douleur soudaine très vive dans le flanc gauche. Hoquet, pas de vomissements. Abdomen et région épigastrique très ballonnés, tendus, douloureux. Palpation douloureuse. Sonorité, tympanisme dans toute l'étendue du ventre, sauf dans le flanc gauche, où l'on trouve de la matité et de l'empâtement. Douleur et tension maxima à ce point. Laparotomie latérale gauche par Vallas. Issue d'environ 300 grammes de liquide séro-purulent, contenu dans une poche limitée par des fausses membranes épaisses. Drainage. Mort dans la nuit. Autopsie : Péritonite généralisée.

327. — VILLARD et GAUTHIER. Perforation de l'estomac par ulcère. Laparotomie. Gastrostomie temporaire. Guérison. *Province médicale*, 1901, n° 15, p. 169.

H., trente-cinq ans. Troubles gastriques depuis dix ans; hématémèses fréquentes depuis sept ans. Le malade n'avait pris qu'une tasse de lait le matin, perforation vers midi. Symptômes habituels. Estomac vide. Laparotomie trente-quatre heures après début des accidents. Le malade n'avait pris qu'un verre d'eau dans l'intervalle. Péritonite légère. Peu d'épanchement, quelques anses injectées. Perforation des dimensions d'une pièce de 0,50 c., sur une plaque indurée, lardacée, située dans le voisinage de la petite courbure; adhérences et abcès circonscrit entre la paroi stomacale antéro-supérieure, la face inférieure du foie et le petit épiploon. C'était l'abcès péri-gastrique qui s'était perforé et avait infecté le péritoine. La suture de la perforation est tentée, mais échoue en raison de la friabilité des bords. Le milieu de la paroi antérieure de l'estomac est alors fixé à la paroi abdominale antérieure. Drainage. Tamponnement de la cavité de l'abcès péri-gastrique située au-dessus, tamponnement de l'orifice de la perforation, tamponnement de la cavité péritonéale au-dessous. Pas de suture de la paroi abdominale. Dès le deuxième jour, lait et œufs; tous les ingesta passent par la plaie. Au bout de quinze jours, alimentation ordinaire; le trentième jour, il ne passe plus que peu par la fistule gastrique. Après huit semaines, elle est fermée. Guérison. Les signes d'ulcère disparaissent. Au bout de six mois, état général satisfaisant. L'opéré a augmenté de 7 kilogr. et demi. Aucun trouble gastrique; sauf brûlure à l'épigastre après l'ingestion de quelque boisson alcoolique. Petite fistulette dans la cicatrice.

328. — F. WEBER. Zur Symptomatologie u. Behandlung des Perforationsperitonitis bei rundem Magengeschwür. *Bolnitschnaja Gazeta Botkina*, 1901, n° 25. — Hildebrandt, *Jahresbericht f. Chirurgie*, 1901, p. 645.

H., quarante-deux ans. Souffrant depuis six mois d'un ulcère de l'estomac. Entré à l'hôpital le cinquième jour après la perforation. Un symptôme à remarquer a été un retentissement particulier de la voix sur la paroi abdominale antérieure distendue. Weber en conclut à la présence de gaz dans la cavité péritonéale. Laparotomie. Intestins refoulés en arrière par les gaz épanchés. Pas d'exsudat liquide. Perforation située sur la petite courbure de l'estomac, fermée par des adhérences lâches qui la réunissaient au foie. Suture. Drainage. Fistule gastrique. Mort par inanition.

329. — WHEELER. A case of perforated gastric ulcer; operation; recovery. *The Lancet*, 1901, octobre 26, II, p. 1121.

F., dix-neuf ans. Diagnostic difficile. Choc intense. Matité hépatique conservée. Laparotomie vingt-six heures après le début des accidents. Péritonite. Ni gaz, ni autre corps étranger dans la cavité péritonéale. Estomac très distendu; adhérences récentes avec la face inférieure du foie. Après leur libération, on trouve la paroi antérieure de l'estomac épaissie, plissée et on ne découvre pas de perforation. Néanmoins une petite sonde introduite dans un des plis de la paroi pénètre dans l'estomac. Suture. Nettoyage

à sec. Mèches de gaze iodoformée dans la direction du foie. Pendant les jours suivants, douleur abdominale encore intense et ballonnement. Guérison.

330-332. — WILSON. Four cases of perforation (gastric and duodenal) successfully treated by operation. *The Lancet*, 1901, june 15, I, p. 1681; et Gastric and duodenal perforation. *Brit. med. Journ.*, 1901, may 25, I, p. 1270.

1) H., vingt-huit ans. Laparotomie quatre heures après perforation d'un ulcère gastrique. Perforation sur la paroi antérieure, près du pylore. Suture recouverte par une portion de l'épiploon. Lavage par une incision sus-pubienne. Point de drainage. Guérison vérifiée dix-huit mois plus tard.

2) H., vingt et un ans. Laparotomie quatre-vingt-douze heures après la perforation d'un ulcère gastrique. Perforation étroite. Abcès péritonéal enkysté. Suture difficile. Guérison.

3) H., vingt-deux ans. Laparotomie cinq heures et demie après perforation d'un ulcère gastrique survenue après un repas copieux. Suture. Incision sus-pubienne pour lavage. Point de drainage. Guérison.

1902. — 333-335. — BECK. Weitere Erfahrungen ueber operative Behandlung der diffusen eitrigen Peritonitis. *Beiträge zur klinische Chirurgie*, T. 34, 1902, p. 116-130.

1) Femme de vingt-six ans. Antécédents gastriques. Hématémèse. Douleur violente et subite dans la région épigastrique survenue pendant le repas. Envies de vomir, pas de vomissement, lipothymie. Spasme respiratoire. Toux. Cyanose (bronchite). Pouls irrégulier, fréquent. T. 38°,9. Météorisme prononcé. Matité dans les régions lombaires. Matité hépatique très diminuée. Région iléo-cæcale sonore. Rétention d'urine. Pas de gaz. Diagnostic : Péritonite diffuse par perforation, probablement de l'estomac.

Laparotomie six heures après la perforation. Écoulement de 2 litres de liquide trouble, purulent, hémorragique; sur les anses intestinales distendues, exsudats fibrineux et caillots de lait. Estomac affaissé; sur la petite courbure, perforation des dimensions d'un pois sur une base infiltrée. Incision, puis excision de l'ulcère et de la partie infiltrée; il en résulte sur l'estomac une perte de substance de 10 centimètres de long sur 6 de large. Deux plans de sutures. Drainage et tamponnement de la cavité abdominale. Réunion partielle de la paroi.

Après l'opération, vomissements hémorragiques. Transfusion. Injections sous-cutanées de gélatine. Pendant trois semaines, alimentation exclusivement rectale. Guérison après trois mois.

2) Femme, vingt et un ans. Chlorose. Aucun antécédent gastrique. Douleur épigastrique subite. Vomissements bilieux. Dyspnée. Pouls irrégulier, fort, accéléré. T. 38°,5. Ventre ballonné. Matité dans les flancs, rien dans la région iléo-cæcale. Endolorissement général. Diagnostic : Péritonite généralisée. Perforation intestinale probable. Laparotomie le deuxième jour. Intestins très distendus, recouverts de flocons fibrineux. Appendice intact.

Épanchement abondant, purulent, provenant de la partie supérieure. Agrandissement de l'incision vers en haut. Sur la face postérieure du pylore, vers la petite courbure, infiltration de la paroi stomacale d'où suinte un liquide hémorragique. Nettoyage à sec. Tamponnement de la région du pylore. Drainage et tamponnement de la cavité péritonéale. Suture partielle de la paroi.

Pendant quatorze jours, alimentation rectale. Abondant suintement par la plaie. Fistule gastrique fermée après trois semaines. Guérison.

3) F., cinquante et un ans. Antécédents gastriques. A souffert de l'estomac depuis sept ans. Depuis deux jours, violentes douleurs épigastriques; depuis la veille, hoquet, vomissements, fièvre. A son entrée à l'hôpital, pouls fréquent, irrégulier. Dyspnée. Bronchite. Ballonnement intense. Sensibilité diffuse, avec maximum dans la région du pylore, qui est tendu. Matité dans les flancs. Vomissements. Diagnostic : Péritonite diffuse, probablement par perforation d'ulcère gastrique. Laparotomie. Épanchement purulent. Intestins distendus, avec exsudats fibrineux. Appendice intact. Région du pylore infiltrée. A la petite courbure, ulcère perforé. Suture de la perforation. Nettoyage à sec. Drainage avec tamponnement. Guérison.

Les analyses bactériologiques ont montré que l'exsudat péritonéal renfermait principalement du bacterium coli.

336. — Couteaud. Abcès sous-phrénique gazeux. Laparotomie. Mort. Autopsie. *Bull. Soc. Chir.*, 1902, p. 593.

H., vingt-quatre ans. Le 14 avril 1896, à la suite d'une abondante ingestion d'eau froide, douleur au niveau de l'estomac et de l'hypocondre droit. Vomissements bilieux. Les jours suivants, les vomissements continuent, et des douleurs tantôt vives, tantôt sourdes, s'étendent à la totalité du ventre qui grossit. Le 25 avril, anémie profonde. Corps émacié. Voix cassée. Teint terreux. Yeux excavés, langue sèche. Ventre volumineux. Voussure arrondie, occupant le mésogastre, empiétant sur les deux hypocondres, mais prédominant à droite. Bruit hydro-aérique. Clapotement. Laparotomie par Rochard (26 avril). Incision sur la ligne médiane, à 3 centimètres du creux épigastrique. Le bistouri pénètre à travers le grand épiploon soudé à la paroi abdominale. Irruption au dehors d'environ 1 500 grammes de pus avec gaz fétides; le pus est jaune, d'odeur fécaloïde, non crémeux, mêlé à des grumeaux de tissus sphacélés grisâtres. La poche de l'abcès se termine en cul-de-sac non loin de la rate; elle est limitée par la face inférieure du foie, l'estomac et le côlon transverse couvert de pseudo-membranes; vers l'angle côlique droit, diverticulum dont le fond échappe au doigt explorateur. Pas trace de perforation. Lavage de la poche avec solution bichlorurée au millième. Elle était naturellement marsupialisée par l'incision faite à travers les adhérences; toute suture à la paroi est inutile. Drain dans chaque cul-de-sac de droite et de gauche. Mort le 13 mai, le dix-septième jour après l'opération. Autopsie : Vaste abcès sous-phrénique, dû sans doute à une petite perforation de l'estomac, située au milieu des adhérences anciennes et s'étant cicatrisée par la suite.

337. — DELBET. *Bull. Soc. Chir.*, 1902, p. 582.

Abcès gazeux sous-phrénique, consécutif à une perforation de la paroi postérieure de l'estomac. Impossibilité de suturer. Guérison.

337 *bis*, 337 *ter*. — HAHN. Zwei Fälle von Magenruptur. Freie Vereinigung der Chirurgen Berlins. *Deut. mediz. Wochenschr.*, 1902, V, p. 115.

1) H. Signes de péritonite par perforation. Diagnostic : Appendicite avec perforation. Laparotomie latérale. L'incision à droite fait découvrir une collection purulente sans odeur. Hahn recherche alors l'estomac et, après une assez longue recherche, trouve une perforation à la petite courbure. Excision. Suture. Guérison.

2) F. Ulcère perforé sur un estomac biloculaire. Laparotomie. Épanchement abondant de pus dans la cavité abdominale. Excision de l'ulcère et opération de gastroplastie. Drainage du pelvis par une incision iliaque. Abcès sous-phrénique et empyème consécutif. Guérison.

338-342. — HEATON. Five cases of perforated gastric ulcer treated by abdominal section and suture. *Brit. med. Journ.*, 1902, I, p. 591 ; II, p. 96.

1) F. Perforation d'ulcère gastrique. Péritonite. Laparotomie vingt-neuf heures après le début des accidents. Perforation de la paroi antérieure. Guérison.

2) F. Perforation d'ulcère gastrique. Laparotomie quatre heures et demie après le début des accidents. Épanchement intra-péritonéal abondant d'un liquide jaunâtre, d'apparence bilieux. Perforation sur la paroi antérieure, près du pylore. Mort.

3) F. Perforation d'ulcère gastrique. Laparotomie. Perforation siégeant sur la paroi antérieure cachée par les côtes. Difficulté d'accès. Suture. État satisfaisant jusqu'au dixième jour, où élévation de la température et diagnostic certain d'une collection profonde. Plusieurs ponctions sans résultat. Mort quatorze jours plus tard. Autopsie : Empyème à droite. Abcès entre le lobe droit du foie et le diaphragme, un autre entre la rate et le diaphragme, un troisième entre le côlon transverse et l'anse sigmoïde. Enfin, volumineux abcès du lobe droit du foie, en communication avec l'abcès sous-phrénique droit.

4) H., trente-huit ans. Subitement, après le repas, douleur abdominale vive et collapsus. Le malade se relève. Trois semaines plus tard, incision d'un volumineux abcès sous-phrénique gauche, contenant du pus mêlé de débris alimentaires. Guérison lente.

5) H. Apporté à l'hôpital dans un collapsus profond et s'étant relevé assez rapidement. A l'examen, on ne constate qu'un frottement pleural à gauche Subitement, trois semaines plus tard, péritonite aiguë. Laparotomie. Abcès situé entre l'estomac et le foie. A l'estomac, une perforation de la paroi antérieure fermée par des adhérences. Mort par péritonite, par rupture de l'abcès dans le péritoine.

343. — LEJARS et BOURCY. Abcès gazeux sous-phrénique. *Bull. Soc. Chir.*, 1902, p. 580.

F., quarante et un ans. Antécédents : coliques hépatiques et surtout « gastrite » datant de 1889. Depuis lors, douleurs d'estomac. Aggravation depuis deux mois. Appétit nul, état nauséeux presque continu ; fièvre le soir, dénutrition, amaigrissement. Quelques jours avant son entrée à l'hôpital (18 novembre 1901), brusquement après le repas, douleur aiguë dans la région épigastrique, bientôt suivie de ballonnement très notable de la région. Le lendemain, température, 38°,8. Pouls, 120, petit. Dyspnée intense; facies pâle, amaigri, tiré. A la région épigastrique, voussure, entièrement sonore; la sonorité se prolongeant dans toute la zone hépatique. Signes de pneumo-thorax; tintement métallique et bruit d'airain. Diagnostic : abcès gazeux sous-phrénique. Opération (20 novembre). Incision sur la ligne médiane en pleine voussure. La paroi traversée, on tombe sur le péritoine libre ; à la partie toute supérieure, sous l'appendice xiphoïde, fausses membranes jaunâtres, figurant le pôle inférieur d'une poche sous-diaphragmatique. Incision de la poche, flot de gaz et de pus fétide, grisâtre, mêlé de matières gastriques. Le foyer s'étend fort loin sous le diaphragme, en arrière et à gauche. Suture de l'épiploon à la paroi abdominale, transversalement pour faire barrière et clore la vaste cavité de l'abcès. Lavage à l'eau bouillie. Deux gros drains. Dans les dix jours qui suivirent, tous les liquides ingérés passaient intégralement par la plaie épigastrique. Amélioration progressive. La cavité se rétrécit et après cinq mois et demi, aucune trace de liquide gastrique ne suinte plus par le trajet. Guérison.

344-349. — RINGEL. Beiträge zur Chirurgie des Magens. *Centralb. f. Chirurgie*, 1902, p. 1076.

Sur 146 observations d'opérations diverses, pratiquées par Kummel, Ringel mentionne 6 cas de perforation d'ulcère gastrique, traités opérativement, avec une guérison chez un malade opéré cinq heures après la perforation, et 5 morts, après treize heures ; dans un cas, abcès sous-phrénique survenu au bout de quatre semaines.

350-352. — SCHLOFFER. Die an der Wöelfler'schen Klinik seit 1895, operirten Fälle von gutartiger Magenkrankheiten. *Beitr. für klin. Chirurgie*, T. 32, 1902, p. 310, 348, 395.

1) F., vingt-cinq ans. Depuis six ans, troubles gastriques ; traitée il y a deux ans à la clinique interne de Pribam, pour ulcère gastrique, sensation d'une tumeur dans la région pylorique. Depuis trois semaines, vomissements continuels, sanguinolents.

A son entrée, état général grave, facies pâle, pouls filiforme, ventre ballonné. Matité dans la région épigastrique et dans les régions déclives. Grande sensibilité à la pression dans la région épigastrique. Vomissements continuels, hématémèse. Respiration anxieuse. Agitation. Délire. Température, 38° à 38°,7.

Laparotomie *in extremis*. Anesthésie locale à la cocaïne. Incision sus-ombilicale. Issue de gaz fétides et de pus. Anses intestinales agglutinées par des exsudats fibrino-purulents. Perforation des dimensions d'une pièce de 1 kreutzer sur la petite courbure. Par places, dans les parties

déclives, pus séreux, grisâtre. Excision des bords calleux de l'ulcère et de la muqueuse gastrique éversée. Suture. Mort pendant l'opération.

A l'autopsie: Péritonite diffuse, amas de pus épars dans la cavité abdominale, mêlés de restes alimentaires dans la partie supérieure. La perforation située près du pylore a été incomplètement suturée. Induration cicatricielle étendue dans le voisinage et sur la partie postérieure du pylore.

2) H., trente-huit ans ; depuis trois semaines, douleurs sous les côtes et vers les hanches. Il y a six jours, subitement, douleur plus intense, étendue à tout l'abdomen. Hoquet, pas de vomissements, ni gaz, ni selles. Ventre ballonné, sensible à la pression, notamment dans la région iléo-cæcale. Matité dans les parties déclives. Respiration superficielle fréquente ; pouls, 88. Diagnostic : Perforation de l'appendice. Laparotomie. Incision à droite dans la région sous-ombilicale. Écoulement de pus séreux. Intestins distendus. Appendice normal. Ponction d'une anse grêle, issue de plusieurs litres de matières fétides. Suture de l'orifice de la ponction. L'incision est prolongée par en haut, en traversant le muscle droit, et puis sur la ligne médiane jusqu'à l'appendice xiphoïde. Dans la partie supérieure du ventre, pus mélangé de matières alimentaires. Perforation de la paroi stomacale postérieure, des dimensions d'une pièce d'un kreutzer. Suture à l'aide de points de Lembert. Toilette péritonéale avec compresses imbibées d'eau salée. Traitement ouvert de la péritonite. Lanières de gaze placées entre les anses intestinales et dans la direction de l'estomac. Pas de réunion, mais simple rapprochement des parois.

Après l'opération, le pouls est redevenu fort, à 90 et 100; la péritonite reprend le lendemain. Collapsus. Mort.

Autopsie : Péritonite purulente diffuse.

3) F., vingt-quatre ans. Autrefois troubles gastriques. Subitement, deux heures après le repas du soir, douleur abdominale vive, localisée dans la région de l'estomac, et augmentant encore dans la nuit. Aggravation le lendemain; ni gaz, ni selle. Ventre légèrement ballonné, forte sensibilité à la pression au-dessus de l'ombilic. Matité hépatique diminuée. Aucun signe d'épanchement dans le péritoine. Envies de vomir. Crises douloureuses. Pouls, 90; température, 38°6.

Laparotomie, dix-neuf heures après le début des accidents. Incision sus-ombilicale. On découvre une tumeur du volume du poing, vers la petite courbure, dans le voisinage du pylore et adhérente au foie; à sa surface, exsudats fibrineux récents. Dans la région supérieure du ventre, une certaine quantité de liquide trouble, sans mélange de débris alimentaires. On ne trouve pas de perforation. Nettoyage à sec. Drainage avec tubes et lanières de gaze; on ménage les adhérences entre le foie et l'ulcère. Suture des parois.

Fistule stomacale temporaire. Guérison.

353-354. — WIESINGER. Ein Fall von Magenperforation mit allgemeiner Peritonitis. Operation vier Tage nach Beginn des Leidens. Heilung. *Deut. med. Woch.*, 1902, p. 82.

1) H., trente-six ans; troubles gastriques depuis trois ans et demi, vomissements, pas d'hématémèse. Brusquement, vive douleur dans l'épigastre, et rapidement étendue à tout l'abdomen; ni gaz, ni selle. État général très mauvais. Délire. Entré à l'hôpital quatre jours après le début des accidents. Diagnostic : Péritonite par perforation.

Laparotomie. Incision à droite de la ligne médiane, sur le bord externe du muscle droit, du rebord costal au ligament de Poupart. Épanchement très abondant d'un liquide sanieux, brunâtre, fétide, mêlé de masses fibrineuses et remplissant toute la cavité péritonéale, jusque dans le petit bassin; les anses intestinales sont entourées et recouvertes d'exsudats fibrineux. Épanchement surtout abondant entre le foie et le diaphragme, d'où on l'enlève avec le creux de la main. Lobe gauche du foie refoulé vers la droite. Lavage avec plusieurs litres d'eau salée à 40°. Perforation à la petite courbure, entre le pylore et le cardia, des dimensions d'un haricot. Impossibilité de la suturer; les bords en sont friables et les fils les déchirent; induration du voisinage. Les points de suture sont appliqués au delà. Tamponnement Mikulicz de la cavité péritonéale. Réunion partielle de la paroi. Injections de sérum.

Amélioration; mais le deuxième jour, mouvement fébrile. Phlegmon de la paroi. Le sixième jour, on dut lâcher les points de suture. Les parois se disjoignent; les anses intestinales se présentent recouvertes d'exsudats purulents. Au dix-septième jour, à la suite d'un effort de défécation, prolapsus de plusieurs anses; on les réduit et on rapproche les parois.

Trois jours après, accidents d'étranglement interne. Les anses qui se présentent au niveau de la plaie abdominale sont fortement distendues. On les ponctionne. Au moment où elles s'affaissent, écoulement à l'angle supérieur de la plaie d'environ 1 litre de pus fétide (abcès intra-abdominal). Cessation des symptômes d'étranglement. Guérison. Trois mois après, augmentation de poids de 16 kilogr.

2) F., quarante ans. Depuis plusieurs mois, troubles gastriques. Trois jours après une hématémèse, brusquement, douleur vive à l'épigastre et signes de péritonite. Refus d'opération. Les troubles péritonéaux durent trois semaines; au bout de ce temps, amaigrissement considérable. Pouls, 120, température, 38° à 39°. Ballonnement énorme. Sonorité tympanique partout, excepté à droite au-dessus de l'épine iliaque antéro-supérieure, où l'on reconnaît le bord inférieur du foie. Disparition de la matité hépatique. Sonorité tympanique remontant jusqu'à la 4e côte. A gauche aussi, le diaphragme est refoulé vers le haut. Diagnostic : Péritonite par perforation. La pneumatose est considérée comme péritonéale. Ponction : une grande quantité de gaz s'échappent avec bruit de sifflement, par la canule; après s'écoule du pus fétide.

Incision de l'épigastre à la symphyse. On ouvre une collection abondante de pus sanieux (3 à 4 litres) mêlé de gaz, contenue dans une cavité dont les parois sont tapissées par d'épaisses couches fibrineuses réunissant les viscères. Tamponnement de la cavité. Drainage transcostal postérieur. Guérison.

1903. — 355-356. — BRENTANO. Vorstellung zweier operativ geheilter Magenperforationen. Freie Vereinigung der Chirurgen Berlins, 8 décembre 1902. *Centrb. f. Chirurg.*, 1903, p. 203.

1) H., cinquante-trois ans. Collapsus. Laparotomie dix heures après la perforation d'un ulcère gastrique. Épanchement péritonéal trouble abondant. Perforation des dimensions d'un pois au pylore. La suture de la perforation ayant rétréci le pylore, une gastro-entérostomie rétro-côlique postérieure fut pratiquée. Drainage aux 2 extrémités de l'incision abdominale, en sus une incision de décharge au-dessous de la 7e côte. Réunion de la paroi. Guérison.

2) F., vingt-six ans. Un an auparavant, gastro-entérostomie anté-côlique, avec anastomose complémentaire. Manifestations péritonéales légères et résistance douloureuse dans la région supérieure gauche de l'abdomen. Laparotomie seize ans plus tard. Incision de l'ancienne cicatrice abdominale. Ni exsudat, ni autre signe de péritonite. La paroi antérieure de l'estomac est solidement adhérente à la paroi abdominale. Au-dessus de l'estomac, les anses intestinales sont agglutinées et recouvertes de pus. Après libération des adhérences, on aperçoit l'anse intestinale anastomosée arrachée de l'estomac, sur le 1/3 de la circonférence et la paroi stomacale voisine est épaissie et calleuse. La perforation est recouverte par de l'épiploon, qui est fixé par une suture. Gastro-entérostomie rétro-côlique postérieure avec l'anse grêle afférente de la première opération. L'épiploon est replié au devant de l'estomac pour empêcher de nouvelles adhérences. Réunion de la paroi. Guérison sans accident.

357-370. — BRENTANO. Bericht ueber 63 im Krankenhaus am Urban beobachtete Magenperforationen. Freie Vereinigung der Chirurgen Berlins, 8 décembre 1902. *Centrb. f. Chir.*, 1903, p. 204.

Brentano mentionne 14 opérations par perforation d'ulcère gastrique, dont 4, pratiquées au maximum seize heures après le début des accidents, ont été suivies de guérison. 9 fois l'opération a été faite en pleine péritonite et le chirurgien s'est contenté de drainer la cavité péritonéale. Sur les 9 cas, il y a eu une guérison. 5 fois, la perforation a été suturée, une fois après excision de l'ulcère; dans les 3 cas où l'opération a été précoce, il y a eu guérison.

Dans 10 cas, il y avait péritonite suppurée circonscrite et abcès sous-phrénique; sur ces 10 cas, il y a eu 9 fois intervention chirurgicale, avec 4 guérisons. Enfin, dans 3 cas, il y a eu péritonite circonscrite non suppurée consécutive à d'anciens ulcères calleux avec adhérences et pénétration dans les organes voisins. A la paroi antérieure, il en résulte des tumeurs douloureuses, reconnaissables à la palpation, dont le diagnostic découle des commémoratifs qui indiquent un passé gastrique. 2 fois, des accidents aigus se déclarèrent à la suite d'un effort.

Dans un cas, Körte pratiqua la résection de l'ulcère, l'opéré guérit; une fois, il y a eu guérison spontanée. Lorsque l'ulcère siège à la paroi postérieure, les hémorragies sont fréquentes; l'ulcère pénètre dans le pan-

créas et érode des vaisseaux importants. Dans 4 cas sur 7 cas de ce genre, Körte est intervenu, mais sans succès. 3 fois il a fait la gastro-entérostomie, 2 fois la gastrostomie pour faire la ligature du vaisseau ulcéré.

371-374. — C. Brunner. Weitere klinische Beobachtungen uber Ætiologie und chirurgische Therapie des Magenperforation und Magenperitonitis. *Beiträge zur klinische Chirurgie*, T. 40, 1903, p. 1.

1) H., trente-sept ans. Souffrant de l'estomac depuis vingt ans. Alternatives d'aggravations et de rémissions. En août 1901, selle fortement sanguinolente. Depuis quinze jours, sensation de pression douloureuse dans la région stomacale, augmentant de jour en jour. Vomissement. La veille, douleur aiguë, s'étendant progressivement à tout l'abdomen. A son entrée (14 avril 1902), température 38°1. Pouls 128, dépressible. Respiration pénible. Fort ballonnement. Région épigastrique élevée. Muscles droits tendus. Matité des deux côtés et au-dessus du pubis. Sonorité tympanique dans la région médiane, disparition de la matité hépatique.

Diagnostic : Perforation d'ulcère gastrique. Péritonite.

Laparotomie sus-ombilicale, trente-six heures après perforation. A l'incision du péritoine, des gaz s'échappent avec sifflement; écoulement d'une grande quantité de liquide verdâtre, sans odeur.

En soulevant le foie, perforation située sur la paroi antérieure du pylore. Exsudat fibrineux sur la face inférieure du foie. Pus entre quelques anses intestinales, entre le foie et l'estomac, dans les régions lombaires, dans le petit bassin. Suture de la perforation. Lavage de la cavité péritonéale avec une solution d'acide salicylique et de l'eau salée chaude. Incision dans les deux régions lombaires, drainage. Réunion de la paroi. Mort le lendemain.

Autopsie : Péritonite fibrino-purulente généralisée. La perforation correspond à l'ulcère gastrique suturé; un 2° ulcère non perforé dans le voisinage. Examen bactériologique du pus : Streptocoques et diplocoques.

2) F. trente-deux ans. Souffre de l'estomac depuis longtemps. Aggravation dans les dernières semaines. Vomissements fréquents accompagnés de fortes crampes d'estomac. A son entrée (23 octobre 1902), tumeur à droite dans la profondeur entre le rebord costal et l'ombilic, forte dilatation de l'estomac. Dans la nuit, violentes douleurs. Ballonnement. Péritonite généralisée. Opération contre-indiquée par l'état général. Mort. Autopsie. Épanchement de gaz dans la cavité péritonéale. Péritonite diffuse. Au pylore, un ancien ulcère dont le fond est formé par le pancréas. Perforation à la partie antérieure. Rétrécissement du pylore. Examen bactériologique de l'exsudat péritonéal : streptocoques.

3) H., trente-deux ans. Depuis quatre mois, troubles gastriques. Renvois acides. Sensation de brûlure. Vomissements. Aggravation depuis cinq jours. A son entrée (2 mai 1903), région épigastrique ballonnée. Paroi non tendue, peu de sensibilité à la pression. Température, 36°,9. Pouls, 92. Zone de matité vers la région lombaire droite. Hoquet. Le soir, aggravation subite; parois fortement tendues. Matité dans les flancs. Diagnostic : Perforation d'ulcère gastrique. Laparotomie (3 mai) sus-ombilicale, environ

douze heures après perforation. Gaz et inondation péritonéale par un liquide brun-noirâtre, avec grumeaux d'une matière analogue à du marc de café. Perforation d'un ulcère situé contre la petite courbure. Suture et fixation du grand épiploon par-dessus. Grand lavage avec dix litres d'eau salée chaude dans les flancs, le bassin, et la région sous-diaphragmatique. Drainage avec mèche de gaze. Suture de la paroi abdominale. Collapsus. Mort le lendemain. Autopsie : Péritonite généralisée. Deuxième ulcère, ancien, non perforé, de l'estomac. Examen bactériologique de l'exsudat péritonéal : Diplocoques. Petits bâtonnets. Bacterium coli. Streptocoques lancéolés.

4) H., quarante-deux ans. Il y a un an, douleurs gastriques. Dans les derniers temps, par ci, par là, douleurs analogues. Dans la nuit du 27 juin 1903, pendant qu'il était occupé à charger du foin, et après avoir bu 2 bouteilles de bière, symptômes péritonéaux. Transpiration. Refroidissement des extrémités. Respiration accélérée, 40. Pouls rapide, fuyant, irrégulier, incomptable. Ventre peu ballonné, principalement à la région épigastrique; sensibilité générale. Paroi tendue; disparition de la matité hépatique, matité dans la région iléo-cæcale et au-dessus de la symphyse. Frottement pleurétique. Diagnostic : Péritonite diffuse, ulcère perforé ou appendicite. Laparotomie environ trente heures après la perforation. Incision dans la région de l'appendice iléo-cæcal. Irruption d'un jet de liquide jaunâtre, trouble, sans odeur. L'appendice est sain. Le liquide épanché renferme des grumeaux de lait. Incision médiane sus-ombilicale. Issue de gaz et écoulement du même liquide. Perforation dans la région pylorique sur la paroi antérieure. Suture simple et points de Lembert. Fixation d'une portion du grand épiploon par devant. Incisions dans les régions lombaires. Drainage dans les flancs et la région hypogastrique. Irrigation par les drains avec la solution d'eau salée jusqu'à ce que le liquide ressorte clair; drainage avec mèche de gaze dans la région épigastrique. Quatre drains restent à demeure. Mort dans la nuit. Autopsie : Péritonite généralisée. Examen bactériologique : grande quantité de microbes, principalement des diplocoques et des streptocoques. Bacterium coli. Bacterium mesentericus vulgatus.

375-376. — F. BRUENER. Das acut in die freie Bauchhöhle perforirende Magen u. Duodenalgeschwur. *Deut. Zeits. f. Chir.*, 1903, p. 219.

1) F., vingt ans. Pâle, a souffert dans les derniers temps de manque d'appétit, de vomissements, avec douleur dorsale. Le 28 février 1897, douleur vive soudain dans l'abdomen, principalement dans la région épigastrique, s'irradiant dans le côté droit et le dos. Ballonnement modéré, partout douloureux à la pression, très tendu. Matité au-dessus du ligament de Poupart gauche; partout ailleurs sonorité; matité hépatique disparue. Sonorité tympanique à droite et au-dessus de l'ombilic. A la palpation au même endroit, sensation de clapotement. Bruit de frottement particulier correspondant aux mouvements respiratoires, s'étendant vers en haut et faisant peu à peu place au bruit de souffle respiratoire. Pouls régulier, assez fort, à 128.

Léger refroidissement des extrémités. Aggravation rapide. Laparotomie huit heures après le début des accidents. A l'incision du péritoine, écoulement d'un liquide trouble, jaune verdâtre, à odeur acide, et mêlé de petites parcelles noires. Quelques exsudats fibreux sur les anses intestinales, légèrement agglutinées. Épanchement liquide se trouve dans le côté gauche du ventre. Estomac fortement distendu. Adhérences entre l'estomac et le foie. Perforation de la paroi stomacale, près du cardia. En soulevant le foie, la perforation laisse écouler du contenu gastrique; un fragment de pomme de terre s'engage dans l'orifice. Suture. Lavage de la cavité péritonéale avec une solution de sublimé à 1 p. 5 000, et épongeage. Drainage avec lanières de gaze iodoformée et tubes de caoutchouc. Suture de la paroi. Le cinquième jour, le contenu stomacal s'écoule par la plaie. Mort le sixième jour. Autopsie : Péritonite purulente. Collection de liquide dans la zone sous-diaphragmatique. Abcès à gauche entre les anses grêles. Abcès dans le petit bassin. Abcès dans la fosse iliaque gauche. Perforation à côté de la suture. Un ulcère non perforé à la petite courbure, un autre dans le duodénum.

2) F., vingt-deux ans. Douleurs stomacales depuis longtemps. Le 17 février, au moment de se mettre au lit, subitement, une douleur atroce dans le ventre, localisée à gauche et au-dessus de l'ombilic. Pouls, 120, température, 38°,3. Ventre rétracté, dur, douloureux à la pression, sonore, sauf au point douloureux où existe une légère submatité. Diagnostic : Perforation de l'estomac. Laparotomie, quatre heures et demie après le début des accidents. Incision petite, agrandie d'abord vers en haut, puis vers en bas. Flot de liquide trouble, à odeur acide, nettement de nature stomacale. Perforation haut placée sur la paroi antérieure. Application d'une pince de Doyen. Avivement des bords de la perforation. Dans le ventre, environ un litre et demi de liquide trouble, contenant de petits grumeaux blanchâtres et quelques fragments noirâtres. Nettoyage à sec après éviscération. Suture de la perforation à l'aide de points de Lembert. Nouvelle éviscération. Lavage à plusieurs reprises avec eau stérile chaude. Lavage des anses intestinales. Lavage de la zone sous-diaphragmatique. Suture de la paroi. Guérison.

377-380. — DALGREN. Beitrag zur Behandlung des perforirenden Magen und Duodenalgeschwüres. *Sammlung klinischer Vorträge*. Nouvelle série, n° 354, 1903.

1) F., dix-huit ans. A partir de l'été de 1897, douleur épigastrique après les repas, traitée pour dyspepsie acide. Souvent vomissements. Constipation. Selles noirâtres. Pas de selle depuis huit jours. Le 22 juillet, hématémèse. A son entrée, 4 juillet, température le soir, 37°,8, pouls, 104. Douleur à l'épigastre avec irradiation dans le dos. Pyrosis. Ventre souple, non ballonné. Sensibilité à la pression dans la région épigastrique, surtout en un point limité à droite; vomissements. Le 18 avril dans la nuit, douleur abdominale violente, survenue pendant un mouvement brusque au lit. Ventre rétracté, dur, douloureux en avant et vers le flanc droit, puis vers le gauche.

Sonorité tympanique. Au toucher vaginal, douleur dans le cul-de-sac latéral droit et en mobilisant l'utérus. Température, 37°,8. Pouls, 140. Laparotomie trois heures et demie après la perforation. Incision sus-ombilicale, tumeur pylorique avec quelques exsudats fibreux. Perforation de la paroi antérieure. Suture impossible. Bouchon épiploïque. Gastro-entérostomie postérieure. Incision hypogastrique. Épanchement de pus gris blanchâtre. Incisions latérales au-dessus du ligament de Poupart. Lavage à l'eau salée, puis nettoyage avec compresses. Drainage par toutes les incisions à l'aide de compresses stériles. Soins particulièrement minutieux donnés aux espaces entre estomac, foie et diaphragme, et au-dessous le lobe droit du foie, vers le rein droit. Gaze iodoformée entre pylore et foie. Deux gros drains dans le cul-de-sac de Douglas. Mort le douzième jour après l'opération. Autopsie : Pas de péritonite; mais deuxième perforation.

2) F., quarante-huit ans. Antécédents d'hématémèse et d'ulcère gastrique. Deux ans plus tard, douleur stomacale après le repas, et nouvelle hématémèse. Le 24 août 1900, environ deux heures après son dîner, douleur vive, survenue rapidement, mais non instantanément, bientôt étendue à tout l'abdomen, qui devint en même temps sensible à la pression. Hématémèse. A son entrée à l'hôpital : température, 37°,7, pouls, 80, régulier, mais assez faible. La malade se plaint d'une douleur abdominale, principalement localisée à gauche de l'ombilic. Ventre dur, surtout à gauche. En un point déterminé, un peu à gauche au-dessous de l'ombilic, douleur maxima, diminuant vers en haut vers le rebord costal et vers en bas, vers le ligament de Poupart. Diagnostic : Perforation d'ulcère gastrique.

Laparotomie, sept heures après le début des accidents. Incision de l'appendice xiphoïde jusqu'au-dessous de l'ombilic. Perforation sur la paroi antérieure de l'estomac, dans le voisinage de la petite courbure, et des dimensions d'une pièce d'un pfennig. Bords épais et durs dans l'étendue d'une pièce de deux marks. Légers dépôts fibrineux dans le voisinage et sur le foie. Suture au catgut à deux étages. Abondant exsudat laiteux sale, dans la partie droite de l'abdomen, dans le bassin et la région lombaire gauche. Des deux côtés, incision au-dessus de la crête iliaque. Lavage abondant avec solution salée physiologique, puis assèchement; drainage avec lanières de gaze par les trois incisions. Guérison au bout de six semaines.

3) H., quarante et un ans. Antécédents gastriques; depuis dix ans, deux fois par an, période de douleurs à l'épigastre avec irradiations vers les côtes. En février 1901, au moment de soulever un bloc en bois, il glisse et éprouve aussitôt une sensation de déchirure dans le ventre. Depuis lors, il souffre journellement dans la région épigastrique. Quelques hoquets. Aggravation dans les derniers jours, et subitement, douleur très violente, vomissements. Ventre dur, rétracté, non ballonné. Sensibilité forte dans toute la région antérieure du ventre, douleur marquée dans la région iléo-cæcale et la partie gauche de l'épigastre. Sonorité tympanique partout. Perforation d'ulcère gastrique. Laparotomie cinq heures et demie après la perforation. Incision médiane sous-ombilicale. A l'ouverture de la cavité péri-

tonéale, petite quantité de liquide trouble entre les anses intestinales. Par ci, par là quelques flocons fibrino-purulents sur l'intestin et le mésentère, principalement dans le côté droit. Appendice hyperhémié et tuméfié. Résection. Pendant les manipulations, il s'accumule une certaine quantité de liquide trouble qui semble provenir de l'hypocondre droit; aucun contenu intestinal ni gastrique. On cherche du côté de la vésicule biliaire et du duodénum. Perforation sur la paroi antérieure de l'estomac, tout près du pylore, avec léger épaississement des bords. Suture avec enfouissement. Lavage de la cavité péritonéale, avec eau salée physiologique, drainage avec mèches de gaze stérile par les deux incisions. Guérison au bout de six semaines à deux mois.

4) F., quarante-huit ans. Antécédents gastriques depuis sept ans, douleur, aigreurs, vomissements, parfois mêlés de sang. En juillet 1900, douleur et sensation de déchirure derrière le sternum, s'irradiant vers en haut jusque dans l'épaule. Voussure épigastrique molle, fluctuante, sans douleur appréciable. Légère rougeur de la peau. Ni ballonnement, ni sensibilité dans le reste de l'étendue du ventre. Respiration affaiblie à la base du poumon gauche; mais la limite inférieure du poumon ne paraît pas déplacée vers le haut. Opération. Incision au point fluctuant de la région épigastrique. Écoulement d'une notable quantité de pus. Abcès sous-diaphragmatique étendu à gauche, circonscrit par des adhérences épaisses. Tamponnement avec gaze iodoformée. Le 16 août, incision le long du rebord costal gauche, résection d'une certaine étendue des cartilages des 8e et 9e côtes; nettoyage et drainage de la cavité de l'abcès. Guérison.

381. — Edgren. Beitrage zur Kasuistik des Magen und Darmperforationen. *Finska Läkaresällskapets Handlinger*, Bd. XLIV, p. 149. *Centrb. f. Chir.*, 1903, p. 1245.

Ulcère perforé de l'estomac. Laparotomie et résection de l'ulcère. Guérison.

382-383. — G. Gross. Ulcère de l'estomac avec péritonite par perforation. Laparotomie. Mort. Société de médecine de Nancy, 25 février 1903. *Revue médicale de l'Est*, 1903, p. 248.

Ulcère perforé de l'estomac. Laparotomie. Guérison. Société de médecine de Nancy, 22 juillet 1903. *Revue médicale de l'Est*, 1903, p. 659.

Observations publiées en tête du travail.

384-391. — Gruneisen. Ueber die subphrenischen Abscesse mit Bericht ueber 60 operirten Fälle. *Arch. f. klin. Chirurgie*, T. 70, 1903, p. 1, 75.

1) F., quarante-huit ans (25 avril 1895). Souffre de l'estomac depuis sept ans; plusieurs hématémèses. Depuis trois semaines, accroissement des souffrances, douleur dans le côté gauche. Affaiblissement. A son entrée, état général misérable. Pouls mauvais. Température, 37°,8. Côté gauche immobile pendant la respiration. Matité en arrière à gauche jusqu'à l'épine de l'omoplate. Absence de bruit respiratoire dans la partie inférieure. Cœur refoulé à droite. Douleur à la pression au niveau des espaces intercostaux

inférieurs. La ponction exploratrice dans le neuvième espace indique du pus fétide. Opération le 25 avril par Körte. Résection de la neuvième côte. Incision de la plèvre. Épanchement séreux trouble. Tamponnement à la gaze iodoformée. Incision du diaphragme. Ouverture d'un volumineux abcès sous-phrénique fétide. Drainage de l'abcès et de la plèvre. Collapsus. Mort. Pas d'autopsie.

2) F., trente ans (11 janvier 1897). Souffre de l'estomac depuis des années. Il y a quatre semaines, douleur plus forte dans la région de l'estomac. Vomissement. Fièvre. Température, 39°. Ballonnement de l'abdomen. Aggravation. A son entrée, pouls petit, rapide. Matité dans la région moyenne de l'abdomen. Voussure épigastrique, résonnance métallique. Refoulement du diaphragme vers le haut, jusqu'au quatrième espace intercostal, des deux côtés. Cœur déplacé vers en haut. Foie vers le côté droit. Matité compacte dans le côté gauche. Diagnostic : Péritonite enkystée consécutive à la perforation d'un ulcère gastrique. Abcès gazeux. Opération par Körte. Incision médiane dans la région voussurée. Ouverture d'un abcès sous-phrénique gazeux sans débris alimentaires. L'estomac est situé à gauche. On n'y découvre pas de perforation. Lavage à l'eau stérile. Résection de la dixième côte. Contre-ouverture transpleurale. Drainage avec gaze stérile. Pneumonie à gauche. Guérison.

3) H., trente-trois ans (9 mai 1897). Souffre de l'estomac depuis des années. Aggravation depuis sept semaines. Hématémèse. Le 21 avril, signes de péritonite par perforation. A son entrée, amaigrissement. Respiration accélérée. Pouls, 130 à 160. Voussure épigastrique. A gauche de la ligne médiane, fluctuation et sonorité tympanique au devant d'elle. Matité hépatique disparue. Refoulement du diaphragme jusqu'à la quatrième côte. Matité à la base du thorax des deux côtés. Voussure des espaces intercostaux gauches. Diagnostic : Abcès sous-phrénique gazeux d'origine gastrique. Opération par Körte. Incision au centre de la région voussurée. Pus gazeux, sans débris alimentaires. Lavage avec eau stérile chaude. Estomac refoulé en arrière. On n'y découvre point de perforation. Drainage transpleural, moyennant résection de la huitième côte gauche, et incision du diaphragme. Pneumonie. Collapsus. Mort. A l'autopsie : ulcère gastrique perforé au niveau de la petite courbure, immédiatement au-dessus du pylore, en communication avec la cavité de l'abcès sous-phrénique et l'arrière-cavité des épiploons.

4) F., trente-quatre ans (24 décembre 1894). Troubles gastriques depuis dix ans. Crises douloureuses plus fréquentes dans les derniers temps. Le 17 décembre, douleurs abdominales subites. Hématémèse. A son entrée, ventre ballonné, sensible à la pression. Tumeur rénitente rétro-utérine. Le 19 décembre, incision d'une collection du cul-de-sac de Douglas. Pus brunâtre, fétide. Le 1er janvier 1900, tuméfaction élastique, tympanie dans la région épigastrique. Incision sur la ligne médiane. Ouverture d'un abcès sous-phrénique gazeux, droit. Lavage de la cavité. On ne découvre pas de perforation stomacale. Drainage. Quinze jours plus tard, fièvre, douleur dans le côté gauche. Refoulement du diaphragme. Ponction néga-

tive. Incision parallèle au rebord costal. Ouverture d'un abcès putride. Guérison. En mai 1901, persistance des symptômes d'ulcère gastrique. Gastro-entérostomie.

5) H., trente-deux ans (12 mars 1900). Hématémèse il y a six ans. Il y a quinze jours, subitement, douleur abdominale vive, pas de vomissement, melæna. A son entrée, malade anémié. Pouls fréquent. Température élevée. Respiration accélérée, costale; immobilité du côté gauche. Diaphragme refoulé à gauche jusqu'à la hauteur de l'angle de l'omoplate. Voussure épigastrique. Tuméfaction du côté gauche de l'abdomen. Son métallique à l'épigastre. Matité à gauche dans les parties déclives. Opération : incision sur la ligne médiane. Ouverture d'un abcès fétide gazeux, sous-diaphragmatique, contre-ouverture parallèle à l'arc costal gauche. Guérison.

6) H., trente-sept ans (24 avril 1900). Troubles gastriques depuis vingt ans. Le 24 avril, subitement, douleur abdominale vive. Matité à la base du côté droit. Bruit vésiculaire diminué. Foie proéminent, douloureux. Matité à droite depuis l'ombilic jusqu'à la hauteur de la quatrième côte; en son centre, sonorité tympanique, à résonnance métallique. Opération : à droite incision oblique, parallèle au rebord costal. On ouvre un volumineux abcès gazeux intra-péritonéal, contenant des flocons brun noirâtre, caséeux, à odeur gastrique prononcée. Contre-ouverture dans la région lombaire droite. Lavage. Drainage. Le contenu gastrique s'écoule par le drain. Affaiblissement progressif. Mort. A l'autopsie : Perforation de la paroi antérieure de l'estomac. Abcès sous-diaphragmatique droit. Ulcération du diaphragme. Abcès pleural.

7) F., vingt-quatre ans (18 mars 1900). Souffrante depuis quatre semaines de troubles péritonéaux. Il y a trois jours, subitement, état de collapsus avec toux, dyspnée, point de côté à gauche, expectoration putride. Matité à gauche, au-dessous de l'épine de l'omoplate; en avant, absence de bruit vésiculaire jusqu'au niveau de la deuxième côte. Opération : résection de la neuvième côte; on trouve la plèvre adhérente; au-dessus du diaphragme, un abcès assez volumineux, à contenu putride gazeux. Pas de débris alimentaires. Lavage. Drainage. Mort.

Autopsie : abcès au-dessus du lobe gauche du foie et de l'estomac, avec dépôts putrides sur la paroi. Pus dans la plèvre gauche. Base du poumon adhérente au diaphragme. Sous les adhérences, diaphragme aminci avec deux petites perforations qui conduisent dans le poumon ; sur la petite courbure de l'estomac, un ulcère rond adhérent à la face inférieure du foie.

8) F., vingt ans (19 octobre 1901). Vomissements depuis sept semaines. Subitement, violent point de côté gauche. Abdomen tendu, rétracté, douloureux, fièvre légère. Les jours suivants, épanchement pleurétique gauche: zone de sonorité tympanique s'arrêtant au bord costal et étendue vers la droite jusqu'à la ligne para-sternale. Une ponction exploratrice donne un liquide séreux et, dans la profondeur, un gaz fétide ; pas de pus. Aggravation ultérieure, douleurs irradiées vers les épaules. La sonorité tympanique persiste. Matité thoracique jusque vers le sommet. Au-dessous, sonorité tympanique à partir de la cinquième côte. Une nouvelle ponction donne

encore des gaz fétides à la pression sur la partie inférieure du thorax, puis quelques gouttes de pus putride. Résection de la huitième côte. Épanchement séreux dans la plèvre (contenant des streptocoques). Ponction à travers le diaphragme, négative. Résistance dure au-dessous. Guérison de l'empyème. Disparition progressive de la zone de sonorité tympanique. Apparition de douleurs d'estomac. Gastro-entérostomie rétro-côlique et entéro-anastomose. On trouve l'estomac adhérent à la paroi abdominale, un rétrécissement du pylore, et l'espace sous-phrénique isolé de la cavité péritonéale par des adhérences entre l'estomac et le rebord costal. Guérison.

392-393. — KÖRTE. Vorstellung zweier Fælle von operativ geheilten Geschwürsperforation am Magen. Freie Vereinigung der Chirurgen Berlins. *Centrb. f. Chirurgie*, 1903, p. 203.

1) H., vingt-quatre ans. Perforation d'ulcère gastrique. Laparotomie seize heures après le début des accidents. Incision sus-ombilicale. Peu de gaz, liquide louche. Adhérences récentes et anciennes entre l'estomac et le foie. Perforation à la paroi antérieure, vers la petite courbure, près du cardia. Suture en 2 étages, fixation de l'épiploon par-dessus. Grand lavage à l'eau salée chaude. Toilette minutieuse. Réunion de la paroi. Convalescence lente, retardée par un épanchement pleurétique gauche, qui se résorbe lentement; les troubles gastriques persistent. 4 mois plus tard, gastro-entérostomie postérieure de v. Hacker. 11 mois plus tard, hématémèse. Les phénomènes gastriques disparaissent plus tard.

2) H., trente-neuf ans. Perforation d'ulcère gastrique. Laparotomie treize heures après le début des accidents. Abondant épanchement de gaz dans le ventre. Exsudats fibrino-purulents entre l'estomac et le foie. Perforation de la paroi antérieure, près de la petite courbure, des dimensions de la pulpe du doigt. Excision des bords calleux. Suture en 2 rangées, gaze iodoformée contre la perforation. Réunion de la paroi. Guérison. Pendant la convalescence, légère thrombose de la jambe gauche.

393 *bis*. — LENNANDER-JENSEN. Ueber Pneumokokkenperitonitis. *Arch. f. klin. Chirurgie*, T. 76, 1903, p. 122.

H., vingt et un ans. Antérieurement, douleurs gastriques après les repas. Quelques vomissements. Jamais d'hématémèse. Subitement, douleur vive à l'épigastre, irradiée dans l'abdomen avec dyspnée, lypothimie, cyanose et refroidissement des extrémités. Pouls, 140. Température, 39°6. Albumine dans les urines. Abdomen élevé et tendu. Douleur générale à la pression. Matité dans les régions lombaires et au-dessus des ligaments de Fallope. Matité hépatique en partie disparue.

Laparotomie, seize heures après le début des accidents. Gaz et pus dans la cavité péritonéale. Débris fibrineux. Perforation de la paroi antérieure de l'estomac, cachée par le foie. Difficulté de la suture : les bords déchirent. Gaze iodoformée contre la perforation. Lavage avec 15 à 20 litres d'eau salée. Drainage à l'aide de plusieurs mèches de gaze. Mort rapide le len-

demain. Autopsie : Péritonite généralisée. Examen bactériologique : Diplocoques lancéolés, encapsulés. Pneumocoques.

394-395. — MALGAIGNE et SOULIGOUX. Abcès gazeux sous-phréniques par perforation d'ulcère stomacal. *Médecine moderne*, 1903, n° 6.

1) H., quarante-trois ans. Depuis trois mois, troubles gastriques, vomissements, qui devinrent incoercibles. Après une crise douloureuse, les vomissements cessèrent, et il survint des selles purulentes. On admet le diagnostic d'un abcès sous-phrénique sus-hépatique droit. Une ponction exploratrice ne donne que des gaz. A l'autopsie : perforation stomacale à la partie toute inférieure de l'abcès, qui se vidait par l'intestin.

2) H. Il y a trois ans, hématémèse. Subitement, des symptômes péritonéaux. Abcès vers la ligne médiane, au-dessus du lobe gauche du foie, et sur le point de s'ouvrir spontanément. Incision : écoulement d'un pus gazeux, renfermant quelques pépins de raisins. Malgré l'exploration la plus attentive, on ne put trouver la perforation stomacale. Guérison rapide.

396-399. — D'ARCY POWER. Some cases of gastric and intestinal perforation and the lesions thes teach. *St Bartholomew's Hopital Reports*, Vol. XXXVII, p. 5. *Centrb. f. Chir.*, 1903, p. 611.

Cinq observations de perforation d'ulcère gastrique avec laparotomie et suture, sauf dans un cas où le malade est arrivé moribond trente-deux heures après la perforation.

Trois guérisons. 1 mort, le 19e jour après la suture, par abcès sous-phrénique et pneumonie.

400-401. — STIERLING. Perforation ulceris ventriculi, *in* F. BRUNNER, *loc. cit.*, 1903, p. 226.

1) F., soixante ans. Brusquement, douleur abdominale. Ventre fortement ballonné, sensible à la pression. Sonorité pré-hépatique. Ni gaz, ni selle, mais pas de vomissements. Hernie crurale droite irréductible. Opération vingt-quatre heures après le début des accidents. A l'incision du sac, écoulement du liquide trouble grumeleux, d'apparence purulent, nullement fétide. On agrandit l'incision dans la direction de l'ombilic. Appendice intact. Incision médiane sus-ombilicale. Écoulement d'un liquide jaune, trouble, rappelant le jaune d'œuf. Perforation de la paroi antérieure de l'estomac, près du cardia et de la petite courbure. Suture difficile. Lavage avec 1 litre et demi de sérum physiologique. Suture de l'incision épigastrique. Mort quelques heures après. Autopsie. Péritonite purulente diffuse.

2) H., cinquante-quatre ans. Troubles gastriques anciens : soupçon de cancer. Douleur subite, violente, principalement dans le côté gauche de l'abdomen. Administration d'une préparation opiacée. Le lendemain, ventre fortement ballonné, tendu, dur. Sonorité générale. Foie remonté. Respiration costale accélérée. Pouls, 110. Ni gaz, ni selle. Diagnostic probable : Cancer du côlon. Opération environ vingt-quatre heures après le début des accidents. Colostomie. A l'incision du péritoine, issue suraiguë de gaz, avec bruit de sifflement. Disparition du météorisme. Écoulement d'un liquide jaunâtre, sans odeur. On reconnaît les signes d'une perforation de l'estomac.

Incision sus-ombilicale. Adhérences de l'estomac. Sur sa face postérieure, perforation des dimensions d'une pièce de 0,10 c. suisse. Suture à étages. Lavage avec solution salée. Drainage. Réunion à la paroi. Mort le 3e jour. Péritonite purulente généralisée. Un des points de suture avait lâché. L'estomac montre deux anciens ulcères cicatrisés.

402. TSCHUDI. Magenperforation *in* F. BRUNNER, *loc. cit.*, 1903, p. 231.

F., vingt-cinq ans. Perforation de l'estomac survenue après un souper très copieux, et présentant tous les symptômes classiques. Laparotomie le lendemain, dix-huit heures après le début des accidents. Péritonite généralisée. Épanchement alimentaire. Perforation sur la paroi antérieure près du pylore. Suture de Lembert. Mort de péritonite purulente, diffuse, deux jours après l'opération.

403. — TUFFIER et GUIBAL (de Béziers). Ulcère perforé de l'estomac. *Bull. Soc. Chir.*, 1903, p. 690. *Revue de Chirurgie*, 1904, p. 262.

F , dix-neuf ans, symptômes d'ulcère gastrique depuis deux ans. Subitement, douleur violente à l'épigastre, comparable à un coup de couteau, perte de connaissance, extension à marche descendante de la douleur, généralisation de la douleur à tout l'abdomen avec prédominance du côté droit, absence de vomissements. Paroi abdominale tendue, aplatie, déprimée. Palpation horriblement douloureuse. Sensibilité maxima à l'épigastre, dans l'hypocondre et la fosse iliaque du côté droit, au-dessus du pubis; au toucher vaginal, culs-de-sac vaginaux douloureux. Temp., 38°3; pouls, 120. Facies grippé, exprimant la souffrance.

Diagnostic : ulcère perforé de l'estomac.

Laparotomie, huit heures après le début de la crise douloureuse. Incision dans la fosse iliaque droite. Écoulement d'une quantité notable de liquide lactescent, non mêlé à des gaz, sans particules alimentaires, dépourvu d'odeur. Appendice normal. Incision médiane sous-xiphoïdienne, écoulement du même liquide. Face antérieure de l'estomac intacte. Exploration de la face postérieure, à travers le ligament gastrocôlique. Arrière-cavité vide. En soulevant le rebord costal gauche et le foie, ulcération au-dessous du cardia, en dehors de la petite courbure, d'un diamètre de 8 millimètres environ; autour d'elle et sur une étendue de 1 centimètre, les parois de l'estomac ont disparu et il ne reste que la séreuse. Suture de la perforation par points de Lembert et double surjet, recouvert par le bord gauche de l'épiploon. Deux drains dans l'hypochondre gauche, un drain dans l'hypochondre droit, mèche de gaze aseptique entre les deux. Drainage de la fosse iliaque droite; incision et drainage dans la fosse iliaque gauche et au-dessus du pubis. L'incision épigastrique est rétrécie; les autres incisions sont laissées largement béantes. Enfin, colpotomie postérieure et drainage du cul-de-sac de Douglas par deux drains en T.

L'opérée commence à boire du lait le deuxième jour. Suppression des drains le sixième jour. Le douzième jour, phlébite crurale gauche; le vingtième jour, œdème du membre inférieur droit. Guérison au bout de deux mois.

CANCER DE LA THYROÏDE

(FRÉQUENCE, FORMES CLINIQUES, TRAITEMENT)

Par le Dr Xavier DELORE,

Assistant de M. le Professeur A. Poncet.

(*Suite et fin* [1]).

Obs. IV. — Pierrette-V. B..., cinquante-trois ans, ménagère, entrée à la clinique de M. Poncet le 4 décembre 1901.

Mère morte d'affection hépatique. Père mort de maladie de cœur. Ménopause à quarante-deux ans. A eu un enfant mort de diarrhée à l'âge de dix mois. Mari mort diabétique. A eu une vie pleine d'ennuis.

Cette femme a toujours eu un gros cou. Sujette à de fréquentes migraines, elle a toujours été d'un nervosisme exagéré, pleurait à la moindre contrariété et tremblait parfois d'une façon intermittente.

Son cou commença à grossir il y a quatre ans. Elle s'aperçoit, depuis trois mois, de l'existence, dans la glande mammaire droite, d'une grosseur qui a atteint aujourd'hui le volume du poing. C'est pour cette tumeur qu'elle vient à l'hôpital.

Dans l'épaisseur du sein droit, on constate une tumeur arrondie, de consistance fluctuante, mobile sur la peau et les plans profonds. La palpation en est légèrement douloureuse depuis quinze jours, et l'on pense à un certain degré d'inflammation surajoutée. Pas de ganglions axillaires. Cette femme, au teint cachectique, aurait maigri de 10 kilogr. depuis six mois. Cependant, son appétit est assez bien conservé.

Au cou, on note tous les caractères d'un goitre, du volume d'une orange, descendant en arrière de la fourchette sternale et développé sur le lobe gauche de la thyroïde. Cette tumeur, qui suit les mouvements de la déglutition, a surtout augmenté depuis trois ou quatre ans.

C'est aussi à cette époque que le tremblement s'est peu à peu accentué, que les palpitations sont devenues fréquentes et que le regard, au dire de la malade, a changé d'expression; il est vif, maintenant, un peu dur, et cependant l'œil est normal, sans exophtalmie. Pas de compression des récurrents, mais compression manifeste de la trachée qui se traduit par un cornage bruyant, à la moindre marche. Au cœur, premier bruit soufflant à la pointe. Pas de signes périphériques de l'asystolie. Pouls : 112. Rien aux poumons.

1. Voir les numéros de mai et d'octobre 1904.

7 décembre. Anesthésie à l'éther, sans incidents. Ablation du sein, sans incidents. Pas de curage axillaire.

La tumeur est encapsulée, elle se décortique facilement. Elle est formée d'une sorte de coque périphérique, épaisse de deux centimètres environ, dure, de couleur blanchâtre, contenant à son centre une matière ramollie analogue à de la pulpe rougeâtre pouvant se détacher facilement, avec l'ongle, de la membrane enveloppante.

La malade sort le 23 décembre. Le résultat le plus remarquable fut l'atténuation de tous les symptômes basedowiens : le pouls était à 90°, le tremblement avait disparu, ainsi que le nervosisme.

10 janvier 1902. — La tumeur thyroïdienne a augmenté dans des proportions telles qu'elle détermine actuellement de véritables accès de suffocation.

Après éthérisation, M. Delore aborde la tumeur par l'incision de la ligature de la carotide primitive gauche. On trouve, au devant du cancer et en dehors de la capsule propre de la glande, de grosses veines. C'est en dehors d'elle, au devant de la capsule propre par conséquent, qu'on délimite un plan de clivage, et qu'on arrive ainsi rapidement à luxer le lobe thyroïdien à l'extérieur. Section entre deux pinces, puis ligature des deux pédicules thyroïdiens gauches. La pédiculisation est pratiquée avec le doigt, sans aucune difficulté. Les troubles respiratoires, déterminés, pendant quelques minutes, par la traction de la trachée, ont cessé aussitôt après la libération de la trachée. Hémorragie insignifiante. La portion, enlevée par une opération extra-capsulaire, comprend tout le lobe gauche.

Suites simples. Sortie de l'hôpital le 13 mars 1902.

L'examen de la tumeur mammaire a révélé la structure histologique d'une tumeur thyroïdienne. Il s'agissait donc bien d'un noyau métastatique, et ainsi s'expliquent les effets de son ablation sur les signes d'hyperthyroïdation.

A la sortie de la malade, le 13 mars, on constate encore la rétrocession des symptômes basedowiens, comme si la dose de poison thyroïdien, trop élevée depuis le début du cancer, diminuait brusquement, toutes les fois qu'on supprimait une certaine quantité de la tumeur, quel que fût son siège. Le pouls = 80; le nervosisme est désormais si atténué que cette femme dit qu'elle n'a jamais eu des idées aussi paisibles.

Examen de la tumeur thyroïdienne : volume d'une orange, à peu près sphérique. Surface extérieure blanc rosé, tantôt lisse, tantôt adhérente aux organes voisins; mais il n'y a pas de prolongements de bourgeons en dehors de la membrane enveloppante. Consistance thyroïdienne normale, sauf quelques noyaux durs, de consistance fibreuse, même osseuse. A la coupe, tissu jaunâtre, mou, aréolaire, non kystique. Au niveau des noyaux indurés, le tissu est dense, fibreux; on y trouve même un noyau calcifié, de la grosseur d'une noix. Histologiquement, cancer épithélial.

21 mai. — Noyaux de récidive cutanée, au pourtour et à quelque distance de la cicatrice mammaire. État général bon. Un ganglion axillaire.

23 mai. — M. Delore cercle l'ensemble de ces noyaux par une incision

en raquette et enlève ainsi, en un seul bloc, peau, muscles grand et petit pectoral, graisse et ganglions de l'aisselle. Sutures avec réunion incomplète en bas et en dedans.

La coupe de la tumeur montre plusieurs noyaux gros comme une noisette, ressemblant davantage, à un examen superficiel, au cancer thyroïdien qu'au cancer mammaire. La surface a cet aspect visqueux bien connu et assez caractéristique.

Le *4 juin*, l'opérée sort guérie.

3 juillet. — Elle va bien, mais depuis quelques jours elle est reprise d'agitation et elle accuse des douleurs abdominales, causées par un kyste de l'ovaire, avec ascite.

Le *8 septembre*, elle est atteinte de nombreuses métastases : ganglions des aisselles, sus-claviculaires, mal de Pott dorso-lombaire, noyau mammaire gauche, kyste ovarien. Rien au cou. Cachexie progressive et mort le 25 novembre. Opposition à l'autopsie.

Obs. V. — Sulpice M..., cinquante-sept ans, fromager, né à Livrier (Suisse), entre à la clinique le 29 juin 1902.

Pas d'antécédents héréditaires ou personnels. Le malade, depuis quinze ans qu'il habite la France, a parcouru l'Isère, les Hautes-Alpes, qu'il habita deux ans, l'Ain et la vallée du Rhône.

Au printemps, il dut cesser son travail parce qu'il ressentait, dans le bras droit, des douleurs névralgiques qu'il compare à des picotements et même à des coups de couteau. Ces douleurs s'irradiaient à l'épaule, la nuque, le cou et jusque dans l'oreille.

M. le Dr Armand, consulté par le malade, lui fit constater la présence d'une tumeur thyroïdienne, jusqu'alors ignorée.

Il y a trois mois que cette tumeur fut constatée. Depuis, les douleurs névralgiques ont diminué d'intensité, mais la tumeur a augmenté de volume, elle est devenue dure, gênante. Le malade présente des troubles divers : toux rauque et spasmodique, dyspnée tantôt paroxystique, tantôt continue, surtout depuis un mois, dysphagie; la voix a changé de timbre. La tumeur thyroïdienne médiane, de la grosseur d'une orange, s'étend jusqu'à la fourchette sternale, derrière laquelle elle plonge; elle est plus développée à droite qu'à gauche et se perd sous le sterno-mastoïdien, où on ne peut la suivre. La peau a son aspect normal, sauf quelques veines dilatées; la tumeur, de consistance demi-solide, suit le larynx dans les mouvements de déglutition. Pas de ganglions perceptibles dans les creux sus- et sous-claviculaires.

Cyanose, léger œdème de la face, surtout quand le malade s'agite. Pas de signes de compression du sympathique. Pas de tremblements, ni d'exophtalmie. État général assez bon.

1er juillet. — Intervention (M. Delore). Anesthésie à l'éther. Pendant toute l'intervention, le malade est cyanosé, en état d'asphyxie imminente. L'incision au-devant du cricoïde met à nu de grosses veines qui saignent abondamment, dans les tissus sous-cutanés, dans la tumeur elle-même très vas-

culaire. Le néoplasme s'étend derrière le sternum, sans limites précises, et adhère aux gros vaisseaux et nerfs de la région. L'ablation paraissant impossible, on en est réduit à enlever quelques morceaux qui se brisent sous le doigt, non sans entraîner une abondante hémorragie veineuse. On termine en faisant une trachéotomie, après avoir atteint la trachée derrière la tumeur et à gauche. La cyanose disparaît, l'hémorragie s'arrête.

Pansement avec vingt pinces à demeure sur les grosses veines.

2 juillet. — Pansement, ablation des pinces. État général bon.

5 juillet. — A huit heures du matin, mort subite.

Autopsie. — La tumeur forme une grosse masse sans limites nettes; elle s'étend à droite, en avant de la colonne vertébrale et du paquet vasculo-nerveux. Elle plonge en bas dans le médiastin antérieur jusqu'à la crosse de l'aorte. Elle comprime, dans ce trajet, non seulement la trachée, mais encore sa bifurcation et les grosses bronches à leur début. Elle comprime aussi la veine cave supérieure qu'enserrent des végétations néoplasiques. Plus haut, le paquet vasculo-nerveux reste isolé par une gangue fibreuse, sauf le pneumogastrique droit, qui est manifestement envahi, dégénéré même. Pas de ganglions.

La tumeur, de consistance dure, résiste à la coupe; elle est très vasculaire.

Rien aux viscères, sauf le foie qui présente un foyer central de généralisation.

La mort subite s'explique mal; seule la lésion du pneumogastrique pourrait en être accusée. Mais est-elle suffisante et n'y aurait-il pas eu une embolie inaperçue sur la table d'autopsie?

Obs. VI. — Pauline M..., de Saint-Martin-la-Plaine, entre à la clinique une première fois le 7 janvier 1896 (obs. XIV, th. de L. Bérard, 1897). Elle était alors âgée de cinquante ans.

Goitre d'abord latéral à gauche, remontant à vingt-six ans, quelques mois après un accouchement. Depuis un an, accroissement rapide avec envahissement du lobe droit et apparition de troubles respiratoires. Hypertrophie thyroïdienne massive, ayant conservé la forme générale de la glande, avec prolongement rétro-sternal probable. Consistance dure. La tumeur, bridée par les plans superficiels, non adhérente, est peu mobile.

Le larynx et la trachée sont fortement déviés à gauche par la masse droite, du volume d'une orange, la partie gauche de la tumeur étant repoussée en avant de la trachée.

Vaisseaux refoulés, non englobés. Pas de ganglions. Dyspnée au moindre effort, cornage, toux rare, voix un peu voilée.

Opération, le 10 janvier 1896 (éther). M. Poncet pratique une grande incision cruciale médiane : muscles étalés en plans multiples, au-dessous desquels il est assez difficile de trouver la capsule vraie et le plan de clivage. Celui-ci délimité après incision de la capsule; luxation assez facile d'une masse hypertrophiée, du volume du poing, constituée par plusieurs kystes noyés dans une faible épaisseur de parenchyme et s'engageant à une profondeur de 6 à 7 millimètres au-dessous de la fourchette sternale; l'enve-

loppe du tissu thyroïdien a une épaisseur de 3 à 4 millimètres. Quelques ligatures à la face interne de la capsule, puis suture hémostatique. Mikulicz en arrière du sternum. Deux pinces hémostatiques à demeure. Suture partielle des téguments.

Pinces enlevées le 13 janvier, Mikulicz le 17.

Guérison simple, respiration facile; la malade part le 5 février 1896.

La malade reste guérie jusqu'en mars 1902. A ce moment, elle s'aperçut que son cou commençait à augmenter de volume; puis la tumeur augmentant de volume, lui occasionna des accès de dyspnée de plus en plus fréquents et, le 23 septembre 1902, elle rentre à la clinique avec une dyspnée considérable, causée par un cancer du corps thyroïde, avec prolongement rétro-sternal. M. Delore pratiqua une thyroïdectomie palliative qui, tout en amendant la dyspnée, n'empêcha pas la mort de survenir le 1er octobre.

L'autopsie révéla une généralisation pulmonaire sous la forme de taches de bougies sous-pleurales et de noyaux interstitiels.

Il existait des ganglions médiastinaux énormes, qui englobaient la veine cave supérieure et les deux troncs brachio-céphaliques artériel et veineux.

Obs. VII. — Marie D...., cinquante-six ans, ménagère, entre à la clinique de M. le Professeur Poncet le 27 mai 1903.

Dans sa famille, un frère mort, il y a quelques années, des complications d'un goitre, qui était devenu énorme et suffocant, à l'âge de quarante ans. Cette femme a toujours habité la Tour-du-Pin, dans l'Isère. Elle est mère de 8 enfants, tous bien portants.

Son cou a toujours été un peu fort, mais cette déformation était, en somme, peu accentuée. Il y a trois mois, elle remarqua que la tumeur du cou augmentait rapidement de volume sur le côté droit; en même temps, elle ressentait de violentes douleurs continues, avec irradiations vers la nuque. Depuis un mois, ses forces ont beaucoup diminué et elle doit garder le lit, tant à cause des douleurs que de la faiblesse.

Actuellement, on trouve une tumeur cervicale plus développée à droite, recouverte de téguments ayant conservé leur coloration et leur mobilité normales. Cette tumeur, qui paraît constituée par l'agglomération de trois ou quatre noyaux, glisse difficilement sur les plans profonds, et suit à peine les mouvements du larynx. La consistance, dure sur le côté droit, est un peu fluctuante à gauche. On n'y trouve ni souffles, ni battements. La pression en est légèrement douloureuse. Malgré la déviation marquée du larynx vers la gauche, les troubles respiratoires sont à peu près absents, et c'est à peine si cette femme accuse une légère dyspnée après les efforts. La voix est normale. Elle présente enfin de la compression du sympathique droit se traduisant par des signes de paralysie : l'œil droit est plus petit que le gauche et la paupière droite est atteinte d'une ptose manifeste. La malade a remarqué que ces désordres oculaires ont débuté avec la tumeur. La pupille droite est le siège d'un myosis fort accentué.

On constate un léger tremblement des mains qui aurait été beaucoup

plus intense les derniers mois. Pouls = 125. Bruits du cœur réguliers et normaux. Pas d'œdème de la face. Grande faiblesse. Température = 39°.

29 mai 1903. — Éthérisation. La tumeur est abordée à l'aide d'une grande incision qui la met largement à nu. La capsule thyroïdienne est

Fig. 1. — Observation VII.

gorgée de grosses veines qui sont coupées après double ligature. L'ablation du lobe droit est pratiquée de haut en bas. Successivement, M. Delore lie les vaisseaux thyroïdiens supérieurs, refoule le paquet vasculo-nerveux en arrière et en dehors; et, abaissant toute la masse, il va à la recherche des vaisseaux thyroïdiens inférieurs. Ceux-ci peuvent être saisis avec les doigts, puis pincés et liés après section, sans hémorragie appréciable. Il faut alors poursuivre un prolongement conique, à sommet inférieur, qui descend en arrière du sternum jusqu'à la bifurcation du tronc brachio-céphalique et que la clinique n'avait pas permis de reconnaître. Tout s'accomplit sans incident.

Dénudation aux ciseaux de la trachée qui est déviée à gauche et s'est creusé un sillon à la face postérieure de la tumeur. Elle n'est pas ramollie. Section du corps thyroïde en plein lobe gauche, paraissant sain. La tranche est hémostasiée au moyen d'une suture. Cette vaste cavité, étendue de l'os hyoïde à la plèvre et au médiastin, est tamponnée lâchement avec des mèches, la plaie étant rétrécie par quelques points de suture. Durée : vingt-cinq minutes.

Après une amélioration passagère, la tumeur récidive. La malade part le 29 juin avec de l'œdème des membres inférieurs. Elle a succombé dans le courant de juillet.

Obs. VIII. — Jaqueline G..., soixante-quatre ans, journalière, entre, le 11 juin 1903, dans le service de M. le Professeur Poncet, avec des signes de dyspnée, de faiblesse et de raucité de la voix.

A l'examen, on décèle la présence d'une tumeur thyroïdienne volumineuse et d'une pneumonie des lobes inférieurs et moyens du poumon droit, ce qui explique la température élevée (40 degrés) constatée à l'entrée dans le service.

La malade a toujours eu un petit goitre dont le volume, longtemps stationnaire, a augmenté pendant ces deux dernières années. Elle a une tante goitreuse, et a toujours habité le département du Rhône.

La tumeur thyroïdienne est actuellement grosse comme le poing, de consistance dure, peu mobile pendant les mouvements de déglutition. Elle a refoulé fortement le larynx à gauche, et le cartilage thyroïde se trouve presque au-dessous de l'angle de la mâchoire.

La respiration s'accompagne de tirage sus-sternal; la voix est presque éteinte. La dyspnée a commencé, il y a deux ans, mais aurait pris de grandes proportions depuis huit jours.

Au poumon droit, on note de la matité à la base, une augmentation des vibrations et un fort souffle tubaire. Expectoration de quelques crachats adhérents, rouillés. Pommettes rouges. Rien aux autres viscères. T = 40°.

Le 12 juin, en présence de la violente dyspnée, on se décide à une opération d'urgence, qui est pratiquée par M. Delore, sans anesthésie. On enlève facilement un volumineux noyau cancéreux encapsulé, comprenant tout le lobe droit. Il faut cependant lier les vaisseaux thyroïdiens inférieurs. Un gros prolongement médiastinal est luxé au dehors sans notable hémorragie, et dès lors le larynx reprend sa place normale. La trachée est légèrement ramollie.

Mort le 16 juin. La dyspnée avait été légèrement améliorée.

Autopsie : Broncho-pneumonie suppurée de tout le poumon droit, sur lequel on voit quelques noyaux de généralisation. Pleurésie droite hémorragique.

Obs. IX. — Marie C..., cinquante-sept ans, entre à la clinique de M. Poncet, le 13 juillet 1903. Elle a eu six enfants, dont trois morts en bas âge. Elle habite la Haute-Loire où il y a peu de goitreux et ne connaît pas de goitre dans sa famille.

Bonne santé habituelle, sauf depuis trois ans, époque où elle fut prise d'une faiblesse générale qui persiste actuellement. Elle a toujours eu un goitre, mais de plus petit volume et qui ne la gênait nullement.

Il y a deux mois, elle remarqua que son goitre augmentait. En même temps, apparaissaient des troubles respiratoires.

Actuellement, on constate la présence d'une grosse tumeur médiane du cou, qui se prolonge un peu en arrière du sternum. C'est une masse dure comme du bois, trilobée, légèrement douloureuse à la pression, et recouverte de téguments normaux. Elle suit difficilement les mouvements du larynx. La respiration est gênée et s'accompagne de tirage. Pas de compression des récurrents, des vaisseaux ou nerfs du cou. Pas de signes de basedowisme. Rien aux viscères.

16 juillet. — M. Delore pratique une thyroïdectomie totale extra-capsulaire. La ligature des pédicules thyroïdiens inférieurs est faite après pincement préalable et section. Dans les premiers temps opératoires, il se produisit une hémorragie considérable avec syncope passagère. La position assise l'arrêta aussitôt. Durée de l'opération : 15 minutes. Tamponnement lâche de la plaie.

Après des suites opératoires très simples, cette opérée quittait l'hôpital le 9 août; la dyspnée avait disparu. La voix était bitonale.

Nous apprîmes, sans autre détail, que cette femme avait succombé six semaines après.

Obs. X. — Rosalie Th..., cinquante et un ans, entre à la clinique de M. Poncet, le 20 juillet 1903. Pas d'antécédents néoplasiques et en particulier, pas de goitre dans sa famille. Elle a toujours habité aux Abrets (Isère), où les goitres ne sont pas rares. Elle a cinq enfants vivants; le dernier accouchement fut, paraît-il, difficile, et c'est à ce moment, il y a onze ans, que cette femme remarqua pour la première fois l'existence d'un goitre du volume d'une grosse noix. En octobre dernier, il avait acquis la grosseur d'un œuf de poule. A partir de cette époque, cette femme ressentit un affaiblissement général et fut tourmentée par une toux continue qui l'obligea à garder le lit.

Le goitre a surtout augmenté dans ces deux derniers mois. La gêne respiratoire et vocale a apparu tout dernièrement.

Actuellement, on constate une tumeur thyroïdienne, plus volumineuse que le poing, développée sur le lobe latéral droit, mobile dans les mouvements de la déglutition ; elle se meut très difficilement, lorsqu'on cherche à la détacher d'un côté à l'autre. Elle est lisse, dure, tendue, indolore et semble encapsulée. La peau est normale, non adhérente. La trachée est divisée à gauche. On ne sent pas les battements carotidiens. Pas de signes de compression du sympathique. La voix bitonale indique la compression du récurrent droit, vérifiée par l'examen laryngoscopique. La respiration est gênée, surtout lorsque la tête est baissée. Il y a des douleurs irradiées à l'épaule et à la nuque. Pas de ganglions. Rien aux viscères. Amaigrissement et faiblesse générale.

22 juillet. — Opération par M. Delore.

Par une incision latérale droite se prolongeant transversalement dans le creux sus-sternal, on arrive sur le noyau qu'on peut très facilement énucléer, en cheminant suivant un plan de clivage intra-thyroïdien. Le pôle inférieur rétro-sternal de la tumeur est attiré au dehors et luxé avec le reste de la masse. Séparation du goitre malin au niveau de la ligne médiane; là le tissu thyroïdien saigne plus abondamment. Enucléation d'un noyau gélatineux situé sur l'isthme thyroïdien. Pas de ganglions. Hémorragie insignifiante. Quelques ligatures suffisent à l'hémostase. Réunion partielle de la plaie, et tamponnement de la cavité opératoire. La tumeur, énucléable à la façon d'un goitre bénin, est constituée par du tissu encéphaloïde typique.

Après des suites opératoires simples, la malade sort guérie le 6 août. La dyspnée a complètement disparu et la voix a repris à peu près son timbre normal.

Vers le milieu d'octobre, cette femme revient avec une récidive cancéreuse dans le lobe droit de la thyroïde, enlevé incomplètement; les bourgeons néoplasiques paraissent avoir diffusé hors de la capsule glandulaire. Comme la masse paraît mobile sur les plans profonds, M. Delore en essaye prudemment l'extirpation, mais il est arrêté bientôt par des adhérences au larynx, à l'œsophage, au paquet vasculo-nerveux du cou, à l'aponévrose prévertébrale.

La malade supporte bien cette intervention incomplète. Elle meurt de cachexie, avec thrombose de la veine cave supérieure, trois semaines après, sans avoir jamais présenté de troubles respiratoires.

Autopsie : Généralisation pulmonaire bilatérale; prolongements rétro-sternaux et ganglions médiastinaux enserrant les troncs brachio-céphaliques artériel et veineux.

Obs. XI. — Jeanne D..., cinquante-trois ans, entre à l'hôpital le 7 octobre 1903.

Parents morts d'affections inconnues.

Pas de maladies antérieures. Pas de goitreux dans la famille. Elle a toujours habité, dans le département du Rhône, un village où il y a quelques goitreux.

Dès l'âge de quatorze ans, elle a eu un petit goitre du volume d'un œuf. Depuis six mois, il a grossi, et actuellement, on constate une volumineuse tumeur, surtout développée à gauche, mobile avec les mouvements de déglutition, indolore au toucher, molle et fluctuante surtout à gauche. A son niveau, la peau est tendue, rouge, chaude. Les vaisseaux sont refoulés à droite, englobés à gauche. On ne sent pas de ganglions.

La dyspnée est assez marquée, la voix est enrouée et faible. La malade accuse de violentes douleurs dans toute la région cervico-faciale gauche. Pas de basedowisme.

Le 9 octobre, opération. On peut enlever toute la tumeur qui est adhérente et présente des prolongements ganglionnaires médiastinaux.

La température alla en croissant du jour de l'opération au 18 octobre, où la malade mourut avec 41 degrés.

A l'*autopsie*, on ne trouve rien aux viscères; seuls, quelques ganglions médiastinaux sont pris.

Fig. 2. — Observation XI.

Obs. XII. — Marie L...., soixante-cinq ans, entre, le 14 novembre 1903, à la clinique de M. Poncet, pour une tumeur de la région sous-hyoïdienne. Mariée, neuf enfants, dont six vivants. Elle prétend qu'il y a dans sa famille « hérédité dartreuse », rien autre.

Dans son jeune âge, léger goitre, qui augmenta un peu à chacune de ses grossesses; elle s'en inquiétait peu, habitant une région où le goitre est fréquent (Haute-Savoie). Pas de dyspnée, pas de toux.

Il y a environ six mois que l'oppression commença à se manifester. La tumeur avait, à cette époque, un volume marqué, qu a diminué sous l'action de pommade iodée. Il y a trois mois, la dyspnée devint plus intense. La malade ne pouvait faire le moindre effort. En même temps, dysphagie ne permettant que l'absorption des liquides. La voix devint rauque, la toux apparut. Amaigrissement rapide.

Actuellement, la malade présente une énorme tumeur soudée à la tra-

chée et au larynx, étendue jusqu'au sternum. La tumeur présente plusieurs lobes hypertrophiés, bosselés, durs, se prolongeant en arrière et latéralement par des masses ganglionnaires qui empiètent dans la région sus-claviculaire. Phénomènes de compression accentués.

Dyspnée intense, cornage, tirage, paralysie du récurrent gauche. Expectoration continuelle. Dysphagie. Au cœur, signes de myocardite. Agitation extraordinaire.

Le 16 novembre 1903, opération (M. Delore). Éthérisation superficielle, en raison du pouls qui est irrégulier et bat 140 fois à la minute. Incision convexe en bas, sus-sternale, avec prolongement oblique le long du sterno-cléido-mastoïdien droit, section des muscles sous-hyoïdiens étalés devant la tumeur. Pincement de quelques veines superficielles. Le lobe droit et le lobe médian du corps thyroïde, non adhérents aux plans voisins, sont rapidement luxés au dehors, ainsi qu'un prolongement sous-sternal de ce lobe droit. Les vaisseaux thyroïdiens inférieurs, tendus par la traction du corps thyroïdien, sont pris facilement dans une pince, de même les vaisseaux thyroïdiens supérieurs droits. Le lobe droit et le lobe médian se séparent alors du lobe gauche au niveau d'un plan de clivage situé en avant de la trachée. Ligature des principaux pédicules vasculaires. Tamponnement de la plaie. La trachée cylindrique, dure et rigide, aplatie contre la colonne, est rétrécie dans tous les sens; elle était complètement englobée par le goitre. En somme, hémi-thyroïdectomie.

Examen histologique. — La tumeur comprend le lobe droit et le lobe médian du corps thyroïde. C'est une masse du volume d'un poing, de forme irrégulière, dont la surface présente une série de bosselures séparées par des sillons peu profonds. Poids, 260 grammes. La consistance est généralement dure; on perçoit à la palpation, à travers les parties saines de la glande, des masses d'une dureté ligneuse correspondant aux bosselures qui font saillie à la surface de la tumeur ; quelques-unes de ces masses ont la dureté de la pierre. A la coupe, on aperçoit, au milieu d'un tissu adénomateux, plusieurs noyaux d'un gris cendré, du volume d'une noisette, entourés d'une zone de tissu thyroïdien plus ou moins altéré et condensé. Quelques portions de la glande ont subi la dégénérescence kystique et l'on voit des géodes remplies d'une bouillie rougeâtre, ressemblant à des bourgeons charnus de mauvaise nature.

En d'autres endroits, la section de la masse néoplasique montre une surface d'aspect irrégulier parcourue par des tractus fibreux condensés, çà et là, en formant des masses de tissu blanc grisâtre et d'apparence lardacée.

La malade, quoique très cachectique, guérit parfaitement. Elle quitte l'hôpital en excellent état dans les derniers jours de décembre.

En mars 1904, elle restait sans récidive.

Obs. XIII. — M..., Marie-Françoise, cinquante-sept ans, lingère, demeurant à Lyon, entrée le 28 octobre 1903 à la clinique de M. Poncet.

Sa mère, Dauphinoise, vit encore à l'âge de quatre-vingt-cinq ans. Son

père est mort à quatre-vingt-trois ans; il avait un père mort à plus de cent ans, et deux frères décédés, l'un à quatre-vingt-dix ans, l'autre à quatre-vingt-douze ans. Aucune trace de goitre dans la famille. Née à Lyon, cette femme, non mariée, a toujours habité Lyon. Elle a été atteinte d'une conjonctivite rebelle et d'une variole hémorragique. Ménopause à cinquante ans.

Il y a cinq ans, la malade remarqua que la dépression sous-sternale était comblée peu à peu par une grosseur qui atteignit bientôt le volume d'une noix; en même temps les lobes latéraux de la thyroïde augmentaient de volume. Il y a deux ans, quelques accès de suffocation pour lesquels on proposa une opération qui fut refusée.

Dernièrement, des signes non douteux de malignité se sont dessinés : la tumeur médiane a adhéré au sternum tout d'abord; plus tard, des masses ganglionnaires cervicales ont compliqué l'aspect de cette tumeur.

Actuellement, cette femme est atteinte d'un néoplasme qui, de profil, semble constitué par deux étages. Au niveau du sternum se trouve une masse dure, située en regard de la deuxième côte; une pression plus accentuée donne là la sensation dite parcheminée; en un point plus ramolli, on perçoit même les pulsations, mais le stéthoscope démontre l'absence de souffle, signe qui permet de rejeter un anévrisme de l'aorte ayant usé peu à peu le sternum. La voussure sternale ne présente pas, du reste, une véritable expansion.

A la partie inférieure du cou, existe une seconde masse médiane, dure comme du fer, prolongée latéralement par les deux lobes thyroïdiens. La peau est sillonnée de veines énormes. Pas de douleur à la pression.

Sur les côtés de cette tumeur thyroïdienne, on sent des masses ganglionnaires volumineuses, occupant les régions sous-maxillaires, carotidiennes et sus-claviculaires droites et gauches, si bien que tout le cou offre une apparence monstrueuse. Les vaisseaux du cou, perdus au-dessous de cette tuméfaction générale, communiquent à tout l'ensemble des battements perceptibles aussi bien à l'œil qu'à la main. De cette gêne vasculaire résultent des maux de tête et des vertiges, du reste peu intenses. Le sympathique n'est pas intéressé; les deux pupilles sont égales et réagissent normalement sous l'influence de la lumière ou de l'accommodation. C'est la trachée qui subit surtout les effets de la compression; dans l'extension horizontale, la dyspnée est violente, elle disparaît dans la station assise. A côté de cette dyspnée continue, cette femme est tourmentée de temps en temps par des crises de dyspnée paroxystiques, qui apparaissent à peu près tous les jours, durent parfois une heure, se répètent parfois de quinze à vingt fois par jour; ces crises subintrantes constituent le symptôme qui a le plus alarmé, et à juste titre, cette femme, surtout depuis quatre à cinq ans.

Rien du côté des récurrents. Il existe quelques douleurs dans les épaules et les bras, sans signes de paralysie ou d'anesthésie. Pas de basedowisme. Appétit diminué, sommeil difficile. Pas de métastases. Température normale.

En somme, cancer thyroïdien inopérable. Propagation au sternum. La malade quitte l'hôpital, quelques jours après.

Obs. XIV. — S..., Victorine, quarante-six ans, cultivatrice à Arbois (Jura), entre le 16 février 1904 à la clinique de M. le Professeur Poncet.

Bien portante habituellement, elle a cinq enfants vivants. Jamais de goitre dans sa famille.

Il y a dix-huit ans, elle fut atteinte de septicémie puerpérale, vit à cette occasion son cou grossir, devenir douloureux. Tout se calma après l'ouverture d'une collection purulente qui fut guérie en cinq à six semaines, mais le volume du cou restait plus considérable qu'auparavant. Il s'est agi, sans doute, d'une thyroïdite suppurée.

Le volume du cou a subi une augmentation rapide depuis sept mois, et depuis deux mois se sont manifestés de la gêne respiratoire et des troubles de la voix.

Actuellement, cette femme est amaigrie, cachectique, tourmentée incessamment par de l'angoisse respiratoire, même dans la position assise. La grosseur du cou est trilobée ; car le lobe médian, plus développé que les autres, forme une pointe acuminée dont le sommet adhère à la cicatrice ancienne résultant de l'ouverture du pus. A sa partie inférieure, ce lobe, non isolable, disparait derrière la poignée du sternum, et va comprimer les grosses veines de la base du cou. Quant aux lobes latéraux de la thyroïde, ils représentent deux masses de consistance homogène, plutôt résistantes, et vont se perdre au-dessous des sterno-mastoïdiens. Pas de ganglions appréciables.

La respiration est extrêmement gênée : de temps à autre, se produisent de véritables crises de suffocation, comme une sensation d'étranglement.

Corde vocale droite paralysée et contracture de la corde vocale gauche, constatée au laryngoscope.

Compressions vasculaires bien accentuées : gonflement énorme de la veine jugulaire interne gauche, œdème de la partie supérieure des deux bras, surtout à droite, œdème de la poitrine descendant de la clavicule au sein droit. Les téguments de la poitrine et du bras sont marbrés de nombreuses veines dilatées qui démontrent la compression des gros troncs veineux brachio-céphaliques et de la veine cave supérieure.

Le 18 février, l'œdème avait atteint à gauche le même degré qu'à droite. Rien aux viscères.

Le 20 février, M. Delore enlève une partie de la tumeur, si vasculaire que l'on doit pratiquer une sérieuse hémostase. Malgré la libération de la trachée, la dyspnée ne diminue pas aussi bien qu'à l'ordinaire. L'état général reste mauvais, bien qu'il n'y ait pas de fièvre ; l'œdème envahit toute l'étendue des deux membres supérieurs et du thorax, la face, dont les lèvres et les paupières se bouffissent de plus en plus. La malade s'affaisse progressivement, elle se plaint de douleurs thoraciques en ceinture, et d'irradiations dans les bras, et de difficulté de la déglutition. Elle s'éteint le 10 mars. Les signes classiques concordent pour établir la thrombose de la veine cave supérieure.

Examen de la tumeur enlevée. — Elle est composée de deux fragments : le premier a toutes les apparences d'un goitre charnu bénin, entouré d'une mince enveloppe conjonctive; le second diffère complètement. Bosselé, il est ramolli en certains points, tandis qu'en d'autres la consistance est comparable à la dureté de la pierre. Au niveau des points ramollis, on rencontre, après section, une substance colloïde, réfringente, agglutinant les doigts. Sur la coupe des parties indurées, on voit des noyaux d'apparence calcaire qu'il est impossible de couper avec le bistouri, et dans une cavité des dimensions d'une noix, on voit une bouillie analogue à la bouillie plâtrée.

Autopsie. — 24 heures après la mort.

Epanchement pleural double surtout à gauche où se trouvent au moins deux litres de liquide citrin limpide. Au sommet droit, adhérences pleurales, cavernes tuberculeuses : dans le reste de ce poumon, quelques tubercules isolés. Épanchement péricardique de même nature que l'épanchement pleural.

La portion de la tumeur qui n'a pas été touchée pendant l'opération adhère intérieurement à la trachée et englobe les deux paquets vasculo-nerveux du cou. En bas, elle se prolonge dans le médiastin où elle comprime les gros vaisseaux, particulièrement la veine cave supérieure.

Stase veineuse remarquable dans le domaine des veines abdominales : la veine cave inférieure est gorgée de sang. Le foie, les reins sont comme injectés, très congestionnés.

INDEX BIBLIOGRAPHIQUE

Adenot, Traitement palliatif du cancer thyroïdien, *Xe Congrès de Chirurgie*, 1896.

Albert, *Wien. med. Presse*, 1881, 1882; *Semaine médicale*, 27 mars 1889; *Wien. klin. Wochenschrift*, 1897.

Albertin, Le cancer thyroïdien, *Province médicale*, 21 janvier 1888.

Althorp, *The Lancet*, 1900.

Armeilla, Le goitre lingual, thèse, Lyon, 1900.

Augier, Thyroïdectomie partielle, th., Lyon, 1892.

Baader, Carcinome primitif de la thyroïde. *Correspond. f. Schweiz. Aerzte*, 1881.

Bachmann, Ueber das Waschstum das Struma-Carcinoms, *Centralblatt für allgemeine Pathologie*, 1896.

Bagary, *Fréquence et pronostic du cancer thyroïdien*, th., Lyon, 1904.

Balsamo. *Riforma medica*, 1892.

Baurovicz, Sur les tumeurs thyroïdiennes développées à l'intérieur du larynx et de la trachée, *Arch. f. Laryngolog.*, 1898.

Bazy, *Bull. Soc. de Chirurgie*, Paris, 1901.

Bérard, *Thérapeutique des goitres*, th., Lyon, 1896; *Soc. des Sc. méd.*, Lyon, janvier 1900.

Berger, Épithéliome thyroïdien, *Congrès de Chirurgie*, 1897; *Soc. de Chirurgie*, Paris, 1901.

Bertrand, *Formes aiguës et formes latentes du cancer thyroïdien*, th., Lyon, 1896.

Billroth, Ueber scirrhus glandulæ thyroïdæ, *Wien. med. Woch.*, 1888.

Bircher, *Sammlüng. klin. Vorträge*, Leipzig, 1882.

Bishop, *The Lancet*, 1898.
Bœckel, Sarcome du corps thyroïde, *Gaz. des hôpitaux*, 1884.
Bœtticher, *Ueber struma maligna*, th., Würtzbourg, 1894.
Bornholdt, th. de Kiel, 1899.
Boyer, *De la thyroïdectomie*, th., Lyon, 1883.
Brissaud, Myxœdème thyroïdien et para-thyroïdien, *Presse médicale*, 1898.
Broca, Traitement des tumeurs du corps thyroïde, *Gaz. hebd.*, 1890.
Bruce-Clarke, Gommes de la thyroïde, *The Lancet*, 1899.
Bruns, Tuberculose de la thyroïde, *Beit. f. klin. Chir.*, 1893.
Bruse, *Ueber die Resultate der Kropfextirpation*, thèse de Halle, 1898.
Bufnoir et Millian, *Soc. anat.*, Paris, 1898.
Carle, *Contributo alla chirurgia del tiroïde*, Torino, 1899.
Carrel-Billiard, *Le goitre cancéreux*, th., Lyon, 1900.
Carranza-Enrique, *Ueber maligne Tumoren der Schilddrüse*, th., Strasbourg, 1897.
Chevalier, *Tumeurs linguales solides d'origine thyroïdienne*, th., Lille, 1902.
Cohneim, Goitre métastatique, *Arch. f. Pathol. Anat. und Physiol.*, t. LXVIII.
Coignet, *Gazette hebd. de médecine et chirurgie*, 1893.
Coulon, *Cancer du corps thyroïde*, th., Paris, 1883.
Cramer, Struma maligna, *Arch. f. klin. Chirurg.*, 1887.
Daniell, Harveian Society of London, *The Lancet*, 1902.
Davis, *Boston medical and surg. Journ.*, décembre 1900.
Delore, Fibromes du corps thyroïde, *Revue de Chirurgie*, 1903. — De la thyroïdectomie dans le cancer du corps thyroïde, *Soc. des Sc. méd. de Lyon*, 12 mars 1902; *Prov. médicale*, 15 mars 1902. — Cancer de la thyroïde et thyroïdectomie totale. *Soc. des Sciences médicales de Lyon*, 3 juillet 1901. *Lyon médical*, 1901. — De la thyroïdectomie dans les strumites suppurées aiguës, *Gaz. hebdomadaire de méd. et de chir.*, 1902.
Demme, *Corresp. f. Schweizer Aerzte*, 1881.
Duboé, *Évolution clinique du goitre malin*, th., Bordeaux, 1897.
Du Clot, *Énucléation massive des goitres*, th., Lyon, 1901.
Eiselsberg, *Berl. klin. Woch.*, 1894.
Erlanger, *Tumeurs thyroïdiennes*, th., Würtzbourg, 1897.
Ferrari, *Étude des glandes para-thyroïdiennes*, th., Genève, 1897.
Gauthier, Fonctions du corps thyroïde, *Revue de Médecine*, 1900.
Gayet, Cancer thyroïdien, *Arch. prov. de Chirurgie*, 1895.
Gluzinski et Lemberger, *Cent. f. innere Med.*, 1897.
Gœbel, *Deutsche Zeit. f. Chir.*, Bd. LXVII.
Gruié, *Formes médicales du cancer thyroïdien*, th., Lyon, 1899.
Harmer, Métastase goitreuse dans le nez, *Wien. klin. Woch.*, 1899.
Heimann, *Arch. f. klin. Chir.*, 1898.
Helbig, *Gaz. hed. de méd. et chir.*, 1901.
Hesse, Struma maligna in venas progrediens, Th. Würtzbourg, 1895.
Herrenschmidt, *Cancer thyroïdien*, Liège, 1904.
Hintertoisser, Beiträge zur Lehre von Schilddrüsen Krebs, *Cent. f. Chir.*, 1893.
Hoffmann, Vier Fälle von Strumametastasen in Knochen, *Wien. klin. Woch.*, 1897.
Hofmeister, Goitre aberrant du sein gauche, *Beit. f. kl. Chir.*, XX.
Iwanoff, *Compression et oblitération de la veine cave supérieure dans le goitre cancéreux*, th., Lyon, 1901.
Jaboulay, Goitre malin et exothyropexie, *Lyon médical*, 1896; *in* Rocher, *Du goitre métastatique*, th. de Lyon, 1904.
Kocher, 1000 Kropfoperationen, *Correspond. f. Schweizer Aerzte*, 1895. — Ein neue Serie 600 Kropf., *id.*, 1898.
Kopp, *200 opérations de goitre*, th. de Lausanne, 1897.
Krishaber, *Ann. des mal. de l'oreille et du larynx*, 1882.
Kümmer, Sarco-adénome de la thyroïde, *Rev. méd. de la Suisse romande*, 1898.
Le Dentu et Delbet, *Traité de chirurgie clinique*, t. VI.
Le Für, Épithéliome thyroïdien, *Soc. anat.*, Paris, 1898.

Lemoine, Tumeurs de la trachée, th. de Paris, 1900.
Letulle et Meslay, Cancer latent du corps thyroïde, *Soc. anatomique*, 1894.
Lücke, Les affections du corps thyroïde, Stuttgart, 1876.
Maisonneuve, *Du cancer ligneux de la glande thyroïde*, th., Lyon, 1902.
Mallié, th. de Toulouse, 1900.
Marchant, *Berl. klin. Woch.*, 1894.
Mathieu, Cancer du corps thyroïde, du cœur, du poumon, *Progrès médical*, 1882.
Mayet, *Arch. gén. de Médecine*, 1900.
Mermet et Lacour, *Soc. anat.*, Paris, 1896.
Metzner, *Ueber einen Fall von Struma mit multiplen Knochenmetastasen*, th., Marbourg, 1894.
Morris, *The Lancet*, 1894.
Orcel, *Contribution à l'étude du cancer du corps thyroïde*, th., Lyon, 1889.
Ourmanoff, *Des fibromes du corps thyroïde*, th. de Lyon, 1902.
Pfeiffer, *Tumeurs du corps thyroïde*, th. de Würtzbourg, 1897.
Paul, *Brit. med. Journal*, juillet 1897.
Pic, *Lyon médical*, 1888.
Pollosson, Goitre et cancer œsophagien, *Prov. médicale*, 1889.
Poncet, De la thyroïdectomie dans le cancer thyroïdien, *Lyon médical*, 1887. — Des larges incisions circumthyroïdiennes dans le cancer du corps thyroïde, *Congrès de Chirurgie*, 1889. — Cancer de la thyroïde, *Gaz. hebdom.*, 1893. — Discussion sur le goitre cancéreux et la thyroïdite fibreuse, *Soc. de Chirurgie* de Paris, 1901.
Poncet et Rivière, Cancer thyroïdien, *Congrès de Chirurgie*, 1899.
Porte, Cancer du corps thyroïde, *Lyon médical*, 1891.
Reverdin, *Revue méd. de la Suisse romande*, 1887 et 1897.
Rollet, Deux cas de cancer du corps thyroïde à forme suraiguë, *Gaz. méd. de Paris*, 1888.
Rose, *Arch. f. klin. Chir.*, Bd. XXIII.
Roux, 115 opérations de goitre, *Cent. f. Chir.*, 1891. — *Rev. méd. de la Suisse romande*, 1895.
Sargnon, *Tubage et trachéotomie*, th., Lyon, 1899.
Schiller, *Arch. f. klin. Chir.*, 1899.
Smith, Cancer thyroïdien, *Brit. med. Journal*, 1890.
Tailhefer, Affection cancériforme de la thyroïde, *Rev. de Chirurgie*, 1898; *Soc. anat.* de Paris, 1901.
Thorburn, Sarcoma of the thyroïd gland, *The Lancet*, 1898.
Veau, *Revue de Chirurgie*, 1900.
Wölfler, Traitement chirurgical du goitre, *Arch. f. klin. Chir.*, 1879 et 1883.
Wurhmann, Die struma intrathoracica, *Deutsche Zeit. f. Chir.*, 1898, vol. LIII.
Zahn, *Deutsche Zeit. f. Chir.*, XXIII.

REVUE DES SOCIÉTÉS SAVANTES

SOCIÉTÉ DE CHIRURGIE

Du 5 octobre au 16 novembre 1904.

M. Gaudier (de Lille). — *Fracture oblique de l'humérus au niveau des tubérosités : réduction sanglante.*

Rapport de M. Picqué.

Un garçon de quatorze ans, en grimpant le long d'un mur, tombe en arrière d'une hauteur de deux mètres environ, le coude gauche portant le premier sur le sol. Amené aussitôt à l'hôpital, il est examiné par M. Gaudier qui porte le diagnostic de fracture de l'humérus au niveau du col chirurgical, avec luxation du fragment inférieur en avant et en dedans sous l'apophyse coracoïde. Ce diagnostic est confirmé par les radiographies qui montrent bien le fragment inférieur superposé au fragment supérieur et semblant avoir subi une ascension d'au moins trois centimètres. — Une tentative de réduction sous chloroforme n'ayant donné aucun résultat, M. Gaudier pratique une incision antérieure, pénètre dans le foyer de fracture et constate que la fracture oblique était dirigée d'avant en arrière et de haut en bas; elle passait en avant à un centimètre et demi au-dessous du col anatomique pour finir en arrière un peu au-dessous du col chirurgical. La réduction fut obtenue aisément grâce à un élévateur, et la coaptation fut assurée au moyen d'une griffe de Jacoël. Dès le quinzième jour ce garçon était guéri avec un résultat fonctionnel complet.

MM. Gaudier et Colle (de Lille). — *Un nouveau procédé de cure de l'hypospadias balanique.*

Rapport de M. Picqué.

Ce procédé repose sur l'emploi de lambeaux empruntés au prépuce. Il comprend trois temps : Dans un premier temps, on taille sur les parties latérales du prépuce, de chaque côté, un lambeau prismatique triangulaire par une simple section qui va du bord libre du prépuce au sillon balanique. Le segment préputial intermédiaire est réséqué. Dans le second temps, on avive le gland de chaque côté de l'ébauche urétrale. On amène la surface cruentée de chaque lambeau préputial en contact avec la surface cruentée correspondante du gland et l'on suture la muqueuse préputiale à la muqueuse de l'ébauche urétrale, et la peau du prépuce à la muqueuse du gland. — Enfin, dans le troisième temps, un bout de sonde étant placé

dans le sillon urétral, on sépare la muqueuse préputiale de la face cutanée, et l'on suture les bords libres des lambeaux du prépuce l'un à l'autre, muqueuse à muqueuse et peu à peu.

M. Gaudier a obtenu par ce procédé un excellent résultat.

M. Bazy. — *Sur une variété d'incontinence nocturne d'urine.*

M. Bazy appelle l'attention sur une variété d'incontinence nocturne d'urine symptomatique de la pyélite ou de la pyélo-néphrite. Elle se présente généralement chez les adolescents et constitue soit le fait primordial, soit le fait secondaire; c'est alors la pollakiurie qui domine. Elle apparaît en général toutes les nuits, mais parfois ne se montre que quand le sommeil est trop profond. Ce qui différencie de l'incontinence essentielle, c'est la présence du pus dans les urines. Aussi, pour M. Bazy, toutes les fois que l'incontinence s'accompagne de pyurie faut-il rechercher les autres signes de la pyélite ou de la pyélo-néphrite. — M. Bazy explique cette incontinence de la façon suivante : Sous l'influence de l'irritation rénale, la vessie est sollicitée de chasser son contenu. Si l'excitation est assez vive pour aller jusqu'au cerveau, le malade se réveillera et urinera. Si elle n'est pas assez vive pour exciter le cerveau, elle sollicitera seulement les centres médullaires, et le malade urinera sans s'en apercevoir.

M. Estor (de Montpellier). — *Scapulectomie pour ostéosarcome primitif de l'omoplate.*

Rapport de M. Picqué.

Une fillette de quatorze ans est présentée à M. Estor pour une tuméfaction de l'épaule gauche, survenue progressivement à la suite d'un coup violent porté sur la région. A l'examen, il trouve une tumeur paraissant occuper la totalité de l'omoplate, mais surtout développée au niveau de son bord axillaire. On trouve en outre, sur le tissu externe de la clavicule, une tumeur du volume d'une noix, implantée sur cet os. L'extrémité supérieure de l'humérus paraît saine. Les résultats de cet examen sont confirmés par une épreuve radiographique. Aussi M. Estor porte-t-il le diagnostic de sarcome primitif de l'omoplate et se décide-t-il à pratiquer la scapulectomie complétée par l'ablation des deux tiers externes de la clavicule. Il pratique deux incisions, une postérieure qui circonscrit un lambeau à bord interne, permettant de découvrir largement l'omoplate, et une antérieure, donnant accès sur la clavicule en rejoignant l'incision postérieure. Les lambeaux ainsi délimités sont disséqués; on désinsère les muscles sur le bord spinal de l'omoplate, le bord supérieur, le bord axillaire de l'épine et son bord supérieur. Ouverture de l'articulation. La face antérieure de l'omoplate est alors très facilement soulevée et séparée du thorax. On résèque ensuite les deux tiers externes de la clavicule, et comme l'intégrité de l'extrémité supérieure de l'humérus est douteuse, on résèque sept centimètres de cet os. Suture au fil d'argent de l'extrémité supérieure de l'humérus sectionné au fragment interne de la clavicule. Suture de la peau et drainage. Suites opératoires extrêmement simples. L'examen histologique de la tumeur montre qu'il s'agissait d'un sarcome à myéloplaxes.

La malade, examinée dix mois après l'opération, présentait un état général excellent. La suture de l'humérus au fragment de la clavicule n'avait pas tenu. Les fonctions de la main sont parfaitement conservées. Tous les mouvements du bras sont abolis sauf un léger mouvement d'abduction. En deux points de la cicatrice on trouve un noyau dont M. Estor fait l'ablation. Depuis lors, dix-sept mois après l'opération, pas de nouvelle récidive, et grâce à un exercice constant, la petite malade a réussi à se servir de la main opérée pour un grand nombre d'usages.

M. Picqué regrette que M. Estor n'ait pas insisté davantage sur les détails de la technique; c'est d'eux que dépend le résultat fonctionnel. Il semble que la résection de la tête humérale ait dû nuire à ce résultat; cependant les observations d'Adelman et de Schutze démontrent le contraire. M. Picqué regrette que la suture de l'humérus à la clavicule n'ait pas tenu; avec M. Quénu, il considère cette dernière comme le point essentiel pour la réparation, si l'on veut avoir un résultat fonctionnel satisfaisant. Enfin. M. Picqué fait encore observer que dans l'observation de M. Estor, la question de l'intervention partielle ou totale ne pouvait se poser, elle était d'emblée résolue en faveur de l'extirpation totale, et la nature même de la tumeur permet d'espérer une longue survie, sinon une guérison complète.

M. Berger considère la résection de l'omoplate comme l'opération de choix dans le sarcome de cet os, et préférable à l'amputation inter-scapulo-thoracique. Il n'a pas eu l'occasion d'extirper en même temps la tête humérale; aussi les résultats fonctionnels qu'il a obtenus ont-ils été très satisfaisants, bien que les tentatives qu'il a faites pour fixer la tête humérale à la continuité de la clavicule aient échoué. Au point de vue de la récidive, les tumeurs à myéloplaxes jouissent d'une innocuité relative, et il ne faut jamais désespérer de la guérison, dût-on renouveler les opérations presque indéfiniment.

M. Chaput. — *L'anesthésie rachidienne à la stovaïne.*

M. Chaput, ayant été très satisfait des résultats obtenus de la stovaïne pour l'anesthésie locale, a ensuite employé cet agent pour l'anesthésie lombaire. Il possède actuellement plus de 150 observations d'opérations pratiquées avec l'anesthésie rachidienne à la stovaïne. Ces opérations sont réparties sur les régions du membre inférieur, du périnée et de l'abdomen. Il a opéré ainsi des kystes hydatiques du foie, des hystérectomies abdominales, des hernies, des appendicectomies; il n'est pas une opération dans les régions indiquées qui ne soit susceptible d'être effectuée avec cette anesthésie. M. Chaput insiste spécialement sur les avantages considérables de la rachistovaïne dans le traitement des luxations et des fractures du membre inférieur.

Avec des doses de 2 à 8 centigrammes, M. Chaput a obtenu des anesthésies dont la hauteur était fort variable; tantôt elle ne dépassait pas le genou, dans quelques cas, elle était totale et s'étendait à la tête. L'étendue de l'anesthésie varie tout d'abord avec la dose, puis avec la sensibilité spéciale du malade pour le médicament. Avec 2 centigrammes, on peut

obtenir chez certains sujets sensibles des anesthésies remontant jusqu'à l'appendice xiphoïde. Avec 7 à 8 centigrammes, l'anesthésie a toujours remonté au-dessus de l'ombilic. Mais M. Chaput ne conseille pas de recourir d'emblée à ces doses; il considère comme préférable de faire l'injection en deux temps; on commence par injecter 4 centigrammes, et si au bout de 10 minutes l'anesthésie ne remonte pas assez haut, on injecte une nouvelle quantité de 4 centigrammes.

Quant à la rapidité avec laquelle se fait l'anesthésie, elle présente également une certaine irrégularité; mais on peut établir en principe que, d'une façon générale, le maximum d'étendue est obtenu en moins de 10 minutes.

Le premier phénomène qui suit l'injection de stovaïne, c'est l'apparition de fourmillements dans les pieds et les jambes; ils disparaissent au bout de quelques minutes. Les nausées sont rares, les vomissements encore davantage. On a noté plusieurs fois des sueurs plus ou moins abondantes, de la pâleur de la face, de l'angoisse. La pupille est le plus souvent à peine modifiée. Enfin, la stovaïne provoque une vaso-dilatation manifeste de toute la région anesthésiée. Le pouls a été surveillé attentivement pendant le cours de l'opération et M. Chaput a remarqué que l'effet absolu obtenu est un ralentissement; mais ce ralentissement n'est appréciable qu'aux moments où il n'est pas masqué par l'influence accélératrice de l'émotion.

M. Chaput n'a pas observé d'accident consécutif; mais il a connaissance de deux faits d'accidents graves terminés dans un cas par la mort. Dans ce dernier, l'injection avait été faite dans un canal rachidien dont la moelle était malade.

M. Reclus est très satisfait de l'anesthésie localisée obtenue par la stovaïne, et il se serait peut-être laissé entraîner à la ponction lombaire, s'il n'avait eu connaissance des deux cas d'accidents parus, auxquels a fait allusion M. Chaput. Il a une répugnance instinctive pour la rachianesthésie, et la grosse objection qu'il lui fait, c'est que la plupart des opérations que l'on fait avec la rachianesthésie pourraient être faites presque aussi facilement avec la stovaïne localisée.

M. Delbet a trop de respect pour les centres nerveux pour faire de la rachianesthésie; mais il emploie la stovaïne comme anesthésique local. Il n'a observé aucun accident, mais il a la sensation que sa puissance anesthésique est moindre que celle de la cocaïne.

M. Tuffier est resté partisan convaincu de la rachianesthésie, et, sur les instances de M. Chaput, il a substitué la stovaïne à la cocaïne. Il a l'impression que la zone anesthésiée est moins considérable avec la stovaïne qu'avec la cocaïne; elle est aussi moins profonde. On peut néanmoins pratiquer toutes les opérations sur le membre inférieur, le rectum, le périnée, le vagin, l'anus, le scrotum et le testicule. Comme la stovaïne est peu toxique, elle diminue encore de beaucoup les inconvénients de la cocaïne.

M. Nélaton. — *Anévrisme poplité; rupture du sac au cours d'une fièvre typhoïde.* Un garçon marchand de vin, âgé de vingt-neuf ans, se présente dans le

service de M. Nélaton avec une tumeur poplitée, offrant tous les caractères d'un anévrisme artériel et grosse comme la moitié du poing. M. Nélaton pensa à un anévrisme fusiforme, mais M. Delbet, qui vit le malade, était d'avis qu'il s'agissait d'un anévrisme sacciforme et que l'on pourrait assez facilement disséquer le sac, arriver à son pédicule, lier l'artère au-dessous de lui et réséquer l'anévrisme. Tous deux furent d'accord pour soumettre d'abord le malade à un traitement spécifique. Sous l'influence de ce traitement, une amélioration notable se produisit, et, M. Nélaton ayant été obligé de s'absenter, le malade en profita pour quitter l'hôpital sans avoir été opéré. Il y fut ramené trois mois après avec un sphacèle du membre inférieur qui s'était produit au cours d'une fièvre typhoïde, pour laquelle il était soigné à l'hôpital Andral. M. Nélaton pratique l'amputation au tiers inférieur de la cuisse, et, examinant la pièce, il constate que le sac s'était rompu, qu'un anévrisme diffus s'était produit et comme conséquence, la gangrène du membre. Mais il put constater, en outre, que le sac n'atteignait pas le tronc tibio-péronier, qu'il n'était pas sacciforme, mais ovoïde et qu'il était situé au-dessus du tronc tibio-péronier.

M. Th. Anger rapporte l'observation d'un jeune homme atteint de tumeur blanche du genou, chez lequel, à la suite d'une ponction faite avec un trocart, il vit survenir rapidement un anévrisme artério-veineux. La tumeur blanche, continuant d'évoluer, nécessite l'amputation de cuisse. M. Anger put alors étudier la pièce et constater que le trocart avait perforé d'abord l'artère et la veine. Au niveau de la perforation artérielle se trouvait un petit anévrisme sacciforme; au pôle opposé, l'artère communiquait largement avec la veine. C'est en raison de la rareté du fait que M. Anger a cru intéressant de le communiquer.

M. Guinard n'aurait pas hésité, dans le cas de M. Nélaton, à tenter l'extirpation de l'anévrisme, car il est impossible de savoir *a priori* si la gangrène du membre se produira ou non. Les ressources de la circulation collatérale sont telles que l'on peut espérer la conservation de la circulation dans un membre même après la ligature de la plus grosse artère.

M. Ricard a pu, dans un cas d'anévrisme poplité, supprimer toute la hauteur de l'artère dans son trajet poplité, sans inconvénient pour la circulation du membre.

M. Delbet conserve l'impression qu'au moment où il a vu le malade de M. Nélaton, on aurait pu faire l'extirpation du sac et peut-être guérir le malade sans gangrène. L'extirpation est celui de tous les traitements qui expose le moins à la gangrène. Celle-ci dépend en effet beaucoup moins de la forme et des dimensions du sac que de l'état local, et en particulier de l'extension de l'anévrisme vers le bas. Si, au cours de l'extirpation, on est obligé de placer le fil inférieur sur le tronc tibio-péronier, le danger de gangrène est grand, mais pas absolu, puisque dans un cas de Juvara, le malade a guéri dans ces conditions.

M. Monod rappelle un énorme anévrisme poplité opéré par lui et pour lequel il dut, au cours de l'extirpation, réséquer une certaine étendue d'artère; à aucun moment le malade n'a été en danger de gangrène.

M. Bazy a pu réséquer environ 25 centimètres d'artère iliaque et fémorale pour un anévrisme inguino-iliaque, sans voir la gangrène du membre se produire.

M. Potherat rapporte une observation à peu près semblable à celle de M. Nélaton. Il s'agit également de rupture d'un anévrisme poplité ayant déterminé une gangrène du membre, pour laquelle il dut pratiquer une amputation de cuisse.

M. Delbet se demande si, même après la rupture de l'anévrisme poplité, il ne serait pas préférable de faire tout d'abord l'extirpation du sac. En diminuant la tension du membre, on permettrait à la circulation collatérale de s'établir, à la gangrène de se limiter, et au lieu d'une amputation de cuisse, des amputations moins étendues pourraient suffire, ce qui n'est pas à dédaigner.

M. Hartmann. — *L'intervention chirurgicale dans les tumeurs du gros intestin, le rectum excepté.*

M. Hartmann a eu l'occasion, pendant ces trois dernières années, d'enlever 10 tumeurs du gros intestin, comprenant : 1 cancer de l'angle gauche du côlon, 1 cancer du côlon descendant, 1 cancer du côlon iliaque, 3 cancers du cæcum, 4 tuberculoses du cæcum. Il a eu 2 morts et 8 guérisons. En ajoutant à ces 10 cas 4 autres cas opérés antérieurement avec 1 mort et 3 guérisons, M. Hartmann dispose de 14 cas avec 11 guérisons et 3 morts. Une de ces morts a été consécutive à une péritonite postopératoire ; elle remonte à huit ans, à un moment où la technique n'était pas bien arrêtée. Une autre mort a été causée par une péritonite consécutive à la résection d'un cancer de l'angle gauche du côlon suivie d'entérorrhaphie circulaire ; l'opération avait été faite à son temps. La troisième mort n'est pas due à l'opération : elle est survenue chez un malade en état d'occlusion, chez lequel on fit la résection du côlon iliaque combinée à l'anus artificiel, et qui a succombé, malgré l'intervention, aux accidents d'infection générale déjà existants.

En discutant le traitement opératoire des tumeurs du gros intestin, M. Hartmann laisse de côté l'anus artificiel qui ne lui paraît convenir qu'aux cas accompagnés d'occlusion, où une opération plus importante semble contre-indiquée à cause de l'état précaire du malade. Il ne s'occupe que des cas où la résection immédiate de la tumeur semble possible.

Une première distinction s'impose suivant qu'il y a ou non des symptômes d'occlusion. Quand il y a des symptômes d'occlusion, l'anus artificiel paraît insuffisant à M. Hartmann, et il préfère faire l'ablation de la tumeur et fixer les deux bouts de l'intestin dans la plaie. Pour cela, il amène la tumeur en dehors du ventre, ferme par une couronne de sutures en surjet la plaie en unissant les deux bouts de l'anse extériorisée aux lèvres de l'incision du péritoine pariétal. Il tamponne ensuite mollement la plaie autour de l'intestin hernié avec de la gaze iodoformée. Une fois le ventre fermé, il donne sur le bout inférieur de l'anse extériorisée, au ras de la peau, un coup de pince écrasante, place un fin catgut sur le point écrasé, puis coupe l'intestin à ce niveau. Il procède de même à l'égard du

bout supérieur, avec cette différence qu'il ménage sur ce bout une longueur de 6 à 7 centimètres. Sur ce dernier, il fait une petite boutonnière par laquelle il engage soit une sonde rectale, soit une canule à injection en verre, sur laquelle il lie fortement l'intestin. Une quinzaine de jours après cette première opération, M. Hartmann ouvre à nouveau le ventre, écrase à nouveau les deux bouts qui se rendent à l'anus artificiel, enfouit les deux moignons écrasés, puis fait une entéro-anastomose latérale et termine par l'excision de l'anus artificiel et la suture de la plaie.

Quand il n'y a pas de symptômes d'occlusion, M. Hartmann établit encore une distinction suivant le siège de la lésion. Lorsque celle-ci occupe le cæcum, il opère en un temps; lorsqu'elle occupe une autre région du gros intestin, il opère comme dans les cas accompagnés de symptômes d'occlusion. En effet, s'il est facile, dans les tumeurs du cæcum, de limiter le champ opératoire à la fosse iliaque, il n'en est pas de même pour les opérations pratiquées sur le reste du gros intestin, où l'infection de la grande cavité séreuse est très facile. Pour les tumeurs du cæcum, après l'excision, M. Hartmann écrase les deux bouts, enfouit les moignons d'écrasement liés, puis établit une entéro-anastomose latérale.

M. Quénu pense qu'il y aurait inconvénient à étudier dans un même groupement les cancers, les inflammations et la tuberculose; il ne s'occupe que du cancer. Une première division s'impose suivant qu'il y a ou non occlusion.

Quand il y a occlusion, M. Quénu envisage séparément les cas dans lesquels il y a occlusion complète et ceux où de temps en temps des gaz sont encore rendus, où le météorisme subit des oscillations et où les accidents se prolongent pendant des semaines. Dans les occlusions complètes, M. Quénu renonce à toute intervention radicale immédiate et pratique un anus artificiel cæcal ou iliaque. Pour arrêter la souillure immédiate de la plaie par les matières intestinales, au lieu d'inciser l'intestin, il le ponctionne avec un trocart qu'il laisse en place, et qui, traversant le pansement, vient déverser le liquide intestinal dans une cuvette placée à côté du malade. Mais ce procédé n'est pas applicable dans les cas où l'obstruction reste longtemps incomplète; le contenu intestinal, loin d'être liquide, constitue au contraire de véritables stercoromes remplissant parfois tout le gros intestin, comme M. Quénu l'a observé dans deux cas. Dans d'autres cas, l'occlusion est le résultat d'un mélange d'obstacle mécanique et d'infection péritonéale, celle-ci se traduisant par des abcès profonds à l'abdomen ou par des brides et des adhérences péritonéales. Le cancer du gros intestin, accompagné de symptômes d'occlusion, est donc loin de se présenter toujours sous le même aspect. Si le chirurgien voulait tenter une opération radicale, il serait donc exposé à des surprises, et, comme l'état du malade ne permet pas, dans ces cas, une intervention longue et difficile, M. Quénu estime que le seul traitement raisonnable est de faire un anus artificiel et de réserver l'exérèse pour une période ultérieure. Néanmoins, si le cancer occupe une anse mobile, M. Quénu ne serait pas éloigné de se rallier à la pratique de M. Hartmann, de sortir l'anse et de faire l'exérèse immédiate

hors du ventre. Mais l'extériorisation de l'anse exige une certaine mobilité de cette anse, que M. Quénu estime ne devoir être rencontrée que dans un nombre limité de cas.

Dans les cas de cancer du gros intestin, M. Quénu établit encore la distinction. Pour le cæcum, il n'y a pas de discussion; tout le monde accepte l'opération en un temps que M. Quénu a pratiquée chez trois malades avec une mort et deux succès. Il serait assez disposé, dans ces cas, à adopter l'idée de Brin, qui consiste à faire d'abord une iléo-sigmoïdostomie, de manière à éloigner le plus possible le raccord intestinal de la zone néoplasiée toujours plus septique.

Pour les cancers des autres parties du gros intestin, M. Quénu ne pense pas qu'on puisse adopter une formule unique. La tendance actuelle est d'opérer en deux temps, et les statistiques publiées sont bonnes. Mais il est à observer que l'extériorisation de l'anse exige une mobilité très grande de l'anse; elle présuppose donc un cancer très limité, non adhérent, laissant dans son voisinage des parois intestinales parfaitement saines. M. Quénu se résignerait difficilement en pareil cas à revenir à l'ancienne méthode de l'opération en deux temps et préfère pratiquer la résection immédiate de l'anse suivie d'entérorrhaphie termino-latérale. Il ne se résoudrait à l'opération en deux temps que si l'affaiblissement du malade commandait une opération rapide, ou si la disposition anatomique des parties, tout en se prêtant à une extériorisation, comportait une réfection imparfaite ou douteuse de la continuité intestinale.

M. Segond recommande un moyen simple de drainer en dehors le contenu intestinal dans les cas d'occlusion pour cancer du gros intestin. Il consiste à libérer l'appendice cæcal, à le laisser pendre au dehors entre deux compresses, et à faire passer à travers son canal, jusque dans le cæcum, une sonde.

M. Jeanne (de Rouen). — *Pleurésie purulente à pneumocoques. Ouverture dans les bronches et à la peau. Chronicité. Fistule et vomiques persistantes. Cachexie. Résection thoracique, décortication et résection de la plèvre pulmonaire. Guérison.*

Rapport de M. Tuffier.

Il s'agit d'une homme de trente-six ans qui, à la suite d'une pneumonie, fait une pleurésie purulente à pneumocoques, et cette dernière, malgré plusieurs ponctions, se termine par une vomique et par un empyème de nécessité qui laisse une fistule cutanée persistante. Pendant quatre mois le malade a tous les jours une vomique abondante, et la fistule rend une quantité non moins considérable de pus. Aussi le malade vient-il réclamer auprès de M. Jeanne une intervention chirurgicale que son aspect cachectique ne rendait que trop urgente. — Incision postéro-latérale parallèle à la 10e côte et passant par la fistule; résection de 8 centimètres de la 9e et de la 10e côte. Ouverture de la cavité pleurale, d'où s'écoule une grande quantité de pus. On constate que la plèvre est transformée en une gangue épaisse de près d'un centimètre; le poumon est soudé à la gouttière costale

par des lames solides et résistantes. En avant et en haut, vaste cavité. M. Jeanne se décide à faire une résection totale de la paroi dans une étendue correspondant à cette cavité. Après avoir taillé un large lambeau cutané qu'il relève, il résèque d'un seul bloc les 8e, 7e, 6e, 5e, 4e et 3e côtes avec les parties molles et la plèvre correspondante sur une étendue de 6 travers du doigt. Puis, s'attaquant au poumon, il décolle sans peine l'épais feuillet pleural qui le recouvre. Le poumon est ainsi libéré, et pour s'assurer qu'il l'est suffisamment pour remplir la cage thoracique, M. Jeanne fait suspendre la chloroformisation pour permettre au malade de s'agiter et de faire effort. Sous l'influence de ce dernier, le poumon achève en effet de se déplisser et de combler le vide fait par la résection. Les suites opératoires furent des plus simples, et le malade guérit rapidement en reprenant une santé parfaite. Opéré depuis plus d'un an, il est resté guéri, ne présentant qu'une dépression thoracique relativement peu accentuée, les extrémités des côtes réséquées s'étant notablement rapprochées.

M. Launay. — *Double plaie du cœur par balle suturée et guérie depuis deux ans. Mort de fièvre typhoïde. Autopsie du cœur.*

Rapport de M. Peyrot.

En 1902, M. Launay opérait d'urgence un homme qui s'était tiré une balle de revolver dans la région cardiaque, et eut l'occasion de suturer deux plaies du muscle cardiaque : une antérieure du ventricule gauche, près de la pointe; une seconde plaie postérieure du même ventricule, près de sa base. Le malade guérit et se porta depuis lors fort bien, quand il contracta, en décembre 1903, une fièvre typhoïde à forme bulbaire à laquelle il succomba après cinquante jours. L'examen du cœur permit de suivre, par la cicatrice de l'endocarde, le trajet suivi par la balle, et de constater qu'il n'existait aucun point faible sur le parcours de cette cicatrice.

M. Auvray. — *Rupture traumatique de la rate. Résection du bord cartilagineux du thorax. Splénectomie. Guérison.*

Rapport de M. Demoulin.

Un jeune homme de dix-huit ans reçoit un choc violent sur l'abdomen qui ne lui fait pas perdre connaissance et qui ne lui cause pas de douleur extraordinaire. Il dort même bien toute la nuit. M. Auvray le vit le lendemain, constata un peu de pâleur du visage, mais peu en rapport avec une hémorragie interne, du côté de l'abdomen, un léger état de contracture des muscles, mais pas de ballonnement. En présence de ces symptômes un peu vagues, il crut devoir différer l'intervention. Des vomissements s'étant produits dans la journée, M. Auvray fut rappelé et intervint aussitôt. Par une laparotomie médiane, le péritoine fut ouvert, et l'existence d'un énorme épanchement sanguin fut constatée aussitôt. Par une exploration rapide du ventre, M. Auvray put se rendre compte que la source en était au niveau du foie. Pour se donner du jour et aborder librement cet organe, il brancha sur l'incision médiane une incision transversale parallèle au rebord costal. Cela fut encore insuffisant et l'on dut réséquer le bord cartilagineux du thorax sur une étendue de 10 centimètres. Cette résection

donna un jour considérable, et M. Auvray put constater dans la rate plusieurs centres de rupture qui rendaient inévitable la splénectomie. Celle-ci fut exécutée sans difficulté, et les suites opératoires furent particulièrement simples.

M. Picqué présente un utérus *atteint de rupture post abortum* et enlevé par hystérectomie subtotale pour péritonite au début. Guérison.

M. Picqué présente une jeune fille chez laquelle il a dû intervenir pour une *absence de vagin compliquée d'hématométrie et d'hématosalpinx* et pratiquer une hystérectomie supra-vaginale.

M. Lucas Championnière présente un homme opéré de *résection du poignet gauche pour tumeur blanche.*

M. Walther présente un jeune homme traité avec succès par la *radiothérapie pour un ostéosarcome de l'os malaire.*

M. Guinard présente un malade chez lequel une *tumeur syphilitique* du sternum apparue ultérieurement permit d'établir la véritable nature d'une lésion du foie pour laquelle ce malade avait été opéré antérieurement.

SOCIÉTÉ DE CHIRURGIE DE LYON.

Séance du 23 juin 1904. — *Présidence de M. Horand.*

Pronostic et traitement des fractures du scaphoïde du carpe.

M. Vialle. — Ces fractures ont un pronostic très sérieux; elles conduisent à une ankylose du poignet et s'accompagnent de douleurs. Ceci tient surtout aux lésions articulaires : écornures de la glène radiale, ossifications dans la gouttière carpienne gênant les tendons fléchisseurs, comprimant le médian, etc.

Dans les cas d'ankylose très serrée, la résection du poignet peut être admise; mais dans les autres cas, c'est une opération vraiment trop mutilante et que la plupart des malades refuseront.

On pourrait se contenter de la résection isolée du scaphoïde qui a donné un résultat très satisfaisant à M. Richon. (*Arch. de méd. milit.*, mars 1903).

M. Vallas reste partisan de la résection totale : on ne peut pas dire que la résection du poignet soit grave et de résultat incertain. Ne peut-on comparer les ablations partielles du poignet à celles du pied? On sait combien la résection isolée du scaphoïde ou du cuboïde donnent de mauvais résultats.

Cependant on ne peut condamner *a priori* cette méthode et le résultat de M. Richon est intéressant.

Hémi-résection du maxillaire inférieur.

M. Martin présente le malade pour lequel il s'est occupé de la prothèse; il montre combien la section basse de la branche montante est défec-

tueuse; cette branche, qui n'a plus de point d'appui, se dévie d'une façon gênante.

M. Vallas. — La section haute vaut certainement mieux; si on ne la fait pas, c'est en raison de sa difficulté; on devrait plutôt faire la désarticulation, ce qui est plus facile.

M. Martin. — La désarticulation laisse une dépression très nuisible au point de vue esthétique.

Pseudo-luxation isolée du semi-lunaire.

M. Destot fait ressortir, d'après 7 cas personnels, une entité clinique consistant dans les luxations du semi-lunaire avec fracture du radius. Les symptômes en sont obscurs et souvent confondus avec les fractures du radius. La présence en avant du semi-lunaire est prise pour la saillie du fragment supérieur radial. Mais, dans ces cas, il n'existe pas de dos de fourchette, la main est immobilisée en extension, elle est enclouée et légèrement déjetée du côté cubital. Le poignet est raccourci et épaissi, les mouvements sont nuls, l'ankylose à peu près complète.

La guérison se fait par ankylose avec suppléance des mouvements par la médio-carpienne. Le traitement consisterait dans la résection totale du poignet.

En résumé, la luxation isolée du semi-lunaire n'existe pas; elle s'accompagne toujours de troubles soit du côté du scaphoïde (fracture, déplacement, soit du côté du radius (fracture). Cette dernière classe forme une variété importante en raison de la gravité du pronostic.

Séance du 30 juin 1904 — *Présidence de M. Horand.*

Fractures du scaphoïde.

M. Destot fait remarquer que le cas de résection isolée du scaphoïde de Richon n'est pas un fait isolé. Il existe deux observations de Kaufmann et deux autres, dont l'une de Litanfeld. Les auteurs vantent les résultats obtenus; cependant la totalité des mouvements n'est pas récupérée.

Fracture supra-condylienne de l'humérus.

M. Gaudier (de Lille) envoie à la Société une observation de fracture supra-condylienne de l'humérus traitée par la suture des fragments.

M. Bérard. — Dans un cas analogue, fracture datant de huit mois chez un enfant, je fis une double incision tombant sur l'épicondyle et sur l'épitrochlée. Le cal vicieux dégagé fut abrasé au davier-gouge, de façon à supprimer la saillie exubérante et à ne laisser entre les deux fragments qu'une travée osseuse postérieure, assez malléable pour permettre la réduction de la fracture ancienne. Le membre fut immobilisé en flexion, sans suture ni enclouage des fragments. En un mois la guérison fut obtenue et le résultat fonctionnel est aujourd'hui des plus satisfaisants.

M. Destot. — Il faut distinguer les fractures juxta-épiphysaires de

l'humérus des enfants des fractures sus-condyliennes qui peuvent aussi se rencontrer dans l'enfance, mais qui sont plutôt des fractures d'adulte.

Le traitement des fractures juxta-épiphysaires doit consister en rétropulsion avec les pouces du fragment épiphysaire, tandis qu'on repousse devant lui le brachial antérieur en l'obligeant à dégager la pointe du poignet supérieur; il faut pour cela l'anesthésie. On fixe ensuite le bras en flexion forcée.

Les fractures sus-condyliennes sont plus difficiles à réduire, à cause de l'obliquité et du peu de prise qu'offre le fragment inférieur. C'est alors que s'impose la suture ou l'enclouage.

M. Vincent rappelle les thèses qu'il a inspirées à Berthomier et à Guédeney. Il a toujours préconisé l'anesthésie pour réduire ces fractures chez les enfants; on peut alors opérer une réduction suffisante, à condition qu'elle soit précoce. Il a cependant réussi souvent après quatre ou cinq semaines; ce n'est que si l'on échoue qu'on doit penser à la reposition sanglante ou à la résection.

Néphrectomie et kystes hydatiques.

M. Vincent donne des nouvelles des opérés dont il a entretenu la Société en février dernier.

1° Néphrectomie pour cancer. Il n'y a pas de récidive, l'état général est très bon. L'albuminurie des premiers jours après l'opération n'a pas reparu.

2° Kystes hydatiques. La malade revue il y a quelques jours va très bien, pas de récidive. Il est intéressant de noter la facilité avec laquelle l'organisme se contente d'une glande hépatique réduite de volume.

Psychoses anté-opératoires dans les dégénérescences utéro-annexielles.

M. Vincent a trois observations de malades qu'il a opérés dans le but de supprimer l'excitation réflexe partant de la sphère génitale.

La première fois, il s'agissait d'un fibrome; la femme avait de nombreuses crises hystéro-épileptiques avec des troubles psychiques intercalaires. L'opérée succomba.

Dans le second cas, vésanie chez une jeune femme de trente ans, multipare. Le traitement du fibrome par la cautérisation au chlorure de zinc amena la cessation des pertes et l'atrophie du fibrome. La malade récupéra un équilibre mental satisfaisant.

La troisième opération date d'hier. M. Vincent présente le gros fibrome qu'il a extripé. La malade était traitée depuis huit ans comme grande neurasthénique. On lui avait appliqué le régime de la suralimentation et du gavage, qui n'avait eu pour effet que de la surexciter davantage. Elle était tourmentée de scrupules ayant pour motifs des sensations érotiques, comme on en observe parfois dans l'évolution du cancer et surtout du fibrome de l'utérus.

L'opération a été l'hystérectomie totale; la pièce montre un gros fibrome mou, en dégénérescence sarcomateuse.

M. Destot rappelle le cas qu'il a observé, d'une femme grande neurasthénique, qui lui fut adressée pour subir des séances de franklinisation. Il recon-

nut l'existence d'un fibrome que M. A. Pollosson enleva. La neurasthénie guérit.

Séance du 7 juillet 1904. — *Présidence de M. Horand.*

Rétrécissements tuberculeux multiples de l'intestin grêle.

M. Leriche, interne, présente un malade chez lequel M. Bérard a pratiqué une entéro-anastomose. Jeune homme de vingt-trois ans, il souffre depuis seize ans de crises hyperchlorhydriques; il y a deux ans, bronchite et hémoptysies. Depuis un an, ballonnement du ventre, crise de péristaltisme, légères coliques, alternatives de diarrhée et de constipation; enfin, depuis huit mois, douleurs gastriques, vomissements alimentaires quotidiens, dénutrition rapide. M. Bérard fit une laparotomie sus-ombilicale, trouva une masse ganglionnaire épiploïque qui comprimait le pylore. En outre, l'intestin présentait 11 sténoses étagées sur une longeur de 1 m. 50 à partir du début de l'iléon; ces sténoses avaient l'aspect des tuberculoses scléro-hypertrophiques de l'intestin; le supérieur et l'inférieur étaient imperméables au petit doigt.

On fit alors l'anastomose à la suture au-dessus et au-dessous de la zone rétrécie. Il y eut grande amélioration, mais il persistait une diarrhée rebelle qui s'est accompagnée depuis peu de jours de ballonnement; il est à craindre que de nouvelles lésions continuent leur évolution, rendant l'opération inutile.

M. Bérard. — C'est là un cas remarquable de rétrécissements tuberculeux multiples. J'en ai observé deux en deux ans et depuis la thèse de Patel (1901), un certain nombre ont été publiées (Mayo Robson, Kümmer, Goullioud, etc.).

On rapproche sous cette dénomination deux ordres de faits très différents : les lésions bacillaires en évolution et les sténoses purement cicatricielles, guéries et causant seulement des troubles mécaniques. Aussi Letheissen compte 7 morts à bref délai sur 32 interventions; mais il en serait tout autrement si l'on ne considérait que les cas de sténose cicatricielle.

Le cas actuel est un cas grave, en évolution et dont le pronostic doit être des plus réservés.

M. Goullioud insiste sur la distinction que vient de faire M. Bérard. Ses deux malades rentraient dans la catégorie des sténoses cicatricielles.

M. Vallas croit aussi que les rétrécissements tuberculeux de l'intestin grêle sont plus fréquents qu'on ne le croit.

Chez deux malades, il a constaté ces rétrécissements segmentaires sans avoir porté à ce moment un diagnostic précis. Chez l'un, il a fait l'entéro-anastomose; revu deux ans après, il était resté guéri.

Deux anévrysmes poplités chez le même malade.

M. Durand rapporte l'observation d'un malade âgé de cinquante-quatre

ans, sans antécédents syphilitiques, qui constata, au début de 1903, la présence de 2 anévrysmes poplités; à ce moment, aucun trouble fonctionnel. En août 1903, douleur brusque dans le creux poplité droit; tuméfaction, gangrène sèche du gros orteil près du pied, douleur dans tout le membre. Le malade entre à l'hôpital où on reconnaît la rupture d'un anévrisme.

Incision sur le sac rompu, dissection et extirpation de la poche. La gangrène se limita sous pansements aseptiques et on pratiqua quelque temps après une amputation de jambe au lieu d'élection.

Pour éviter pareil accident, le malade demanda qu'on le débarrasse de son anévrisme gauche. On fit donc l'extirpation de la poche, au cours de laquelle il fallut lier la veine. La dernière opération date d'un mois et on peut constater la guérison parfaite.

M. Durand rappelle un cas semblable d'extirpation présenté par lui, l'an passé, au nom de M. Pollosson. Ces deux cas sont une preuve de l'excellence de cette méthode. Même en cas de sac rompu elle reste le traitement de choix, car elle permet d'amputer ensuite plus bas qu'on ne l'aurait fait tout d'abord.

Luxation médio-carpienne. Réduction.

MM. Durand et Destot présentent un malade de vingt-sept ans tombé d'une motocyclette à grande vitesse le 24 avril 1904. Le lendemain, le poignet est douloureux, impotent, le médian un peu parésié. A la palpation, augmentation du diamètre antéro-postérieur du carpe ; sur la face dorsale, on perçoit la tête du grand os tout contre le bord du radius et non au milieu du carpe comme sur le poignet sain. M. Durand diagnostiqua une luxation médio-carpienne, et ce diagnostic fut vérifié par les radiographies de M. Destot qui reconnut en outre des fractures du scaphoïde et du pyramidal.

Le malade anesthésié, M. Destot mit la main en flexion dorsale forcée et tira de toutes ses forces pendant que l'on s'efforçait de ramener en haut la première rangée carpienne; la main fut brusquement ramenée en rectitude, un craquement fut entendu; les radiographies montrèrent que la réduction était parfaite. Il ne persiste plus qu'une gêne des mouvements tenant aux fractures.

M. Durand a vu un autre cas de luxation méconnue et ancienne; les troubles fonctionnels sont considérables.

M. Vallas croit impossible de préciser sans radiographie les lésions du carpe; on s'exposerait à méconnaître des fractures que seuls les rayons X peuvent révéler. G. Gayet.

Séance du 10 novembre 1904. — *Présidence de M. Horand.*

Anévrisme traumatique de la mammaire interne.

M. Vialle présente un jeune homme qui était atteint, à la suite d'un traumatisme, d'un anévrisme de l'artère mammaire interne gauche.

L'opération, pratiquée le 25 octobre dernier, consista dans la ligature de l'artère mammaire interne dans le troisième espace. Huit jours après, la

tumeur n'avait pas diminué; mais, le quinzième jour, elle avait complètement disparu.

Auvray déclare que les blessures des vaisseaux mammaires internes sont rares. Tourbe en rapporte cependant 11 cas. Capuron (1898) en donne 14 cas. Un chirurgien de Munich, en 1900, en relate 52 cas. Mais, dans toutes ces observations, il n'y a qu'un seul anévrisme. M. Vialle croit à l'utilité de la ponction, devant un hémothorax thoracique; elle lui a donné un bon résultat, mais elle fut partielle. La ponction, pourvu qu'elle soit limitée, pare aux accidents immédiats de dyspnée.

M. Vallas n'a pas observé d'anévrisme thoracique de la mammaire, mais il peut rapporter une observation intéressante, dans laquelle la ponction d'un hémothorax fit disparaître la dyspnée. Quelques jours après, une seconde ponction, nécessitée par le retour de la dyspnée, fut suivie d'un excellent résultat et de la guérison.

L'hémothorax était accompagné d'une température assez élevée.

M. Patel a observé un cas où la ponction fut suivie d'amélioration. Ces observations sont rares. Lejars préconise la ponction pleurale partielle, en cas d'hémothorax.

M. Gayet divise les indications de la ponction en pareil cas suivant l'époque du trauma : la ponction, au début, est discutable et discutée. Tout le monde, au contraire, admet la ponction lors d'hydro-hémothorax, c'est-à-dire quelques jours, par exemple, après l'accident.

M. Vialle. Mon opéré présentait une fièvre élevée, 39°, 39°,5.

Au début, le mieux est la ligature. C'est au troisième jour que j'ai fait la ponction de l'épanchement; on pouvait considérer alors l'hémostase comme assurée.

Luxation radio-cubitale inférieure.

M. Vallas présente un homme tombé la veille sur le bord d'un trottoir, au niveau du bord cubital du poignet droit.

Lorsqu'on examine son poignet en avant et dans la supination, on remarque que les doigts sont fléchis dans la paume, cette flexion étant plus prononcée au niveau des trois derniers doigts. Toute la main est portée vers le bord radial. Il existe là une dépression correspondant à la face antérieure du radius, tandis qu'en dedans on perçoit la saillie de l'extrémité inférieure du cubitus.

Met-on la main dans la pronation et vient-on à examiner la face dorsale, on voit aussitôt disparaître la flexion des doigts, et l'on ne remarque plus qu'un certain degré de déplacement de la styloïde cubitale.

En résumé, il s'agit d'une luxation en touche de piano de l'extrémité inférieure du cubitus, dans l'articulation radio-cubitale inférieure. Il est probable que cette lésion sera réduite facilement.

Luxation congénitale double des rotules.

M. Bérard présente une enfant atteinte de cette malformation, et dont il a déjà entretenu la Société dans le courant de l'année. La pathogénie de cette luxation, accompagnée de genu valgum, a déjà été discutée à propos de l'opération pratiquée sur le genou droit.

L'opération, pratiquée sur le genou gauche, a donné un bon résultat. Elle a consisté essentiellement dans le plissement d'une large étendue de la partie interne de la capsule, combiné à une incision de la partie externe de la capsule. Enfin, pour maintenir le résultat, on a pratiqué la transposition du ligament rotulien.

M. Nové-Josserand. Ce résultat est plus beau que celui que j'ai obtenu chez un enfant atteint d'une déformation analogue, mais qui se compliquait de contractures musculaires maintenant le genou en flexion prononcée.

L'intervention consista dans l'excision semi-lunaire de la capsule au dedans, combinée avec une section de la capsule au dehors. Bon résultat immédiat, mais récidive six mois après. Je fis alors, avec succès complet, une arthrodèse.

En somme, M. Nové-Josserand n'a pas pratiqué la transposition du triceps, à l'inverse de M. Bérard. Il croit que l'arthrodèse prévient la récidive.

M. Bérard. Il faut, en effet, tenir compte, dans les données opératoires, de l'état des muscles péri-articulaires, dont les uns sont atrophiés et les autres contracturés.

Il vaut mieux, d'après Roux, transposer les muscles. Mon résultat date de sept mois et paraît probablement définitif.

Le condyle externe était atrophié; mais cette disposition me paraît insuffisante pour produire une luxation de la rotule, au cours du genu valgum. Ma malade était bien atteinte de luxation congénitale et non d'une luxation secondaire à un genu valgum.

Kyste du nerf médian.

M. Albertin rapporte l'observation d'une femme de soixante-dix ans, atteinte d'une tumeur fluctuante, douloureuse, du pli du coude, constituée par un kyste entouré d'un véritable filet de tubes nerveux. Le nerf médian était ainsi dissocié, et entourait complètement le kyste, qui fut énucléé avec la plus grande simplicité. Suites opératoires fort simples. Un mois après, disparition des douleurs très vives auparavant.

Histologiquement (M. Paviot), névrome compliqué d'hémorragie, terminée par transformation kystique.

Schwartz cite trois cas semblables, dont un personnel, développé sur le nerf radial, et guéri après incision. Un cas de Büsch est consécutif à un traumatisme. Schwartz croit plutôt à une dilatation ou une extravasation lymphatique.

Le diagnostic est difficile. Comme traitement, conserver à tout prix la continuité du nerf dont les fonctions se rétablissent.

Cancer de l'S iliaque.

M. Bosquette présente, au nom de M. Vignard, l'intestin d'un homme mort de péritonite généralisée, consécutive à une tumeur maligne de la partie moyenne de l'S iliaque. A l'autopsie, gaz dans l'abdomen et péritonite généralisée; pas de matières fécales dans le péritoine.

Le cancer se présentait sous la forme d'une ulcération dure, produisant une stricture fort serrée.

Cet homme avait vingt-quatre ans et a succombé rapidement à une péritonite généralisée. M. Vignard insiste sur la fréquence relative du cancer du gros intestin chez les jeunes; son malade avait cette occlusion depuis quinze jours. La péritonite s'est produite sans perforation.

Kyste de l'utérus.

M. Villard présente un volumineux kyste de l'utérus (15 litres) implanté sur le fond de l'utérus.

Il présente également un polype lipomateux du rectum ayant déterminé des hémorragies abondantes assez brusquement; celles-ci furent provoquées par la descente de la tumeur à travers le sphincter anal, et par l'étranglement consécutif. X. Delore.

ACADÉMIE DE MÉDECINE.

Présidence de M. Léon Colin.

M. Paul Reynier s'élève fortement contre les idées exprimées par M. J.-Lucas Championnière à propos *du traitement des phlébites par le massage.* M. Hallopeau seul avait pris la parole pour lui opposer les faits de sa pratique personnelle, où l'embolie s'était manifestement produite à la suite d'un mouvement. L'auteur n'accepte pas la manière de voir de M. J.-L. Championnière. Ayant eu phlébite et embolie, il a encore trop présentes à l'esprit les circonstances dans lesquelles cette embolie s'est produite pour laisser passer sans protester les affirmations peut-être prématurées de M. J.-Lucas Championnière qui a dit : « le mouvement n'est pour rien dans l'embolie ».

Voici le cas de M. Reynier : « Il était couché dans son lit, au quinzième jour d'une pneumonie, ne se doutant pas d'une phlébite qui devait apparaître le lendemain et il ne faisait pas attention à une petite douleur de la jambe. Il quitta son lit pour aller satisfaire un besoin et, en y remontant, il tomba asphyxié brusquement, terrassé par une embolie dont, à n'en pas douter, la cause avait été certainement le mouvement fait. Il en a guéri, mais il se souvient d'autres cas qui ne se sont pas si heureusement terminés. Il cite, entre autres, un autre cas qui a fini d'une façon bien plus terrible. Ces jours derniers, en effet, il a été appelé en toute hâte auprès d'un de ses amis qui, depuis quarante jours, était soigné pour une phlébite de la veine saphène. Il allait mieux et, quoiqu'ayant encore un peu d'œdème de la cuisse, il avait été autorisé à se lever. Tout à coup, il tomba frappé par une embolie et il en mourut.

L'auteur a vu bien des embolies dues à des phlébites, et toujours ces embolies ont été provoquées par des mouvements prématurés.

Pour lui, il faut immobiliser et mettre dans une gouttière les membres atteints de phlébite : c'est le moyen le plus sûr; d'ailleurs, il ne faut pas confondre *veine normale*, *veine variqueuse* et *veine thrombosée*, la thérapeutique en étant très différente.

Si la phlébite est récente, on a affaire à des phénomènes aigus, à une infection en voie d'évolution; ou on se trouve en présence d'une veine thrombosée par une ancienne phlébite, et, dans ce cas, le processus inflammatoire est éteint. Dans tous les cas, le repos agit comme un décongestionnant merveilleux et localise la poussée inflammatoire. Les mouvements, au contraire, lui ont toujours paru, quand il sont faits trop tôt, en dehors des grands accidents cités ci-dessus, capables de provoquer de nouvelles poussées de phlébite.

Et quand il s'agit de phlébites anciennes, dans ces veines oblitérées, rien ne dit qu'il ne sommeille pas là, comme dans toute infection éteinte, un microorganisme que le massage peut réveiller. L'auteur lui-même est un phlébiteux et comme il fréquente les stations où se tiennent en général les malades de cette catégorie, il a vu des récidives nombreuses et il connait le cas du confrère cité par M. Hallopeau, qui soignait sa phlébite depuis des années et qui mourait très rapidement, après un effleurage.

Quant à la marche, comme traitement des varices, M. Reynier déclare que si elle est généralement bien supportée par les malades porteurs de varices non enflammées, il n'en est pas de même chez les sujets ayant eu autrefois une phlébite.

La marche congestionne alors les veines. Elle amène non seulement des œdèmes, mais des douleurs et des crampes ne cédant qu'à la compression au moyen d'une bande élastique. Cette bande est également nécessaire à titre préventif; car elle chasse le sang dont la stagnation dans les veines musculaires était la cause de la contracture.

Comme conclusion, l'auteur croit que tout en permettant la marche aux phlébiteux, il ne faut pas qu'ils en abusent. La prudence même exagérée doit être toujours la base du traitement. Et, dans cet esprit, l'immobilisation au début de la phlébite, plus tard, l'absence de fatigue exagérée, le repos allongé souvent pris à la moindre douleur, au moindre œdème, mettront plus que le massage et les mouvements à l'abri de l'embolie, l'épée de Damoclès qui est toujours suspendue sur les têtes.

MM. A. Poncet et R. Leriche (Lyon) font, sous ce titre, *rhumatisme tuberculeux ankylosant*, une communication dont voici les conclusions :

Le rhumatisme tuberculeux peut se présenter sous la forme d'arthrites sèches, plastiques, conduisant à peu près fatalement à l'ankylose osseuse des articulations malades.

Cette tendance, invincible la plupart du temps, des jointures atteintes à la soudure osseuse, tendance qui se rencontre dans tous les rhumatismes infectieux, en particulier, dans le rhumatisme blennorragique, lui vaut le nom de : *rhumatisme tuberculeux ankylosant.*

Il frappe, suivant les cas, une, plusieurs, parfois toutes les articulations (rhumatisme mono, oligo-articulaire, généralisé). La spondylose rhizomélique (type Strumpell-Marie) lui appartient le plus souvent, ainsi que d'autres variétés (type Bechterew) de manifestations articulaires ankylosantes.

Il se sépare nettement, par ses lésions exclusivement inflammatoires, par

l'absence précisément de produits dits tuberculeux : de granulations, de fongosités, d'infiltration caséeuse, etc., des tumeurs blanches, des ostéo-arthrites tuberculeuses et aussi du rhumatisme tuberculeux, chronique, déformant.

Il est très vraisemblablement le résultat d'une toxi-infection d'origine bacillaire [1], soit que le poison tuberculeux provienne, cas le plus fréquent, de foyers tuberculeux virulents éloignés, larvés ou apparents, soit qu'il soit parfois élaboré dans le torrent circulatoire. Cette bacillémie expliquerait le *rhumatisme tuberculeux ankylosant primitif*, c'est-à-dire celui qui, volontiers, sous la forme de rhumatisme articulaire aigu (type Bouillaud), est la première manifestation d'une bacillose, qu'aucun signe ne permettait de soupçonner.

Maladie toujours grave au point de vue fonctionnel, et relativement bénigne dans sa forme mono- et oligo-articulaire, le rhumatisme tuberculeux ankylosant constitue une horrible infirmité dans sa forme généralisée, où le squelette n'est plus qu'un bloc osseux, qu'une barre rigide.

Dans tous les cas, il est l'indice d'une infection qui peut, suivant certaines circonstances, changer d'allure, devenir plus virulente et plus grave en frappant tel ou tel viscère.

En face d'arthrites, de poly-arthrites plastiques, ankylosantes, on songera à la tuberculose comme cause pathogène.

On y pensera d'autant plus que le sujet sera vierge de toute autre infection et que la bacillose est des plus communes.

M. V. Cornil, s'appuyant sur les précédentes communications de M. Poncet sur le rhumatisme tuberculeux, avait eu jusqu'à présent des doutes sur la nature et l'interprétation des faits qu'il avait fait connaître. Mais ceux qu'il vient de présenter à l'Académie enlèvent ces doutes, et il rapprochera des lésions signalées par M. Poncet celles que la toxine tuberculeuse détermine dans d'autres organes : sclérose du pancréas, lésions des reins, dégénérescences amyloïdes du foie, etc. Ces diverses lésions, quoique histologiquement étrangères à la tuberculose, sont manifestement dues à l'action de la toxine tuberculeuse.

M. F. Villar (Bordeaux) lit une note sur un cas de *prolapsus de la muqueuse de la vessie à travers l'urètre chez une femme*. — Il s'agit d'une femme qui se plaignait depuis longtemps de troubles de la miction et de douleurs dans la région rénale droite. Un beau jour, au cours d'un voyage, elle fut prise d'une rétention d'urine qui dura deux jours et demi. Quelque temps après, elle sentit que quelque chose sortait par son urètre. L'examen local permit, en effet, de constater l'existence d'une petite tumeur rouge, dépressible, dont la surface rappelait l'aspect de la muqueuse vésicale. Le diagnostic fut posé aussitôt.

M. F. Villar extirpa la languette vésicale par la taille sus-pubienne et l'opération fut suivie de guérison. M. Péraire.

1. A. Poncet et M. Mailland, *Rhumatismes tuberculeux* (Collection Critzman, Paris, 1903).

NÉCROLOGIE

M. le Prof. PETEL (de Rouen).

Chirurgien très connu de Rouen, le Dr Petel, décédé le mois dernier, introduisit dans cette ville, vers 1882, la pratique courante des grandes opérations chirurgicales, grâce à une antisepsie parfaite. Ce fut un initiateur provincial, qui, à ce titre, mérite d'être rappelé.

Fils d'un médecin de Louviers, mort en 1887, M. Edmond-Prosper Petel était né dans cette ville le 10 février 1848. Il avait commencé ses études médicales à l'École de Médecine de Rouen et les avait continuées à Paris; il avait été reçu interne des hôpitaux en 1874. En 1879, il passait sa thèse de doctorat et allait s'établir à Rouen, où, dès son arrivée, il avait été nommé chirurgien des hôpitaux, et en 1881, professeur suppléant, puis en 1887, professeur titulaire à l'École de Médecine. Sa santé l'obligea à donner sa démission en 1892. M. Petel était un opérateur très recherché. Bien que timide et modeste, il honorait la profession par sa correction. Quelques travaux de ce chirurgien distingué sont à citer :

1879. — *Des polypes de la trachée survenant après cicatrisation de la trachéotomie et nécessitant une nouvelle opération*, Paris, th. de doct., 1879, in-8, n° 500.

1880. — Végétation polypiforme de la trachée, implantée sur la cicatrice d'une ancienne trachéotomie, *Progrès méd.*, Paris, 1880, VIII, 427.

1882. — Fistule du canal de Stenon; guérison après création d'un canal artificiel, *Union méd. de la Seine-Inf.*, Rouen, 1882, XXI, 74-80. — Taille latéralisée chez un enfant de 15 ans, présentation du calcul, *Union méd. de la Seine-Inf.*, Rouen, 1882, XXI, 40-42.

1883. — Quelques considérations sur 86 cas de croup observés pendant l'année 1882, *Union méd. de la Seine-Inf.*, Rouen, 1883, XXII, 39-47.

1885. — Commotion de la moelle épinière, *Arch. de Neurol.*, Paris, 1885, LII, 191.

1886. — Taille latéralisée chez un enfant de 12 ans; guérison; présentation du calcul, *Union méd. de la Seine-Inf.*, Rouen, 1886, XXIV, 24-26. — Chéloïdes volumineuses des lobules des oreilles chez une enfant tuberculeuse, *Union méd. de la Seine-Inf.*, Rouen, 1886, XXIV, 55-62. — Rétrécissement syphilitique du larynx, trachéotomie; cathétérisme du larynx au moyen des bougies Béniqué, puis avec le dilatateur de Schroetter; amélioration permettant l'usage d'une canule à soupape, présentation du malade et des instruments, *Union méd. de la Seine-Inf.*, Rouen, 1886, XXIV, 3-16.

1887. — Ostéo-arthrite suppurée de l'épaule droite, résection sous-périostée de l'extrémité supérieure de l'humérus, *Union méd. de la Seine-Inf.*, Rouen, 1887, XXV, 3-13. — Enchondrome de l'annulaire gauche ayant atteint le volume d'une tête de fœtus, *Union méd. de la Seine-Inf.*, Rouen, 1887, XXV, 27-31.

1889. — Pseudarthrose de l'humérus droit datant de 7 mois; résection des bouts de l'os et suture osseuse; consolidation complète, mais tardive (après 20 mois), *Bull. Soc. méd. de Rouen*, 1888-1889, 2 s., II, 25-29.

M. le Dr H. W. ALLINGHAM (de Londres).

Le chirurgien anglais H. W. Allingham, qui vient de disparaître, jouissait, malgré son jeune âge, d'une brillante réputation d'opérateur. M. H. W. Allingham était né à Londres en 1862. Il était le fils aîné d'un chirurgien distingué, auteur d'un *Traité des maladies du rectum*, dont il donna une édition mise au courant de la science, en 1888. Il reçut son instruction scientifique à Chatham-House et fut, dès l'âge de vingt ans, reçu interne à Saint-Georges Hospital, de Londres. Au moment de sa mort, M. H. W. Allingham était chirurgien en chef de ce même hôpital. En 1890, le prince de Galles l'avait attaché comme médecin à sa personne et, quand il monta sur le trône d'Angleterre, l'investit du titre recherché de médecin de la maison du roi.

H. W. Allingham a publié un certain nombre de travaux intéressants, principalement sur la chirurgie de l'abdomen et des membres, parmi lesquels nous citerons :

1886. — Case of polypoid growth of the rectum. *Lancet*, Lond., II, 1023. — Whitlow : varieties and treatment; especially with reference to lateral incisions in the periosteal and tendinous kinds. *Med. Press a. Circ.*, Lond., n. s., XLII. 261-264.

1887. — Inguinal colotomy, its advantages over the lumbar operation, with special reference to a method for preventing faeces passing below the artificial anus. *Brit. M. J.*, Lond., II, 874-878.

1888. — The internal semilunar cartilage of the knee-joint sutured to the head of the tibia. *Brit. M. J.*, Lond., I, 1110. — Case of the inferior maxillary joint for ankylosis. *Brit. M. J.*, Lond., II, 1221. — Incontinence of faeces, its causes and treatment. *Med. Press a. Circ.*, Lond., n. s, XLV. 528-530. — Persistent constipation considered from a surgical point of view. *Med. Press a. Circ.*, Lond., n. s , XLV, 449-451. — Lumbar colotomy; the causes of failure in finding the colon and how they may be obviated. *Brit. M. J.*, Lond., I, 894-896. — A modified method of performing Whitehead's operation for excision of piles. *Med. Press a. Circ.*, Lond., n. s., XLV, 657. — *The diagnosis and treatment of diseases of the rectum; edited and revised with much additional new matter and numerous diagrams, by H. W. Allingham.* Lond., J. a. A. Churchill, 5e éd., 8°, 382 p.

1889. — A important supplement of the operation of inguinal colotomy. *Brit. M. J.*, Lond., I, 939-941. — Removal from the knee-joint of a dislocated internal semilunar cartilage. *Tr. Clin. Soc.*, Lond., 1888-1889, XXII, 125-129. — *The treatment of internal derangements of the knee-joint by operation.* Lond., J. a. A. Churchill, 8°, 165 p. — A case of cerebral hæmorrhage; trephining; recovery. *Tr. Clin. Soc.*, Lond., 1888-1889, XXII, 220-226. — Two cases of fracture of the spine treated by trephining. *Lancet*, Lond., I, 790; 1080.

1890. — A new operation for prolapsus or procidentia of the rectum. *Lancet*. Lond., II, 205. — Case of ankylosis of temporomaxillary joint; excision of the condyle and neck of the jaw. *Brit. M. J.*, Lond., I, 129. — Strangulated hernia in a woman aged eighty; herniotomy necessitating abdominal section: recovery: remarks. *Lancet*, Lond., I, 401. — An obscure case of acute abdominal obstruction in a boy aged 10; laparotomy; removal of the suppurating appendix vermiformis; recovery. *Lancet*, Lond., I, 752.

1891. — A case of presumed rupture of the ureter from external violence; laparotomy; cure. *Brit. M. J.*, Lond., I, 699. — A series of hernia cases. *Lancet*. Lond., II, 864; 979. — Punctured wound of the thigh; femoral artery and vein divided; ligature of proximal and distal ends; gangrene of leg; amputation through knee-joint; cured. *Tr. Clin. Soc.*, Lond., 1891-1892, XXV, 117-122. — Fifty cases of left inguinal colotomy, with remarks on their points of special interest. *Tr. M. Soc.*, Lond., 1891-1892, XV, 25-39. — Indications de l'opération des fistules à l'anus dans la phtisie. *Rev. thérap. méd.-chir.*, Paris, janvier 15, p. 52. — More than 200 cases of operation on internal piles; an attempt to show which

operations should be performed in varying conditions. *Med. Press a. Circ.*, Lond., n. s., LII, 79-81. — Ruptured suppurating vermiform appendix; laparotomy; removal of appendix; recovery. *Tr. Clin. Soc.*, Lond., XXIV, 112-115.

1892. — *Colotomy inguinal, lumbar, and transverse for cancer or stricture with ulceration of the large intestine.* Lond., Baillière, Tindall a. Cox, 8°, 199 p. — Gastro-enterostomy fur cancer of pyloric end of stomach, *Tr. Clin. Soc.*, Lond., 1892-1893, XXVI, 158-162. — Amputation for gangrene after ligature of femoral artery and vein for punctured wound. *Lancet*, Lond., I, 258. — Gastro-enterostomy for cancer of the pylorus. *Brit. M. J.*, Lond., I, 847.

1894. — Case of renal tumour. *Tr. M. Soc.*, Lond., 1894-1895, XVIII, 388. — Intestinal obstruction; cæcum opened in the middle line of abdomen; four months later stricture of descending colon resected; three weeks later artificial anus dissected and hole in cæcum sutured and returned into the belly; death ten months later. *Med. Press a. Circ.*, Lond., n. s., LVII, 531. — Transverse colotomy; failure to make a spur, and prolapse of gut; resection of artificial anus; recovery. *Mathew's M. Quart.*, Louisville, I, 353-357.

1895. — Cholécystectomie et suture d'une fistule dans le gros intestin. *Méd. mod.*, Paris, n° 43, 20 mai, p. 345. — [Néphrectomie pour tumeuir maligne chez le jeune enfant]. *Med. Press a. Circ.*, Lond., 250. — The surgery of the rectum. *Brit. M. J.*, Lond., I, 1096. — A new bobbin for intestinal anastomosis. *Lancet*, Lond., II, 518-520. — A series of cases of operations upon the stomach. *Lancet*, Lond., I, 1238-1241.

1896. — *The diagnosis and treatment of diseases of the rectum : being a practical treatise on fistula, piles, fissure and painful ulcer, procidentia, polypus, stricture, cancer, etc.*, Lond., Baillière, Tindall a. C°, 8°, 6e éd., 501 p. — A case of resection of stricture of the sigmoid flexure; recovery. *Tr. M. Soc.*, Lond., 1896-1897, XX, 138-145. — Cancer of the rectum : treatment operative or palliative. *Lancet*, Lond., I, 1133. — A series of cases of intestinal resection. *Med. Press a. Circ.*, Lond., n. s., LXI, 101, 130. — [Cholécystotomie. Calculs biliaires trouvés dans une petite cavité en dehors de la vésicule du fiel]. *Médecine mod.*, Paris, p. 560. — [Enlèvement de la mâchoire supérieure. Ligature antérieure de la carotide externe]. *Médecine mod.*, Paris, p. 56.

1897. — Hernie fémorale étranglée avec un sac dit épiploïque. *Méd. mod.*, Paris, n° 14, p. 109.

1898. — A case in which the abdomen was opened three times in a fortnight. *Med Press a. Circ.*, Lond., n. s., LXVI, 409.

1899. — Aneurysm of the subclavian artery treated by ligature of the first portion followed after thirty-eight days by removal of the aneurysm. *Brit. M. J.*, I, 1334.

1900. — A suggestion for a method of opening the pericardial sac, founded upon a case of purulent pericarditis. *Lancet*, Lond., I, 693-695, 2 fig.

1901. — Two cases of intussusception treated by operation; recovery. *Lancet*, Lond., II, 527-528. — Three cases of fracture dislocation of the spine treated by laminectomy. *Lancet*, Lond., I, 1397-1398. — Army medical reform and reformers. *Brit. M. J.*, Lond., I, 1050-1051.

1902. — Some remarks upon internal derangement of the knee-joint, based upon 59 cases in which operation was performed. *Lancet*, Lond., I, 590-591. — Two cases of gastric surgery. *Lancet*, Lond., I, 590-591.

1903. — Chronic volvulus of the sigmoid flexure; intestinal obstruction; operation, recovery. *Lancet*, Lond., I, 1667. — *Operative surgery.* Lond., Baillière, Tindall a. Co, 8°, 367 p.

1904. — Epigastric operation for drainage of pericardium. *Brit. M. J.*, Lond., I, 106.

Le propriétaire-gérant : FÉLIX ALCAN.

Coulommiers. — Imp. PAUL BRODARD.

TABLE DES MATIÈRES

DU TOME TRENTIÈME

MÉMOIRES ORIGINAUX

ALGLAVE. — Dispositions vicieuses du côlon ascendant. 730
BALACESCO et COHN. — L'œsophagotomie externe cervicale. . . 339, 565
BÉRARD et LERICHE. — Sténoses tuberculeuses de l'intestin grêle chez l'enfant 165, 400
CAUBET. — La tuberculose du coccyx. 201, 369
COHN. — Voy. BALACESCO.
CORNIL et COUDRAY. — Évolutions anatomiques des fractures mobilisées 1
CORNIL et SCHWARTZ. — Sur un cas de fistule du canal thyréoglosse. 717
COUDRAY. — Voy. CORNIL.
DELAGE et MASSABIAU. — Les lipomes du sein et de la région mammaire. 484
DELORE. — Cancer de la thyroïde. 527, 784
DUJARIER. — Du traitement des fractures récentes fermées par l'agrafage métallique. 180
GHILLINI. — Fracture de l'épiphyse inférieure du radius. 479
GROSS (F. et G.) — Perforation de l'estomac par ulcère. 78, 265, 385, 507, 758
JULLIARD. — Valeur clinique de la courbe leucocytaire dans les maladies chirurgicales et en particulier dans l'appendicite. . . . 98, 245
LANZ et TAVEL. — Bactériologie de l'appendicite. 43, 215
LECÈNE. — Les plaies opératoires du canal thoracique. 743
LEJARS et MÉNÉTRIER. — Diverticulite de l'appendicite et appendicite diverticulaire. 469
LERICHE. — Voy. BÉRARD.
MALLY et RICHON.. — Contribution à l'étude des impotences fonctionnelles consécutives aux traumatismes articulaires. . 118, 280, 413, 513
MASSABIAU. — Voy. DELAGE.
MÉNÉTRIER. — Voy. LEJARS.
PINATELLE. — Voy. VILLARD.
QUÉNU. — Des ostéomes de l'intestin. 39
RICHON. — Voy. MALLY.
SCHWARTZ. — Voy. CORNIL.

SUPPLÉMENT AU NUMÉRO DU 10 DÉCEMBRE 1904.

TAVEL. — Voy. LANZ.
VILLARD et PINATELLE. — Perforation des ulcères de la petite courbure. 132
YVERT. — De l'intervention opératoire dans les néphrites. 309

BIBLIOGRAPHIE

CALOT. — Technique du traitement de la coxalgie. 299
CHIPAULT. — Chirurgie nerveuse d'urgence. 297
CHEVRIER. — Des luxations traumatiques de la rotule. 591
CHIPAULT. — Manuel d'orthopédie vertébrale. 459
CRIBE. — La pression sanguine en chirurgie. 457
DELACOUR. — Le syndrome adénoïdien. 297
DUMONT. — Traité de l'anesthésie générale et locale. 458
FRISCH et ZUCKERKANDL. — Manuel d'urologie 457
KOCHER. — Les fractures de l'humérus et du fémur. 591
KÖNIG. — Traité de chirurgie spéciale 299
LABADIE-LAGRAVE et LEGUEU. — Traité de gynécologie. 456
LAPOINTE. — La torsion du cordon spermatique. 459
LE DENTU. — Clinique chirurgicale 298
LEGUEU. — Voy. LABADIE-LAGRAVE.
MAHAR. — Traitement de l'appendicite aiguë. 297
NICOLADONI. — Anatomie et mécanisme de la scoliose. 456
PEUGNIEZ. — Voy. REMY.
POUSSIN. — Traitement chirurgical des néphrites. 457
PROUST. — La prostatectomie dans l'hypertrophie de la prostate. . . 298
QUERVAIN (DE). — L'inflammation aiguë non suppurée de la glande thyroïde. 456
REMY et PEUGNIEZ. — Les rayons X et l'extraction des projectiles. . . 591
RIEU-VILLENEUVE. — L'anesthésie et les anesthésiques usuels. . . . 458
STEIN. — Injections de paraffine 299
VILLEMIN. — La canal vagino-péritonéal 300
ZUCKERKANDL. — Voy. FRISCH.

JOURNAUX RUSSES

Archives russes de Chirurgie. 460
Chirurgie 593
Roussky Vratch 462

SOCIÉTÉS SAVANTES

Congrès allemand de Chirurgie. 687
Congrès français de Chirurgie (Dix-septième session) 597
Société de Chirurgie, séances du 18 mai au 15 juin. 149
— — — du 21 juin au 26 juillet. 428
— — — du 5 octobre au 14 novembre. 800

Société de Chirurgie de Lyon, séances du 25 mars, 14 et 21 avril. . 159
— — — — du 28 avril, 5 et 19 mai. . . 440
— — — — du 26 mai, 2, 9 et 16 juin. . 584
— — — — des 23 et 30 juin, du 7 juillet, du 10 novembre. 809
Académie de Médecine. 445, 816

NÉCROLOGIE

Allingham (H.-W.) (Londres) 820
Gayet (Lyon) 464
Petel (Rouen). 819
Tillaux (Paris). 706

TABLE ANALYTIQUE DES MATIÈRES

DU TOME TRENTIÈME

ABRÉVIATIONS

Ac. méd. : Académie de médecine.
Bibl. : Bibliographie.
Cong. all. chir., XXXIIIe Congrès de la société allemande de Chirurgie.
Soc. chir. : Société de Chirurgie de Paris.
Soc. chir. L., Société de Chirurgie de Lyon.

Les titres des mémoires originaux sont imprimés en *italiques*, et les noms de leurs auteurs en PETITES CAPITALES.

Abcès. — Traitement des — appendiculaires, *Loc. cit.*, 428; — de la paroi thoracique, *Cong. chir.*, 634; Drainage des — pelviens d'origine appendiculaire, *id.*, 643; Troubles psychiques dans les — du lobe frontal, *Cong. all. chir.*, 675. — Voy. *Rein.*

Abdomen. — Plaie de l' —, *Cong. all. chir.*, 681; Traumatisme de l' —, *id.*, 693.

Agrafage. — Voy. *Fracture.*

Adénoïdien. — Le syndrome —, par DELACOUR, bibl., 397.

Aisselle. — Voy. Lymphangiome.

Alimentation. — L' — artificielle sous-cutanée, *Cong. all. chir.*, 684.

Allongement. — De l' — anormal des membres inférieurs, *Soc. chir.*, 438.

Amputation. — Voy. *Rectum.*

Amputation de Gritti. — Cinq cas d' —, *Soc. chir.*, 151.

Analgésie. — Voy. *Stovaïne.*

Anesthésie. — Traité de l' — générale et locale, par *Dumont*, bibl., 458; l' — et les anesthésiques usuels, par *Rieu-Villeneuve*, bibl., 458; recherches sur l'— lombaire, *Cong. all. chir.*, 669. — Voy. *Stovaïne.*

Anévrisme. — Traitement des —, *Ac. méd.*, 452, — traumatique, *Cong. all. chir.*, 705; Suture vasculaire dans un cas d' —, *id.*, 705. — poplité, *Soc. chir.*, 803, id. *Soc. ch. L.*, 812. — de la mammaire interne, *id.*, 813.

Angiome. — — enkysté de l'orbite, *Soc. chir.*, L, 442.

Anus. — Procédé de guérison de l' — vaginal, *Cong. chir.*, 656.

Aorte. — Place de l' —, *Cong. all. chir.*, 681.

Appendice. — Circulation dans l' —, *Cong. all. chir.*, 683.

Appendicectomie. — Point particulier du manuel opératoire de l' —, *Soc. chir.*, 155.

Appendicite. — *Bactériologie* de l' — (LANZ et TAVEL), 43, 215 ; *Valeur clinique de la courbe leucocytaire* dans l' — (JULLIARD), 98, 245 ; *Diverticules de l'appendice* et — *diverticulaire* (LEJARS et MÉNÉTRIER), 469 ; Traitement de l' — aiguë, par *Mahar*, bibl., 297 ; Étiologie de l' —, *Ac. méd.*, 453 ; de l' — chez les Arabes, *Cong. chir.*, 641 ; — aiguë, *id*, 641 ; remarques sur l' —, *id*, 643, opération précoce dans l' —, *Cong. all. chir.*, 686 ; du moment d'intervention dans l' —, *id.*, 686. — Voy. *Abcès.*

Artère. — Les — de la colonne vertébrale scoliotique, *Cong. all. chir.*, 677. — Voy. *Os.*

Atrésie. — Étiologie des — de l'intestin, *Cong. all. chir.*, 691.

Automobile. — Voy. *Radius.*

Autoplastie. — — à grand lambeau, *Soc. chir.*, 159.

Bactériologie. — Voy. *Appendicite.*

Bile. — Opérations sur les voies biliaires, *Cong. all. chir.*, 692 ; relations entre les opérations des voies biliaires et les pancréatites, *id.*, 695.

Brûlure. — Cas de — étendue, *Soc. chir. L.*, 161.

Cal. — Voy. *Fémur.*

Calcul. — Ablation de —, *Cong. all. chir.*, 693.

Canal. — *Plaies opératoires du — thoracique* (LECÈNE), 743 ; Valeur thérapeutique du drainage du — hépatique, *Soc. chir.*, 437. — Voy. *Vagin.*

Cancer. — *De la thyroïde* (DELORE), 527, 784 ; Dégénérescence cancéreuse du moignon du col utérin, *Soc. chir.*, 158 ; —, *Ac. méd.*, 448 ; Traitement radiothérapique des —, *Cong. chir.*, 623 ; Les nouveaux traitements du —, *id*, 624 ; Traitement des — inopérables du sein par castration ovarienne, *id*, 626. Des récidives tardives du —, *Cong. all. chir.*, 669 ; Radiothérapie du —, *id.*, 670 ; Traitement du — gastrique et rectal, *Cong. all. chir.*, 690. — de l'S iliaque, *Soc. ch. L.*, 815. — Voy. *Rectum*, *Thyroïde.*

Capsule. — Chirurgie des tumeurs des — surrénales, *Cong. all. chir.*, 700.

Carcinome. — Résections urétéro-vésicales dans les — utérins, *Cong. all. chir.*, 697.

Carcinose. — *Ac. méd.*, 447 ; — par implantation, *Cong. all. chir.*, 669.

Cardiolyse. — —, *Cong. all. chir.*, 680.

Carotide. — Place de la —, *Soc. chir.*, 432 ; Extirpation de la — primitive, *Cong. chir.*, 631.

Castration. — Voy. *Cancer.*

Cerveau. — Plaie pénétrante du —, *Cong. chir.*, 627.

Chirurgie. — — nerveuse d'urgence, par *Chipault*, bibl., 297 ; Traité de — spéciale, par KÖNIG, bibl., 299.

Chloroforme. — Sur l'emploi du — associé à l'oxygène, *Soc. chir.*, 438 ; Les accidents graves du — et les moyens d'y remédier, *Cong. chir.*, 623.

Chlorure d'éthyle. — Le — comme anesthésique général, *Cong. chir.*, 623.

Cholécystectomie. — Manuel opératoire de la — sous-séreuse, *Soc. chir. L.*, 441, 443 ; Du moignon du cystique après la —, *Cong. all. chir.*, 693.

Cholécystentérostomie. — — en Y, *Cong. chir.*, 646, 647.

Chorioépithéliome. — Sur le — du testicule, *Cong. all. chir.*, 701.

Cirrhose. — Voy. *Foie*.
Clinique. — — chirurgicale, par Le Dentu, bibl., 298.
Coccyx. — Voy. *Tuberculose*.
Cœur. — Vérification de l'état fonctionnel du —, *Cong. all. chir.*, 668; double plaie du —, *Soc. chir.*, 808.
Côlite. — — rebelle, *Cong. chir.*, 638; traitement chirurgical des — graves, *id.*, 638; la — chronique, *Cong. all. chir.*, 691.
Côlon. — *Dispositions vicieuses du — ascendant* (Alglave), 730.
Colonne vertébrale. — Voy. *Artère*.
Compresse. — Sur des — laissées dans le ventre, *Cong. all. chir.*, 683.
Condyle. — Voy. *Mâchoire*.
Contusion. — Voy. *Rein*.
Cordon. — La torsion du — spermatique par *Lapointe*, bibl., 459.
Corps étrangers. — Pathogénie des — articulaires, *Cong. all. chir.*, 706.
Corps thyroïde. — Cas de dégénérescence amyloïde du —, *Cong. all. chir.*, 677.
Cou. — Voy. *Kyste*.
Coude. — Résection du —, *Soc. ch. L.*, 161, 440. — Voy. *Laxité*.
Coxalgie. — Technique du traitement de la —, par *Calot*, bibl., 299; la claudication après la —, *Cong. chir.*, 661.
Cryptorchidie. — Opération de la —, *Cong. all. chir.*, 701.
Cryptorchisme. — Traitement du —, *Cong. all. chir.*, 701.
Cubitus. — Fractures du —, *Soc. ch. L.*, 160.
Cystotomie. — — d'urgence, *Cong. chir.*, 652.
Décapsulation. — — dans le mal de Bright, *Cong. all. chir.*, 699.
Déchirure. — Voy. *Urètre*.
Décollement. — Voy. *Épiphyse*.
Decubitus. — — ventral systématique, *Cong. all. chir.*, 684.
Déformation. — Voy. *Maxillaire*.
Diabète. — — et chirurgie, *Cong. all. chir.*, 668; Radiographie de diabétiques, *id.*, 668.
Diaphragme. — Chirurgie du —, *Cong. all. chir.*, 681; Suture du —, *id.*, 681.
Diaphyse. — Remplacement de la — tibiale, *Cong. all. chir.*, 706.
Diverticule. — Voy. *Appendicite*.
Drainage. — Voy. *Canal*.
Épiphyse. — Décollement traumatique des —, *Cong. chir.*, 616. — Voy. *Radius*.
Épithélioma. — — de la langue traité par la radiothérapie, *Ac. med.*, 447; — adamantin du maxillaire, *Cong. chir.*, 629.
Épityphlite. — Pathologie et traitement de l' —, *Cong all. chir.*, 684.
Estomac. — Résultats définitifs de l'excision de l'—, *Cong. chir.*, 637; pathologie des plaies de l'—, *Cong. all. chir.*, 687; sur l'ulcère de l'—, *id.*, 687; ileus gastrique dans l'—, *id.*, 687; résection de l'—, *id.*, 689. — Voy. *Ulcère*, *Gastro-entérostomie*, *Volvulus*.
Éventration. — Cure d'une —, *Soc. ch. L.*, 586.
Exostose. — — multiples, *Soc. chir.*, 431.
Face. — Voy. *Prothèse*.
Fémur. — Ancienne fracture du —, *Soc. ch.*, 441. — Cal vicieux du —, *id.*, 442; fractures de l'humérus et du —, par *Kocher*, bibl., 591. — Voy. *Ostéosarcome*.
Fibrome. — — du ligament large, *Soc. ch. L*, 588; allure clinique maligne de certains — de l'ovaire, *Cong. chir.*, 659. — Voy. *Utérus*, *Hémorragie*, *Pseudolobulation*.
Fistule. — *Cas de — du canal thyréo-*

glosse (Cornil et Schwartz), 717; —, *Soc. chir.*, 435, 436; — urétro-rectales, *Cong. chir.*, 653.

Fluorure de sodium. — Voy. *Os.*

Foie. — Traitement chirurgical de la cirrhose du —, *Soc. cong. chir.*, 600; origine portale de certains accidents provenant à la suite d'interventions sur la région du foie, *id.*, 646; rupture traumatique du —, *Cong. all. chir.*, 694.

Fracture. — *Évolution anatomique des — mobilisées* (Cornil et Coudray), 1. — *Du traitement des — récentes fermées par l'agrafage métallique* (Dujarier), 180. — Voy. *Cubitus, Radius, Fémur, Scaphoïde, Maxillaire, Nez, Os, Rotule, Humérus.*

Gangrène. — Production de la — en chirurgie gastro-intestinale, *Cong. all. chir.*, 689.

Gastro-entéro-anastomose. — Troubles survenant après la —, *Cong. all. chir.*, 620.

Gastro-entérostomie. — — et ulcère de l'estomac, *Soc. chir.*, 156; de la —, *Cong. chir.*, 637; *id.*, *Cong. all. chir.*, 690.

Genou. — Résection du —, *Soc. ch. L.*, 586. — Pathologie du —, *Cong. all. chir.*, 705. — Voy. *Laxité.*

Genu valgum. — Pathogénie du —, *Cong. chir.*, 660; résultats de l'ostéotomie des os de la jambe et du fémur dans le — rachitique, *id.*, 661.

Grossesse. — Voy. *Kyste.*

Hanche. — Réduction d'une luxation de la —, *Soc. chir.*, 159; la luxation congénitale de la —, *Cong. chir.*, 662, 663, résultats de la réduction non sanglante de la luxation congénitale de la —, *Cong. all. chir.*, 704.

Hématocèle. — —, *Cong. chir.*, 647.

Hémorragie. — — dans le cas de fibrome, *Soc. ch. L.*, 587.

Hépatique. — Infections — graves, *Soc. chir.*, 153.

Hépatopexie. — De l'—, *Cong. all. chir.*, 695.

Hernie. — Résultats de la cure radicale de la — crurale, *Cong. chir.*, 644; varices prises pour — crurales, *id.*, 644; phimosis et —, *id.*, 646; traitement des — par l'alcool, *Cong. all. chir.*, 687; traitement des —, *id.*, 788. — Voy. *Vomissement.*

Humérus. — Fracture de l' —, *Soc. chir.*, 800; id., *Soc. chir. L.*, 810. *Fémur, Kyste.*

Hydronéphrose. — Pathogénie de l'— intermittente, *Soc. chir.*, 149. Recherches sur l'—, *Cong. all. chir.*, 698.

Gynécologie. — Traité médico-chirurgical de —, par *Labadie-Lagrave* et *Legueu*, bibl., 456.

Hypertrophie. — Voy. *Prostatectomie, Prostate.*

Hypogastre. — Voy. *Artère.*

Hypophyse. — Traumatismes de l'—, *Cong. all. chir.*, 674.

Hypospadias. — Traitement de l'—, *Soc. chir.*, 153, 800.

Hystérectomie. — Procédé d'—, *Soc. ch. L.*, 444; indications de l'— vaginale, *Cong. chir.*, 653; — abdominale, *id.*, 655.

Impotence. — *Contribution à l'étude des — fonctionnelles* (Mally et Richon), 118, 280, 413, 543.

Infection. — Voy. *Paraffine.*

Instrument. — —, *Cong. chir.*, 664.

Intestin. — *Des ostéomes de l'—* (Quénu), 59. Occlusion intestinale par tumeur de l'—, *Soc. ch. L.*, 440; conduite à tenir en cas de sortie de l'—, *Cong. chir.*, 635;

pathogénie des ruptures sous-cutanées de l'—, *Cong. all. chir.*, 682; la virulence du contenu intestinal, *id.*, 683; atrésies de l'—, *id.*, 691; occlusion de l'—, *id.*, 691; méthodes de résection du gros —, *id.*, 691; l'intervention chirurgicale dans les tumeurs du gros —, *Soc. chir.*, 805; rétrécissements tuberculeux de l'— grêle, *Soc. ch. L.*, 812. — Voy. *Tuberculose*, *Néoplasme*.

Intoxication. — Voy. *Naphtil*.

Invagination. — Cas d'— du diverticule de Meckel, *Cong. all. chir.*, 691.

Kyste. — — de l'ovaire et grossesse, *Soc. chir.*, 439; — du cou, *Soc. ch. L.*, 442; technique dans l'extirpation d'un —, *Cong. chir.*, 634; — de la rate; *id.*, 648; — tubo-ovarien, *id.*, 657; — de l'humérus, *Cong. all. chir.*, 701; — du nerf médian, *Soc. ch. L.*, 810. — Voy. *Néphrectomie*, *Utérus*.

Labyrinthe. — Trépanation du —, *Cong. chir.*, 628.

Langue. — Voy. *Épithélioma*.

Laparotomie. — —, *Soc. chir.*, 157; —, *Cong. chir.*, 639.

Laryngectomie. — — totale, *Soc. chir.*, 439.

Larynx. — Traitement des corps étrangers du —, *Soc. ch.*, 437.

Laxité. — — des genoux et des coudes, *Soc. chir. L.*, 159.

Leucocytes. — De la réaction iodophile des —, *Cong. all. chir.*, 667. — Voy. *Appendicite*.

Ligature. — — des artères hypogastriques, *Soc. ch. L.*, 584.

Lipome. — Voy. *Sein*.

Luxation. — — médio-carpienne, *Soc. ch. L.*, 813; — radio-cubitale, *id.*, 814. — Voy. *Hanche*, *Rotule*, *Mâchoire*, *Poignet*.

Lymphangiome. — — kystique de l'aisselle, *Cong. chir.*, 659.

Mâchoire. — Résection des deux condyles de la —, *Soc. ch. L.*, 585; réduction des luxations anciennes de la —, *Cong. all, chir.*, 676.

Main. — Voy. *Œdème*.

Mal de Pott. — Ce qu'il faut demander aux appareils pour —, *Cong. chir.*, 634.

Maladie de Hirschsprung. — Sur un cas de —, *Cong. all. chir.*, 692.

Maladie de Paget. — Contribution à la —, *Cong. all. chir.*, 671.

Maxillaire. — Déformation spéciale du — inférieur, *Soc. chir.*, 159; fracture double du — inférieur, *Soc. ch. L.*, 589; hemi-résection du —, *id.*, 809. — Voy. *Épithéliome*, *Tumeurs*.

Moignon. — — d'amputation, *Cong. all. chir.*, 706.

Naphtol. — Intoxication par le — camphré, *Soc. chir.*, 149.

Néphrectomie. — — et kystes hydatiques, *Soc. ch. L.*, 811.

Néoplasme. — Tolérance des — du gros intestin, *Cong. chir.*, 639.

Néphrite. — *De l'intervention opératoire dans les* — (Yvert), 309. — Traitement chirurgical des —, par *Pousson*, bibl., 457, traitement opératoire de la —, *Cong. all. chir.*, 699.

Néphrotomie. — Voy. *Rein*.

Nez. — Difformité nasale traitée par la paraffine, *Ac. med.*, 448; traitement des fractures du —, *Cong. chir.*, 628; rapetissements opératoires du —, *Cong. all. chir.*, 676.

Occlusion. — Voy. *Intestin*.

Œdème. — — de la main, *Cong. all. chir.*, 704.

Œsophage. — Imperforation de

l'—, *Soc. chir.*, 437; rétrécissement cicatriciel de l'—, *Cong. chir.*, 631; rupture de l'—, sain, *id.*, 631.
Œsophagotomie. — *De l' — externe* (Balacesco et Rotin), 339, 564.
Omoplate. — Extirpation totale de l'—, *Cong. all. chir.*, 702.
Orbite. — Corps étranger de l'—, *Soc. ch. L.*, 589. — Voy. *Angiome.*
Oreille. — Réparation orthopédique des —, *Cong. chir.*, 628.
Orthopédie. — Manuel d'— vertébrale: par *Chipault*, bibl., 459.
Os. — Nouvelles recherches sur les artères des —, *Cong. all. chir.*, 670; actions du chlorure de sodium sur les —, *id.*, 671; suture osseuse dans les fractures sous-cutanées, *id.*, 671.
Ostéome. — Voy. *Intestin.*
Ostéo-sarcome. — Traitement des — des membres, *Soc. ch. L.*, 162; cas d'— du fémur guéri par phénopuncture, *Cong. chir.*, 627; — traité par la radiothérapie, *Soc. ch.*, 809.
Ostéotomie. — —, *Soc. chir.*, 439.
Ostéotrophie. — — traumatiques, *Soc. ch. L.*, 585.
Ovaire. — Voy. *Kyste, Cancer, Fibrome.*
Oxygène. — Voy. *Chloroforme.*
Palmure. — — cicatricielle, *Cong. chir.*, 660.
Pancréatite. — De la — sclérosante, *Cong. all. chir.*, 695; deux cas de —, *id.*, 696. — Voy. *Aile.*
Paraffine. — Injections de —, par *Stein*, bibl., 299. — Voy. *Nez.*
Paraffinome. — — et paraffinage, *Cong. chir.*, 627.
Paralysie. — Voy. *Tendon.*
Perforation. — Voy. *Ulcère.*
Périchondrite. — Résultats de la résection pour —, *Cong. chir.*, 632.
Péritoine. — Des manifestations péritonéales, *Cong. all. chir.* — Voy. *Vagin.*
Pharynx. — Extirpation du —, *Cong. all. chir.*, 678.
Phimosis. — Voy. *Hernie.*
Phlébite. — Le mouvement méthodique dans le traitement des — et des varices, *Ac. med.*, 455.
Phénopuncture. — Voy. *Ostéosarcome.*
Phlébite. — Traitement des — par le massage, *Ac. med.*, 816.
Phocomélie. — Un cas de —, *Cong. all. chir.*, 701.
Plaie. — Voy. *Carotide, Canal, Cœur.*
Pleurésie. — —, *Soc. chir.*, 807.
Pneumothorax. — —, *Cong. chir.*, 632, *id.*, *Cong. all. chir.*, 680.
Poignet. — Luxation progressive du —, *Cong. all. chir.*, 703: de la résection du —, *id.*, 704.
Pressions. — Voy. *Sang.*
Prognathisme. — Le — et son traitement orthopédique, *Cong. all. chir.*, 676.
Prolapsus. — — de la muqueuse de la vessie, *Ac. med.*, 818.
Prostate. — Traitement opératoire direct de l'hypertrophie prostatique, *Soc. chir.* — Voy. *Prostatectomie.*
Prostatectomie. — La — dans l'hypertrophie de la prostate, par *Proust*, bibl., 298.
Prothèse. — — métallique de la face, *Soc. chir.*, 159.
Pseudolobulation. — — des fibromes, *Soc. ch. L.*, 587.
Psychose. — — antiopératoires, *Soc. ch. L.*, 811.
Pylore. — Sur l'hypertrophie du —, *Cong. all. chir.*, 688; sténose du —, *id.*, 685.
Pyohémie. — — à marche clinique, *Cong. all. chir.*, 607.
Radioscopie. — —, *Ac. méd.*, 445.

Radiothérapie. — Sur la —, *Cong. all. chir.*, 670. — Voy. *Cancer*, *Épithélioma*, *Ostéosarcome*.

Radium. — Action du — sur les tissus vivants, *Cong. chir.*, 624.

Radius. — *Fracture de l'épiphyse du* — (Ghellini), 479. — Les fractures du — chez les automobilistes, *Soc. ch. L.*, 162; fracture du —, *id.*, 440.

Rate. — Rupture traumatique de la —, *Soc. chir.*, 808. — Voy. *Kyste*.

Rayons X. — Les — et l'extraction des projectiles, par *Remy* et *Peugniez*, bibl., 591.

Rectum. — Amputation du — pour cancer, *Soc. chir.*, 152; — cancer du — *Cong. chir.*, 640; résultats éloignés de la résection du —, *id.*, 640.

Rein. — Contusion du —, néphrotomie, *Soc. chir.*, 157; décapsulation des —, *Cong. chir.*, 648; diagnostic des abcès métastatiques du —, *id.*, 650; opérations sur le —, *id.*, 651; opérations du cou dans la tuberculose du —, *Cong. all. chir.*, 697; de la tuberculose du —, *id.*, 698; altérations du —, *id.*, 699; chirurgie du —, *id.*, 700; opérations sur le — en fer à cheval, *id.*, 700. — Voy. *Capsule*.

Résection. — Voy. *Coude*, *Mâchoire*, *Genou*, *Périchondrite*, *Rectum*, *Poignet*.

Rétention. — Cause de la — chez les prostatiques, *Cong. all. chir.*, 696.

Rétrécissement. — Voy. *Œsophage*, *Intestin*.

Rhumatisme. — — tuberculeux ankylosant, *Ac. med.*, 817.

Rhinoplastie. — 445; — à lambeau frontal, *Soc. ch. L.*, 584.

Rétrécissement. — — iléo-cæcal, *Soc. ch. L.*, 163; traitement des — dits syphilitiques, *Soc. chir.*, 485.

Rotule. — Traitement sanglant de la luxation congénitale de la —, *Soc. ch. L.*, 443; Luxations traumatiques de la —, par *Chevrier*, bibl., 591; la luxation congénitale de la —, *Cong. all. chir.*, 705; traitement de la luxation de la —, *id.*, 705; Suture au catgut dans les fractures de la —, *id.*, 706.

Rupture. — — des rotules, *Soc. ch. L.*, 814; — post-abortum, *Soc. chir.*, 809. — Voy. *Œsophage*, *Intestin*, *Rate*.

Sang. — La pression sanguine en chirurgie, par *Cribe*, bibl., 457. — Valeur séméiologique de l'examen du — en chirurgie, *Cong. chir.*, 613.

Scaphoïde. — Suites éloignées des fractures du —, *Soc. ch. L.*, 588, 589; pronostic et traitement des fractures du —, *id.*, 809, 810.

Scapulectomie. — —, *Soc. chir.*, 801.

Scapulo-humérale. — Résection de l'articulation —, *Cong. all. chir.*, 702; traitement des fractures et luxations, *id.*, 703.

Scapulum. — Extirpation du —, *Cong. all. chir.*, 702.

Scoliose. — Anatomie et mécanisme de la —, par *Nicoladoni*, bibl., 456. — Voy. *Artère*.

Sein. — *Les lipomes du* — (Delage et Massabiau), 484. — Voy. *Cancer*.

Semi-lunaire. — Pseudo-luxation du —, *Soc. chir. L.*, 810.

Sérum. — Valeur des injections de — antistreptococcique, *Cong. chir.*, 630.

Splanchnotrypsie. — De la —, *Cong. all. chir.*, 689.

Sténose. — Voy. *Tuberculose*, *Pylore*.

Syphilis. — Poussée syphilitique

du sternum, *Soc. chir.*, 809. — Voy. *Rétrécissement.*

Stovaïne. — Analgésie par la —, *Ac. med.*, 449; l'anesthésie rachidienne à la —, *Soc. chir.*, 802.

Suture. — Voy. *Anévrisme, Rotule.*

Taille. — — hypogastrique modifiée, *Soc. ch. L.*, 161.

Tendon. — — Sur la fixation du — dans le traitement des paralysies, *Cong. chir.*, 623.

Testicule.—Voy.*Choris-épithéliome.*

Tête. — Appareil destiné à maintenir le redressement de la —.

Thorax. — Principes des interventions intra-thoraciques, *Cong. all. chir.*, 678; opérations intra-thoraciques, *id.*, 679, 680. — Voy. *Abcès.*

Thrombose. — Guérison de —, *Cong. all. chir.*, 675; — des veines épiploïques, *id.*, 683; — néoplasiques de la veine cave inférieure, *id.*, 701.

Thyréoprive. — Progénitures de —, *Cong. all. chir.*, 677.

Thyroïde. — *Cancer de la* — (Delore), 527; La glande —, par *de Quervain*, bibl., 456.

Tibia. — Voy. *Diaphyse.*

Tissu. — Implantation et accroissement de — embryonnaires, *Cong. all. chir.*, 669.

Torsion. — Voy. *Utérus, Cordon.*

Trépanation. — Voy. *Labyrinthe.*

Troubles. — — trophiques post-opératoires, *Soc. ch. L.*, 584.

Tuberculose. — *Sténoses tuberculeuses de l'intestin grêle* (Bérard et Leriche), 165, 400. — *La — du coccyx* (Caubet), 201, 369; — bénigne des grandes articulations, *Cong. chir.*, 660. — Voy. *Rein.*

Tumeur. — Examen d'une —, *Soc. ch. L.*, 586. — Traitement des — du maxillaire, *Cong. chir.*, 629; —, *id.*, 647; — papillaires multiples des voies biliaires, *Cong. all. chir.*, 692. — Voy. *Intestin, Vessie, Capsule.*

Typhlite. — Des signes cliniques de la —, *Cong. all. chir.*, 683.

Ulcère. — *Perforation de l'estomac par* — (F. et G. Gross), 78, 268, 385, 507, 758; — *Perforation d'* — *de la petite courbure* (Villard et Pinatelli), 132. — Voy. *Gastro-entérostomie, Estomac.*

Urètre. — Déchirure de l'— postérieur, *Soc. chir.*, 152.

Urine. — Sur une variété d'incontinence d'—, *Soc. chir.*, 801.

Urologie. — Manuel d'—, par *Frisch* et *Zuckerkandl*, bibl., 457.

Utérus. — Torsion d'un — fibromateux, *Soc. ch. L.*, 162; ablation de l'—, *Soc. chir.*, 439; Kyste de l'—, *Soc. ch. L.*, 816. — Voy. *Col, Dégénérescence.*

Vagin. — Le canal vagino-péritonéal, par *Villemin*, bibl., 300; absence de —, *Soc. chir.*, 809.

Varice. — Voy. *Phlébite, Hernie.*

Veine. — Voy. *Thrombose.*

Ventre. — Voy. *Compresse.*

Vessie. — — Formation et traitement des diverticules de la —, *Cong. all. chir.*, 697; de quelques tumeurs rares de la —, *id.*, 697. — Voy. *Carcinome.*

Volvulus. — Du — stomacal, *Cong. all. chir.*, 688.

Vomissement. — Sur les — incoercibles dans la hernie épiploïque, *Cong. chir.*, 645.

Coulommiers. — Imp. Paul BRODARD.

41C1363